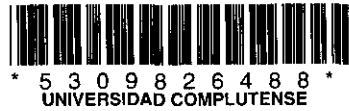

UNIVERSIDAD COMPLUTENSE DE MADRID
FACULTAD DE MEDICINA
DEPARTAMENTO DE OBSTETRICIA Y GINECOLOGIA



TECNECIO MIBI Y PATOLOGIA MAMARIA
UTILIDAD EN EL DIAGNOSTICO

TESIS DOCTORAL

EVA AGUILAR RIVILLA

1996/1997

INFORME DEL DIRECTOR DE LA TESIS

D. JOSE LUIS CARRERAS DELGADO, CATEDRATICO DE RADIOLOGIA Y MEDICINA FISICA, DE LA FACULTAD DE MEDICINA DE LA UNIVERSIDAD COMPLUTENSE DE MADRID,

CERTIFICA: Que el trabajo titulado "Tecnecio MIBI y Patología Mamaria. Utilidad en el diagnostico", ha sido realizado en este Servicio por D^a. EVA M^a AGUILAR RIVILLA, bajo mi dirección y reúne las condiciones necesarias para optar al grado de doctor.

V^o B^o
EL TUTOR (2)

Fdo.: Jose M^e Jimeno *Grac.*
(Fecha y firma)

DNI 1241830

El Director de la Tesis

Fdo.: Jose Luis Carreras Delgado
(Fecha y firma)

DNI 17.840.519
24/1/1998

INFORME DEL CONSEJO DE DEPARTAMENTO

REUNIDA LA COMISION PERMANENTE DEL CONSEJO DE DEPARTAMENTO DE OBSTETRICIA Y GINECOLOGIA, ACUERDA INFORMAR FAVORABLEMENTE LA PRESENTACION DEL TRABAJO TITULADO "TECNECIO MIBI Y PATOLOGIA MAMARIA. UTILIDAD EN EL DIAGNOSTICO", PARA TESIS DOCTORAL QUE PRESENTA D^a. EVA M^a AGUILAR RIVILLA.

Fecha reunión
Consejo Departamento

28/1/98

El Director del Departamento

Fdo.: Prof. Manuel Escudero
(Fecha y firma)

30 - 1 - 98

PARA LA REALIZACIÓN DE ESTE TRABAJO DE
INVESTIGACIÓN HE DISPUESTO DE UNA BECA
CONCEDIDA POR LA COMUNIDAD DE MADRID,
HECHO QUE HA FACILITADO SU FINALIZACIÓN.

AGRADECIMIENTOS

Un trabajo científico es obra de muchos, algunos imprescindibles y todos importantes. Al agradecer la labor de todos se puede olvidar a alguien, en mi caso sería totalmente involuntario.

Debo agradecer ante todo la ayuda prestada por tres Catedráticos de la Universidad Complutense de Madrid que de una forma u otra han hecho posible que este hecho sea una realidad.

En primer lugar al Profesor JL Carreras Delgado, Director de esta Tesis, que con su experiencia y aliento hizo posible superar las múltiples circunstancias difíciles que siempre surgen en la tarea científica. De su equipo no puedo olvidar a E. Meroño Mañas que me enseñó a entender algunos de los secretos de la Medicina Nuclear.

Al profesor M. Escudero Fernández, que en todo momento me facilitó casuística y experiencia, suya y de su Servicio. En este quiero hacer mención de los Dres. J. Montalvo Montes, P. Martínez-Ten y E. Barrón Azurmendi.

A la profesora J. Fariña González, Catedrática y Jefe del Servicio de Anatomía Patológica, donde los Doctores A. Pelayo Alarcón y V. Furió Bacete se volcaron conmigo.

A C. Fernández que colaboró en la confección del estudio informático estadístico.

Por último y no por ello menos importantes, a Concha Sánchez, M^a Luz Sanz y M^a Carmen Cabanes, miembros del Servicio de Medicina Nuclear y a Loli Romero, Diplomada en Enfermería del Servicio de Obstetricia y Ginecología.

A todos muchas gracias.

INDICE

INDICE

I. JUSTIFICACIÓN	2
II. INTRODUCCIÓN	5
A. Exploración clínica	7
A.1. Inspección	8
A.2. Palpación	9
B. Citología	10
B.1. Punción-aspiración con Aguja Fina (PAAF)	10
B.2. Citología de secreción por el pezón	11
C. Termografía	11
D. Diafanoscopia	14
E. Radiodiagnóstico	15
E.1. Neumoquistografía	15
E.2. Galactografía	15
E.3. Xerorradiografía	16
E.4. Mamografía	17
E.4.1. Anatomía radiológica normal	19
E.4.2. Semiología	21
E.4.3. Digitalización mamográfica	28
F. Ecografía	30
F.1. Anatomía ecográfica	31
F.2. Semiología ecográfica	34
F.2.1. Nódulo	35
F.2.2. Carcinoma sin masa	40
F.3. Ecografía Doppler	41

G. Resonancia Magnética Nuclear (RMN)	42
G.1. Mama normal	46
G.2. Carcinoma	47
G.3. Indicaciones	49
H. Tomografía Computarizada (TC)	49
I. Medicina Nuclear	51
Revisión histórica	51
I.1. Fósforo ^{32}P emisor β puro	51
I.2. Potasio ^{42}K	52
I.3. $^{99\text{m}}\text{Tc}$ pertecnectato ($^{99\text{m}}\text{TcO}_4$)	52
I.4. $^{99\text{m}}\text{Tc}$ DTPA	53
I.5. $^{99\text{m}}\text{Tc}$ polifosfatos y $^{99\text{m}}\text{Tc}$ difosfonatos	53
I.6. Citrato de Galio	53
I.7. Tomografía por emisión de positrones (PET)	54
I.8. Trazadores de perfusión miocárdica	54
I.8.1. ^{201}Tl	55
I.8.2. Tetrofosmina $^{99\text{m}}\text{Tc}$	56
I.8.3. Metoxi-isobutil-isonitrilo $^{99\text{m}}\text{Tc}$ (MIBI- $^{99\text{m}}\text{Tc}$)	56
. Características físicas y preparación	56
. Dosimetría	58
. Cinética	58
. Biodistribución	60
. Reacciones adversas	61
. Mecanismos de captación	61
. Aplicaciones en oncología	65
. Sistemática de la exploración	66
A. Gammacámaras	66
B. Dosis	67
C. Posiciones y proyecciones	67
D. Momento de la exploración	68

.	Comparación entre imágenes planares y Spect	69
.	Cuantificación de la captación de MIBI	73
.	Relación entre captación de MIBI, tipos histológicos y receptores hormonales	74
.	Limitaciones de la técnica	74
A.	Excrección ductal de ^{99m} Tc-MIBI	74
B.	Tejido fibroglandular denso	74
C.	Niveles hormonales	75
D.	Glicoproteína P (Pgp)	75
E.	Tumores de pequeño tamaño y ausencia de reacción del estroma	76
.	Comparación entre gammagrafía, mamografía, ecografía y resonancia magnética nuclear	77
A.	Mamografía	77
B.	Resonancia magnética nuclear	77
C.	Mamografía y ecografía	78
.	Utilidad para el estadiaje y valoración tras la quimioterapia neoadyuvante	79
.	Costes	80
.	Sensibilidad y falsos negativos	80
.	Especificidad y falsos positivos	83
.	Adenopatías axilares	84
III.	OBJETIVOS	95
IV.	MATERIAL Y METODOS	97
V.	RESULTADOS	106
VI.	DISCUSIÓN	140

VII. CONCLUSIONES	150
VIII. BIBLIOGRAFÍA	155

I. JUSTIFICACIÓN

I.- JUSTIFICACIÓN

En el diagnóstico diferencial de la patología mamaria, es fundamental la búsqueda de un método incruento, suficientemente sensible y específico que acabe con una gran cantidad de biopsias evitables.

Muchos son los caminos abiertos y a uno de ellos hemos dedicado nuestra atención los últimos años.

La Medicina Nuclear que tanto ayuda en el pronóstico y seguimiento de la patología de la mama, puede ser un punto clave en el diagnóstico, y lo que es más importante, en la diferenciación entre benignidad y malignidad.

El interés ha desbordado los campos de la ciencia para ocupar espacio en la prensa diaria y profesional. Así en el año 1994, varios meses después de iniciado nuestro estudio, que se produjo tras el conocimiento de algunos trabajos relacionado con el tema iniciados en la Universidad de los Angeles pudimos leer:

- Nuevo diagnóstico del cáncer de mama sin necesidad de biopsias (El País, 30-XI-94).
- Sin necesidad de biopsias. Crean una prueba para detectar el cáncer de mama (El Mundo, 1-XII-94).
- Un producto radioactivo es capaz de identificar el tumor mamario (Diario Médico, 1-XII-94).

Los artículos anteriores, junto con los científicos que aportamos a lo largo de nuestro trabajo, nos hace confiar que el tema por nosotros iniciado puede ser un buen camino para el estudio de una patología cuantitativa y cualitativamente muy importante para la mujer.

II.- INTRODUCCIÓN

II. INTRODUCCIÓN

La mama constituye un lugar de aparición de numerosa patología. La diferenciación de esta en benigna y maligna constituye un reto de suma importancia, no solo en el plano personal -de la paciente- sino en el sanitario, pues la alta incidencia del carcinoma mamario, hace de esta patología un problema de interés preferente.

El cáncer de mama es el tumor más frecuente de la mujer. Aparecen 570.000 nuevos casos cada año en el mundo⁽¹⁾. En España una de cada 20 mujeres desarrollará un cáncer de mama antes de cumplir los 70 años (probabilidad de aproximadamente 5 %). Su incidencia en nuestro país oscila entre el 40 y 75 por 100.000 mujeres, según datos obtenidos por los registros españoles de cáncer de base poblacional^(2,3).

España y Grecia son los países de la Unión Europea con menores tasas de incidencia y mortalidad por cáncer de mama⁽⁴⁾.

El Reino Unido representa el país con mayor incidencia y mortalidad estandarizada por edad del mundo⁽¹⁾.

Constituye la primera causa de muerte por cáncer en la población femenina española, con una tasa de mortalidad de 28.2 por 100.000 mujeres en 1992 (5.624 defunciones). Esta cifra representa el 18.4 % del total de óbitos por cáncer en mujeres⁽⁵⁾.

Es la causa más frecuente de muerte en la década comprendida entre los 40-50 años, constituyendo alrededor del 5 % de la mortalidad en este grupo⁽¹⁾.

Tanto la tasa de incidencia como la de mortalidad se han incrementado en nuestro país⁽⁶⁾. Esto lo ha hecho en todos los grupos etarios en las últimas tres décadas, creciendo exponencialmente con la edad⁽⁷⁾.

En los últimos años se ha producido un desarrollo importante en los métodos de diagnóstico y tratamiento.

El desconocimiento de la etiología de la enfermedad mamaria hace que el único mecanismo de actuar sobre la mortalidad sea el diagnóstico precoz. En este sentido ocupan un lugar privilegiado las técnicas de imagen y de entre ellas conviene destacar la mamografía⁽⁸⁾.

La citada técnica pese a su alta sensibilidad, no logra en muchas ocasiones diferenciar entre lesiones benignas y malignas, lo que obliga a realizar numerosas biopsias que podrían ser evitadas o en último caso reducidas con técnicas más específicas y con unos valores predictivos positivos y negativos mayores.

Con estas intenciones se han utilizado otros métodos diagnósticos como la Resonancia Magnética Nuclear (RMN), Tomografía, Tomografía por emisión de positrones (PET) y gammagrafía con diferentes trazadores.

El Doppler, Doppler-color y la cuantificación de las resistencias vasculares ocupan actualmente puestos importantes en el diagnóstico diferencial de esta patología.

Examinaremos brevemente algunos de los métodos diagnósticos más relevantes, para luego extendernos en el estudio de la gammagrafía con Tecnecio 99 metaestable 2-metoxi-isobutil isonitrilo (TC-99m MIBI), objeto de nuestro trabajo.

Es obvio que la exploración clínica en sus dos dimensiones, autoexploración y exploración por el profesional constituye un método indispensable en el diagnóstico diferencial de cualquier proceso patológico mamario.

A. Exploración clínica

La autoexploración es un buen método para el diagnóstico de la patología mamaria.

El 70-80 % de las pacientes acuden al especialista por haberse notado ellas mismas un nódulo en la mama⁽⁹⁾. La mayoría de las pacientes con carcinoma mamario (65-75 %) tienen como único signo inicial la aparición de una tumoración.

El dolor mamario hace consultar también frecuentemente, pero rara vez es el síntoma de un carcinoma mamario (5-10 %) y suele ser debido a alteraciones funcionales asociadas al ciclo ovárico.

Las alteraciones en la inspección de la mama no son motivo de consulta frecuente. Entre estos signos se encuentran asimetría entre ambos pezones, erosiones, invaginaciones o secreciones por el pezón, ya sean espontáneas o al ejercer presión sobre la base de este. También pueden aparecer eczemas, ulceraciones, enrojecimiento de la piel, retracciones a otros niveles, aumento de la vascularización o edema (piel de naranja).

Más raramente el primer síntoma es consecuencia de lesiones metastásicas, como por ejemplo: dolor óseo o cefaleas.

La exploración mamaria ya sea por la propia paciente o por el especialista debe consistir en:

A.1. Inspección

La autoexploración mamaria debe llevarse a cabo en la fase postmenstrual y si la mujer ha entrado ya en la menopausia hay que fijar un día para que el examen se realice periódicamente.

Se recomiendan varias posiciones para una correcta inspección:

- sentada de frente al explorador o al espejo con los brazos caídos a lo largo del cuerpo.
- igual a la anterior, con los brazos apoyados en la cadera haciendo que se contraigan los músculos pectorales.
- sentada de frente al explorador o al espejo con los brazos extendidos por encima de la cabeza.

- inclinada hacia delante para que la mama quede péndula.

Hay que fijarse en el tamaño, forma y simetría de las mamas y en la existencia de alteraciones en la piel o en el pezón. Estas pueden ser grietas, ulceraciones, eccema, endurecimiento, secreción por el pezón o inversión de éste. El edema mamario por bloqueo del flujo linfático regional produce la clásica piel de naranja sugestiva, la mayoría de las veces de carcinoma. El enrojecimiento de la piel por el aumento de la vascularización es un signo frecuente en la patología mamaria. La retracción de la piel suele indicar neoplasia.

A.2. Palpación

Para una correcta palpación de la mama, ésta debe descansar sobre un plano duro, pudiendo ser el torax de la propia paciente. Si es la mujer la que se está explorando lo debe hacer acostada, con la mano derecha explorar la mama izquierda y viceversa. La exploración se hace con la cara palmar de los dedos. Seguidamente se explora el hueco axilar y la fosa supraclavicular con el fin de detectar cualquier anomalía.

En el caso de que el explorador sea el médico la paciente debe también estar en decúbito supino. La exploración se realiza de una forma ordenada y sistemática.

Si se evidencia la presencia de un nódulo mamario, hay que describir sus características:

- Número: si es único o múltiple.
- Situación: Se localiza en uno de los 4 cuadrantes mamarios, supero externo, supero interno, infero externo e infero interno (SE, SI, IE, II) y se intenta plasmar la situación en un esquema de la mama.
- Tamaño: Se realiza una medida aproximada en centímetros utilizando los dedos índice y medio.
- Límites: Característica fundamental para orientar el diagnóstico. En general, cuando una masa se delimita mal debe pensarse en su carácter infiltrativo y por tanto en la malignidad. Aunque existen tumores malignos bien delimitados, con bordes precisos, por ejemplo el carcinoma coloide y el carcinoma papilar intracanalicular.
- Movilidad: Tiene también gran significación, si el tumor se encuentra fijado a los tejidos vecinos o en profundidad, al músculo pectoral, es probable su naturaleza maligna.
- Consistencia: Suele ser leñosa en el caso de un tumor maligno, aunque como siempre hay excepciones, un fibroadenoma calcificado o un quiste, pueden poseer esta característica. Por el contrario un tumor maligno, como el papilar o el mucoide puede presentar una consistencia blanda.

B. Citología

B.1. Punción-aspiración con Aguja Fina (PAAF)

Se puede considerar una práctica clínica habitual al encontrar algún

nódulo o zona sospechosa de patología. Se localiza la zona a puncionar, se desinfecta fijando el nódulo entre dos dedos, se punciona introduciendo la aguja fina (0.6 a 0.9 mm de diámetro) en el lugar de la lesión y se aspira simultáneamente. Al puncionar podemos sentir una resistencia y al vencerla encontramos con una sensación de vacío, esto corresponde a un quiste, que puede vaciarse de contenido para proceder a su estudio citológico. En el quiste, una vez vacío es posible introducir aire para posteriormente realizar una neumquistografía.

La punción de un carcinoma presenta habitualmente tres características: es más dolorosa, sangra en mayor cantidad y por último, ofrece una resistencia irregular. Por el contrario, un fibroadenoma tiene una consistencia muy firme pero regular al ser puncionado⁽¹⁰⁾.

B.2. Citología de secreción por el pezón

Las secreciones que aparecen por el pezón son consecuencia, la mayoría de las veces, de patología benigna. Las secreciones serosanguinolentas, acuosas y sanguinolentas, pueden acompañar a procesos malignos.

Hay que tener en cuenta la asociación entre fármacos psicotropos y galactorrea.

C. Termografía

La termografía fue utilizada por primera vez en 1956 por Lawson⁽¹¹⁾,

basándose en la elevación de la temperatura que encontraba en la piel de la mama de las mujeres con carcinoma^(9,12).

Posteriormente, en los años 1967 y 1969 se introduce la termografía de contacto.

La primera técnica desarrollada es la teletermografía o termografía electrónica. La piel se comporta como emisor de radiación infrarroja por lo que se puede detectar la temperatura cutánea a distancia.

La radiación infrarroja es una parte del espectro electromagnético continuo, que tiene longitudes de onda por encima del espectro visible (0.75 a 1000 μm). La emisión de energía es proporcional a la temperatura. Esta relación está determinada por la ley de Stefan-Boltzmann (S-B),

$$W = \epsilon \sigma T^4$$

de donde:

W: Energía emitida por superficie.

ϵ : Eficiencia de radiación (para la piel humana es 0.98 ± 0.01 , esto es, casi la de un cuerpo negro).

σ : Constante de S-B

T: Temperatura absoluta (Grados Kelvin).

Se puede observar que en esta ecuación la temperatura está elevada a la cuarta potencia, lo que conlleva que pequeñas variaciones de esta se

traduzcan en aumentos o disminuciones marcados de la emisión infrarroja.

La teletermografía debe realizarse en una habitación climatizada (aproximadamente a 21° C). La paciente tiene que permanecer los 10 minutos previos a la exploración en un ambiente donde la temperatura sea la citada. Se debe realizar preferentemente en la primera fase del ciclo, a ser posible postmenstrualmente. La paciente mantiene los brazos elevados sobre la cabeza. Se realizan 3 proyecciones: una frontal y dos oblicuas.

Actualmente la imagen que obtenemos es dinámica, en tiempo real aunque aún hay termógrafos que ofrecen una imagen que se renueva cada pocos segundos.

Hay dos tipos de imágenes:

- Imagen en escala de grises: es la mejor para ver la morfología de los vasos. Cuando los puntos de temperatura mas elevados que vemos en la imagen son blancos, hablamos de termograma de modalidad directa, siendo invertida si son negros.

- Imagen en escala de color.

Ambas imágenes se complementan y deben obtenerse sistemáticamente.

Existen diferentes clasificaciones de los patrones termográficos mamarios, atendiendo a los tipos de áreas caliente o patrones venosos, pero

ninguna parece tener especial relevancia.

En la termografía de contacto desarrollada con posterioridad no se utiliza la emisión de radiación infrarroja. Se basa en la posibilidad de algunos cristales líquidos (ésteres de colesterol) de cambiar de color según la temperatura de la superficie con la que contactan. La escala varía desde el rojo (menor temperatura) al azul oscuro, con pasos intermedios por el naranja, verde y azul claro.

La principal ventaja de este método es que no precisa una sala especial para su realización y además es una técnica sencilla de llevar a cabo. Las desventajas radican en que la escala de colores no corresponde a intervalos fijos de temperatura y a que no se pueden examinar ambas mamas a la vez.

Los resultados clínicos según numerosos autores son idénticos utilizando este método o la teletermografía.

Actualmente no parece haber en la literatura ningún resultado que de valor a la termografía en el diagnóstico del carcinoma de mama. Algunos autores reconocen a este método un lugar en estudios de screening de grandes masas de población⁽¹⁵⁾.

D. Diafanoscopia

En 1929 Cutter, introdujo la transiluminación en el estudio del carcinoma de mama, pero hasta más tarde con el advenimiento de las

lámparas de halógeno y los sistemas de refrigeración no resurge este método diagnóstico.

La mama es atravesada por un haz de luz con longitudes de onda entre 500-800 μm . Las glándulas densas necesitan intensidades altas para poder ser atravesadas, en cambio en las mamas lipomatosas de las pacientes de mayor edad, la intensidad necesaria es mucho menor. Esta técnica tiene como ventaja su simplicidad, bajo coste e inocuidad, pero poca utilidad en patología mamaria debido a su baja especificidad.

E. Radiodiagnóstico

E.1. Neumoquistografía

Consiste en la introducción de aire y posterior radiografía de un quiste al que hemos vaciado de su contenido líquido.

Nos permite definir las características de la pared y la existencia o no de masas intracavitarias.

E.2. Galactografía

Es un método utilizado solamente cuando existe secreción o hemorragia por alguno de los conductos galactóforos.

Localizado el galactóforo secretante se dilata hasta que puede colocarse una cánula para introducir cierta cantidad de contraste yodado

hidrosoluble y posteriormente realizar una mamografía y/o xerorradiografía.

La galactografía nos da información en cuanto al calibre de los galactóforos dilatados, defectos de replección o replección de cavidades anexiales, desplazamientos y compresiones canaliculares, roturas parietales e imágenes lacunares.

E.3. Xerorradiografía

Es una técnica basada en el efecto fotoeléctrico. La imagen se obtiene en una placa de selenio cargada con electricidad estática positiva.

La placa se sitúa bajo la zona a radiografiar. Se utilizan tubos convencionales de tungsteno. Los rayos que llegan a ésta descargan en proporciones diferentes según la dosis de radiación incidente. La imagen se pone de manifiesto al extender un fino polvillo de plástico (toner) que se distribuye según la intensidad de las cargas electrostáticas.

Se produce así una imagen visible que transferida a un papel plastificado constituye la imagen definitiva. Pueden obtenerse imágenes positivas o negativas a voluntad siendo la imagen citada en primer lugar (positiva) la utilizada más frecuentemente en senología.

La imagen xerorradiográfica presenta un buen poder de resolución, existiendo como característica fundamental el refuerzo de bordes que exagera artificialmente la delimitación de elementos contiguos de desigual densidad. Otra de las características distintivas de esta técnica es la

homogeneización del contraste, es decir, la disminución en relación con la mamografía convencional, de la intensidad del contraste de tumoraciones en aquella fuertemente radiopacas.

Aunque la técnica posee algunas indudables ventajas sobre la mamografía convencional, sus dos principales inconvenientes (la mayor irradiación y la ausencia de imágenes en tumoraciones poco contrastadas) hace que su utilización en las unidades de senología sea mínima.

E.4. Mamografía

Salomón, en 1913 es el primero en utilizar los rayos-X para analizar biopsias de mama.

En 1950, la mamografía se reconoce como un procedimiento diagnóstico útil en la patología mamaria.

Las primeras imágenes eran radiografías de baja calidad y poco contraste, cuya técnica no difería de la utilizada para radiografiar cualquier tejido blando.

En 1956 se desarrollan en Francia y EEUU aparatos específicos para el estudio radiológico de la mama.

Hasta hace poco se han usado equipos con ánodos rotatorios de molibdeno, con focos de 0.8-0.6 mm. En el momento actual se utiliza la mamografía de alta definición, lo que supone un gran paso adelante en la

valoración de imágenes radiológicas tanto benignas como malignas. Está basada en el desarrollo de un aparataje de foco fino.

El generador produce una corriente trifásica, con diferencias de potencial entre 25 y 45 kilovoltios. El tubo radiógeno está diseñado especialmente para contrastar las mínimas diferencias de densidad de las partes blandas. Tiene un anticátodo rotatorio de molibdeno de foco de 0.3 o 0.1 mm, con una ventana de berilio y un filtro de molibdeno o de berilio, con lo que se obtiene un haz de radiación fino y homogéneo que va a producir una importante disminución de la difusión geométrica.

La distancia entre el foco y la mama podría establecerse entre 50 y 60 cm, pero por regla general se sitúa en 55 cm.

La exposición de la placa es semiautomática debido a que el tiempo de exposición y los sistemas de indicación de nivel de ennegrecimiento son automáticos.

La película radiográfica que mejor se adapta a estos equipos es la de acetato azul sensible al verde. Las diferentes variedades de placas atienden a la distinta sensibilidad del grano fino de la emulsión.

Las películas radiográficas se procesan por sistemas automáticos que mantienen constante la secuencia del revelado y el fijado de las placas. El tiempo que se consume varía entre 90 y 120 segundos.

La utilización de la parrilla autodifusora puede producir una reducción

de la dosis de radiación hasta 7 veces en relación a la películas sin pantalla y elimina hasta el 40 % de la radiación difusa.

La mama se comprime con una lámina plástica a fin de:

- Disminuir su volumen.
- Disminuir la dosis.
- Separar estructuras.

El tubo radiógeno va montado en un brazo solidario a la bandeja que sostiene la placa . El conjunto rota 360° sin perder la relación foco-placa, para poder realizar las distintas proyecciones oblicuas de la mama con la paciente sentada.

La calidad de la mamografía se define por su contraste y su resolución.

E.4.1. ANATOMÍA RADIOLÓGICA NORMAL

En la mamografía se pueden distinguir los tres tejidos que conforman la mama: glandular, fibroso y adiposo. Los dos primeros tienen una densidad similar.

El aspecto mamográfico varía con la edad. En la mujer joven se ven los lóbulos glandulares confluentes dentro del tejido adiposo circundante. Este tejido glandular absorbe los rayos-X mucho más que el tejido adiposo.

El tejido conjuntivo aparece como estructuras que progresan desde los lóbulos glandulares hasta la piel (ligamentos de Cooper). No se suelen ver en mamas con gran cantidad de parénquima.

La mama premenopáusica varía su representación mamográfica a lo largo del ciclo debido a los cambios hormonales que provocan una elevación de la hidratación y por tanto mayor opacidad en la fase premenstrual.

A medida que se aproxima la menopausia hay una atrofia de los acinos glandulares, el tejido conjuntivo se hace más visible y el adiposo ocupa áreas mayores. En la mama anciana aparece reemplazamiento del tejido glandular por tejido graso y fibroso. Los conductos galactóforos no son reconocibles en la mamografía simple, se necesita la inyección de contraste para poder distinguirlos (galactografía).

En algunas radiografías mamarias se puede reconocer el complejo areola-pezón.

La piel no suele visualizarse con las técnicas actuales en la mama sin patología.

Los vasos puede aparecer como dos líneas paralelas de depósito cálcico que corresponden a arterias calcificadas por un proceso arterioesclerótico.

E.4.2. SEMIOLOGÍA

1) Signos primarios:

- a) Masa.
- b) Enfermedad difusa.
- c) Calcificaciones.

2) Signos secundarios:

- a) Estado de la piel.
- b) Asimetría mamaria.
- c) Vascularización.
- d) Disociación clínico/radiológica del tamaño de la lesión.
- e) Retracción del pezón.
- f) Adenopatías axilares.

1.a) Masa:

Su identificación está condicionada por la densidad del tejido que la rodea. Hay que prestar atención a la densidad, las características del borde y el tamaño⁽¹⁶⁾.

1. Densidad:

La mayor parte de los tumores malignos tienen una densidad heterogénea mayor que el tejido glandular. Suelen presentar una densidad

mas alta en la parte central debido a mayor riqueza celular y a mayor grado de fibrosis.

En algunos casos, el nódulo es de la misma densidad que el tejido conjuntivo. Pudiendo también, ser menor como en el carcinoma coloide.

2. Tamaño:

No existe relación entre el tamaño radiológico y el grado de malignidad.

Tiene gran importancia diagnóstica la disociación clínicorradiológica del tamaño tumoral, importancia que comentaremos más adelante.

3. Bordes:

El contorno del nódulo clasifica a éstos en circunscritos y no circunscritos.

El tumor maligno se caracteriza por presentar bordes mal definidos, espiculados, e irregulares. Deben buscarse prolongaciones o tabiques hacia piel o pezón o desestructuraciones de los elementos yuxtatumorales que los diferencian de los nódulos benignos.

Hay procesos malignos infiltrantes que poseen bordes con pequeñas irregularidades e incluso presentan márgenes bien delimitados, como el carcinoma papilar, medular y coloide.

Un nódulo bien delimitado suele representar un proceso benigno (fibroadenoma o quiste), pero en un 7 % de los casos esta apariencia no es cierta y se corresponde con un tumor maligno (carcinoma mucosoide, carcinoma medular, linfoma, sarcoma, metástasis).

La lesión estrellada (nódulo denso, mal definido donde confluyen todos los radios de la lesión) hace orientar nuestro diagnóstico hacia la malignidad. Aunque no siempre es así. Esta imagen puede ser debida a una cicatriz postquirúrgica o a una sumación de imágenes de tejido glandular.

La adenosis esclerosante produce en algunos casos imágenes estrelladas que se pueden diferenciar de las malignas porque su núcleo no suele ser denso.

1.b) Enfermedad difusa

Puede ser debida a infiltración carcinomatosa, linfomas, fibroadenosis, adenosis, infecciones, hematomas, edema o papilomatosis. Es importante detectar la presencia de microcalcificaciones, formaciones circunscritas, grado de infiltración de los tejidos peritumorales y piel.

1.c) Calcificaciones

Las calcificaciones son fundamentales en el diagnóstico de un carcinoma mamario.

La mayoría son benignas correspondiendo a liponecrosis, paredes

arteriales, fibroadenomas o quistes.

Las microcalcificaciones son las que mas problemas diagnósticos plantean. Normalmente son consecuencia de procesos benignos como la adenosis esclerosante, pero en un 20 % de los casos son la representación mamográfica de un carcinoma precoz^(17,18,19).

Mas del 50 % de las masas mamarias malignas tienen calcificaciones que se pueden ver en la mamografía⁽²⁰⁾. Alrededor del 20-35 % de los grupos de calcificaciones sin masa son malignas⁽²¹⁾.

Hay que tener en cuenta los siguientes aspectos de las calcificaciones mamarias:

1.- Número. Cuanto mayor es el número, mayor es el riesgo de un proceso maligno.

Las calcificaciones agrupadas en número mayor de 5-6 representan un proceso maligno, con mayor frecuencia⁽²²⁾. En ocasiones un número menor que no se veía en placas previas puede ser sospechoso. También hay excepciones en el sentido opuesto, ya que en la adenosis microquística, fibroadenomas o adenosis esclerosante puede haber grupos de calcificaciones de 5 a 15 elementos⁽²³⁾.

2.- Tamaño. Los procesos malignos pueden tener calcificaciones de todos los tamaños, desde las casi invisibles hasta las muy grandes.

Lo que realmente tiene importancia es la diferencia de tamaños. Cuanto mayor es la diferencia, más sospechoso es el hallazgo. Cuando las calcificaciones son uniformes suele ser por un proceso benigno⁽²⁴⁾.

3.- Forma. Las calcificaciones benignas acostumbran tener formas regulares. Las que tienen aspecto de anillo o de burbuja, en palomita de maiz, lineales, o en forma de medio círculo suelen ser benignas. Las calcificaciones de forma oval o en lanza aparecen en las mastitis de células plasmáticas, aunque son más características las lineales (las calcificaciones lineales del carcinoma suelen ser más cortas y están agrupadas). También son lineales las de los trombos vasculares calcificados y las de la arterioesclerosis. Las calcificaciones en forma de anillo o burbuja se encuentran en quistes, necrosis de tejido adiposo, conductos con inflamación crónica, fibroadenomas, glándulas cutáneas hipertrofiadas aunque pueden ser debidas a artefactos producidos por algunas cremas que contienen zinc. Ocasionalmente las verrugas, nevus y hemangiomas se calcifican dando lugar a imágenes engañosas⁽²⁵⁾.

Las calcificaciones puntiformes se ven en las cicatrices postquirúrgicas o de forma difusa en la adenosis esclerosante o hiperplasia epitelial.

En la enfermedad benigna el borde de las calcificaciones suele estar en general nítidamente recortado.

Las calcificaciones asociadas a enfermedad fibroquística imitan a las vistas en procesos malignos lo que da lugar a un número considerable de

falsos positivos⁽²⁶⁾.

Las calcificaciones que aparecen en los tumores malignos pueden tener formas vermiculares, lineales, puntiformes, en Y, W, V, X.

Las enfermedades parasitarias, como la hidatidosis o la filariasis pueden inducir la aparición de calcificaciones con formas espirales, vermiculares o una reacción de cuerpo extraño en la mama. Estos hallazgos son extremadamente raros^(23,27).

4.- Densidad. En los procesos malignos las calcificaciones son de densidad variable.

5.- Disposición. La disposición irregular de las calcificaciones hace sospechar malignidad.

6.- Localización. Las únicas calcificaciones que no dan lugar a sospecha de malignidad en cuanto a su localización son las intradérmicas y las que se encuentran en el tejido adiposo.

2.a) Estado de la piel

Se considera que la piel está engrosada cuando su espesor supera los 2-3 mm.

El engrosamiento de la piel puede ser localizado o difuso y se puede ver en determinados procesos patológicos de la mama.

El localizado puede deberse a un proceso inflamatorio o infeccioso (mastitis, absceso), a traumatismos o a un tumor que infiltre la piel. El engrosamiento difuso está en relación con linfomas, colagenosis, carcinoma inflamatorio, metástasis o mastitis.

2.b) Asimetría mamaria.

Siempre hay que estudiar si existe asimetría en la densidad o en la estructura de ambas mamas. Esta asimetría responde a procesos que no tienen importancia clínica o bien oculta un proceso maligno.

2.c) Vascularización

Es difícil de valorar, pero en la enfermedad maligna existe un aumento de ésta. Las venas son más numerosas y mayores.

Hay que tener en cuenta que el 45 % de las mujeres tienen mayor vascularización en la mama izquierda.

2.d) Disociación del tamaño

La disociación clínico-radiológica del tamaño del tumor es un signo orientativo de patología maligna. Se le denomina signo de Leborgne y posiblemente es debido a que clínicamente se considera como tumor el edema circundante.

2.e) Retracción del pezón

Al igual que cuando aparece retracción de la piel, hace pensar en la existencia de un carcinoma. En algunas mujeres el pezón está retraído congénitamente. Debemos preguntar a la paciente si es así y en todo caso sospechar si la retracción es unilateral.

2.f) Halo peritumoral

El halo peritumoral que existe en los procesos malignos se debe a deshidratación peritumoral o degeneración grasa^(22,26). Es un halo radiotransparente irregular, se distingue del halo de benignidad en que en este último la radiotransparencia es regular y no es atravesada por tractos tumorales.

2.g) Adenopatías axilares

Es posible observarlas en algunas proyecciones. Si se visualiza algún ganglio podemos pensar en la posibilidad de un proceso mamario maligno.

E.4.3. DIGITALIZACIÓN MAMOGRÁFICA

Existen dos procedimientos de digitalización, uno directo y otro indirecto.

La digitalización directa utiliza los tubos radiógenos de la mamografía convencional, pero el receptor es diferente, es una placa de fósforo

reutilizable. La imagen es leída por un haz de rayos laser. Sufre un procesamiento informático que hace posible su visualización en un monitor donde se puede modificar la imagen de la siguiente manera:

- Eliminación de artefactos.
- Remarcado de bordes.
- Cambios de escala (optimizar y contrastar).
- Ampliación.

La gran desventaja de esta técnica la representa la baja resolución espacial de los monitores, inferior a la de la mamografía convencional que no permite la visualización de pequeñas estructuras tales como las microcalcificaciones, fundamentales en el diagnóstico mamográfico⁽²⁹⁾.

La digitalización indirecta se basa en la transformación de una imagen analógica (placa radiográfica convencional) en una digital.

La imagen digital está compuesta por una matriz con un número de pixels, diferentes según la resolución espacial que se desee.

Cada pixel tiene un valor numérico, el cual representa un tono en una escala de grises (suelen ser 256 niveles de grises), transformado desde la imagen analógica.

El procesamiento que se puede llevar a cabo con las imágenes es el mismo que con la digitalización directa.

Al ser un procedimiento que basa sus imágenes en las placas mamográficas convencionales, puede que las imágenes obtenidas no tengan mas información que aquellas. Para muchos autores solo sirve para "ver mejor", pero no proporciona ningún dato nuevo^(30,31).

En el futuro el desarrollo de receptores de alta resolución permitirá el análisis de las microcalcificaciones⁽³²⁾.

F. Ecografía

Las primeras investigaciones sobre el papel de los ultrasonidos en la mama fueron realizadas por Wild y Reid a principios de los años 50⁽³³⁾, usando el modo A. Más tarde, Howry y cols fueron los primeros en usar el modo B⁽³⁴⁾.

El principio de la técnica es el del "radar" y "sonar" (palabra que procede de Sound Navigation Ranging). Las ondas sonoras producidas por un transductor (cristal piezoeléctrico) son conducidas al interior de la mama. En las superficies limítrofes de los tejidos se produce una reflexión parcial de las ondas según la diferencia de la impedancia. El transductor actua también como receptor.

Las ondas sonoras reflejadas pueden verse como una imagen unidimensional (modo A) o bidimensional (modo B). Cada onda sonora reflejada crea en la pantalla un punto más o menos refringente según la intensidad del eco reflejado.

Actualmente se utiliza la técnica de tiempo real, en la que en el momento en el cual se aplica el transductor, se produce una imagen en sección de la región a examinar.

La sonda ecográfica se suele aplicar sobre la mama interponiendo una bolsa con agua o con gel para poder captar imágenes de estructuras próximas a la piel⁽¹⁹⁾.

F.1. Anatomía ecográfica

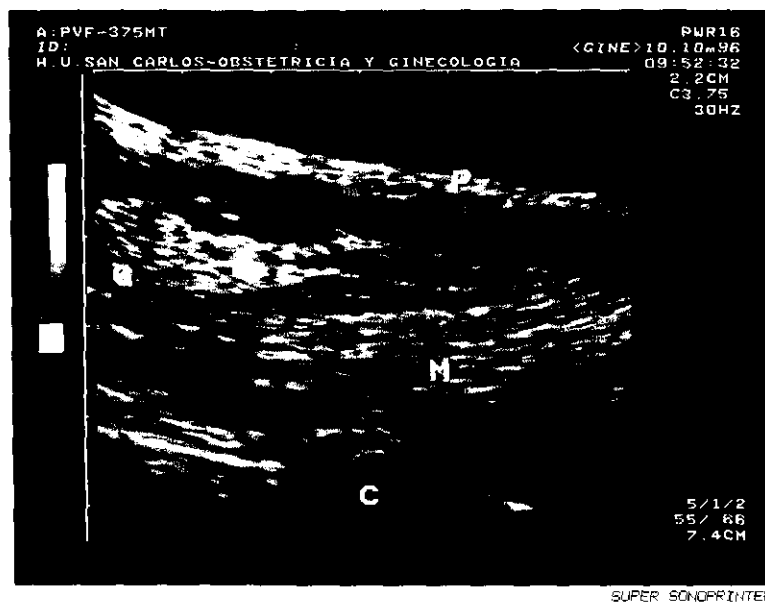

Foto 1. Anatomía ecográfica. P=piel; G=glándula; M=músculo; C=costilla.

La capa más superficial es la piel, ésta es difícil de visualizar con las sondas que se aplican directamente sobre ella, pero cuando se interpone algún elemento entre la piel y el transductor se identifica como una banda ecogénica entre dos ecos brillantes que representan la interfase

epidermis/transductor y dermis/grasa subcutánea^(35,36).

El grosor de la piel normal varia entre 0.5 y 2-3 cm, permitiendo a la ecografía detectar un engrosamiento anormal⁽³⁷⁾.

El pezón, es un área redondeada u ovalada hipoecoica que puede atenuar el sonido. Al colocar el transductor de forma oblicua produce un ángulo de incidencia de aquel más favorable, ya que debido al tejido conectivo y fibras musculares y a la orientación perpendicular de los conductos localizados detrás del pezón la penetración del sonido a este nivel se encuentra disminuída. También es debido a la protusión del pezón que no solo interfiere en el contacto correcto entre piel y transductor sino que también produce "sombras en sus bordes".

En la región subareolar los conductos son más anchos; llamados a este nivel senos lactíferos. Se observan frecuentemente como estructuras tubulares múltiples por detrás de la areola convergiendo en el pezón.

La grasa subcutánea es una zona hipoecoica, cuyo grosor varía dependiendo de la composición del parénquima⁽³⁸⁾.

El parénquima mamario se encuentra entre las dos capas de la fascia superficial que se ven como dos bandas hiperecogénicas.

La glándula mamaria está compuesta por dos tipos de tejido, el tejido epitelial y el estroma. Con los ultrasonidos normalmente no pueden diferenciarse éstos y la totalidad de la glándula es fuertemente ecogénica.

En la mama normal, según la edad de la paciente, embarazo, lactancia y estado hormonal, existen grandes variaciones ecográficas.

En la mujer joven la glándula mamaria ocupa la mayor parte, siendo pequeño el espacio del tejido graso subcutáneo y retromamario. La glándula tiene baja ecorrefringencia. Frecuentemente presenta un patrón moteado o esponjiforme debido a que existen pequeñas áreas de baja ecogenicidad distribuidas por la totalidad del parénquima. Puede haber zonas más econequivas en relación con un diferente desarrollo.

En la mujer madura, la glándula adquiere mayor ecorrefringencia, usualmente superior a la de la grasa, pero a veces es isoecogénica con dicho tejido. Tenemos dentro de las variaciones mas constantes la aparición de pequeñas líneas (1-2 mm) de baja refringencia (con mayor frecuencia en los CCSSEE), atribuibles a cambios periductales como fibrosis o adenosis.

Por debajo del parénquima mamario existe otra capa hipoecoica, que se corresponde con la grasa retromamaria. Se situa inmediatamente anterior a la musculatura pectoral, definida como reflexiones lineales de ecogeneidad pobre, ligeramente mayor que la grasa.

Las costillas se ven como estructuras hipoecoicas por debajo de la capa muscular. No deben confundirse con lesiones mamarias, siendo necesario fijarse en la capa muscular que existe por encima de ellas.

Los ligamentos de Cooper forman una estructura de soporte, entre la capa superficial y profunda de la fascia. Se ven especialmente bien en las

mamas con involución grasa. Frecuentemente causan sombras a pesar de que ellos mismos no sean visibles. Este tipo de sombras deben distinguirse de las que pueden ser producidas por un carcinoma.

Otra variación común es la dilatación ductal múltiple. Debe sospecharse patología si se encuentra un solo ducto dilatado.

Durante el embarazo aumenta el tamaño del sistema lobulillar a expensas del estroma y del tejido graso.

En la lactancia el tejido glandular se torna poco refringente y homogéneo, con una textura fina. Los ductos se encuentran dilatados.

Con los años, el grosor del tejido mamario disminuye y forma líneas brillantes a través de la grasa mamaria.

Existe un grado de involución extrema en el que el parénquima está ausente y solo hay ecos lineales a través de la grasa correspondientes al tejido conectivo.

F.2. Semiología ecográfica

La ecografía posee su mayor utilidad en la diferenciación de lesiones sólidas y quísticas, en el estudio de las citadas lesiones quísticas y como guía en la punción aspiración con aguja fina.

Desde el punto de vista ecográfico las lesiones mamarias se dividen

en dos grupos: nódulos y lesión sin masa.

A continuación describimos las características más relevantes que la ecografía puede aportar para llegar al diagnóstico de malignidad.

F.2.1. NÓDULOS

1. Forma:

La forma que adopta el carcinoma de mama es variable, puede ser redondeado, oval, lobulado, pero el mayor porcentaje es de forma irregular.

Los fibroadenomas y quistes suelen adoptar formas ovales o redondeadas. La imagen con lobulaciones suele ser debida a un grupo de fibroadenomas o quistes.

Los nódulos adoptan principalmente dos posiciones dentro de la estructura mamaria, su eje mayor puede ser paralelo o perpendicular a la piel. En 1983 Tajima y cols, describieron la relación de este eje con la malignidad⁽³⁹⁾. Se puede determinar el índice profundidad/anchura (p/anch), siendo con mayor probabilidad un tumor maligno si el nódulo es mas alto (profundo) que ancho.

Las lesiones benignas son mas comprimibles y móviles, por lo que al estar la paciente en posición supina y aplicar sobre ellas el transductor adoptan una posición en la que el eje mayor es paralelo a la piel. Sin embargo, las lesiones malignas tienen un índice p/anch ≥ 1 debido a su

crecimiento invadiendo tejidos vecinos a los cuales se fija y a la resistencia que oponen a ser comprimidos. Este signo es particularmente útil en tumores menores de 2 cm en los que suelen faltar otros signos ecográficos sugerentes de malignidad. Los grandes carcinomas tienden a adoptar formas más redondeadas, con índices p/anch bajos. En estos casos, el citado signo tiene baja utilidad.

2. Ecogenicidad:

Para definir la ecogenicidad de un nódulo se le compara con el tejido adiposo subcutáneo. Se distinguen masas anecoicas, de muy baja, baja, media y alta ecogenicidad. La mayoría de los tumores malignos tienen una ecogenicidad muy baja, menor que el tejido adiposo.

En algunos casos, carcinomas con abundantes calcificaciones en su interior producen imágenes de ecogenicidad elevada.

La mayor parte de los tumores malignos poseen una ecogenicidad heterogénea, mientras que los nódulos benignos, como quistes y fibroadenomas, la poseen homogénea.

3. Calcificaciones:

Pueden aparecer en el interior de un nódulo o en cualquier parte de la glándula.

Su detección es más fácil si éstas se encuentran agrupadas o en el

interior de un tumor, puesto que se distinguen mejor en un entorno de baja ecogenicidad, como el existente en la mayoría de los nódulos⁽⁴⁰⁾.

Las calcificaciones que se encuentran en el tejido mamario están enmascaradas por la ecogenicidad del tejido fibroglandular. Esto supone el mayor obstáculo de la ecografía para la detección del cáncer de mama.

Aparecen como pequeños puntos ecogénicos y debido a su reducido tamaño, menor que la anchura del haz, no producen sombra posterior.

El número y tamaño de los pequeños ecos brillantes no se correlaciona bien con el verdadero número y tamaño de las microcalcificaciones detectadas por mamografía o biopsia⁽⁴¹⁾. Se suelen ver de mayor tamaño y en menor cantidad porque algunos focos pequeños no son visibles y solo se detectan calcificaciones grandes o agrupadas.

El tamaño que discrimina la ecografía está determinado por la resolución espacial del escaner (limitada por la anchura del haz) y por la intensidad de reflexión. Ambos tienden a parecer mayores de lo que realmente son.

En tumores benignos las calcificaciones suelen ser mayores y suelen producir sombra.

Un ejemplo típico de patrón benigno lo constituye la aparición de una calcificación curva lineal en la superficie de un fibroadenoma.

4. Quistes:

No son frecuentes los cambios quísticos en los nódulos, pero se observa en algunos de naturaleza maligna cuando existe necrosis o hemorragia.

La ecografía es un buen método para el estudio de las zonas sólidas de tumores principalmente líquidos⁽⁴²⁾. Los ultrasonidos no pueden diferenciar entre papiloma intraductal y carcinoma papilar no invasivo.

5. Bordes/límites:

Los márgenes de un nódulo se clasifican de acuerdo a su regularidad y su definición.

Los bordes indeterminados o irregulares hacen sospechar una lesión maligna. Existen carcinomas con bordes regulares y definidos y lesiones benignas como la adenosis esclerosante o las cicatrices radiales que poseen las características antes citadas como orientativas de malignidad.

Algunos autores citan como dato de malignidad los tumores con bordes regulares que tienen más de tres lobulaciones o estas son múltiples y pequeñas⁽⁴³⁾.

La extensión de un tumor a través de un ductus, la obstrucción del mismo por el tumor, o la presencia de bordes espiculados demuestran la infiltración del tejido fibroglandular peritumoral^(44,45).

La percepción de los límites tumorales depende de dos factores: primero, la intensidad del contraste entre el nódulo y el tejido adyacente al mismo. Los límites se ven claramente si existe un contraste fuerte, pero si la ecogenicidad del nódulo es similar a la del tejido que lo rodea los límites son indeterminados. El segundo factor es el gradiente: cuando la ecogenicidad del nódulo cambia gradualmente el límite no se ve claramente, se ve un borde borroso.

Las sombras acústicas debidas a la interfase entre el tumor y el tejido que le rodea han sido consideradas como signo de benignidad, pero sin embargo, cualquier lesión circunscrita, ya sea benigna o maligna puede producirlas.

El halo peritumoral es una banda ecogénica mal definida en el borde de la lesión. Representa la infiltración de los márgenes del tumor y es frecuente observarlo en los carcinomas tipo escirro.

El halo se ve de mayor tamaño en los márgenes laterales que en la superficie anterior, ello es debido a que en este lugar el haz de ultrasonidos atraviesa mayor número de trabéculas alineadas de tejido invadido.

Para medir el tamaño tumoral se debe incluir también la anchura del halo. Es un signo específico de malignidad.

Raramente un proceso benigno produce un halo peritumoral, puede aparecer en la necrosis grasa o en la cicatriz postoperatoria.

En procesos benignos como fibroadenomas o quistes se observa una banda fina de fuertes ecos bien definidos en su parte anterior que no deben ser nunca confundidos con el halo peritumoral.

6. Sombras/refuerzo:

El grado de atenuación o refuerzo que existe por detrás de un nódulo debe ser comparado con los ecos encontrados al mismo nivel pero fuera del área del nódulo.

Una sombra posterior muy pronunciada es característica del carcinoma mamario. Sin embargo, hay tumores malignos que no la producen e incluso provocan un refuerzo posterior.

Las causas de la atenuación no son bien conocidas, algunos autores piensan que pueden ser por la riqueza de tejido conectivo de ciertos tumores⁽⁴⁶⁾.

Otros signos ecográficos de malignidad son: el engrosamiento cutáneo y subcutáneo y la dilatación venosa y linfática.

F.2.2.CARCINOMA SIN MASA

Producen pequeñas distorsiones en el tejido fibroglandular mamario que son muy difíciles de poder detectar. Existen lesiones benignas que provocan cambios similares.

Los tumores malignos que se encuentran dentro de este grupo son el carcinoma intraductal, el carcinoma lobulillar infiltrante y el carcinoma inflamatorio.

F.3. Ecografía Doppler

El Doppler se ha introducido recientemente en el campo de la ecografía mamaria como ayuda para diferenciar entre lesiones benignas o malignas^(47,48).

Los primeros estudios se llevaron a cabo con Doppler continuo de alta frecuencia. Posteriormente se realizaron en tiempo real con Doppler pulsado y actualmente se ha combinado el Doppler color con el pulsado para localizar mejor los vasos tumorales^(49,50).

La diferencia entre lesiones benignas y malignas se basa principalmente en la densidad vascular, especialmente si se relaciona con el tamaño tumoral⁽⁵¹⁾.

Los tumores se desarrollan a partir de una neovascularización estimulada por los factores angiogénicos por ellos secretados.

En los tumores malignos los vasos son tortuosos con muchas anastomosis, shunts arteriovenosos, dilataciones vasculares y su pared puede carecer de capa muscular. Las señales del Doppler son de gran amplitud, la velocidad es elevada, la resistencia es baja y el flujo es casi constante⁽⁵²⁾.

Se ha intentado encontrar algún parámetro que diferencie las lesiones benignas de las malignas, como el número de vasos, el número de vasos en relación con el tamaño tumoral y los índices de resistencia y pulsatilidad (velocidad de flujo). Actualmente no puede marcarse un límite según estos parámetros entre benignidad y malignidad, teniéndose que individualizar cada caso concreto.

G. Resonancia Magnética Nuclear (RMN)

Técnica basada en la propiedad de rotación del spin de los núcleos atómicos.

El spin (propiedad intrínseca de rotación) corresponde a un flujo de corriente eléctrica en torno a un eje, en relación con la carga del núcleo, que a su vez genera un pequeño campo magnético, de forma que los protones con propiedad de spin se comportan como un pequeño magneto⁽¹⁶⁾.

Este magneto queda definido en cuanto a su dirección y sentido por un vector llamado momento magnético.

En ausencia de un campo magnético externo, los momentos magnéticos de los protones están orientados de forma aleatoria.

Si aplicamos éste, cada protón se orienta de una forma determinada por dicho campo. La suma de todos los momentos magnéticos o magnetización neta tiene igual dirección que el campo magnético exterior. Al instalar un campo magnético menor que gire en un plano perpendicular

al campo estático anterior se aleja la magnetización neta del grupo de protones de la dirección de su eje. Su momento magnético global describe un giro de precesión alrededor de su propio eje similar al descrito por una peonza en movimiento.

Cuando un campo de radiofrecuencia oscila en la frecuencia de resonancia adecuada para cada núcleo éstos absorben energía, lo que conlleva un cambio en la orientación del vector de magnetización global. Cuando el campo de radiofrecuencia desaparece la magnetización global tiende a alinearse con el campo magnético externo estable. Este proceso de realineación se caracteriza por el tiempo de relajación T_1 , o tiempo de relajación spin-red y corresponde al movimiento de una carga eléctrica en un campo magnético.

Como resultado del proceso de relajación se produce una emisión electromagnética que puede ser detectada por un receptor (antenas especiales). Esto constituye la base de la RM para la producción de las imágenes asistidas por el ordenador.

Cuando se aplica un pulso de radiofrecuencia, no solo cambia la orientación del momento magnético sino que también tiende a alinearse el eje del spin en la dirección de este pulso.

El ángulo de eje de spin se llama fase. Cuando el pulso de radiofrecuencia cesa los "spin" de cada protón se disponen fuera de fase. Este proceso se denomina relajación spin-spin y se caracteriza por el tiempo de relajación T_2 .

Ambos procesos ocurren simultáneamente en el mismo núcleo.

En la actualidad, las imágenes médicas se obtienen principalmente utilizando la resonancia de los núcleos de hidrógeno.

La imagen nuclear resulta de la secuencia de pulso seleccionada, de los parámetros hísticos, de los tiempos de relajación T_1 y T_2 y de la densidad de protones.

Según la secuencia de pulso se generan imágenes con carga T_1 y T_2 o de densidad de protones.

En la imagen T_1 , la grasa, el agua y la sangre coagulada tienen una señal de alta intensidad y el resto de los tejidos la poseen baja.

En la imagen T_2 la grasa tiene menor intensidad que en T_1 , pero también con gran brillo.

En la imagen con carga de densidad de protones la grasa también produce una señal intensa. El resto de tejidos tienen diferentes grados de intensidad según su densidad de protones.

La inyección de un medio de contraste es muy útil para el diagnóstico en el cáncer de mama. El ion gadolinio (Gd^{3+}) es particularmente adecuado como contraste en RM^(53,54,55,56). Pertenece al grupo de metales conocidos como tierras raras. Tiene 7 electrones desapareados, con propiedades paramagnéticas acentuadas. Asociado dicho ión al DTPA (ácido

dietilentriamino-pentacético)^(57,58,59) se reduce su toxicidad debido a que aumenta su osmolaridad e hidrosolubilidad. Por su gran hidrofilia y elevado peso molecular el Gd-DTPA se distribuye en el espacio extracelular exclusivamente y es excretado rápidamente por los riñones⁽⁵⁷⁾.

El Gadolinio-DTPA ejerce un intenso efecto sobre el tiempo de relajación T_1 (spin-red), aumentando la intensidad de la señal. Realmente, ésta no está producida por el contraste, sino que actúa básicamente en la interacción dipolo-dipolo entre los protones vecinos. Este gran momento magnético afecta tanto a los protones unidos al agente paramagnético como a las moléculas de H_2O que existen en la vecindad⁽⁶⁰⁾.

El aumento de la intensidad de la señal es directamente proporcional a la concentración del agente paramagnético y al cuadrado de su momento magnético e inversamente proporcional a la sexta potencia de la distancia entre el centro paramagnético y el protón.

La dosis de Gadolinio-DTPA utilizada es de 0.1-0.2 mmol/Kg inyectado en 30 segundos⁽⁶¹⁾.

Actualmente se recomienda la técnica de Flash 3D lo que permite el empleo de imágenes muy rápidas, con cortes finos de 2 mm en un tiempo reducido (1 minuto y medio).

Para la exploración de la mama la paciente se sitúa en la camilla en decúbito prono lo que reduce los artefactos producidos por los movimientos respiratorios. La mama queda suspendida, rodeada por una bobina lo que

permite un elevado poder de resolución para una densidad menor. Se suelen utilizar cortes de 2-5 mm de espesor.

Se realizan varias imágenes de diferentes planos de corte sin contraste. Cuando se ha terminado se inyecta el Gd-DTPA y a continuación se realiza el mismo número de cortes que anteriormente.

G.1. Mama normal.

El pezón, los conductos galactóforos y los lobulillos tienen una señal de baja intensidad en T_1 .

Existe una amplia variedad en la apariencia del parénquima mamario en RM entre diferentes pacientes, pero en la misma paciente se puede observar una estructura parenquimatosa uniforme.

Muchas lesiones mamarias son detectadas porque producen una distorsión marcada de la estructura mamaria.

En imágenes axiales el parénquima se encuentra separado del plano muscular por una delgada línea de tejido adiposo retromamario.

En T_2 las estructuras que constituyen la mama producen una señal de baja intensidad.

Quistes, abscesos y hemorragias pueden identificarse por el aumento de su intensidad en T_2 comparado con la imagen en T_1 .

Después de la inyección de Gd-DTPA, el parénquima mamario normal incrementa lentamente su intensidad. Este refuerzo de la señal varía entre 4-40 % comparado con la intensidad que existía previa a la inyección de contraste.

G.2. Carcinoma

Las características que definen un tumor maligno en las imágenes de RM suelen ser: bordes irregulares y poco nítidos, estructura interior heterogénea especialmente en las imágenes en T₂ y signos de infiltración radial que puede englobar la grasa subcutánea o la pared muscular.

El criterio más útil para diagnosticar un carcinoma en RM es el rápido aumento de la intensidad de la señal tras la inyección del Gd-DTPA en las secuencias de la técnica "flash".

Este patrón se observa en todos los carcinomas sin diferencia en cuanto al tipo histológico. La mayor intensidad se alcanza en los dos primeros minutos tras la inyección del contraste. Después la intensidad de la señal suele mantenerse, aunque un 20 % presenta una leve disminución y alrededor de un 10 % un pequeño aumento.

A medida que transcurre el tiempo, la intensidad de señal que posee el tejido de la periferia del tumor va disminuyendo.

En otras lesiones mamarias como son el fibroadenoma o la mastopatía proliferativa, la intensificación de aquella es más constante y

gradual que en los procesos malignos y es frecuente que no se haya completado en los primeros 8 minutos.

INCREMENTO DE INTENSIDAD DE LA SEÑAL

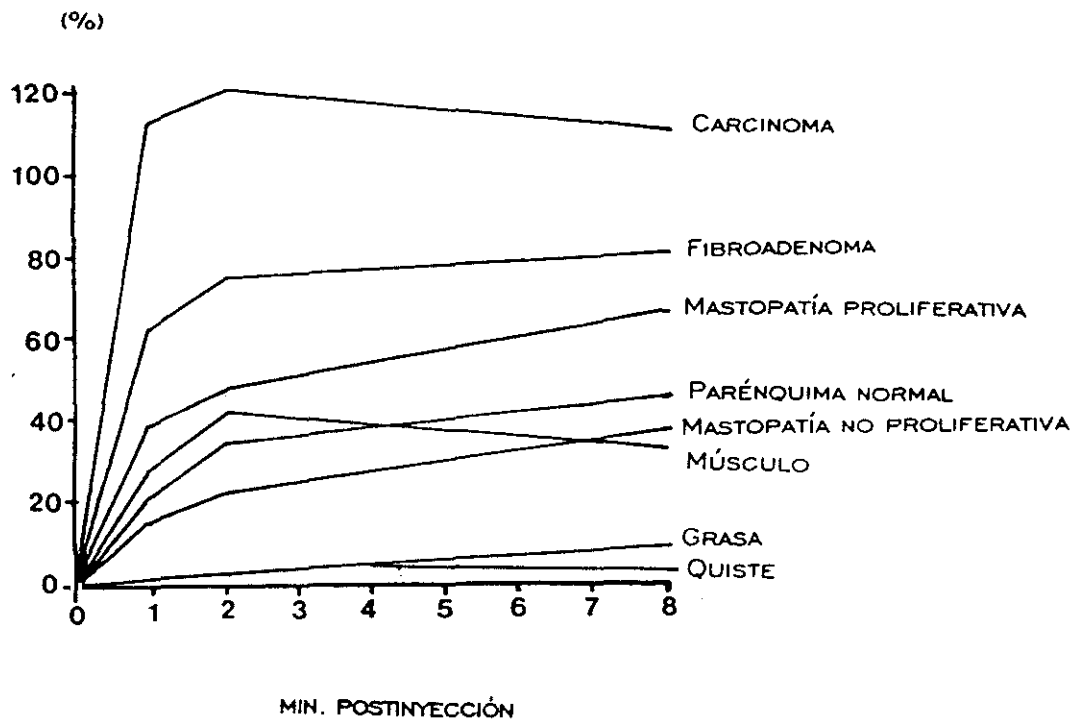


Figura 1. Representación gráfica de la intensificación de señal tras la inyección de contraste en diferentes tejidos.

La RM de la mama no constituye un buen método para el diagnóstico de la afectación ganglionar axilar debido a que esta zona se encuentra fuera de la región mamaria.

G.3. Indicaciones.

La RMN no sirve como método de screening, pero en algunos casos juega un papel fundamental en el diagnóstico de patología mamaria.

Las principales indicaciones son:

- Discrepancia entre los hallazgos radiográficos, ecográficos o clínicos.
- Mamas densas en el caso de que con otras técnicas no se pueda llegar a un diagnóstico.
- Calcificaciones inexplicables en la mamografía⁽⁶⁰⁾.
- Multifocalidad de un carcinoma⁽⁶²⁾.
- Estudio después de tratamiento quimioterápico, radioterápico o quirúrgico.
- Estudio después de mamoplastias con prótesis.
- Localización guiada con aguja en carcinomas ocultos clínicamente y mamográficamente.

H. Tomografía Computarizada (TC)

Descrita en 1972 por el Dr. Godfrey Hounsfield. Su idea partía de que gran parte de la información que podía aportar una exploración con rayos-X no se recogía en las placas convencionales. Los rayos-X que penetraban en el cuerpo humano contenían información de los diferentes constituyentes que existían en el camino de dichos rayos.

Por medio de esta técnica se reconstruye un plano tomográfico con la asistencia de un ordenador.

La energía se obtiene a través de un generador de alta tensión parecido al de la radiología convencional. La radiación la produce un tubo de rayos-X .

La imagen se consigue por medio de medidas de absorción de los rayos-X hechas alrededor del cuerpo humano.

La energía que queda al atravesar el cuerpo se denomina radiación atenuada. Los detectores envían una señal eléctrica que es transformada en formato digital con un valor numérico para que pueda ser procesada informáticamente.

Para la reconstrucción son necesarios varios barridos desde distintos ángulos.

Los cortes tomográficos están compuesto por un número de elementos volumétricos o "voxel". Cada uno tiene una absorción característica y se representa como una imagen bidimensional.

Se puede utilizar medios de contraste para que se realcen distintas estructuras. Este realce está influenciado por la dosis, la excreción renal, su distribución intra y extravascular y la vascularización del tejido principalmente.

En patología mamaria tiene indicación en situaciones especiales. La detección de un tumor maligno es posible cuando se encuentra una asimetría mamaria o gracias a su captación de contraste. También permite ver los ganglios linfáticos axilares y la cadena ganglionar de la mamaria interna. La TC proporciona imágenes que definen muy favorablemente los límites posteriores de la mama.

En 1982 Chang y cols⁽⁶³⁾, describieron diferentes situaciones en las que la TC podía ser de utilidad. Entre ellas se incluía: 1) la detección de carcinoma en mamas densas, 2) la detección de pequeños carcinomas no detectables por mamografía o por la exploración física y 3) la detección de carcinoma cuando se encontraba en una biopsia ganglionar una afectación por cáncer de mama.

Existen grandes limitaciones para el uso de esta técnica. El mayor inconveniente es la alta dosis de radiación necesaria para cada exploración. Otro gran impedimento para la extensión de su uso es la excesiva duración de la exploración. Finalmente las microcalcificaciones sin masa asociada no pueden ser identificadas por esta técnica.

I. Medicina Nuclear

Revisión histórica

I.1. Fósforo 32(³²P) emisor β puro.

Low-Beer y cols^(64,65), sugieren que los carcinomas de mama pueden

ser diagnosticados por este método aunque estudios más amplios presentan sus limitaciones. Otros autores^(66,67,68) cuestionan la utilidad clínica de la prueba.

I.2. Potasio 42(⁴²K).

Ensayado en 1955 por Baker y cols⁽⁶⁹⁾, utilizando carbonato potásico intravenoso con ⁴²K, demostraron su bajo poder diagnóstico ya que en gran cantidad de lesiones malignas se obtuvieron contajes de benignidad.

Estos mismos resultados podríamos referirlos en la utilización del Cesio 131(¹³¹Cs)⁽⁷⁰⁾, ²⁰⁶Bi-citrato⁽⁷¹⁾, Rubidio 86 (⁸⁶Rb)⁽⁷²⁾, Mercurio 197 (¹⁹⁷Hg)^(73,74) y Yodo 131(¹³¹I)⁽⁷⁵⁾.

I.3. ^{99m}Tc pertecnato (^{99m}TcO₄)

Este tipo de gammagrafía puede emplearse cuando la mamografía no es concluyente, o es discrepante de la impresión clínica. También puede utilizarse con la intención de evitar biopsias.

Cancroft y Goldfarb⁽⁷⁶⁾, estudiaron mediante gammagrafía con ^{99m}Tc pertecnato, 68 pacientes. La mamografía resultó ligeramente más sensible, aunque la gammagrafía sirvió para diagnosticar correctamente 14 de las 16 mamografías dudosas.

Villarreal y cols^(77,78), estudiaron 36 pacientes con lesiones palpables. Los falsos positivos y los falsos negativos fueron más de los esperados, por

lo que dichos autores cuestionan la utilidad de la técnica.

1.4. ^{99m}Tc DTPA

La concentración de este radiofármaco es mayor en la mujer premenopáusica y está en relación con el contenido mamario de grasa y de parénquima glandular⁽⁷⁹⁾.

Autores como Cuschieri y cols⁽⁸⁰⁾ y De Rossi y cols⁽⁸¹⁾, defienden el método por su alta precisión.

1.5. ^{99m}Tc polifosfatos y ^{99m}Tc difosfonatos.

Recientemente Piccolo^(82,83,84,85), obtiene imágenes precoces e intermedias tras la inyección de 20 mCi de ^{99m}Tc MDP (metilendifosfonato) en proyecciones anterior y lateral de ambas mamas.

Las imágenes obtenidas en los primeros minutos (precoces) poseen una sensibilidad, especificidad y valores predictivos tanto positivos como negativos muy altos, de suerte que otros autores han reportado resultados incluso superiores a los conseguidos con MIBI ^{99m}Tc ^(86,87).

1.6. Citrato de Galio.

En un estudio europeo multicéntrico Langhammer⁽⁸⁸⁾ refiere malos resultados.

Autores como Miravete^(89,90), encuentran alta especificidad y baja sensibilidad, lo que hace que la técnica no pueda ser utilizada en estudios sistemáticos de detección de carcinoma mamario.

A los mismos resultados llegan Richman y cols⁽⁹¹⁾.

1.7. Tomografía por emisión de positrones (PET).

El trazador PET más utilizado es la fluor-18 Desoxiglucosa (FDG). Transformada intratisularmente por la hexoquinasa en FDG-6-fosfato, se deposita en los tejidos no siendo degradada (como ocurre con la glucosa-6-fosfato) por procesos metabólicos posteriores. Por tanto, el nivel de FDG es proporcional al consumo de glucosa de un determinado tejido^(92,93).

Varios estudios demuestran la utilidad del PET con FDG y estrógenos marcados (¹⁸Flúor-17-β-estradiol)^(92,93,94,95) para la detección de patología mamaria (y su diferenciación de benignidad y malignidad), detección de patología linfática axilar^(95,96), de los ganglios de la cadena mamaria interna⁽⁹⁷⁾ y presencia de alteraciones a distancia.

La tomografía por emisión de positrones, comienza a mostrar su utilidad en el seguimiento de pacientes sometidos a quimioterapia, radioterapia y/o tratamiento hormonal⁽⁹⁵⁾.

1.8. Trazadores de perfusión miocárdica.

Recientemente se ha observado que los trazadores de perfusión

miocárdia ($^{201}\text{Talio}$, MIBI $^{99\text{m}}\text{Tc}$ y Tetrofosmina $^{99\text{m}}\text{Tc}$) pueden ser de utilidad en el diagnóstico del carcinoma de mama.

1.8.1. $^{201}\text{TALIO}$.

Emisor gamma obtenido por desintegración del ^{201}Pb , se presenta en solución acuosa como catión monovalente para administración intravenosa.

Se acumula intracelularmente, por un mecanismo similar al potasio, dirigido por el sistema adenosintrifosfatasa (ATPasa)^(98,99) y tal vez mediante un mecanismo de difusión facilitada, o por el gradiente de potenciales eléctricos de membrana^(100,101).

También es importante para su llegada al tejido tumoral un flujo sanguíneo adecuado^(102,103). Tras su administración intravenosa el $^{201}\text{Talio}$, se distribuye proporcionalmente al gasto cardíaco en todos los tejidos excepto cerebro y tejido adiposo.

Ya desde hace años el $^{201}\text{Talio}$ ha sido utilizado en Oncología^(104,105,106).

En lesiones palpables de mama el Talio se ha mostrado como una técnica de gran sensibilidad en tumores mayores de 1.5 cm^(107,108,109).

Los resultados obtenidos en lesiones no palpables, así como la detección de adenopatías axilares metastásicas, parecen menos alentadores.

I.8.2. TETROFOSMINA ^{99m}Tc .

El uso de este catión lipofílico puede ser útil en la diferenciación de las lesiones benignas o malignas de la mama^(110,111,112), llegando para algunos autores la especificidad a un 92 %⁽¹¹³⁾ e incluso al 100 %⁽¹¹⁴⁾.

I.8.3. METOXI-ISOBUTIL-ISONITRILO ^{99m}Tc (MIBI- ^{99m}Tc)

Comparado con otros radiofármacos, el MIBI ofrece varias ventajas, entre las que cabe destacar una energía gamma de emisión próxima al ideal (140 Kev)⁽¹¹⁵⁾, alto flujo de fotones, espectro de emisión favorable, elevada actividad específica (10⁹Ci/mol)⁽¹¹⁶⁾, baja atenuación, buena resolución espacial, semiperíodo corto (6.02 horas), aclaramiento rápido, bajos niveles de unión inespecífica, metabolismo favorable del compuesto, posibilidad de realizar imágenes tempranas con una señal biológica elevada y bajo costo^(117,118,119,120,121).

CARACTERÍSTICAS FÍSICAS Y PREPARACIÓN

El Tecnecio (Tc) es un elemento sólido no metal perteneciente al grupo VII B, periodo V de la tabla periódica. Su peso y número atómico son 97 y 43 respectivamente. El radioisótopo utilizado en Medicina Nuclear es el de peso atómico 99.

Los complejos hexaquis (alquilisonitrilos) Tc son una clase de radiofármacos, marcados con tecnecio (^{99m}Tc) de baja valencia, diseñados

como agentes de perfusión miocárdica^(122,123,124,125).

El ^{99m}Tc es un catión monovalente con un núcleo central octogonal rodeado por 6 ligandos iguales. Los terminales alquilo confieren al Tc su lipoafinidad^(122,126). Entre los distintos agentes de esta clase el Tc MIBI o sestamibi parece ser el más prometedor para uso clínico^(115,123,127,128).

La estructura del ^{99m}Tc MIBI es ^{99m}Tc 2-metoxi-isobutil-isonitrilo. Comercialmente el ^{99m}Tc sestamibi se distribuye como un "kit" para su preparación. Cada vial de 5 ml. consta de una mezcla⁽¹²⁹⁾ liofilizada no pirogénica de:

- 1.0 mg tetrakis (2-metoxi-isobutil-isonitrilo) cobre tetrafluoroborato.
- 2.6 mg citrato sódico dihidratado.
- 1.0 mg clorhidrato de L-cisteina monohidratado.
- 20 mg de manitol.
- 0.075 mg. cloruro de estaño dihidratado.

Antes de su liofilización el pH se encuentra entre 5.3 y 5.9.

Los viales se conservan en atmósfera de nitrógeno. Previo a su administración intravenosa estos deben ser reconstituídos con ^{99m}Tc perteneoctato sódico estéril y apirógeno. Posteriormente debe ser calentado durante 10 minutos. El pH del producto reconstituído es de 5.5.

Tanto la pureza radioquímica como radionucleídica debe ser mayor

del 95 %.

DOSIMETRÍA

La dosis de radiación absorbida estimada para todo el cuerpo con 30 mCi de ^{99m}Tc -MIBI es 0.46 rad (4.6 mGy/110 Mbq)⁽¹¹⁵⁾, siendo de 0.3 rad para una dosis de 20 mCi⁽¹³⁰⁾.

Para Khalkhali y cols⁽¹³¹⁾, la dosis de radiación absorbida con 20 mCi (740 mBq) es de alrededor de 330 mrad (3.3 mGy).

Los órganos que constituyen las vías de excreción del MIBI (vesícula biliar, intestino delgado, intestino grueso, riñones y vejiga) son los que reciben la mayor dosis por unidad de radiactividad inyectada.

El intestino grueso es la porción del organismo que mayor dosis de radiación absorbe, estimada en un valor de 4.66 rad/30 mCi (46.65 mGy/1110 mBq).

CINÉTICA

Tras su administración intravenosa, el ^{99m}Tc sestamibi, sigue una curva de aclaramiento sanguíneo biexponencial con un componente inicial rápido y otro más lento posterior.

La actividad mayor en sangre se detecta al primer minuto (36 ± 18 % de la dosis inyectada). En los 10 minutos iniciales la actividad sanguínea se

reduce al 2.5 ± 0.3 % de la dosis inyectada^(115,132).

Posteriormente la actividad decrece de forma más lenta. A las 24 horas, la actividad sanguínea es de 0.3 ± 0.04 de la dosis inyectada.

Piwnica y cols⁽¹³³⁾, han estudiado la captación del Tc MIBI en los miocitos cardiacos de rata y embrión de pollo y observan que es tiempo-dependiente. Para llegar al equilibrio se necesita un tiempo medio de 9-15 minutos.

Muller⁽¹³⁴⁾, describe que la captación tumoral de MIBI decrece con el tiempo en la primera hora.

Hassan y cols⁽¹³²⁾, expresan la opinión de que el MIBI posee poca redistribución en los primeros 30 minutos.

Lastoria y cols⁽¹³⁵⁾, dejan constancia de que la máxima concentración del radiotrazador en el tumor es alcanzada a los 3-5 minutos postinyección siendo liberado lentamente con posterioridad.

Delmon-Moingeon y cols⁽¹³⁶⁾, encuentran por el contrario, que en los 30 primeros minutos se alcanza el mayor nivel de contraste.

La excreción del ^{99m}Tc MIBI, se realiza fundamentalmente por la vesícula biliar siendo la excreción fecal a las 98 horas del 36.9 % de la dosis inyectada. Existe también participación renal en su eliminación. La excreción urinaria en 24 horas es del 29.5 % de la dosis inyectada^(115,137).

BIODISTRIBUCIÓN

Tras la inyección de ^{99m}Tc MIBI, éste se distribuye de forma proporcional al gasto cardíaco.

La cantidad de radiofármaco que llega a la superficie celular, determina su captación. Intervienen el flujo sanguíneo regional^(138,139) y la velocidad de flujo^(140,141).

Inicialmente la mayor concentración del compuesto se encuentra en la vesícula y en el hígado, seguidos en orden decreciente por el corazón, bazo y pulmones.

La acumulación máxima detectada en la vesícula biliar fue a los 60 minutos de la inyección.

El porcentaje de la dosis inyectada que se distribuye en el hígado es de 19.6 ± 7.1 % a los 5 minutos y de 5.6 ± 1.6 % a los 60 minutos. En el riñón es de 13.6 ± 0.9 % a los 5 minutos y 6.7 ± 0.7 % a los 60 minutos.

Un elevado porcentaje de la dosis inyectada se distribuye en los músculos de los miembros inferiores: 10.1 ± 1.4 % a los 5 minutos y 11.1 ± 1.0 % a los 60 minutos.

No existe redistribución significativa del ^{99m}Tc MIBI⁽¹⁴²⁾.

REACCIONES ADVERSAS

Wackers y cols⁽¹¹⁵⁾, en el estudio de "fase I y II" del ^{99m}Tc sestamibi, no encontraron ninguna reacción adversa en 53 voluntarios a los que se les inyectó una dosis de Tc MIBI. No hubo cambios electrocardiográficos o sanguíneos significativos que pudieran atribuirse al radiofármaco.

Ocasionalmente se nota un gusto metálico inmediatamente después de la inyección.

MECANISMOS DE CAPTACIÓN.

El MIBI ha sido utilizado como agente para determinar la viabilidad del tejido cardíaco.

Las características lipofílicas y su carga catiónica son importantes pero no suficientes para caracterizar sus propiedades^(128,145,146).

La captación del Tc MIBI por la célula tumoral depende en primer lugar del potencial de membrana mitocondrial y en segundo del de la citoplasmática.

Mousa y cols^(145,147), en 1987 publican que el MIBI se difunde de manera pasiva a través de la membrana celular y se localiza en el citosol, unido a una proteína de bajo peso molecular (8000 D) de los lisosomas. Con técnicas de ultracentrifugación comprueban que el 84 % del MIBI está asociado a la fracción citosólica⁽¹⁴⁵⁾. Estos estudios podrían estar falseados

debido a la baja especificidad de los marcadores que caracterizaban las diversas fracciones celulares, lo que determinaba su posible contaminación.

Carvalho y cols⁽¹⁴⁸⁾, investigan la distribución subcelular del ^{99m}Tc MIBI en corazón aislado de rata. Sus datos corroboran la aparente localización del MIBI en el citosol, pero piensan que debe ser un artefacto debido a las técnicas de homogenización y fraccionamiento, particularmente durante la centrifugación.

Existen varios indicios de que el Tc MIBI asociado a la mitocondria se pierde durante la centrifugación. Como ilustración cabe citar que el 90 % de la actividad de la enzima intramitocondrial malato deshidrogenasa, se encuentra en la fracción citosólica en correlación directa con la actividad del MIBI. Esto indica que la mitocondria es dañada lo suficiente como para perder su contenido. Concluyen que tampoco encuentran que la unión irreversible del MIBI a una proteína citosólica sea un mecanismo clave para la localización intracelular del MIBI. Proponen el Tc MIBI como agente para detección de tumores debido a su relación con el estado metabólico mitocondrial.

Glover y cols⁽¹⁴⁹⁾, en corazones de perro demuestran que la captación de MIBI depende del flujo sanguíneo.

Summerhayes y cols en 1982, realizan un estudio en 200 líneas celulares derivadas de tumores, entre las cuales se encontraban células cancerígenas mamarias. Este grupo demuestra que la gran mayoría tiene una retención incrementada de rodamina¹²³, compuesto que se retiene en

función del potencial de la membrana mitocondrial.

Posteriormente, Davis y cols (citados por Lan Bo Chen⁽¹⁵⁰⁾) publican que las células tumorales, además de tener un elevado potencial de membrana mitocondrial poseen también el de membrana citoplasmática mayor que el de células controles.

Crane y cols^(136,151), estudian la captación de MIBI en tumores de ratones transgénicos y encuentran que el flujo sanguíneo es importante para la llegada y captación del MIBI por el tumor ya que la mitocondria necesita oxígeno para mantener su potencial de membrana. Observan que la retención del ^{99m}Tc MIBI es mayor en la periferia del tumor debido a su mejor perfusión y por tanto, mayor oxigenación.

La distribución del MIBI está relacionada directamente con la viabilidad tisular y el patrón de crecimiento tumoral^(136,148,149).

Existen también estudios realizados en cultivo de miocitos, fibroblastos y células tumorales que demuestran que el mecanismo fundamental de captación del MIBI se debe al potencial transmembrana de la membrana citoplasmática y mitocondrial^(130,133,136,146).

Compuestos como la valinomicina⁽¹³⁶⁾, el dinitroferol⁽¹³³⁾, clorofenilhidrazona, Ba⁺⁺, glibenclamida, quinacrina⁽¹⁵²⁾ y la hipoxia^(133,150), inhiben el potencial de membrana mitocondrial provocando una reducción de la captación de MIBI por las células. Así mismo, al eliminar el potencial de membrana citoplasmática, igualando la concentración de potasio

intra y extracelular disminuye la captación del MIBI (alrededor de un 60 %)^(133,136).

Se han encontrado resultados similares con otros cationes de igual lipoafinidad.

Estudios en sentido contrario han sido efectuados con nigericina y oligomicina^(133,136,150), compuestos que producían un aumento de la captación del MIBI.

El mecanismo de captación celular del MIBI se debe por tanto a: en primer lugar, a la difusión pasiva a través de la membrana plasmática en función de su potencial de membrana negativo. En segundo lugar, dado el mayor potencial de la membrana mitocondrial, el MIBI se concentra aún más dentro de esta organela celular.

La concentración mitocondrial de MIBI debe ser una función tanto del potencial de la membrana mitocondrial como del relativo a la membrana citoplasmática, según la ecuación de Nernst^(122,153).

En presencia de una concentración extracelular constante de MIBI el potencial negativo de la membrana citoplasmática puede concentrar el agente en el citosol aproximadamente 5 veces por encima de la concentración del espacio extracelular. La mitocondria concentra el agente 300 veces por encima del citosol^(133,154).

APLICACIONES EN ONCOLOGÍA

La primera demostración de captación tumoral de ^{99m}Tc MIBI en humanos fue en un cáncer folicular de tiroides.

Muller y cols⁽¹³⁴⁾, descubren una captación importante del MIBI en metástasis pulmonares de un cáncer de tiroides en un estudio de perfusión miocárdica.

Campeau y cols⁽¹⁵⁵⁾, son los primeros en publicar la detección de un tumor mamario con MIBI. El hallazgo se realizó de forma casual, puesto que se describe en un estudio de perfusión miocárdica.

Anteriormente el MIBI se había usado como trazador en algunos estudios sobre diferentes tipos de tumores, tales como metástasis de cáncer de tiroides⁽¹³⁴⁾, cáncer broncogénico⁽¹⁵⁶⁾ y sarcomas.

Posteriormente Hassan y cols⁽¹³²⁾, valoran la aplicación del MIBI en lesiones pulmonares. Comprueban su utilidad en la detección de tumores primarios de pulmón.

Waxman y cols⁽¹⁵⁷⁾, comparan ^{201}Tl y ^{99m}Tc MIBI, en 10 pacientes, 3 de ellos estaban en remisión y 7 tenían un tumor activo. Ambos radioisótopos ponen de manifiesto los 7 tumores existentes. El MIBI delimita mejor la lesión en 3 pacientes y la extensión tumoral en uno de ellos.

Maublant y cols⁽¹⁵⁸⁾, comparan la captación *in vitro* de ^{99m}Tc -

teboroxima, ^{99m}Tc -sestamibi y ^{201}Tl en líneas celulares normales y tumorales. La captación del MIBI es 4 veces mayor en células neoplásicas que en células normales. Para el TI es un 80 % mayor que en las células normales y con la teboroxima apenas hay diferencia. Cuando se excluyen los miocitos del cultivo, la captación pasa a ser 9 veces mayor en las células neoplásicas que en las normales (112 % mayor con el TI). Se demuestra que el MIBI discrimina mejor entre células benignas y malignas. Confirman que la captación celular del MIBI varía ampliamente en las diferentes líneas celulares probablemente en relación a su estado metabólico.

Delmon-Moingeon y cols⁽¹³⁶⁾, comparan la concentración intracelular del MIBI tras una hora de incubación en células tumorales y controles. Esta varía entre 5-28 % en células tumorales, pero siempre es mayor que en células normales cuya concentración es menor del 2 %.

SISTEMÁTICA DE LA EXPLORACIÓN

A. Gammacámaras

La mayoría de los estudios con MIBI se han realizado usando gammacámaras de campo grande (40 cm. de diámetro) [Large Field of View (LFOV)] tanto circulares como rectangulares⁽¹⁵⁹⁾.

Las gammacámaras de campo pequeño (28 cm. de diámetro) [Small Field of View (SFOV)] permiten una mayor aproximación a la mama que se va a explorar. Además pueden realizarse proyecciones craneocaudales, más fáciles de comparar con las mamografías.

Maurer y cols⁽¹⁵⁹⁾, realizan gammagrafías con gammacámaras de campo pequeño, comparándolas con las obtenidas de campo grande en 26 pacientes. Encuentran como inconveniente un mayor contaje en ambas mamas debido al corazón y al hígado que podía llevar a confusiones.

B. Dosis

La dosis sugerida por el fabricante del producto en un paciente de 70 Kg de peso se situa entre 370-1110 mBq (10-30 mCi).

Para los estudios de detección del cáncer de mama la dosis utilizada por los diferentes autores oscila entre las cifras antes citadas, siendo las más frecuentemente usadas de 10-20 mCi (370-740 mBq)^(131,159,160,161,162,163).

C. Posiciones y proyecciones

Se realizan dos proyecciones laterales u oblicuas y una anteroposterior.

Para la proyección anteroposterior la paciente puede estar en decúbito supino o en bipedestación con los brazos por encima de la cabeza.

Para la práctica de proyecciones laterales u oblicuas existe mayor discrepancia, en cuanto a la postura que debe adoptar la paciente.

Khalkhali y cols^(164,165,166,167), proponen la realización de proyecciones laterales en decúbito prono sobre una tabla especial que posee dos

muestras laterales en las cuales puede colocarse la glándula mamaria quedando péndula, separada al máximo de la cavidad torácica, hígado y corazón. Esta posición facilita la detección de lesiones en la porción posterior de la misma.

Diggles y cols⁽¹⁶⁸⁾, estudian 36 pacientes para determinar la posición más adecuada. Concluyen que es mejor la posición en pronación sobre la tabla con las muescas laterales que la supinación.

Aktolun y cols⁽¹⁶⁹⁾, creen que se concede demasiada importancia a las imágenes en decúbito prono frente a las imágenes hechas en decúbito supino.

Mulero y cols⁽¹⁷⁰⁾, consideran útil la proyección en genuflexión para las pacientes con mamas pequeñas, puesto que de esta forma la mama queda más separada de la actividad de la cavidad torácica.

D. Momento de la exploración

En los primeros trabajos se llevaban a cabo imágenes precoces y tardías para el estudio de los tumores malignos de mama. No parecen existir diferencias significativas entre ambas para la detección tumoral.

Khalkhali y cols^(171,172), no encuentran diferencias en cuanto a un mayor número de diagnósticos entre las imágenes a los 5 y a los 60 minutos.

Martínez Arriba y cols⁽¹⁷³⁾, observan en un estudio sobre 11 pacientes

con carcinoma de mama que en las imágenes realizadas a los 60 minutos se detectan 3 tumores menos que en las imágenes precoces (10 minutos).

Lu y cols⁽¹⁷⁴⁾, recomiendan las imágenes precoces (a los 30 minutos). Detectan tanto en las precoces (15 minutos) como en las tardías (3 horas), el mismo número de tumores malignos captantes, a excepción de un tumor de 1.5 cm que únicamente se pudo observar en las imágenes precoces. Una enferma con enfermedad granulomatosa crónica sólo tuvo captación a los 15 minutos postinyección.

Lastoria y cols^(135,175), estudian la actividad máxima de MIBI en tumores. Determinan su punto máximo a los 3-5 minutos postinyección. Después el MIBI se va liberando lentamente.

COMPARACIÓN ENTRE IMÁGENES PLANARES Y SPECT (Single photon emission computed tomography) (Tabla II-1).

La SPECT es una técnica de reconstrucción tridimensional. Las imágenes obtenidas pueden representarse en tres ejes. Estas son captadas por una gammacámara que rota alrededor del paciente y se detiene en puntos predeterminados donde recoge la información necesaria para la posterior reconstrucción.

Se han realizado diferentes estudios comparativos entre imágenes planares e imágenes de SPECT.

La mayor parte de los trabajos indican que la sensibilidad es superior

para la detección de metástasis axilares con la técnica SPECT, pero no mejora la precisión diagnóstica en los tumores mamarios.

Nathan y cols⁽¹⁷⁶⁾, valoran el papel de la SPECT en el diagnóstico del cáncer de mama, comparándola con las imágenes planares en 22 lesiones, 9 de ellas palpables, con imágenes sospechosas de malignidad en mamografía. Diez de 18 carcinomas fueron positivos en la SPECT y 8 en las gammagrafías planares. Todos los falsos negativos eran lesiones no palpables. Se visualizó un falso positivo de las restantes 4 lesiones benignas tanto en la imagen planar como en la SPECT. De este estudio se deriva que la SPECT parece más sensible que las imágenes planares en los carcinomas no palpables.

Nagaraj y cols^(177,178), valoran la eficacia diagnóstica de la SPECT y la comparan con las imágenes planares en 46 pacientes con sospecha de cáncer de mama. La sensibilidad fue del 83 % para imágenes planares y 89 % para la SPECT. Sin embargo, la especificidad es superior para las imágenes planares (82 %), siendo comparativamente muy baja para la SPECT (61 %). En la axila la sensibilidad para ambas técnicas es la misma (81 %) con una especificidad de 83 % para imágenes planares y de un 66 % para la SPECT.

Diggles y cols⁽¹⁶⁶⁾, detectan con la SPECT en 45 mamas (36 pacientes), 5 lesiones más que con las imágenes planares.

En opinión de Khakhali y cols⁽¹⁶⁴⁾, las imágenes SPECT proporcionan un mejor contraste que las planares, aunque la localización de la lesión es

complicada y éstas pueden ser engañosas y difíciles de interpretar.

A diferencia de Khakhali, Palmedo y cols⁽¹⁶⁰⁾, piensan que las imágenes SPECT son más fáciles de interpretar que las planares aisladamente. En uno de sus últimos trabajos, evalúan el papel de la gammagrafía mamaria con SPECT y con imágenes planares en 54 pacientes. Cuarenta lesiones fueron palpables y 14 fueron detectadas por mamografía no siendo palpables. Se confirmaron 24 tumores malignos, de los que 20 eran palpables. La sensibilidad fue mayor para la gammagrafía planar que para la SPECT (88 % vs 83 %) y también la especificidad (83 y 80 %, respectivamente).

El tumor detectado más pequeño fue de 9 mm y sólo se visualizó en la gammagrafía planar. En cuanto a la sensibilidad para detectar metástasis axilares fue la misma para ambas técnicas. La especificidad fue mayor para la gammagrafía planar que para la SPECT (100 % vs 94 %).

Como conclusión, Palmedo y cols⁽¹⁶⁰⁾, indican que la SPECT no mejora la precisión diagnóstica de la técnica planar. Una posible explicación para justificar la precisión diagnóstica mejor de las imágenes planares podría ser que con esta técnica la mama se encuentra más próxima a la gammacámara. También influye que un órgano con gran actividad, como es el corazón, está situado dentro del volumen de reconstrucción.

Para Lastoria y cols^(135,175), la SPECT ayuda a caracterizar los nódulos menores de 1 cm, pero no mejora la precisión diagnóstica de las imágenes planares.

Democeau y cols^(179,180), apuntan que la SPECT no parece mejor que una simple proyección anterior, principalmente por los artefactos provocados al reconstruir la imagen cuando se utilizan dosis bajas de radiotrazador.

Tiling y cols⁽¹⁸¹⁾, indican que los trabajos anteriores han utilizado para la reconstrucción de la SPECT la técnica de: Retroproyección filtrada (Filtered Back Projection (FBP)). Si se usa la reconstrucción mediante Algoritmos Iterativos (Iterative Reconstruction Algorithms (ISA)) tanto la sensibilidad como la especificidad aumentan, aunque tampoco se mejora la sensibilidad de la imagen planar.

Ryu y cols⁽¹⁸²⁾, comparan la gammagrafía planar y la SPECT en 41 mujeres con nódulos palpables e imagen sospechosa en mamografía o en ecografía. La sensibilidad para detectar lesiones malignas es igual para ambas técnicas (95 %), pero la especificidad es mayor en las imágenes planares (43 vs 29 %). La lesión detectada más pequeña fue de 1.2 cm. La técnica SPECT fue mas sensible que la planar para detectar metástasis axilares (73 % vs 47 %). La especificidad fue la misma (95 %).

Becherer y cols⁽¹⁸³⁾, en 39 pacientes con sospecha de malignidad en la mamografía o con nódulos palpables realizaron imágenes planares y SPECT. Con la gammagrafía planar se obtuvo una sensibilidad/especificidad de 74/94 %. La SPECT obtuvo mayor sensibilidad (87 %) a costa de una gran reducción de la especificidad (63 %).

CUANTIFICACIÓN DE LA CAPTACIÓN DE MIBI

Para Mankoff y cols⁽¹⁸⁴⁾, la medición de la captación del MIBI semicuantitativa provee de información adicional, que ayuda a distinguir entre imágenes benignas y malignas y se corresponde con las características patológicas de las lesiones malignas (índice de proliferación).

En el mismo sentido, Dunnwald y cols⁽¹⁸⁵⁾, analizan de forma semicuantitativa la captación en 22 pacientes. Calculan los índices tumor-tejido mamario normal y tumor-pared torácica. Ambos índices se correlacionan con el tamaño de la lesión y además distinguen lesiones benignas de malignas.

Scopinaro y cols⁽¹⁸⁶⁾, cuantificando la captación del radiotrazador sugieren que se podrían distinguir los tumores mamarios con tendencia a metastatizar.

Cutrone y cols⁽¹⁸⁷⁾, comparan la captación con el nivel de neovascularización. No encuentran relación significativa entre captación tumoral de MIBI y microvascularización. Su estudio demuestra que la captación del MIBI en lesiones benignas o malignas de mama no se debe únicamente a neovascularización.

En un trabajo de Tiling y cols⁽¹⁸⁸⁾, también se realiza una valoración semicuantitativa de la captación de ^{99m}Tc MIBI⁽¹⁸⁹⁾. Las cifras de captación tumoral se relacionan con el tamaño del tumor, los índices de proliferación y su capacidad para metastatizar.

RELACIÓN ENTRE CAPTACIÓN DE MIBI, TIPOS HISTOLÓGICOS Y RECEPTORES HORMONALES

Burak y cols⁽¹⁹⁰⁾, no encuentran diferencias significativas entre la captación tumoral y el tipo histológico de los tumores malignos de mama.

Villanueva-Meyer y cols⁽¹⁹¹⁾, tampoco hallan relación entre la captación de MIBI de las lesiones malignas y los receptores de estrógenos y progesterona, fase S e índice de DNA.

Sin embargo, Chiti y cols⁽¹⁹²⁾, encuentran que el MIBI puede ser un indicador de la biología tumoral, ya que el índice tumor/fondo es significativamente mayor en tumores sin receptores de estrógenos y en aquellos con un nivel alto de Ki67.

LIMITACIONES DE LA TÉCNICA

A. Excreción ductal de ^{99m}Tc-MIBI

Maurer y cols^(193,194,195), demuestran con gammacámara de campo pequeño (SFOV) la excreción ductal de MIBI a los 15 minutos postinyección. Estas imágenes no se suelen ver con gammacámara de campo grande.

B. Tejido fibroglandular denso

Maurer y cols^(159,195), encuentran en algunas mamas sin patología, captación focal y lo atribuyen a la existencia de tejido fibroglandular denso.

C. Niveles hormonales

Khalkhali y cols^(172,196), observan hipercaptación difusa en ambas mamas en el 5 % de sus estudios. Lo correlacionan con los niveles séricos hormonales y con el ciclo menstrual.

D. Glicoproteína P (Pgp)

Fue descubierta en 1976 por Juliano y Ling⁽¹⁹⁷⁾. Las células con sobreexpresión de esta glicoproteína se correlacionan con resistencia a múltiples drogas. Esta proteína de 170 KDa está integrada en la membrana plasmática y es codificada por el gen MDR1. Parece actuar como una potente bomba que provoca la salida de varios agentes citotóxicos, muchos de los cuales son compuestos catiónicos y lipofílicos^(198,199).

Estudios realizados *in vitro* relacionan inversamente la captación de ^{99m}Tc MIBI por células tumorales de cáncer de mama^(200,201,202) y otras líneas celulares^(198,199,203), con la expresión del gen MDR1. La captación de ^{99m}Tc-MIBI aumenta al inhibir la función de bomba de la glicoproteína P⁽¹⁹⁹⁾ con compuestos como el verapamilo⁽²⁰⁰⁾, la ciclosporina A o la quinidina⁽¹⁹⁸⁾.

En un estudio realizado por Ciarmiello y cols⁽²⁰⁴⁾, en 15 pacientes con cáncer de mama comprueban que el aclaramiento del MIBI fue significativamente más rápido en tumores con niveles altos de glicoproteína P. Por lo tanto, la cinética del aclaramiento del Tc-MIBI puede utilizarse como factor predictivo de resistencia a la quimioterapia^(200,204,205,206).

También el MIBI podría usarse como agente para investigar compuestos que pudieran invertir este tipo de resistencia a la quimioterapia y como medio para determinar el tipo de tratamiento más efectivo en estas pacientes⁽¹⁹⁸⁾.

Varrela y cols⁽²⁰⁶⁾, estudian la utilidad de la gammagrafía con MIBI como método para monitorizar la respuesta tumoral a la quimioterapia en 29 pacientes con cáncer de mama localmente avanzado. La combinación de mamografía y gammagrafía puede jugar un papel importante en el manejo de pacientes con cáncer localmente avanzado. La persistencia en la mamografía del tumor asociado a la ausencia de captación de MIBI sugiere la expresión del gen MDR indicando por tanto la conveniencia de modificar el tratamiento.

Existe otra proteína relacionada con la resistencia múltiple a la quimioterapia, la llamada 190-MRP. Moreti⁽²⁰⁷⁾, no halla relación entre la captación de MIBI y la expresión de esta proteína. En otro estudio de este mismo autor⁽²⁰⁸⁾, se determina que la posible causa de negatividad de algunas gammagrafías en pacientes con carcinoma de mama podría ser la sobreexpresión del gen MDR.

E. Tumores de pequeño tamaño y ausencia de reacción del estroma⁽²⁰⁹⁾.

COMPARACIÓN ENTRE GAMMAGRAFÍA, MAMOGRAFÍA,
ECOGRAFÍA Y RESONANCIA MAGNÉTICA NUCLEAR (Tabla II-2)

A. Mamografía

Khalkhali y cols⁽²¹⁰⁾, comparan la sensibilidad y especificidad de la mamografía con la de la gammagrafía. Estudian 24 pacientes y encuentran que ésta mejora significativamente la especificidad de la mamografía.

Posteriormente⁽²¹¹⁾, realizan el mismo estudio en 48 pacientes con mamas densas radiográficamente, obtienen mediante gammagrafía una sensibilidad del 93.7 % y una especificidad del 90.6 %, frente a una sensibilidad y especificidad de 82.3 % y 45.1 % respectivamente con la mamografía.

Por lo tanto, la gammagrafía es una técnica complementaria adecuada en pacientes con mamas densas, debido a que incrementa la sensibilidad y especificidad de la mamografía.

La gammagrafía permite confirmar el diagnóstico de malignidad de la mamografía en aproximadamente el 75 % de los casos^(212,213).

B. Resonancia magnética nuclear

Nagaraj y cols⁽²¹⁴⁾, comparan la gammagrafía con MIBI y la RMN en 35 pacientes con mamas densas. La sensibilidad fue mayor para la RMN (100 %), que para la gammagrafía (85 %), pero existe una gran disminución

de la eficacia diagnóstica para la RMN debido a su baja especificidad (60 %) en relación con la gammagrafía (85 %).

Por el contrario, para Helbich⁽²¹⁵⁾, la gammagrafía resulta más sensible que la RMN (90 % vs 88 %), poseyendo una especificidad menor la primera (79 % vs 95 %).

Tiling y cols⁽¹⁸⁸⁾, obtienen también una mayor sensibilidad con la RMN que con la gammagrafía (83 % vs 79 %), pero una especificidad muy superior para la gammagrafía (83 % vs 0 %).

C. Mamografía y ecografía

Burak⁽¹⁹⁰⁾, evalúa la eficacia diagnóstica de la gammagrafía y de la ecografía y mamografía asociadas en lesiones palpables:

		MAMOGRAFIA Y ECOGRAFIA		GAMMAGRAFIA-MIBI	
AUTORES	Nº PACIENTES	SENSIBILIDAD	ESPECIFICIDAD	SENSIBILIDAD	ESPECIFICIDAD
BURAK ⁽¹⁹⁰⁾	41	100	78	93	86
BURAK ⁽²¹⁶⁾	52	91	71	94	89

Palmedo⁽²¹⁷⁾, obtiene una sensibilidad en lesiones no palpables de la gammagrafía, mamografía, y RMN de 60, 60 y 100 % respectivamente, mientras que la especificidad es de 75, 25 y 50 %. Para las palpables todos los métodos obtuvieron mayor sensibilidad [gammagrafía (91 %),

mamografía (95 %) y RMN (91 %)), pero con menor especificidad [gammagrafía (62 %), mamografía (10 %) y RMN (15%)]. La sensibilidad de la RMN fue mayor debido al alto poder de detección de esta técnica en lesiones no palpables. Sin embargo, la especificidad de la mamografía y RMN fue baja.

Para lesiones palpables los tres métodos tienen una alta sensibilidad aunque la gammagrafía posee una especificidad claramente mayor. Para lesiones palpables la gammagrafía mamaria es más apropiada que la mamografía y la RMN.

UTILIDAD PARA EL ESTADIAJE Y VALORACIÓN TRAS LA QUIMIOTERAPIA NEOADYUVANTE

Khalkhali y cols⁽²¹⁸⁾, en un grupo de 21 pacientes, realizan gammagrafías planares laterales y anteriores con el fin de tener una buena visualización axilar. Posteriormente son sometidas a disección axilar. La sensibilidad y especificidad del Tc MIBI para detectar ganglios afectados son 75 % y 92.3 % respectivamente. La gammagrafía con MIBI podría usarse en el estadiaje tumoral.

Varrela y cols⁽²⁰⁶⁾, evalúan los efectos de la quimioterapia prequirúrgica en un grupo de 29 mujeres con cáncer mamario localmente avanzado. Se realizan gammagrafías planares antes y después de 3-6 ciclos de quimioterapia. La combinación de mamografías y gammagrafías mamarias juega un papel importante en el manejo del cáncer localmente avanzado.

En el mismo sentido Mankoff y cols⁽²¹⁹⁾, concluyen que la gammagrafía con Tc MIBI puede servir para monitorizar la respuesta de la quimioterapia neoadyuvante.

COSTES

Las técnicas de Medicina Nuclear aplicadas en patología mamaria no son rentables como método primario de diagnóstico⁽²²⁰⁾, aunque pueden serlo como herramienta para el diagnóstico primario en grupos de pacientes seleccionados o como método de segunda línea ante mamografías sospechosas o difícilmente valorables⁽²²¹⁾.

Allen y cols^(222,223), estudian dos tipos de estrategias tras detectar una mamografía sospechosa: a) realizar biopsia después de una mamografía positiva y b) efectuarla después de mamografía y gammagrafía positivas. La estrategia combinada reduce los costes por paciente en al menos un 5 %. Este efecto es el resultado de la reducción del número de biopsias debidas a los falsos positivos de la mamografía⁽¹⁶³⁾.

SENSIBILIDAD Y FALSOS NEGATIVOS

Según los diferentes trabajos revisados, la sensibilidad de la gammagrafía de mama con ^{99m}Tc sestamibi varía desde un 27 % a un 100 %. Hay que tener en cuenta que en la mayoría de los trabajos se encuentra en un rango entre el 85 y el 95 %.

La citada sensibilidad del 27 % corresponde a un trabajo de Waxman

y cols⁽²²⁴⁾, en el que evalúan 22 lesiones no palpables (Tabla II-3), de las cuales únicamente seis tienen captación del radiotrazador. El volumen medio de las lesiones no detectadas es de 0.107 cm³ (rango entre 0.001-1.76 cm³), el de las lesiones visualizadas es de 2.5 cm³ (rango 0.11-7.8 cm³) (0.11 cm³ corresponde a una esfera con un diámetro de 6 mm).

Maffioli y cols⁽²²⁵⁾, en otro estudio sobre 18 lesiones no palpables obtienen una sensibilidad del 50 %. Para Jochelson y cols⁽²²⁶⁾, la sensibilidad es del 44 % en lesiones no palpables.

Otros autores presentan mejores resultados. Cutrone y cols⁽²²⁷⁾, obtienen una sensibilidad del 87 % (7/8).

Para evaluar globalmente la sensibilidad de la técnica examinaremos los trabajos publicados con un número de casos ≥ 50 . El resto queda reflejado en la Tabla II-4.

Lastoria y cols⁽¹³⁵⁾, obtienen una sensibilidad del 92 % para un total de 92 pacientes.

Villanueva-Meyer y cols⁽²²⁸⁾, estudian la utilidad de la gammagrafía mamaria con MIBI en 52 pacientes con mamografías sospechosas de malignidad. Fueron detectados 29 de los 32 carcinomas (91 %), los falsos negativos corresponden a un carcinoma ductal infiltrante, un carcinoma ductal *in situ* y un cáncer lobulillar infiltrante. Atribuyen la falta de

visualización de los carcinomas a una posible sobreexpresión del gen MDR, pequeño tamaño del tumor o a una ausencia de reacción estromal. Obtienen un valor predictivo positivo del 97 %.

El grupo de Aguilar y cols^(229,230), en 50 lesiones mamarias sospechosas de malignidad logran una sensibilidad del 84 %. De las 26 lesiones malignas, cuatro no fueron detectadas, 3 correspondieron a microcalcificaciones sin masa palpable ni visible en la mamografía y uno a un tumor de 0.5 cm de diámetro máximo.

Los grupos de Jochelson y cols⁽²²⁶⁾, en un estudio con 150 pacientes y de Taillefer y cols^(231,232), con 65 pacientes obtuvieron sensibilidades muy similares, siendo del 90 y 91.5 %, respectivamente.

Palmedo y cols⁽²³³⁾, en un grupo de 51 mujeres con lesiones detectadas en la exploración física o en la mamografía comunican una sensibilidad del 86 % (19/22). Los falsos negativos corresponden a 3 lesiones no palpables con un diámetro menor o igual a 1 cm.

Khalkhali y cols^(131,165,171,172,221,234), han publicado en sus diferentes trabajos una sensibilidad que oscila en torno al 92-94 %. Recientemente en un estudio multicéntrico⁽²³⁵⁾, en el que participan dichos autores, la sensibilidad global parece ser menor que en sus trabajos anteriores (85 %). Esto es debido a la sensibilidad obtenida en el grupo de lesiones no palpables. La gammagrafía con MIBI en los tumores no palpables tiene una sensibilidad inferior a la obtenida para lesiones palpables (72 % vs 95 %).

Los falsos negativos (4/51) obtenidos en un grupo de 147 mujeres con 153 lesiones⁽¹³¹⁾, de las cuales 51 eran malignas y 102 benignas, fueron debidos en primer lugar a 3 lesiones palpables de tamaño inferior a 1 cm que correspondían a 3 carcinomas ductales infiltrantes y en segundo lugar a un grupo de calcificaciones sin masa palpable (cáncer ductal infiltrante).

Horne y cols⁽²³⁶⁾, estudiando 125 pacientes con una exploración física y/o una mamografía anormal lograron una sensibilidad del 96 %.

Otros autores presentan resultados peores. Palmedo y cols⁽²¹⁷⁾, en un grupo de 54 pacientes detectan únicamente un 88 % de las lesiones malignas. Tiling y cols⁽²³⁷⁾, obtienen una sensibilidad del 84 % (32/38).

Mekhmandarov y cols⁽²³⁸⁾, del 88 % (50/57), de los 7 casos falsos negativos, 6 lesiones eran no palpables.

ESPECIFICIDAD Y FALSOS POSITIVOS (Tabla II-4)

La gammagrafía de mama constituye una técnica con elevada especificidad en la detección de tumores malignos⁽²³⁹⁾.

Jochelson y cols⁽²²⁶⁾, refieren un 80 % de especificidad. Resultados similares obtienen Palmedo y cols⁽²²³⁾, en 50 mujeres (83 %).

Khalkhali y cols⁽¹³¹⁾, presentan una especificidad del 89 % (91/102). Los casos falsos positivos son debidos a 8 enfermedades fibroquísticas y 3 fibroadenomas con hiperplasia epitelial.

Este mismo grupo⁽¹⁷²⁾, en gammagrafías realizadas a 100 pacientes obtienen una especificidad de 88 % (56/65). Los falsos positivos (9 pacientes) mostraban hiperplasia epitelial de grado moderado a severo. Mujeres con hiperplasia epitelial atípica severa tienen un riesgo multiplicado por 4-5 de desarrollar cáncer de mama⁽¹⁾. Concluyen sugiriendo que la existencia de hiperplasia epitelial, con o sin atipia produce acúmulo de ^{99m}Tc sestamibi y por lo tanto, puede provocar resultados falsos positivos.

Taillefer y cols⁽²⁴⁰⁾, en 35 mamas con lesiones benignas observaron únicamente dos falsos positivos.

Villanueva-Meyer y cols⁽²⁴¹⁾, presentan una especificidad global de 93 %. Únicamente 2 de 31 lesiones benignas fueron positivas en la gammagrafía. Correspondían a un fibroadenoma y una enfermedad fibroquística en dos pacientes cuyo tumor era palpable. No hubo ningún falso positivo en lesiones no palpables.

La mayoría de los trabajos publican resultados similares con una especificidad en torno al 85-90 %.(Tabla II-4).

Se debe tener en cuenta que tanto la sensibilidad como la especificidad varían según la prevalencia de la enfermedad⁽¹⁸³⁾.

ADENOPATIAS AXILARES (Tabla II-1)

Según los datos recogidos por diferentes autores la precisión diagnóstica de la gammagrafía se reduce en la detección de adenopatías

metastásicas axilares.

Waxman y cols⁽²⁴²⁾, en 49 pacientes sometidas a biopsia obtienen una sensibilidad del 90 % (9/10) y una especificidad del 100 % (5/5).

También presentan buenos resultados Zaorska-Rajca y cols⁽²⁴³⁾, con una sensibilidad del 100 % (11/11) y una especificidad del 71 % (10/14).

Así mismo, Occhiato y cols⁽²⁴⁴⁾, aportan una sensibilidad del 83 % (10/12) y una especificidad del 89 % (16/18).

Para Taillefer y cols⁽²³¹⁾, la sensibilidad de la técnica en cuanto a detección de linfadenopatías metastásicas axilares asciende a un 81 % (13/16) y la especificidad al 90 % (18/20).

Costa Filho y cols⁽²⁴⁵⁾, presentan peores resultados en 20 pacientes sometidos a vaciamiento axilar. Alcanzan una sensibilidad del 75 % (12/16) y una especificidad del 100 % (11/11).

Khalkhali y cols⁽²¹⁸⁾, creen que la gammagrafía realizada para detectar adenopatías metastásicas axilares podría llegar a utilizarse como herramienta para el estadiaje del tumor mamario. En este estudio 21 pacientes fueron sometidos a disección axilar. La sensibilidad de la gammagrafía previa fue de 75 % (6/8) y la especificidad del 92 % (12/13).

Otros autores como Lastoria y cols⁽²⁴⁶⁾, presentan resultados peores con una sensibilidad del 69 %. Para Burak y cols⁽²⁴⁷⁾, únicamente 8 de 14

metástasis axilares captaron MIBI (sensibilidad del 57 %).

Lu y cols⁽¹⁷⁴⁾, detectan 4 casos de 10 metástasis axilares (sensibilidad del 40 %).

TABLA II-1. COMPARACIÓN ENTRE GAMMAGRAFÍA CON Tc MIBI PLANAR Y SPECT

AUTORES	MAMA				AXILA			
	PLANAR		SPECT		PLANAR		SPECT	
	S (%)	E (%)	S (%)	E (%)	S (%)	E (%)	S (%)	E (%)
NAGARAJ ⁽¹⁷⁷⁾	80 (12/15)	70 (14/20)	87 (13/15)	50 (10/20)	67 (6/9)	100 (4/4)	67 (6/9)	75 (3/4)
NAGARAJ ⁽¹⁷⁸⁾	83 (15/18)	82 (23/28)	89 (16/18)	61 (17/28)	81 (9/11)	83 (5/6)	81 (9/11)	66 (4/6)
BONI ⁽²⁴⁸⁾	86 (6/7)	100 (6/6)	100	100	-	-	-	-
PALMEDO ⁽²⁴⁹⁾	86	83	80	79	80	100	80	94
PALMEDO ⁽²⁵⁰⁾	88	86	80	80	82	100	82	94
NATHAN ⁽¹⁷⁶⁾	44 (6/18)	75 (3/4)	55 (10/18)	75 (3/4)	0 (0/2)	-	50 (1/2)	-
HEILBICH ⁽²¹⁵⁾	90	79	100	70	-	-	-	-
BECHERER ⁽²⁵¹⁾	70 (19/24)	95 (19/21)	96 (23/24)	76 (16/21)	25 (1/4)	-	75 (3/4)	-
TILING ⁽¹⁸¹⁾	88	84	ISA: 88 FBP: 75	ISA: 84 FBP: 75	ISA: 47	-	ISA: 67 FBP: 33	-
RYU ⁽¹⁸²⁾	95 (37/39)	43 (3/7)	95 (37/39)	29 (2/7)	47 (7/15)	95 (19/20)	73 (11/15)	95 (19/20)
BECHERER ⁽¹⁸³⁾	74	94	87	63	-	-	-	-
PALMEDO ⁽¹⁸⁰⁾	88	83	83	80	82	100	82	94

S=SENSIBILIDAD; E=ESPECIFICIDAD

TABLA II-2. COMPARACIÓN ENTRE DIFERENTES TECNICAS DIAGNÓSTICAS

AUTORES	GAMMAGRAFÍA		MAMOGRAFÍA		RMN	
	S (%)	E (%)	S (%)	E (%)	S (%)	E (%)
JOCHELSON ⁽²²⁶⁾	90	80	82	50	-	-
CAMPANI ⁽²⁵²⁾	86 (11/13)	75 (3/4)	54 (7/13)	75 (3/4)	-	-
BURAK ⁽¹⁹⁰⁾ BURKAK ⁽²⁴⁷⁾	93 (25/27)	86 (12/14)	100 (27/27)	78 (11/14)	-	-
BURAK ⁽²¹⁶⁾	94 (31/33)	89 (17/19)	91 (30/33)	71 (14/19)	-	-
KHALKHALI ⁽²¹⁰⁾	80 (8/10)	93 (14/15)	100 (10/10)	27 (4/15)	-	-
KHALKHALI ⁽²¹¹⁾	94 (15/16)	91 (28/32)	82 (14/17)	45 (14/31)	-	-
YUEN-GREEN ⁽²⁵³⁾	83 (5/6)	93 (14/15)	67 (4/6)	27 (4/15)	-	-
TILING ⁽¹⁸⁸⁾	79 (19/24)	100 (14/14)	-	-	83 (20/24)	0 (0/14)
TILING ⁽²⁵⁴⁾	84 (20/24)	82 (23/28)	-	-	88 (21/24)	57 (18/28)
WAXMAN ⁽²⁵⁵⁾	89 (24/27)	73 (27/37)	-	14	-	-
HELBICH ⁽²¹⁵⁾	PLANAR: 90 SPECT: 100	PLANAR: 79 SPECT: 70	-	-	88	95
NAGARAJ ⁽²¹⁴⁾	85	85	-	-	100	60
PALMEDO ⁽²¹⁷⁾ . PALPABLES . NO PALPABLES	91 60	62 75	95 60	10 25	91 100	15 50

(*) ASOCIACIÓN ENTRE MAMOGRAFÍA Y ECOGRAFÍA. S=SENSIBILIDAD; E=ESPECIFICIDAD

TABLA II-3. COMPARACIÓN ENTRE LESIONES PALPABLES Y NO PALPABLES

AUTORES	GENERAL		LESIONES PALPABLES		LESIONES NO PALPABLES	
	S (%)	E (%)	S (%)	E (%)	S (%)	E (%)
WAXMAN ⁽²⁵⁵⁾	89 (24/27)	73 (27/37)	100 (21/21)	71 (20/28)	50 (3/6)	78 (7/9)
JOHELSON ⁽²²⁶⁾	90	80	97	80	44	86
KHALKHALI ⁽¹³¹⁾	92 (47/51)	89 (91/102)	93 (39/42)	87 (62/71)	89 (8/9)	93 (29/31)
KHALKHALI ⁽¹⁷²⁾	94 (30/32)	88 (65/74)	96 (28/29)	87 (49/56)	66 (2/3)	89 (16/18)
OCCHIATO ⁽²⁷²⁾	60 (12/20)	100 (9/9)	88 (7/8)	-	41 (5/12)	-
MAFFIOLI ⁽²²⁵⁾	-	-	-	-	50 (6/12)	83 (5/6)
KHALKHALI ⁽²³⁵⁾	85	81	95	74	72	86
MEKHMANDAROV ⁽²³⁸⁾	88	87	98	76	54	95

S=SENSIBILIDAD; E= ESPECIFICIDAD.

TABLA II-4. GAMMAGRAFÍA CON ^{99m}Tc MIBI

AUTOR	AÑO	CRITERIO SECCION	CASOS	SENSIBILIDAD (%)	ESPECIFICIDAD (%)
KHALKHALI ⁽²¹⁰⁾	1992	MAMOGRAFÍA	24 (25)	80 (8/10)	93 (14/15)
KHALKHALI ⁽²³⁴⁾	1993	MAMOGRAFÍA	47 (49)	94 (15/16)	70 (23/33)
WAXMAN ⁽²⁴²⁾	1993	SOSPECHA	49	88 (19/22)	68 (13/19)
KAO ⁽²⁵⁶⁾	1993	LESIONES PALPABLES	35	88 (25/30)	100 (5/5)
KAO ⁽²⁵⁷⁾	1993	LESIONES PALPABLES	38	84 (27/32)	100 (6/6)
LASTORIA ⁽¹³⁵⁾	1994	MAMOGRAFÍA	92	92 (66/72)	70 (14/20)
VILLANUEVA-MEYER ⁽¹⁹¹⁾	1994	MAMOGRAFÍA	21	55 (5/9)	100 (12/12)
VILLANUEVA-MEYER ⁽²²⁰⁾	1994	MAMOGRAFÍA	52	91	95
KHALKHALI ⁽¹⁶⁹⁾	1994	INDICACIÓN BIOPSIA. PAAF	59 (62)	96 (23/24)	87 (33/38)
KHALKHALI ⁽¹⁷¹⁾	1994	INDICACIÓN BIOPSIA. PAAF	100 (105)	94 (32/34)	91 (65/71)
BURAK ⁽²⁴⁷⁾	1994	LESIONES PALPABLES	41	93 (25/27)	86 (12/14)
CAMPINI ⁽²⁵²⁾	1994	MAMOGRAFÍA	17	86	75
CUTRONE ⁽²²⁷⁾	1994	LESIONES NO PALPABLES	33 (34)	87 (7/8)	80 (20/25)
NAGARAJ ⁽²¹⁴⁾	1994	INDICACIÓN BIOPSIA. MAMAS DENSAS	35	85	85
PAN ⁽²⁵⁰⁾	1994	LESIONES PALPABLES	27	92 (11/12)	87 (13/15)
ASCOLI ⁽²⁵⁹⁾	1994	MAMOGRAFÍA. LESIONES PALPABLES	20	100	85

TABLA II-4. GAMMAGRAFIA CON ^{99m}Tc MIBI (continuación)

AQUILAR ⁽²²⁹⁾	1994	INDICACIÓN BIOPSIA	45 (50)	84 (22/26)	83 (20/24)
JOCHELSON ⁽²²⁸⁾	1994	INDICACIÓN BIOPSIA	150	90	80
LEONARD ⁽²⁶⁰⁾	1994	MAMOGRAFÍA	30	75 (12/16)	100 (14)
VILLANUEVA ⁽²²⁸⁾	1995	MAMOGRAFÍA	52	91 (29/32)	95 (19/20)
LU ⁽¹⁷⁴⁾	1995	LESIONES PALPABLES	40	93 (11/12)	84 (23/28)
YUEN-GREEN ⁽²⁵³⁾	1995	INDICACIÓN BIOPSIA	18(21)	83 (5/8)	93 (14/15)
GARCÍA DEL RÍO ⁽²⁰¹⁾	1995	MAMOGRAFÍA, LESIONES PALPABLES	22	67 (6/9)	77 (10/13)
LIMA ⁽²⁶²⁾	1995	MAMOGRAFÍA, LESIONES PALPABLES	41	93 (27/29)	83 (10/12)
ALBERTOTTI ⁽²⁶³⁾	1995	LESIONES NO PALPABLES	15	100 (5/5)	70 (7/10)
ALMEIDA ⁽²⁶⁴⁾	1995	LESIONES PALPABLES	10	100 (8/8)	100 (2/2)
PRATS ⁽²⁶⁵⁾	1995	INDICACIÓN BIOPSIA	22	78 (11/14)	91 (10/11)
COSTA ⁽²⁶⁶⁾	1995	LESIONES PALPABLES	50	97 (31/32)	72 (13/18)
PALMEDO ⁽²³³⁾	1995	MAMOGRAFÍA, LESIONES PALPABLES	51	88	83
WAXMAN ⁽²²⁴⁾	1995	LESIONES NO PALPABLES	22	27 (6/22)	
TABUENCA ⁽²¹³⁾	1995	MAMOGRAFÍA	30	100 (17/17)	23 (3/13)
KHALKHALI ⁽¹³¹⁾	1995	INDICACIÓN BIOPSIA, PAAF	147 (153)	92 (47/51)	89 (9/102)
LASTORIA ⁽⁶⁶⁾	1995	MAMOGRAFÍA Y/O EXPLORACIÓN FÍSICA	85	94	53
JIMÉNEZ ⁽²⁶⁷⁾	1995	INDICACIÓN BIOPSIA	79 (84)	82	82

TABLA II-4. GAMMAGRAFIA CON ^{99m}Tc MIBI (continuación)

MAFFIOLI ⁽²²⁵⁾	1995	LESIONES NO PALPABLES	18	50 (6/12)	83 (5/6)
ZAORSKA-RAJCA ⁽²⁴³⁾	1995	LESIONES PALPABLES	35	96 (24/25)	80 (8/10)
TILINO ⁽¹⁶⁶⁾	1995	MAMOGRAFÍA	38	100 (19/19)	74 (14/19)
KHALKHALI ⁽¹⁷²⁾	1995	INDICACIÓN BIOPSIA. PAAF	100 (106)	94 (30/32)	88 (65/74)
KHALKHALI ⁽²¹¹⁾	1995	MAMAS DENSAS. INDICACIÓN BIOPSIA. PAAF	48	94 (15/16)	91 (29/32)
JIMÉNEZ ⁽²⁶⁸⁾	1995	INDICACIÓN BIOPSIA	84 (89)	83 (39/47)	83 (35/42)
TAILLEFER ⁽²³¹⁾	1995	MAMOGRAFÍA Y/O EXPLORACIÓN FÍSICA	65	92 (43/47)	94 (17/18)
MARTÍN DE ARRIBA ⁽²⁹⁹⁾	1995	MAMOGRAFÍA Y/O EXPLORACIÓN FÍSICA	35	87 (28/32)	100 (3/3)
MULLERO ⁽²⁷⁰⁾	1995	INDICACIÓN BIOPSIA	47	82	83
NATHAL ⁽¹⁷⁶⁾	1995	MAMOGRAFÍA	19 (22)	44 (8/16)	75 (3/4)
NAGARAJ ⁽¹⁷⁷⁾	1995	-	34	80 (12/15)	70 (14/20)
PELLINI ⁽²⁷¹⁾	1995	LESIONES PALPABLES	35	100 (6/6)	93 (27/29)
OCCHIATO ⁽²⁷²⁾	1995	MAMOGRAFÍA Y/O ECOGRAFÍA	29	60 (12/20)	100 (9/9)
HORNE ^(236,273)	1996	MAMOGRAFIA Y/O EXPLORACIÓN FÍSICA	125	96 (24/25)	69 (46/47)
PALMEDO ⁽²⁷⁴⁾	1996	MAMOGRAFÍA Y/O EXPLORACIÓN FÍSICA	68	83	84
PALMEDO ⁽¹⁶⁰⁾	1996	-	54	88	93
MAUBLANT ⁽²⁷⁵⁾	1996	-	18	75 (12/16)	0 (0/2)
VILLANUEVA ⁽²⁴¹⁾	1996	BIOPSIA	66	83 (29/35)	93 (29/31)

TABLA II-4. GAMMAGRAFIA CON ^{99m}Tc MIBI (continuación)

KHALKHALI ⁽²³⁵⁾	1996	-	673	85	81
TAILLEFER ⁽²⁴⁰⁾	1996	-	190	86 (91/105)	91 (32/35)
RYU ⁽¹⁶²⁾	1996	-	41	95 (37/39)	43 (3/7)
BECHERER ⁽¹⁶³⁾	1996	LESIONES PALPABLES O MAMOGRAFÍA	39	74	94
TILING ⁽²³⁷⁾	1996	MAMOGRAFÍA	94	84 (32/36)	84 (47/56)
MEKHMANDAROV ⁽²³⁶⁾	1996	-	96	88 (50/57)	87 (34/39)
LASTORIA ⁽²⁴⁰⁾	1996	-	160	92 (109/118)	81 (34/42)
OCCHICATO ⁽²⁴⁴⁾	1996	-	46	73	67

III.- OBJETIVOS

III.- OBJETIVOS

- * Estudio descriptivo de las variables epidemiológicas de la muestra.

- * Valoración de la capacidad de diferenciación entre lesiones benignas y malignas de la gammagrafía con ^{99m}Tc MIBI con el fin de determinar la posibilidad de reducir el número de indicaciones de biopsia mamaria. Se valorará en primer lugar con carácter global y posteriormente eliminando grupos de pacientes con características mamográficas que parecen reducir los indicadores estadísticos de la técnica para poder definir el grupo de pacientes que podrían beneficiarse del uso de la presente técnica.

- * Determinación de las bases para la mejor utilización de esta técnica aplicada a la patología mamaria.

IV.- MATERIAL Y METODOS

IV- MATERIAL Y MÉTODOS

La muestra estudiada estaba compuesta por un total de 148 mujeres, de la que fueron excluidas diecinueve por falta de datos esenciales, problemas técnicos, tratamientos previos que interferían con la calidad de la gammagrafía, etc.

Las 131 mujeres del estudio presentaban 135 lesiones; 71 malignas y 64 benignas.

De las pacientes finalmente incluidas en el trabajo se recogen datos clínicos, mamográficos o ecográficos indicativos de patología.

Los casos de la muestra fueron sometidos a exploración clínica, exploración radiológica y otras pruebas complementarias (ecografía, RMN, PET y/o PAAF).

*** Mamografía:**

Se realizaron dos proyecciones de ambas mamas: craneocaudal y lateral u oblicua.

Se estudiaron las características de la imagen fijándose en: 1) Estructura global mamaria; 2) Aparición de nódulos determinando su forma, tamaño, definición de su borde, densidad radiológica y signos asociados

tales como distorsión del tejido o tractos radiales y 3) Características de las calcificaciones si existían.

En 11 mujeres únicamente se realizó ecografía como método de imagen para el diagnóstico debido a que eran pacientes jóvenes en las cuales la mamografía hubiera aportado pocos datos.

*** Ecografía**

Se realizó ecografía mamaria complementaria en 59 pacientes (44 %).

En 30 se hicieron estudios con ultrasonidos de alta resolución y Doppler color con un equipo Toshiba (SSM-140 HG) provisto de una sonda lineal de 7.5 MHz (PLF-703 NT) de 128 elementos y 96 canales de información con un Doppler color incorporado.

Nuestra atención se fijaba en la presencia o ausencia de nódulos, tamaño de los mismos, ecogenicidad, atenuación, límites y homogeneidad.

Gran interés diagnóstico mostró la cuantificación vascular pues la presencia de dos o más señales parece tener relación con la malignidad.

También consideramos importante la impresión del ecografista acerca de la posible benignidad o malignidad tumoral.

* PET

En alguna paciente tuvimos la oportunidad de realizar exploraciones con PET con ^{18}F -2-deoxi-D-glucosa para tener información sobre las bases fundamentalmente bioquímicas y funcionales del tumor.

Los estudios se han realizado en el centro PET Complutense.

En un futuro no muy lejano, esta técnica, puede constituir un método de interés en la oncología clínica.

Todas las pacientes fueron sometidas posteriormente a **biopsia** a excepción de una de ellas a la que se realizó punción-aspiración con aguja fina.

En nuestros datos anatomopatológicos hicimos constar el tipo de tumor, tamaño, multifocalidad, grado de malignidad, número de ganglios aislados y cuántos estaban afectados, receptores hormonales de estrógenos y progesterona y antígeno Ki67.

GAMMACÁMARAS

Hemos utilizado dos gammacámaras tipo Anger, conectadas a un ordenador:

- 1) Elscint SP6 HR de 90 tubos fotomultiplicadores, de campo

rectangular.

- 2) Siemens Orbiter de 72 tubos fotomultiplicadores, de campo circular.

Las mayoría de las exploraciones se llevaron a cabo en esta última.

Ambas gammacámaras estaban provistas de colimadores de agujeros paralelos. de baja energía y alta resolución.

FÁRMACO

El compuesto utilizado ha sido en todos los casos de ^{99m}Tc 2-metoxi-isobutil-isonitrilo: ^{99m}Tc MIBI (DU PONT PHARMA. Radiopharmaceuticals).

PREPARACIÓN Y CONTROL DE CALIDAD

Comercialmente el ^{99m}Tc MIBI se distribuye como un "kit" para su preparación. Debe ser reconstituído con ^{99m}Tc pertechnetato sódico estéril y apirógeno. Posteriormente se debe calentar 10 minutos.

Tanto la pureza radioquímica como radionucléica debe ser mayor del 95 %.

DOSIS

Se administró a cada paciente una dosis de 20 mCi por vía intravenosa en el brazo contrario a la mama patológica, seguido de lavado con suero salino.

POSICIÓN Y PROYECCIONES

Se obtuvieron proyecciones anteriores y laterales u oblicuas de la mama.

Para la proyección anterior, la paciente se situó en bipedestación frente a la gammacámara, con los brazos elevados.

En el caso de la proyección lateral la posición de la paciente fue variable dependiendo de la localización del tumor: **decúbito lateral en semipronación** (la paciente acercaba el plano más alejado de la camilla a esta para que la mama a explorar quedara péndula, y no se superpusiera con la imagen que provenía de la otra mama), **bipedestación inclinada hacia delante** (al igual que la anterior con el fin de separar la glándula mamaria de la pared costal) o **bipedestación lateral** con el brazo situado más cerca de la gammacámara elevado por encima de la cabeza.

DURACIÓN DE LA EXPLORACIÓN

La adquisición de las imágenes comenzó entre 5-10 minutos tras la

inyección del isótopo. El tiempo utilizado en cada exploración dependía de la dificultad de localizar la posible lesión y del número de proyecciones realizadas según cada caso individual (varió entre 15 y 40 minutos).

Al comienzo de nuestro estudio el tiempo consumido con cada paciente era mayor debido a que se realizaban imágenes precoces (10 minutos postinyección) y tardías (60 minutos postinyección).

En cada proyección se utilizaba el tiempo necesario para alcanzar 1.500.000 cuentas.

INTERPRETACIÓN DE LAS IMÁGENES

Las imágenes gammagráficas fueron interpretadas por dos especialistas en Medicina Nuclear. En caso de duda o discrepancia, un tercero definió el diagnóstico gammagráfico.

Se consideró una imagen positiva aquella que mostraba una zona de hipercaptación, mayor que el tejido circundante.

En el momento de la interpretación de las imágenes gammagráficas se conocían la historia clínica y la mamografía o ecografía en caso de que existieran.

Hemos comprobado que sin conocer ningún dato de la historia clínica de la paciente, los parámetros estadísticos que exponemos a continuación se reducían.

ESTUDIO EPIDEMIOLÓGICO Y ESTADÍSTICO

Se ha realizado un estudio de serie de casos retrospectivo de mujeres con patología mamaria intervenidas en el Servicio de Obstetricia y Ginecología del Hospital Universitario de San Carlos.

Las variables epidemiológicas analizadas fueron: edad, edad de la menarquia y de la menopausia, años entre menarquia y menopausia, paridad, edad del primer parto, lactancia, antecedentes familiares y personales de patología mamaria, mama afectada por la patología (derecha y/o izquierda) y cuadrante, tiempo de evolución del síntoma y signos.

La descripción de las variables cualitativas se presenta con su distribución de frecuencias. La relación estadística se evaluó mediante el test de la chi cuadrado (X^2) o test exacto de Fisher. Se calculó para variables ordinales el X^2 de tendencia lineal de proporciones.

Las variables cuantitativas se resumen en su media, mediana y/o moda y desviación estándar (DE).

El test de la "t" de Student o análisis de varianza de una vía fue utilizado para estudiar la discrepancia entre medias por grupos de variables cualitativas.

Se ha determinado la validez de criterio de la gammagrafía mamaria con MIBI en la valoración de patología maligna o benigna, frente a la prueba de oro: diagnóstico anatomopatológico.

Se han estudiado los siguientes indicadores:

- . Sensibilidad (S).
- . Especificidad (E).
- . Valor predictivo positivo (VPP).
- . Valor predictivo negativo (VPN)
- . Concordancia global u observada.
- . Razón postprueba positiva y negativa.

Se han calculado sus intervalos de confianza al 95 %.

En los contrastes de hipótesis se rechaza la hipótesis nula con $p < 0.05$.

Se ha ajustado un modelo de regresión logística predictivo para el resultado de malignidad histológica. Se incluyeron las variables independientes que se relacionaban con la histología con $p < 0.20$. Se presentan los estimadores de efecto (Odds Ratio) y sus intervalos de confianza.

La base de datos utilizada fue dBase para Windows (Versión 5.0).

El estudio estadístico se efectuó mediante el programa informático SSPS (Statistical Package for the Social Sciences) para Windows (Versión 7.0).

V.- RESULTADOS

V.- RESULTADOS

La **edad** de las pacientes estuvo comprendida entre los 15 y 84 años con una media de 50.2 (D.E 14.71).

En las pacientes con patología benigna osciló entre 15 y 74 años con una media de 45.4 años (D.E 14.77). En los casos malignos fluctuó entre 28 y 84 con una media de 54.52 años (D.E 13.35), siendo esta diferencia estadísticamente significativa ($p < 0.00$).

La fecha de presentación de la **menarquia** varió entre los 8 y 18 años con media de 12.94. En las pacientes con tumores malignos la media fue de 13.05 años y de 12.83 en el caso de mujeres con patología maligna. ($p = 0.47$) (moda 13 años).

La **menopausia** se produjo entre los 35 y 58 años con una media de 49.98 años (moda 52 años).

No hubo diferencias significativas entre la edad de aparición de la menopausia y la malignidad de la lesión ($p = 0.93$).

El 43 % de las pacientes eran postmenopáusicas.

En patología benigna el 67.9 % eran premenopáusicas y el 32.1 % postmenopáusicas. En patología maligna el porcentaje fue de 49.2 % y

50.8 %, respectivamente ($p= 0.03$).

El 22.8 % de la muestra fueron mujeres **nulíparas**, el 12.6 % tuvieron un hijo y el 64.6 % dos o más.

No hubo significación estadística al cruzar las variables tumor benigno-maligno y paridad ($p= 0.32$).

La **edad** que tenían las pacientes **en su primer parto** varió entre los 16 y 42 años con una media de 26.03 años, y de 25.91 y 26.12 para las pacientes con patología benigna y maligna respectivamente ($p= 0.86$).

El **tipo de lactancia** del total de mujeres con hijos de las que teníamos datos ($n=47$) fue natural en el 80.9 % y artificial en el resto. Las mujeres con patología benigna utilizaron lactancia artificial en el 5.3 % y natural en el 94.7 %. Las mujeres con patología maligna lo hicieron en el 28.6 % y 71.4 % respectivamente ($p= 0.064$).

Dieciseis mujeres de la muestra (12 %) presentaban **antecedentes familiares de cáncer de mama**. De las pacientes en las que posteriormente se confirmó el diagnóstico de benignidad presentaron este antecedente el 18 % y en las que desarrollaron carcinoma fue del 7.2 % (al contrario de lo que podríamos pensar) ($p=0.11$).

El 13.3 % tenían **antecedentes personales de patología mamaria** (5.5 % mastitis, 4.7 % fibroadenomas, 2.3 % carcinoma y 0.8 % tumor

filodes) ($p=0.04$). La distribución por resultados anatomopatológicos posteriores fueron:

- Antecedentes de mastitis en mujeres con patología benigna fue del 1.6 % y del 9.0 % en patología maligna.
- El 8.2 % de las pacientes con tumores benignos y el 1.5 % de las que poseían tumores malignos presentaban antecedentes de fibroadenoma.
- El 4.5 % de las pacientes con patología maligna tenían antecedentes de esta misma. No se encontró este dato en los casos benignos.
- En un caso de patología maligna (1.5 %) había como antecedente un tumor filodes previo.

Los **motivos** que obligaron a la realización de la biopsia fueron de mayor a menor frecuencia: presencia de uno o más nódulos (65.2 %), screening o revisión (20.0 %), induración (5.2 %), inversión del pezón (3.5 %) y secreción por el mismo (1.7 %). No hubo ninguna paciente que acudiera por dolor mamario como único síntoma.

En los casos con patología maligna, la paciente acudió a revisión o screening en el 3.5 y 21.1 % respectivamente, en el 66.7 % apareció un nódulo palpable, en el 7.0 % existía induración mamaria y en el 1.8 % inversión del pezón.

En patología benigna la distribución fue parecida y no hubo

diferencias significativas. Acudieron a revisión o screening el 24.2 %, consultaron por un nódulo el 63.8 %, presentaron induración mamaria el 3.4 % y esta misma cifra tuvieron secreción por el pezón. En el 5.2 % aparecía inversión del pezón .

Otra variable estudiada ha sido los **signos** apreciados por el especialista en cada lesión: en el 17.2 % no encontró ningún signo, en el 64.1 % aparecieron uno o varios nódulos, en el 6.3 % hubo induración mamaria, en el 4.7 % retracción de la piel, el 3.9 % presentó nódulo combinado con retracción de la piel y/o pezón, el 2.3 % tenía edema de piel y en el 1.6 %, pudo observar secreción por el pezón.

La distribución según los resultados anatomopatológicos posteriores fue:

1). En los tumores malignos el 16.7 % no presentaba ningún signo, el 66.7 % poseía algún nódulo palpable, el 7.6 % tenía algún nódulo acompañado de retracción de la piel y/o pezón, en el 4.5 % había induración mamaria y en el 3.0 % y 1.5 % retracción o edema, respectivamente.

2). El 17.7 % de los benignos no mostró ningún signo, el 61.3 % presentó algún nódulo, el 8.1 % induración, el 6.5 % retracción de piel y/o pezón, el 3.2 % secreción por el pezón y el 3.2 % edema de piel. No hubo diferencia estadísticamente significativa.

El tiempo que transcurrió entre la aparición del síntoma, signo o dato

sospechoso en las exploraciones complementarias y la actuación terapéutica (sin tener en cuenta el diagnóstico de una paciente que tardó siete años y medio en acudir al médico) fue de 15.07 semanas (aproximadamente 4 meses) (D.E. 16.69) con rango entre 1 y 96 semanas.

Tanto la **mama** derecha como la izquierda fueron afectadas de forma similar (49.2 % la derecha y 50.8 % la izquierda).

Los tumores malignos se encontraron el 46.4 % en la mama derecha y el 53.6 % en la izquierda. Los benignos se encontraron en el lado derecho en el 52.4 % y en el izquierdo en el 47.6 % ($p= 0.60$).

La distribución de las lesiones por **cuadrantes** fue la que sigue: cuadrante superoexterno: 37.3 %; cuadrante inferoexterno 10.3 %; cuadrante superointerno 10.3 %; cuadrante inferointerno 5.6 %; retroareolar 5.6 %; intercuadrantes superiores 15.1 %; intercuadrantes internos 9.5 %; intercuadrantes externos 4.0 % e intercuadrantes inferiores 2.4 %.

Para las lesiones malignas fueron: cuadrante superoexterno 41.4 %; cuadrante inferoexterno 8.6 %; cuadrante superointerno 8.6 %; cuadrante inferointerno 4.3 %; retroareolar 5.7 %; intercuadrantes superiores 8.6 %; intercuadrantes internos 11.4 %; intercuadrantes externos 7.1 % e intercuadrantes inferiores 4.3 %.

Para los tumores benignos: cuadrante superoexterno 32.1 %; cuadrante inferoexterno 12.5 %; cuadrante superointerno 12.5 %; cuadrante

inferointerno 7.1 %; retroareolar 5.4 %; intercuadrantes superiores 23.2 % e intercuadrantes internos 7.1 %.

Agrupando todos los cuadrantes en externos e internos, incluyendo en estos últimos los retroareolares, podemos ver que para los tumores malignos la frecuencia es mayor en los cuadrantes externos frente a los internos (57.1 % vs 42.9 %). En los benignos de 44.6 % vs 55.4 % ($p= 0.21$).

El tamaño de los tumores a la palpación se encontró entre las lesiones no palpables y los 100 mm de diámetro, con una media de 31.00 (D.E 15.43) entre los tumores palpables. No hubo diferencias significativas en el tamaño de la lesión entre tumores benignos y malignos, siendo la media de 32.00 (D.E 17.93) y 30.07 (D.E 12.82) respectivamente.

Las lesiones que determinaron la aparición de un nódulo o masa en la mamografía tuvieron un tamaño medio de 26.71 mm (D.E 13.13) con un rango entre 5 y 80 mm. La media para los tumores benignos fue de 27.10 (D.E 16.06) y para los malignos 26.41 (D.E 10.45) ($p> 0.05$).

El tamaño ecográfico medio fue 25.13 mm (D.E 17.80), sin diferencias estadísticamente significativas entre los dos tipos de tumor.

El tamaño histológico únicamente fue determinado en los carcinomas con rango entre 3 y 50 mm y media de 19.49 mm (D.E 1.23). El 5.7 % fueron tumores de 4 mm o menores, el 5.7 % de entre 5 y 9 mm, el 42.9 % estuvo entre los 10 y 19 mm y el 45.7 % fueron tumores de 20 mm o mayores.

Los **diagnósticos** anatomopatológicos de los 64 tumores benignos fueron: 45.3 % fibroadenoma, 12.5 % cambios fibroquísticos, 7.8 % fibrosis, 4.7 % cicatriz estrellada, 4.7 % papiloma intraductal, 4.7 % epiteliosis con atipia leve, 3.1 % tumor filodes benigno, 3.1 % adenosis, 3.1 % hiperplasia epitelial ductal, 1.6 % necrosis grasa, 1.6 % galactocele, 1.6 % hamartoma, 1.6 % proceso inflamatorio, 1.6 % papiloma intraquístico, 1.6 % epiteliosis y 1.6 % cambios regresivos.

En los 71 tumores malignos encontramos: 80.3 % carcinoma ductal invasivo, 14.1 % carcinoma lobulillar invasivo, 1.4 % carcinoma ductal *in situ*, 1.4 % carcinoma ductal papilar, 1.4 % carcinoma ductal (otros) y 1.4 % tumor filodes maligno.

Los **grados histológicos** correspondientes a los tumores malignos diagnosticados fueron porcentualmente:

. Grado I	16.4 %.
. Grado II	46.3 %.
. Grado III	37.3 %.

El estudio histológico de las piezas quirúrgicas demostró la presencia de **multifocalidad** en quince de los casos.

Se aislaron una media de 9.57 **ganglios** (D.E 4.89) por tumor maligno (moda de 12).

De los 66 tumores malignos en los que se procedió al vaciamiento axilar se encontró afectación de algún ganglio en el 48.5 % de los casos.

La positividad o negatividad de las adenopatías referidas no estuvo en relación con el tipo histológico del tumor mamario siendo prácticamente iguales en los casos de tumores ductales o lobulillares (49.1 % vs 50 %).

Tampoco fueron significativos los resultados obtenidos en cuanto a positividad ganglionar y el tamaño tumoral, aunque existe una tendencia marcada a la relación entre mayores dimensiones del carcinoma mamario y afectación de los ganglios. Esta misma tendencia a la positividad de las adenopatías se encuentra en relación con la localización tumoral (fue más evidente en los tumores localizados en los cuadrantes externos frente a los internos (59.5 % vs 35.7 %)).

Sin embargo, no encontramos ninguna relación entre grado histológico y positividad ganglionar.

Los **receptores hormonales** de estrógenos fueron positivos en el 69.4 % de los tumores malignos mientras que los de progesterona lo fueron tan solo en el 55.0 % de los casos.

En el estudio pormenorizado de estos receptores en relación con los tipos histológicos de carcinoma, los resultados fueron:

a) Receptores de estrógeno:

. carcinoma ductal invasivo	71 %
. carcinoma lobulillar invasivo	50 %

b) Receptores de progesterona:

. carcinoma ductal invasivo	50 %
. carcinoma lobulillar invasivo	75 %

En el estudio de la muestra se analiza la relación entre diferentes **patrones mamográficos** y resultados histológicos. Dada la amplitud en los posibles cruces de datos sólo expondremos los más relevantes.

Se encontraron 77 tumores visibles en la mamografía, 34 correspondieron a patología benigna (44.2 %) y 43 a patología maligna (55.8 %) ($p= 1.00$).

Se observaron 41 grupos de calcificaciones sospechosas de malignidad o sin certeza diagnóstica, un grupo con microcalcificaciones claramente malignas y cuatro grupos claramente benignos. De las citadas en primer lugar, fueron benignas el 44.9 % y malignas el 55.1 %.

Hubo asociación estadísticamente significativa ($p < 0.00$) entre benignidad o malignidad de la lesión y la definición de su borde en la mamografía. El borde del tumor fue mal definido en el 38.2 % de los tumores benignos y en el 87.8 % de los malignos. Fue definido en el 61.8 % y 12.2 % respectivamente.

Se encontró distorsión de la arquitectura mamaria en el 33.3 % de la muestra, correspondiendo en el 76.3 % de las ocasiones a patología maligna y el 23.7 % a patología benigna mamaria. Apareció distorsión mamaria en el 46.8 % de los tumores malignos y 17.3 % de los tumores benignos ($p < 0.00$).

La relación entre forma radiográfica del tumor y tumor maligno o benigno fue la siguiente ($p = 0.01$):

a) Tumores malignos: redondeada en el 35.0 %, ovalada en el 2.5 %, estrellada en el 2.5 %, lobulada en el 5.0 % e irregular en el 55.0 %.

b) Tumores benignos: redondeada en el 54.5 %, ovalada en el 18.2 %, estrellada en el 3 %, lobulada en el 6.1 % e irregular en el 18.2 %.

La aparición de lesiones difusas en la mama se asocia con los tumores malignos y su ausencia con tumores benignos ($p = 0.01$):

En los tumores malignos hubo lesiones difusas en el 35.5 % mientras que en los benignos únicamente en el 13.5 %. No se hallaron ese tipo de alteraciones en el 86.5 % de los tumores benignos y en el 64.5 % de los malignos.

Al igual que con los datos mamográficos destacaremos los más representativos de los ecográficos.

Del total de pacientes de la muestra poseían ecografía mamaria únicamente el 44 % (59 mujeres) y no todas tenían el mismo protocolo diagnóstico.

Fue acertado el diagnóstico en todos los casos (n=39) a excepción de dos pacientes catalogadas como malignas y que posteriormente se comprobó que eran dos tumores benignos.

El tumor produjo atenuación moderada o importante en el 33.3 % y 66.7 %, respectivamente de los tumores malignos. En los benignos hubo refuerzo posterior en el 31.3 %, atenuación moderada en el 56.3 % y atenuación importante en el 12.5 % de los casos, siendo estadísticamente significativo ($p < 0.00$) (n=31).

Los límites tumorales fueron regulares en el 14.3 %, irregulares en el 66.7 % y mal definidos en el 19.0 % de los tumores malignos. Hay que destacar que fueron regulares en el 95.2 % de los tumores benignos e irregulares únicamente en el 4.8 % ($p = 0.00$) (n=42).

El número de vasos encontrados en los tumores no estuvo en relación con el tipo histológico del tumor.

GAMMAGRAFÍA

La gammagrafía fue positiva en el 54.8 % de la muestra.

VERDADEROS NEGATIVOS

En 50 mujeres con patología benigna mamaria la gammagrafía con MIBI resultó negativa, correspondiendo con:

- . 18 Fibroadenomas (36 %).
- . 4 Tejido fibroso (8 %).
- . 1 Necrosis grasa (2 %).
- . 2 Adenosis (4 %).
- . 1 Galactocele (2 %).
- . 2 Hiperplasia epitelial ductal (4 %).
- . 3 Cicatriz estrellada (6 %).
- . 3 papiloma intraductal (6 %).
- . 1 Hamartoma (2 %).
- . 1 Proceso inflamatorio (2 %).
- . 1 Papiloma intraquístico (2 %).
- . 8 Cambios fibroquísticos (16 %).
- . 4 Epiteliosis (8 %) [3 con atipia leve (6 %)]
- . 1 Cambios regresivos (2 %).

LAT DRCHA



Fotografía 2. Proyección lateral derecha. Distribución fisiológica en una paciente de 50 años con patología benigna.

LAT IZQDA

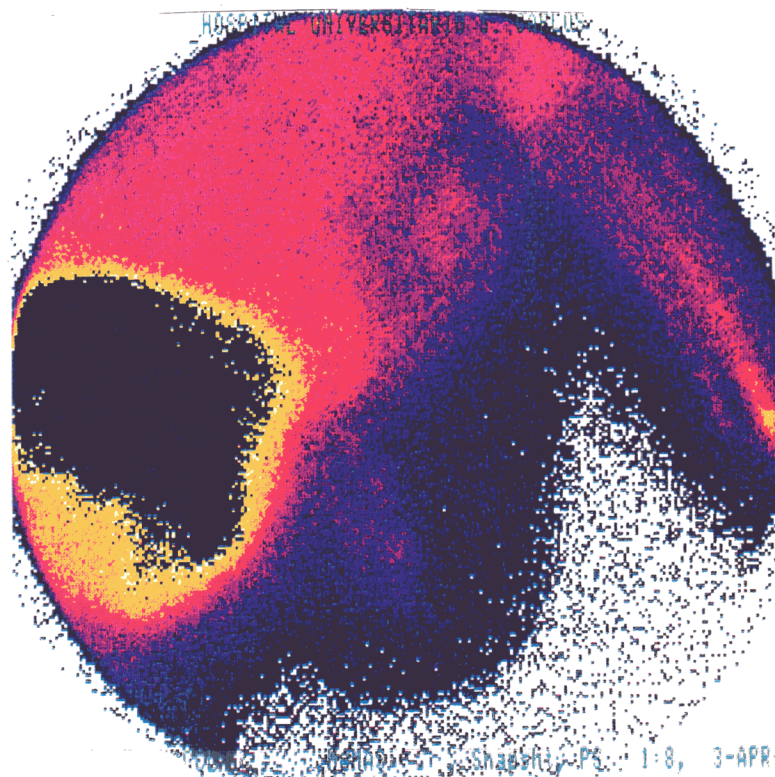


Fotografía 3. Proyección lateral izquierda. Distribución fisiológica en la misma paciente de la fotografía 2.

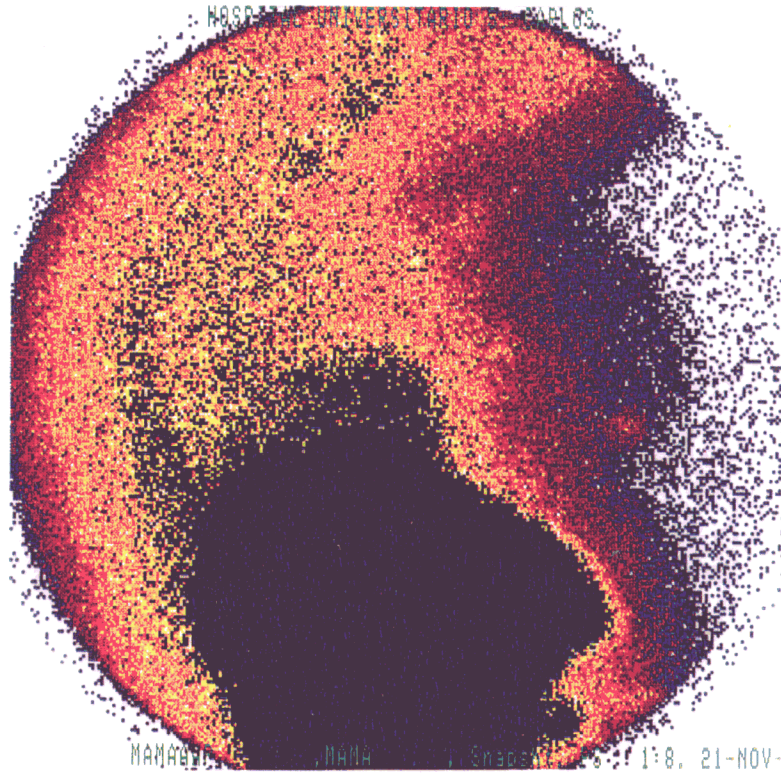
VERDADEROS POSITIVOS

En 60 pacientes con patología mamaria maligna se observó una captación focal en la gammagrafía considerándose la prueba positiva. Los diagnósticos fueron:

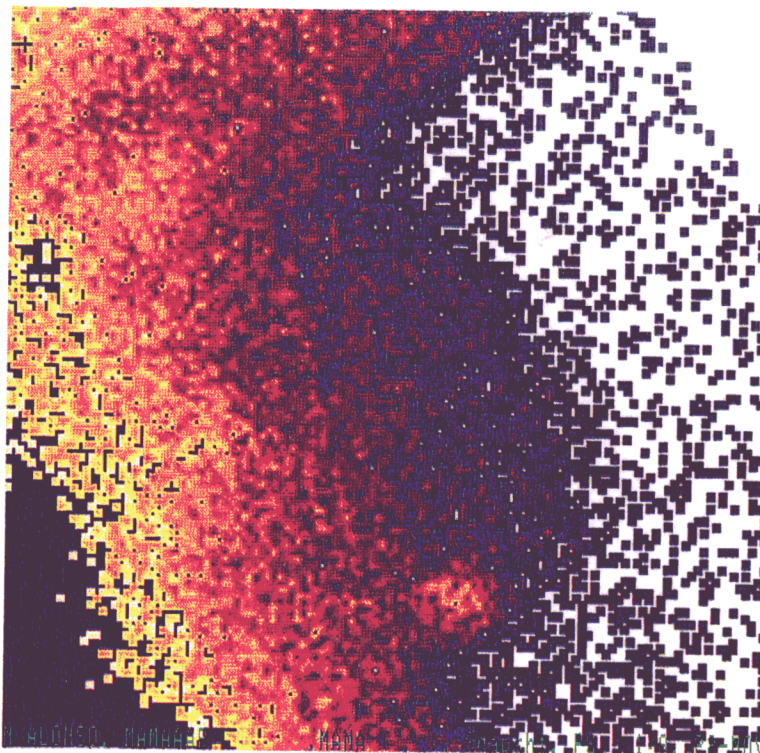
- . 1 Carcinoma ductal in situ (1.7 %).
- . 48 Carcinomas ductales invasores (80 %).
- . 1 Carcinoma ductal papilar (1.7 %).
- . 1 Carcinoma ductal sin especificar (1.7 %).
- . 8 carcinomas lobulillares invasores (13.3 %).
- . 1 Tumor filodes maligno (1.7 %).





Fotografía 4. Proyección lateral derecha. Area hipercaptante profunda en paciente de 58 años con carcinoma ductal infiltrante.




Fotografía 5. Gammagrafía con ^{99m}Tc MIBI en paciente de 74 años con carcinoma ductal invasivo. Proyección lateral derecha.




Fotografía 6. Detalle de la figura anterior



Fotografías 7 y 8. Proyecciones anterior y lateral derecha. Area hipercaptante en paciente de 73 años con carcinoma invasor mucinoso.




Fotografía 9. Proyección lateral derecha. Area hipercaptante en región superior de la mama derecha correspondiente a un carcinoma ductal infiltrante en una paciente de 62 años. Se observa también mayor captación a nivel axilar pudiendo ser debido a afectación metastásica axilar (5/23 ganglios invadidos).




Fotografía 10. Proyección lateral izquierda. Paciente de 48 años con carcinoma ductal invasor.



Fotografía 11. Proyección lateral derecha. Imagen correspondiente a paciente de 78 años con carcinoma ductal invasor.



Fotografías 12 y 13. Proyecciones anterior y lateral izquierda de paciente de 48 años portadora de carcinoma ductal invasor.



Fotografía 14. Proyección anterior. Paciente de 28 años con tumor filodes recidivado con foco de fibrosarcoma bien diferenciado.



Fotografía 15. Poyección lateral derecha de la misma paciente (Fotografía 14) posición de bipedestación inclinada.

FALSOS NEGATIVOS (Tabla V-1)

En 11 pacientes con patología mamaria maligna la gammagrafía fue negativa, correspondiendo a:

- . 9 Carcinomas ductales invasores (81.8 %).
- . 2 Carcinomas lobulillares invasores (18.2 %).

Sus dimensiones histológicas estuvieron comprendidas entre 0.3 y 1.5 cm., con media de 0.99 cm (D.E 0.46).

El grado de malignidad histológica de estos fue alto, seis tumores se definieron como de grado II y cinco de grado III.

El número de ganglios axilares que presentaban invasión carcinomatosa fue pequeño. Tan solo tres pacientes tuvieron afectación de alguno (1/24, 1/5 y 1/7).

TABLA V-1. FALSOS NEGATIVOS

EXPLORACIÓN	MAMOGRAFÍA	TIPO TUMORAL	TAMAÑO HISTOLÓGICO	GANGLIOS	GRADO HISTOLÓGICO
NÓDULO 1 CM	NÓDULO REDONDEADO 1.5 CM	LOBULILLAR INVASIVO	0.7	LIBRES	III
-	DISTORSIÓN	DUCTAL INVASIVO	1	LIBRES	II
-	DISTORSIÓN. MICROCALCIFICACIONES	DUCTAL INFILTRANTE	0.3	LIBRES	III
-	MICROCALCIFICACIONES	DUCTAL INVASIVO	1	LIBRES	II
NÓDULO 1.5x2 CM	NADA PATOLÓGICO	DUCTAL INFILTRANTE	1	LIBRES	III
-	NÓDULO 1 CM. MICROCALCIFICACIONES	LOBULILLAR INVASIVO	1.2	LIBRES	II
-	NÓDULO 1 CM DESESTRUCTURACIÓN	DUCTAL INFILTRANTE	1.3	LIBRES	II
NÓDULO 1 CM.		DUCTAL INVASIVO MULTICÉNTRICO (BILATERAL)	1.4	1/24	III
NÓDULO 2x2 CM	DISTORSIÓN	DUCTAL INFILTRANTE	1.5	1/5	II
-	MICROCALCIFICACIONES	DUCTAL INFILTRANTE	0	LIBRES	III
INDURACIÓN	MICROCALCIFICACIONES	DUCTAL INFILTRANTE	1.5	1/7	II

En la exploración, cuatro casos presentaron tumor palpable, seis no manifestaban alteración desde este punto de vista y uno cursaba con la presencia de induración.

Las mamografías mostraban distorsión de la arquitectura en dos casos, microcalcificaciones sospechosas de malignidad en tres casos, distorsión con microcalcificaciones en una paciente, nódulo con microcalcificaciones sospechosas de malignidad en un caso, nódulo con distorsión en un caso, nódulo en un caso y en uno no aparecía nada patológico aunque en la ecografía se apreciaba una tumoración de 1.5 cm., polilobulada e hipoecoica.

FALSOS POSITIVOS (Tabla V-2)

Apareció captación focal del MIBI en 14 pacientes con patología mamaria benigna. Fueron:

- . 11 Fibroadenomas (78.6 %).
- . 1 Tejido fibroso (7.1 %).
- . 2 Tumores filodes benignos (14.3 %).

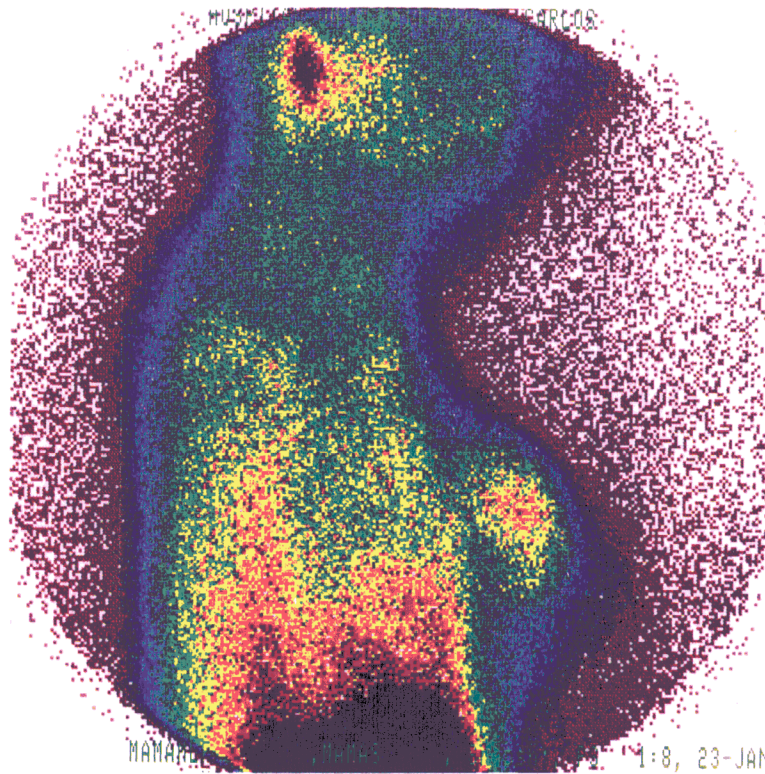
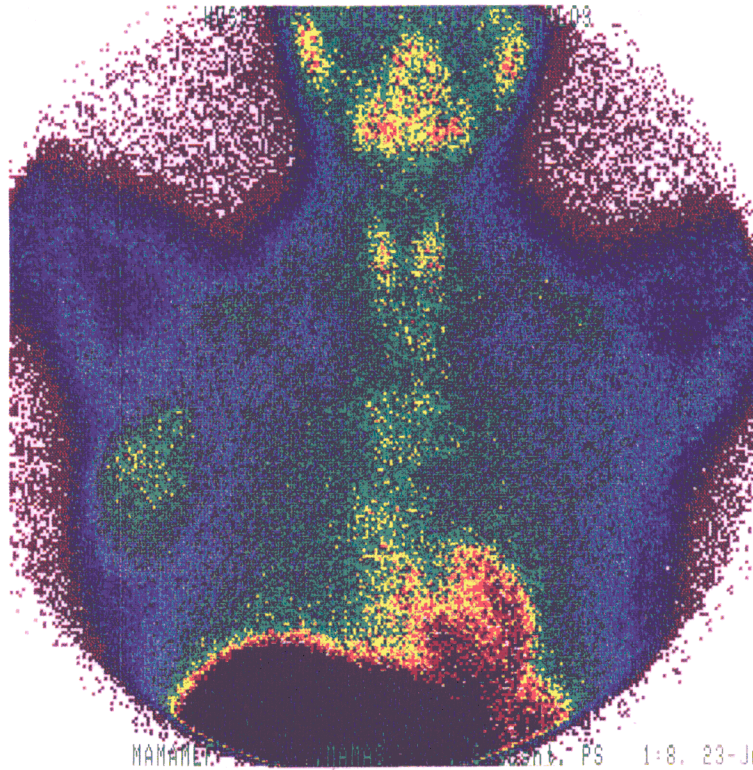
Todos fueron tumores palpables, estando sus diámetros comprendidos entre 1.5 y 7 cm. con media de 3.68 cm (D.E 1.82).

En la mamografía se observaron nódulos de dimensiones entre 1 y 8 cm. y media 3.35 cm (D.E 2.07) en 10 pacientes.

Tres de ellos presentaban características de malignidad y el resto poseían datos que sugerían benignidad. En una paciente no se observó ningún dato de interés. En dos no se realizaron mamografías y en otra se obviaron estas al recidivar tempranamente una tumoración diagnosticada de tumor filodes que presentaba todas las características de la tumoración anterior y que la histopatología confirmó.

TABLA V-2. FALSOS POSITIVOS

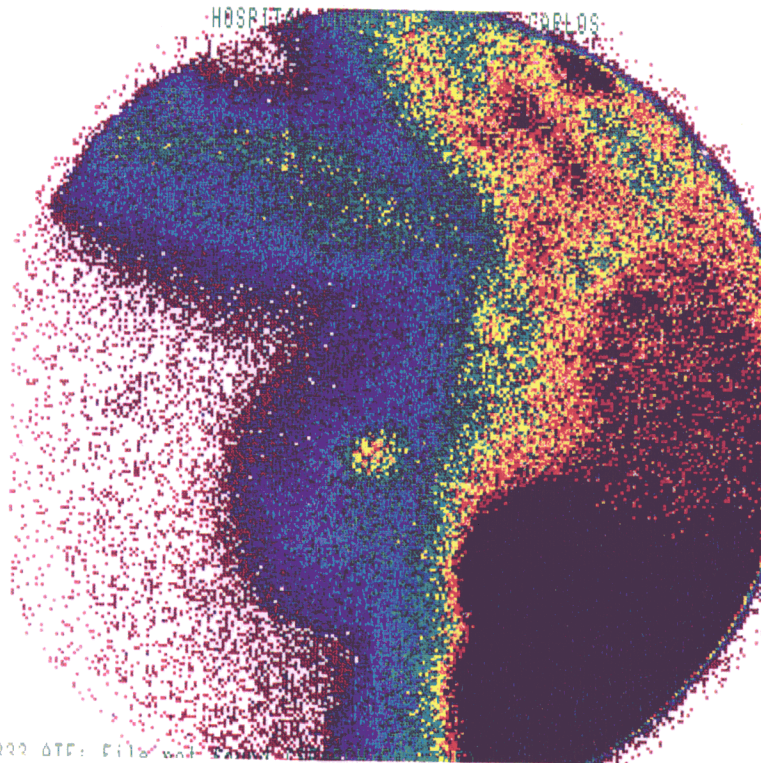
EXPLORACIÓN	MAMOGRAFÍA	ECOGRAFÍA	DIAGNÓSTICO	EDAD
NÓDULO 2 CM.	NÓDULO REDONDEADO 2.5 CM. LOBULADO, MAL DEFINIDO	NÓDULO BIEN DELIMITADO, HOMOGÉNEO	FIBROADENOMA	50 AÑOS
NÓDULO 7 CM.	-	-	FILODES	44 AÑOS
NÓDULO 3 CM.	NÓDULO REDONDEADO 2 CM. BORDE LISO	LESIONES NODULARES, BUENA TRANSMISIÓN POSTERIOR	FIBROADENOMA	38 AÑOS
NÓDULO 2 CM.	NÓDULO OVALADO 2.3 CM. BIEN DEFINIDO	NÓDULO BORDES NÍTIDOS, REFLEJOS POSTERIOR	FIBROADENOMA	43 AÑOS
NÓDULO 1.5 CM.	NÓDULO 1 CM. REDONDEADO, BORDE MAL DEFINIDO. RETRACCIÓN CUTÁNEA	NÓDULO SÓLIDO < 1 CM. BUENA TRANSMISIÓN	FIBROADENOMA	63 AÑOS
NÓDULO 5 CM.	NADA ANORMAL	NÓDULO DE ECOGENICIDAD MIXTA. BORDES CIRCUNSCRITOS	FIBROADENOMA	42 AÑOS
NÓDULO 5 CM.	NÓDULO 5 CM. OVALADO, BORDES LOBULADOS, BIEN DEFINIDO	LESIÓN SÓLIDA. BORDES DEFINIDOS	FIBROADENOMA	31 AÑOS
NÓDULO 2 CM.	NÓDULO 2 CM. OVALADO, BORDES DEFINIDOS, LISOS	GRAN VASCULARIZACIÓN	FIBROADENOMA	25 AÑOS
NÓDULO 6 CM.	MASA IRREGULAR 6 CM. BORDE BORROSO	-	MICROCALCIFICACIONES. TEJIDO FIBROSO	56 AÑOS
NÓDULO 6.5 CM.	NÓDULO OVALADO BORDE BIEN DEFINIDO, 8 CM.	-	LIPOFIBROADENOMA	29 AÑOS
NÓDULO 2.5 CM.	NÓDULO REDONDEADO 3 CM. BORDE BIEN DEFINIDO, LISO	-	FILODES	64 AÑOS
NÓDULO 3 CM.	-	-	FIBROADENOMA	20 AÑOS
NÓDULO 4 CM.	-	SUGERENTE DE FIBROADENOMA	FIBROADENOMA	24 AÑOS
NÓDULO 2 CM.	NÓDULO REDONDEADO 1-2 CM. BORDE DEFINIDO, LISO	-	FIBROADENOMA	44 AÑOS



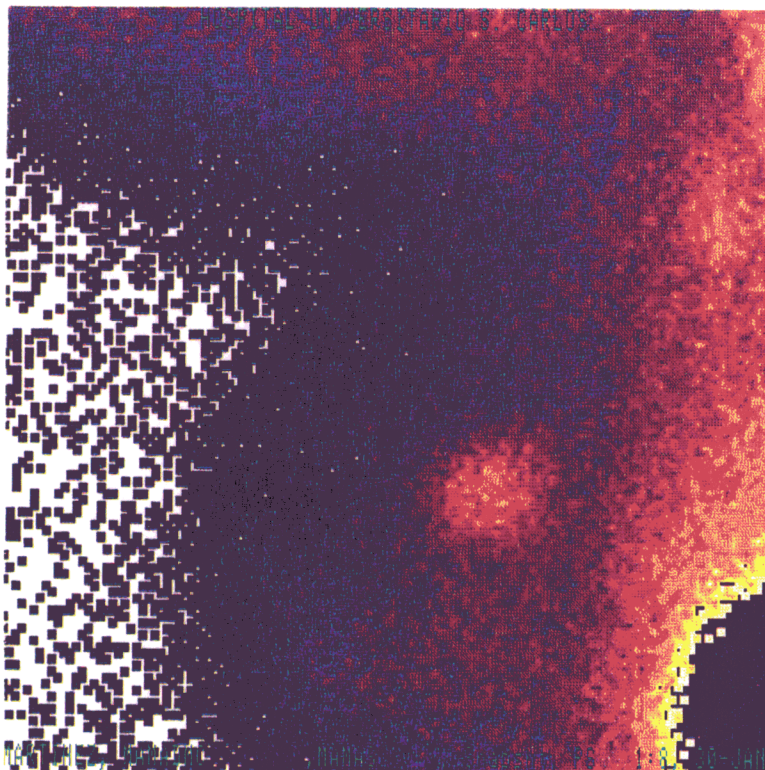
Fotografías 16 y 17. Poyecciones anterior y lateral derecha de paciente de 29 años correspondiente a lipofibroadenoma (falso positivo).



Fotografías 18 y 19. Proyecciones anterior y lateral derecha. Fibroadenoma (paciente de 24 años).



Fotografía 20. Proyección lateral izquierda. Área hipercaptante en paciente de 64 años. Se corresponde con tumor filodes benigno (considerado como falso positivo).



Fotografía 21. Detalle de la figura anterior.

Indicadores

Se han determinado los siguientes indicadores estadísticos para la valoración de la detección del cáncer de mama por la técnica en estudio:

- Sensibilidad: 84.5 % (60/71) (intervalo de confianza 73.6 %-91.6 %).
- Especificidad: 78.5 % (50/64) (intervalo de confianza 65.8 %-87.1 %).
- Valor predictivo positivo: 81.1 %.
- Valor predictivo negativo: 82 %.
- Valor global: 81.5 %.
- Razón postprueba positiva: 3.86 (intervalo de confianza 2.49-6.31).
- Razón postprueba negativa: 0.198 (intervalo de confianza 0.11-0.34) ($1/0.198 = 5.05$).
- Chi cuadrado: $p < 0.0001$.
- Prevalencia: 53 % (intervalo de confianza 43.9 %-61.2 %).

Para tumores palpables fueron:

- Sensibilidad: 91.8 % (45/49) (intervalo de confianza 80 %-97 %).
- Especificidad: 65.8 % (25/38) (intervalo de confianza 49 %-80 %).
- Valor predictivo positivo: 77.6 %.

- Valor predictivo negativo: 86.2 %.
- Razón postprueba positiva: 2.68 (intervalo de confianza 1.81-4.36).
- Razón postprueba negativa: 0.12 (intervalo de confianza 0.05-0.30).
- Chi cuadrado: $p < 0.0001$.
- Prevalencia: 56 % (intervalo de confianza 45 %-67 %).

(Verdaderos positivos: 45; verdaderos negativos: 25; falsos positivos 13; falsos negativos: 4. Total: 87).

En tumores palpables mayores o iguales a 2 cm:

- Sensibilidad: 100 % (28/28) (intervalo de confianza 88 %-100 %).
- Especificidad: 65.4 % (17/26) (intervalo de confianza 44 %-82 %).
- Valor predictivo positivo: 75.7 %.
- Valor predictivo negativo: 100 %.
- Razón postprueba positiva: 2.89 (intervalo de confianza 1.82-5.07).
- Razón postprueba negativa: 0 (intervalo de confianza 0.01-0.24).
- Chi cuadrado: $p < 0.0001$.
- Prevalencia: 52 % (intervalo de confianza 38 %-65 %).

(Verdaderos positivos: 28; verdaderos negativos: 17; falsos positivos: 9; falsos negativos: 0. Total: 54).

Al eliminar de la muestra los casos en los cuales aparecía en la mamografía como único hallazgo distorsión o microcalcificaciones o tumores menores de 2 cm los indicadores fueron para 71 lesiones:

- Sensibilidad: 97.37 % (37/38) (intervalo de confianza 84.66 %-99.85 %).
- Especificidad: 63.64 %(21/33) (intervalo de confianza 45.22 %-78.98 %).
- Valor predictivo positivo: 75.51 %.
- Valor predictivo negativo: 95.45 %.
- Valor global: 80.50 %.
- Razón postprueba positiva: 2.68 (intervalo de confianza 1.81-4.40).
- Razón postprueba negativa: 0.04 (intervalo de confianza 0.01-0.22) (1/0.04=25).
- Chi cuadrado: $p < 0.0001$.
- Prevalencia: 53.52 % (intervalo de confianza 41.40 %-65.27 %).

(Verdaderos positivos: 37; verdaderos negativos:21; falsos positivos: 12; falsos negativos: 1).

En el modelo de regresión logística predictivo para el resultado histopatológico de malignidad en un total de 74 pacientes hemos obtenido los siguientes resultados:

VARIABLES	CATEGORÍAS	ODDS RATIO	INTERVALO CONFIANZA AL 95 %	P
Resultado de la gammagrafía	positivo versus negativo	130,21	10.51-1613.24	0.0000
Contorno de la lesión en la mamografía	Indefinido vs definido	13,17	2.43-71.49	0.0012
Microcalcificaciones en la mamografía	Microcalcificaciones sospechosas de malignidad vs no microcalcificaciones o microcalcificaciones claramente benignas	11,37	1.19-107.92	0.0095

Por lo tanto, si la variable gammagrafía resulta positiva, es 130 veces más probable que el tumor sea maligno con un intervalo de confianza entre 10,51 y 1613,24.

Así mismo si el borde de la lesión en la radiografía mamaria es indefinido es 13 veces más probable que la lesión sea maligna en la histología (intervalo de confianza 2.43-71.49).

También fue significativa la asociación entre microcalcificaciones sospechosas de malignidad e histología maligna con Odds Ratio de 11.37 (intervalo de confianza 1.19-107.92).

Atendiendo a este modelo la sensibilidad de estos tres parámetros para diagnosticar malignidad es del 92.68 % y la especificidad del 91.18 %.

VI.- DISCUSIÓN

VI- DISCUSIÓN

El cáncer de mama supone la primera causa de muerte por cáncer en la mujer española⁽⁵⁾. En nuestro país una de cada 20 mujeres desarrollará un tumor maligno mamario antes de cumplir los 70 años. En España su incidencia se encuentra entre el 40 y 75 por 100.000 mujeres^(1,2,3). En los últimos años tanto ésta como la mortalidad han ido incrementándose en todos los grupos de edad⁽⁷⁾.

Dado que no es posible una prevención primaria en el cáncer de mama, debido al desconocimiento de sus factores etiológicos, es necesario un diagnóstico precoz.

Para ello juegan un papel importante las técnicas de imagen, entre las que destaca la mamografía por su alta sensibilidad, aunque tiene ciertas limitaciones como son su baja especificidad y valor predictivo positivo. Ello obliga a la realización de numerosas biopsias de tumores finalmente benignos que podrían ser evitadas con técnicas más específicas. En este sentido se ha utilizado la gammagrafía con diferentes radiofármacos, aunque con resultados poco alentadores. La gammagrafía con ^{99m}Tc MIBI parece jugar un papel importante en la clasificación de lesiones mamarias en benignas y malignas.

El ^{99m}Tc MIBI es un catión lipofílico usado en un primer momento como isótopo para determinar la viabilidad del tejido cardíaco. Posteriormente se demostró que algunos tumores malignos, captaban dicho

radiotrazador^(132,134,156). Fueron Campeau y cols⁽¹⁵⁵⁾ los primeros en publicar la detección de un tumor mamario con MIBI. El hallazgo, al igual que otros más recientes⁽²⁷⁶⁾ se realizó de forma casual en un estudio de perfusión miocárdica.

El mecanismo de captación del MIBI por las células tumorales no puede explicarse únicamente por sus características lipofílicas y su carga catiónica. El mecanismo fundamental es debido al potencial transmembrana mitocondrial y citoplasmática, elevado en las células tumorales^(130,133,136,146,154).

El MIBI tras su inyección intravenosa se distribuye de forma proporcional al gasto cardíaco. La captación del radiofármaco por las células tumorales depende de la concentración del fármaco a dicho nivel^(138,139,140,141).

El radiotrazador se encuentra en mayor proporción en hígado y vesícula, el corazón al igual que el bazo son órganos que también captan gran cantidad de MIBI.

Su excreción se realiza fundamentalmente por la vesícula biliar, y en menor proporción por vía urinaria^(115,137).

Su acúmulo en el corazón dificulta la identificación de lesiones en la mama izquierda en las imágenes planares en proyección anteroposterior. En mamas muy voluminosas puede ocurrir lo mismo debido a la captación importante de bazo e hígado. En las proyecciones laterales no suele existir este tipo de problemas.

La mayoría de los estudios con radiofármacos, al igual que el nuestro, han utilizado gammacámaras de campo grande (LFOV)⁽¹⁵⁹⁾ de 40 cm. de diámetro. En una minoría se han usado gammacámaras de campo pequeño (SFOV) de 22 cm. de diámetro, lo que facilita la posibilidad de realizar proyecciones craneocaudales comparables con la mamografía, pero que pueden llevar a confusiones por la mayor actividad de fondo en ambas mamas debido al hígado y al corazón⁽¹⁵⁹⁾.

Los pacientes se estudiaron con dos gammacámaras diferentes tipo Anger (Siemens Orbiter y Elscint SP6/HR) con colimadores de baja energía y alta resolución.

La inyección del compuesto se realiza en el brazo opuesto a la mama patológica para evitar falsas imágenes debidas a extravasación.

Se suelen realizar al menos dos proyecciones de cada mama, una anteroposterior y otra lateral u oblicua. Para la primera, la paciente es colocada en bidepestación frente a la gammacámara o en decúbito supino. Para la realización de la segunda proyección existen diferentes criterios según autores. Así Khalkhali y cols^(164,165,166,167) creen que la mejor forma de obtener esta proyección es con la paciente en decúbito prono sobre una tabla especial con dos muescas laterales por las cuales protuye la mama, la cual queda alejada de planos profundos.

Otros autores creen que se le concede demasiada importancia a este tipo de proyección⁽¹⁶⁹⁾.

Mulero y cols⁽¹⁷⁰⁾ proponen la proyección lateral con la paciente en genuflexión en pacientes con mamas pequeñas. Esta posición se parece a dos de las utilizadas por nosotros, concretamente a la posición de bipedestación inclinada hacia delante y a la de decúbito lateral en semipronación, comentadas en el apartado de Material y Métodos.

En nuestro estudio la adquisición de las diferentes proyecciones se realizaba en función de los datos provenientes de la historia clínica, dando mayor importancia a las proyecciones en las que se separa la mama de los planos profundos en las pacientes con lesiones a este nivel.

La adquisición de imágenes en decúbito prono con la tabla apropiada ofrece la ventaja de ser comparables con las imágenes laterales mamográficas y además poseer una situación espacial constante.

En los primeros estudios se realizaban imágenes precoces y tardías para evaluar la detección tumoral en ambos periodos de tiempo. Según los diferentes trabajos no es necesario realizar las imágenes tardías con ^{99m}Tc-MIBI^(135,171,172,173,174,175).

La técnica de SPECT ha sido utilizada ampliamente en Medicina Nuclear, especialmente en los últimos años, para la detección tumoral. Se han utilizado estudios comparativos entre la SPECT y técnicas planares con diferentes radiotrazadores. Los resultados son contradictorios, aunque la mayoría de los estudios referentes al Tc MIBI concluyen que la SPECT no mejora a la técnica planar en la detección de lesiones mamarias aunque si lo hace en las metástasis ganglionares axilares (Tabla II-1).

Se ha propuesto la cuantificación de la captación de MIBI por la lesión. Este procedimiento proporciona información adicional sobre la lesión. Según los diferentes estudios al respecto ayuda a distinguir entre imágenes benignas y malignas, se correlaciona con el tamaño, tendencia a metastatizar, receptores hormonales e índice de proliferación tumoral (184,185,186,187,188,189,192).

Por lo general, la gammagrafía con MIBI presenta una alta sensibilidad, siendo más acusada en los tumores palpables (Tablas II-3 y II-4).

De forma similar al resto de los trabajos publicados hemos obtenido una sensibilidad global de 84.5 % (60/69), cifra que asciende al 91.8 % (45/49) si consideramos únicamente los tumores palpables, y al 100 % (28/28) en tumores palpables mayores o iguales a 2 cm.

Los falsos negativos fueron 9 carcinomas ductales invasores (81.8 %) y 2 carcinomas lobulillares invasores (18.2 %). La mayoría de dichos tumores estuvieron representados en la mamografía como microcalcificaciones y/o distorsión sin ningún otro hallazgo destacable. Hubo tres casos en los que se apreciaban un nódulo, siendo siempre inferior o igual a 1.5 cm. En un porcentaje superior al 50 % fueron tumores no palpables.

La especificidad fue de 78.5 %. Hubo 14 pacientes con resultados falsos positivos debido a 11 fibroadenomas (78.6 %), 2 tumores filodes benignos y un resultado anatomopatológico de tejido fibroso. Esta se redujo

al 65.8 % (25/38) en tumores palpables y a 65.4 % (17/26) en tumores palpables mayores o iguales a 2cm.

Todos los falsos positivos fueron debidos a tumores palpables, habitualmente de grandes dimensiones. Es destacable que la mayoría de ellos son fibroadenomas de gran tamaño en mujeres jóvenes, en los que probablemente existe un metabolismo elevado, siendo este el motivo de su captación de MIBI. Los únicos dos casos de tumor filodes benigno de la serie resultaron falsos positivos. Es sabido que este tipo de tumor tiene un índice de proliferación muy alto.

El valor predictivo positivo global fue de 81.1 % y el negativo de 82 %. Para tumores palpables fue de 77.6 % y 86.2 % y en tumores mayores o iguales a 2 cm de 75.7 % y 100 % respectivamente.

La razón postprueba positiva fue de 3.86, lo que indica que con una gammagrafía positiva es casi cuatro veces más probable que la paciente tenga un tumor maligno que benigno.

La razón postprueba negativa fue de 0.198 ($1/0.198 = 5.05$) por lo que si la gammagrafía resulta negativa es alrededor de 5 veces mas probable que la paciente tenga patología benigna.

Hemos evaluado según datos mamográficos el grupo de pacientes en el cual la gammagrafía con ^{99m}Tc MIBI es mas adecuada para el diagnóstico de benignidad-malignidad. Al eliminar de la muestra los casos en los que en la mamografía aparecen tumores menores de 2 cm, distorsión de la

arquitectura o microcalcificaciones como único hallazgo (n=71) la sensibilidad ascendió al 97.37 % (37/38), y reduciéndose la especificidad al 63.64 %. Valores predictivo positivo y negativo de 75.5 % y 95.45 % respectivamente.

El valor predictivo negativo del 100 % para tumores palpables mayores de 2 cm y próximo a esta cifra (95.45 %) al excluir las pacientes con tumores menores de 2cm, distorsión de la arquitectura o microcalcificaciones como único hallazgo relevante en la mamografía da idea de la importancia que tiene este método diagnóstico para dicho grupo de pacientes.

Este valor representa el porcentaje de pacientes que con el test negativo no tienen patología maligna, por lo que no serían candidatas para biopsia. Los falsos positivos, que estarían representados en el valor predictivo positivo tienen menor importancia ya que estas pacientes con gammagrafía positiva, aún teniendo patología benigna serían diagnosticadas correctamente al someterse a biopsia.

Teniendo en cuenta estos datos deberían biopsiarse las lesiones cuyo tamaño fuera inferior o igual a 2 cm independientemente del resultado de la prueba isotópica.

Los tumores que en la exploración fueran mayores de 2 cm. únicamente serían biopsiados en caso de tener un resultado positivo en la gammagrafía.

Si se hubiera seguido esta conducta se habrían evitado 17 (31.5 %)

de las 54 intervenciones realizadas en este grupo y se hubieran efectuado 9 (16.7 %) operaciones a pacientes con patología benigna.

Así mismo, podemos afirmar, aún cuando en nuestra serie hay un error más elevado por la existencia de un falso negativo, que se deberían biopsiar todas las lesiones que en la mamografía aparecieran con dimensiones menores o iguales a 2 cm. microcalcificaciones o distorsión parenquimatosa. El resto solo serían susceptibles de biopsia si la gammagrafía fuera positiva.

En nuestra serie se habrían evitado 21 (29.6 %) de las 71 biopsias realizadas en pacientes con estas características y se habrían efectuado 12 biopsias (16.9 %) en casos diagnosticados de benignidad.

Los resultados que aparecen en los diferentes trabajos publicados para la detección de metástasis linfáticas axilares son peores que para los tumores primarios.

Como limitaciones de la técnica se podría citar la excreción ductal de MIBI^(193,194,195), la captación de MIBI por tejido fibroglandular denso, la diferente actividad de fondo según los niveles hormonales^(172,196), la ausencia de reacción estromal en los tumores de pequeño tamaño⁽²⁰⁹⁾ y en último lugar la presencia de la glicoproteína P dependiente del gen de la resistencia a múltiples drogas (MDR1) en algunos tumores que da lugar al aclaramiento rápido del MIBI^(200,201,202,208), y por lo tanto a la imposibilidad de visualizar estas lesiones. Este inconveniente puede servir, sin embargo, como factor predictivo de resistencia a la quimioterapia^(200,204,205,206), para

evaluar la respuesta a la quimioterapia⁽²⁰⁶⁾, e incluso como compuesto para investigar fármacos que pudieran anular esta resistencia a la quimioterapia y encontrar el tratamiento más adecuado para estas pacientes⁽¹⁹⁸⁾.

VII.- CONCLUSIONES

VII.-CONCLUSIONES

- 1ª. La media de edad de las pacientes de la muestra fue de 50.2 años, con una desviación estándar de 14.71 y un rango de 15-84 años.
En pacientes con patología benigna la media fue de 45.4 años, con desviación estándar de 14.77 y rango de 15-74 años.
En patología maligna la media fue de 54.52 años, con desviación estándar de 13.35 y rango de 28-84 años.
Esta diferencia fue estadísticamente significativa.

- 2ª. No hubo diferencias significativas entre la benignidad/malignidad de la lesión por un lado y edad de presentación de la menarquia y menopausia, edad del primer parto, paridad, tipo de lactancia y antecedentes familiares de cáncer de mama por otro.

- 3ª. Hubo correlación significativa entre el estatus menopáusico y antecedentes personales de patología mamaria (según la lesión existente) por un lado y benignidad/malignidad de la lesión por otro. La mastitis fue un antecedente mas frecuente en las pacientes con patología maligna que en las pacientes con patología benigna, mientras que sucedía lo contrario con los fibroadenomas. El antecedente personal de patología maligna únicamente se encontró en pacientes con patología igualmente maligna en este estudio.

- 4ª. El motivo de consulta más frecuente fue la aparición de un nódulo palpable. Lo mismo se puede decir para la indicación de biopsia.

- 5ª. La localización del tumor en el lado derecho o izquierdo no se relacionó con la benignidad o malignidad de la lesión. Para ambos tipos de lesión el cuadrante superoexterno fue el más afectado en general. Existe una ligera tendencia a que aparezcan más frecuentemente los tumores benignos en los cuadrantes internos, a diferencia de los malignos que lo hacen en los externos.
- 6ª. No hubo diferencias significativas en el tamaño de las lesiones benignas y malignas determinado tanto por palpación, como por mamografía y ecografía.
- 7ª. El porcentaje de afectación ganglionar determinado tras linfadenectomía fue del 48.5 % en las 66 pacientes sometidas a dicha técnica, sin diferencias entre los casos de tumores ductales o lobulillares.
- Existe una relación marcada entre tamaño del tumor y su localización con el porcentaje de afectación ganglionar, siendo más frecuente en los tumores grandes y localizados en los cuadrantes externos.
- No se encontró relación significativa entre grado histológico y positividad ganglionar.
- 8ª. Los datos que se asociaron más frecuentemente a malignidad en la mamografía fueron: mala definición del borde de la lesión, distorsión de la arquitectura mamaria, forma irregular y aparición de lesiones difusas.

- 9^a. En la ecografía se asociaron más frecuentemente con malignidad la atenuación importante y los límites irregulares o mal definidos del tumor.
- 10.^a. La gammagrafía con MIBI demostró ser una prueba sencilla y no invasiva, que no presentó morbilidad.
- 11.^a. Los principales indicadores de la gammagrafía fueron: sensibilidad: 84.5 %, especificidad: 78.5 %, valor predictivo positivo: 81.1 %, valor predictivo negativo: 82 %, valor global: 81.5 %, razón postprueba positiva: 3.86 y razón postprueba negativa: 0.198.
- 12.^a. De los 14 falsos positivos 11 fueron fibroadenomas y 2 fueron tumores filodes benignos.
- 13.^a. Los 11 falsos negativos en ningún caso superaron los 1.5 cm en la mamografía.
- 14.^a. Los indicadores para lesiones palpables fueron: sensibilidad: 91.8 %, especificidad: 65.8 %, valor predictivo positivo: 77.6 %, valor predictivo negativo: 86.2 %, razón postprueba positiva: 2.68 y razón postprueba negativa: 0.12.

- 15^a. Los indicadores para lesiones palpables de 2 cm o mayores fueron: sensibilidad: 100 %, especificidad: 65.4 %, valor predictivo positivo: 75.7 %, valor predictivo negativo: 100 %, razón postprueba positiva: 2.89 y razón postprueba negativa: 0.
- 16^a. Los indicadores al eliminar de la muestra las lesiones que producían como único hallazgo en la mamografía distorsión o microcalcificaciones o tumores menores de 2 cm fueron: sensibilidad: 97.37 %, especificidad: 63.64 %, valor predictivo positivo: 75.51 %, valor predictivo negativo: 95.45 %, razón postprueba positiva: 2.68 y razón postprueba negativa: 0.04.
- 17^a. Según los altos valores predictivos negativos de la gammagrafía en ciertos grupos de pacientes, deberían biopsiarse todas las lesiones de tamaño inferior o igual a 2 cm (por palpación o mamográfico) y las representadas mamográficamente como microcalcificaciones o distorsión parenquimatosa, independientemente del resultado de la prueba isotópica. Podría prescindirse de biopsia en las lesiones de tamaño superior a 2 cm con gammagrafía negativa. En caso de haberse seguido esta conducta se habrían evitado 17 (31.5 %) de las 54 intervenciones realizadas a pacientes con lesiones de más de 2 cm a la palpación o 21 (29.6 %) de las biopsias debidas a lesiones de más de 2 cm en la mamografía.

VIII.- BIBLIOGRAFÍA

VIII.- BIBLIOGRAFÍA

- 1.- K Mc Pherson, CM Steel, JM Dixon. Breast cancer- Epidemiology, risk factors and genetics. *BMJ* 1994; 309:1003-1006.
- 2.- Ministerio de Sanidad y Consumo. Cancer en España. Madrid: Ministerio de Sanidad y Consumo, 1993.
- 3.- Parkin DM, Muir CS, Whelan S, Gao Y-T et al. Cancer Incidence in Five Continents, Vol VI, (IARC Scientific Publication N°120). Lyon: International Agency for Research of Cancer, 1992.
- 4.- Estève J, Kricke A, Ferlay J, Parkin DM. Facts and figures of cancer in the European Community. Lyon: International Agency for Cancer Research, 1993.
- 5.- Defunciones según la causa de muerte 1992. Madrid: Instituto Nacional de Estadística, 1995.
- 6.- Coleman MP, Estève J, Damiacki P et al. Trends in Cancer incidence and mortality. Lyon: International Agency for Research of Cancer, 1993.
- 7.- López-Abente G, Pollán M, Ruiz M et al. La mortalidad por cáncer en España, 1952-1986. Efecto de la edad, de la cohorte de nacimiento y del periodo de muerte. Madrid: Centro Nacional de Epidemiología, 1992.
- 8.- Cribado poblacional del Cáncer de mama mediante mamografía. Agencia de Evaluación de Tecnologías Sanitarias y

- Consumo.Madrid.Diciembre 1995.
- 9.- Fernandez-Cid Fenollera A. Patología Mamaria. Salvat Editores. Barcelona. 1982.
 - 10.- Gomez Gomez A, Velasco Remera M.Mamografía y punción en el diagnóstico del cáncer de mama.Med Clin.(Bar) 84:790.1985.
 - 11.- Haagensen CD. Enfermedades de la mama.Ed Panamericana.Buenos Aires.1987.
 - 12.- Strömbeck JO, Rosato FE. Cirugía de la mama. Salvat Editores. Barcelona. 1990.
 - 13.- Gros C, Gautherie M, Quennenville Y. Thermographie cholésterique. Pathol Briol 1974.22.553.
 - 14.- Di Maggio C, Muzzió P, Calzavara F et al.La termografia con fogli colesterinici. I Simposio Nazionale de Termografia Medica. Cesena, 1973.
 - 15.- Redondo Marguello E.Estudio clínico y morfológico del Cáncer de mama,con especial atención a los aspectos ultraestructurales y a su valor pronóstico.Tesis doctoral. Madrid 1992.
 - 16.- S.Pedrosa C, Casanova R. Diagnóstico por imagen.Compendio de radiología clínica.Ed Interamericana.McGraw-Hill.Madrid.1993.
 - 17.- Anderson I.Mammography in clinical practice.Medical Radiography and Photography.1986;62:1-40.
 - 18.- Basset LW, Liu TH, Giuliano AE, Gold RH. The prevalence of

- Carcinoma in Palpable vs Impalpable mammographically detected lesions. *AJR*. 1991;157:21-24.
- 19.- Zomoza-Celaya G. *Senología práctica*. Interamericana-McGraw Hill. Madrid. 1992.
- 20.- Millis RR, Davis R, Stacey AJ. The detection and significance of calcifications in the breast. A radiological and pathological study. *Br J Radiol*. 1976;49:12-26.
- 21.- Genovés JL. *Seminario de mamografía*. 1993. Mayo..27-29.
- 22.- Lamarque JL, *Le Sein*. Radiodiagnostique clinique. Paris Medsi. 1981.
- 23.- Lanyi M. *Diagnosis and differential diagnosis of breast calcifications*. Berlin-Heidelberg: Springer-Verlag, 1988.
- 24.- McKenna RJ. The abnormal mammogram radiographic findings, diagnostic options, pathology, and stage of cancer diagnosis. *Cancer* 1994; 74:244-245.
- 25.- Shaw de Paredes. *Atlas de mamografía*. Ed Marban. Madrid. 1994.
- 26.- Berend ME, Sullivan DC, Kornguth PJ et al. The natural history of mammographic calcifications subjected to interval follow up. *Arch Surg*. 1992;127:1309-1313.
- 27.- Vidal B, Martinez-Guisasola J, Gonzalez R et al. Microcalcificaciones por filaria Loa Loa: a propósito de un caso (Comunicación). En *Actas del XI Congreso Nacional de la Sociedad Española de Senología y Patología Mamaria*; Gijón .Jun 1.992 . 3-5.

- 28.- Gross CH. Les maladies du sein. Masson Editeurs. Paris 1963
- 29.- Sickles EA. Current Status of digital mammography. Ioannidou-Mouzaka L, Agnantis NJ, Karydas Y, editores. Senology. Proceedings of 7 th International Congress on Senology. 1.992.3-7. Island of Rhodes, Greece. Amsterdam: Elsevier Science Publishers BV. 1.992.
- 30.- Nab HW, Karssemeijer N, Van Erning LJ, Hendrics JH. Comparison of digital and conventional mammography: A ROC study of 270 mammograms. Med Inf (Lond). 1992. 17:125-131.
- 31.- Hale DA, Cook JF, Baniqued Z et al. Selective digital enhancement of conventional film mammography. J Surg Onc. 1994; 55:42-46.
- 32.- Goumot PA, Le Sur A, Frouge C. Numericalisation and recognition of the forms of microcalcification. Ioannidou-Mouzaka L, Agnantis NJ, Karydas Y, editores. Senology Proceedings of 7th International Congress on Senology. 1.992.3-7. Island of Rhodes. Greece. Amsterdam: Elsevier Science Publishers BV. 1.992.
- 33.- Wild JJ, Reid JM. Further pilot echographic studies on the histologic structure of tumors of the living intact human breast. Am J Pathol. 1.952. 28:839-861.
- 34.- Howry DH, Stott DA, Bliss WR. The ultrasonic visualization of carcinoma of the breast and other soft-tissue structures. Cancer 1.954. 7: 354-358.
- 35.- Tohno E, Cosgrove DO, Sloane JP. Ultrasound diagnosis of breast diseases. Churchill Livingstone. Medical Division of Longman

- UK Limited. London 1.994.
- 36.- Kopans DB, Meyer JE, Proppe K. The double line of skin thickening on sonograms of the breast. *Rad.* 1.981; 141: 485.
- 37.- Meyer JE, Kopans DB: The appearance of the therapeutically irradiated breast on whole breast water-path ultrasound. *Med.* 1.983;2:211.
- 38.- Kopans DB. *La mama en imagen*. Ed Marbán. Madrid 1.994.
- 39.- Tajima T, Kubota M, Mitomi T et al. Longitudinal/transverse ratio of tumor echogram as a diagnostic criterion of breast carcinoma. *Ultrasonic Examination of the breast*. Ed by J Jellins and T Kobayasih. Wiley. 1.983. 69-70.
- 40.- Kasumi F, Tanaka H. Detection of microcalcification in breast carcinoma by ultrasound. *Ultrasonic Examination of the breast*. Ed by J Jellins and T Kodayasih. Wiley. 1.983. Ed by J Jellins and T Kobayasih. Wiley. 1.983. 89-97.
- 41.- Tohno E, Crosgrave D, Sloane J. *Ultrasound diagnosis of breast diseases*. Churchill Livingstone editor. 1994;55-57.
- 42.- Reuter K, D'Orsi, Reale. Intracystic carcinoma of the breast: the role of ultrasonography. *Radiology* 1984. 153:233-234.
- 43.- Stavros AT, Thickman D, Rapp C et al. Solid breast nodules: use of sonography to distinguish between benign and malignant. *Radiology* 1.995;196:123-134.
- 44.- Teubner J. *The echogenic border: an important diagnostic criterion in*

- sonographic tumor diagnosis of the breast . In :Gill RW, Dadd MJ, eds.World Federation of ultrasound in Medicine and Biology. 1985.Oxford.England.Pergammon.1985.342.
- 45.- Marquet KL, Funk A, Hadt S.The echo-dense edge And hyper-reflective spikes:sensitive criteria for malignant processes in breast ultrasound.Geburtshife Frauendheilkd. 1993;53:20-23.
- 46.- Cole-Beuglet C, Soriano RZ,Kurtz AB, Goldberg BB.Ultrasound analysis of 104 primary breast carcinomas classified according to hitologic type.Radiology.1983;147:191-196.
- 47.- Wells PN, Halliwell M, Skidmore R et al.Tumor detection by ultrasonic Doppler blood-flow signals.Ultrasonic.1977;15:231-32.
- 48.- Bergonzi M, Calliada F, Corsi G et al. Ruolo dell'eco-color-Doppler nella diagnostica della mammella. Esperienza personale. Radiol Med. 1993; 85:120-123.
- 49.- Cosgrove DO, Kedar RP, Bamber JC et al.Breast diseases:Color Doppler US in diferencial diagnosis.Radiology.1993;189:99-104.
- 50.- Madjar H, Saverbrei W, Munch S et al.Continuous-wave and pulsed Doppler of the breast:clinical results and effects of transducer frequency.Ultrasound Med Biol.1991;17:31-9.
- 51.- Cosgrove DO, Bamber JC, Davey JB et al.Corour Doppler signals from breast tumours. Radiology.1990.176:175-180.
- 52.- Burns PN, Davies JD, Halliwell M et al.Doppler ultrasound in the diagnosis of breast cancer.In:Ultrasound in Breast and Endocrine

- Disease-Clinics in Diagnostic Ultrasound (12), edited by GR Leopold. Churchill Livingstone. New York. 1984;41-56.
- 53.- Lauterburg PC, Mendoca-Dias MH, Rudin AM. Augmentation of tissue water proton spin-lattice relaxation rates by in-vivo addition of paramagnetic ions. *Front Biol Energ.* 1978;1:752-59.
- 54.- Koenig SH, Brown RD. Relaxation of solvent protons by paramagnetic ions and its dependence on magnetic field and chemical environment: Implications for magnetic resonance imaging. *Magn Reson Med.* 1984;1:478-95.
- 55.- Semmler W, Laniado M, Felix R. Der Einfluß von Kontrastmitteln auf die Grauabstufung in der magnetischen Resonanztomographie. *RoFo.* 1985;142:123-130.
- 56.- Gadian DG, Payne JA, Bryant DJ et al. Gadolinium-DTPA as a contrast agent in MR imaging. Theoretical projections and practical observations. *J Comput Assist Tomogr.* 1985;9:242-51.
- 57.- Weinmann HJ, Brasch RC, Press WR, Wesbey G. Characteristics of Gadolinium-DTPA complex: A potential NMR contrast agent. *Am J Roentgenol.* 1984;142:619-624.
- 58.- Gries H, Miklantz H. Some physicochemical properties of the Gadolinium-DTPA complex, a contrast agent for MRI. *Physiol Chem Phys Med NMR.* 1984;16:105-12.
- 59.- Gries H, Rosenbergh D, Weinmann HJ. Patent application DE-OS. 1981.

-
- 60.- Werner A Kaiser.MR Mammography.Springer-Verlag.Germany.1993.
 - 61.- Heywang -Köbrunner SH.Diagnosis of breast cancer with MR-Review after 1250 Patient Examinations.Electromedica.1993.61:43-52.
 - 62.- Hickman PF, Moore NR, Shepstone BJ. The indeterminate breast mass: assesment using contrast enhanced magnetic resonance imaging. Br J Radiol.1994;67:14-20.
 - 63.- Chang CHJ, Nesbit DE, Fisher DR et al. Computed tomographic mammography using conventional body scanner. Am J Radiol. 1982;38:553.
 - 64.- Low-Beer BVA, Beel HG, McCorkle HJ et al. Measurement of radioactive phosphorus in breast tumours in situ,a possible diagnostic procedure. Radiology. 1946. 47.492-493.
 - 65.- Low-Beer BVA.Surface measurements of radioactive phosphorus in breast tumours as a possible diagnostic method (Letter). Science 1946; 104:399.
 - 66.- McCorckle HJ, Low-Beer BVA, Beel HG, Stone RS.Clinical and laboratory studies on the uptake of radioactive phosphorus by lesions of the breast. Surgery 1948;24:409-415.
 - 67.- Geffen A, Zolvinger R, Wolf BS.Surface activity following administration of radioactive phosphorus.Radiology.1951;56:857.
 - 68.- Bercy A, Fievez C, Moreaux L et al.Le text au phosphore radioactif dans les tumeurs du sein.J Belge Radiol.1963; 46:498-514.
 - 69.- Baker WH, Nathanson IT, Selverstone B.Use of radioactive

- potassium(K42) in the study of benign and malignant breast tumours. *N Engl J Med* 1955;252:612-615.
- 70.- Nishiyama H, Moskowitz M, Saenger EL et al. Lack of specificity for detection of breast lesions with radioactive cesium chloride. *Surg Gyn Obstr* 1976;143:229-232.
- 71.- Jacobstein JG, Quinn JL. Uptake of Bi-206 citrate in carcinoma of the breast. *Radiology* 1993;107:677-679.
- 72.- Sklaroff DM. The uptake of radioactive rubidium(Rb-86) by breast tumors. *Am J Roentgenol Radium Ther Nucl Med* 1958;79:994-998.
- 73.- Buchwald W, Diethelm L, Wolf R. Scintigraphic delineation of carcinoma of the breast and paraesternal lymph nodes. McCready VR, Taylor DM, Trott NG et al. Eds. *Radioactive isotopes in the localization of tumours*. Grune & Stratton. New York. 1969;138-142.
- 74.- Sodee DB, Renner RR, Di Stefano B. Photoscanning localization of tumor, utilizing thimerodrin mercury 197. *Radiology* 1965; 84: 873-876.
- 75.- Bonte FJ, Curry TS, Oelze RE et al. Radioisotope scanning of tumours. *Am J Roentgenol Radium Ther Nucl Med* 1967;100:801-812.
- 76.- Cancroft E, Goldfarb R. Breast scintigraphy as an imaging modality in the diagnosis of breast masses. *Semin Nucl Med* 1981;11:289-300.
- 77.- Villarreal RL, Dietz GW, Bonte FJ. Experimental pertechnetate Mammography [Abstract]. *J Nucl Med* 1973;14:641-642.
- 78.- Villarreal RL, Parkey RW, Bonte FJ. Experimental pertechnetate

- mammography. *Radiology* 1974;111:657-661.
- 79.- Pawells EKJ, Denouter AJ, Hermans J et al. Scintigraphy of the female breast with Tc-99m-DTPA. A prospective blind evaluation. *Am J Physiol Imaging* 1986;1:91-95.
- 80.- Cuschieri A, Hutchinson F, Neill GDS et al. Scintiscanning of the breast with Tc-99m-diethylene triamine penta-acetic acid. A prospective blind evaluation. *Br J Surg* 1981;68:147-149.
- 81.- De Rossi G, Catino A, Maini CL et al. Tc-99m-DTPA breast scintigraphy: where does it stand?. *Radiol Diag* 1978;19:512-515.
- 82.- Piccolo S, Lastoria S, Mainolfi C et al. Tc-99m-MDP scintigraphy in the detection of primary breast cancer [Abstract]. *J Nucl Biol Med*. 1994;38:304-305.
- 83.- Piccolo S, Lastoria S, Mainolfi C et al. Role of Tc-99m-MDP in the diagnosis of primary breast cancer [Abstract]. *J Nucl Med* 1994; 35(Suppl.5):22P.
- 84.- Piccolo S, Lastoria S, Mainolfi C et al. Technetium-99m-methylene diphosphonate scintimammography to image primary breast cancer. *J Nucl Med*. 1995;36:718-724.
- 85.- Piccolo S, Lastoria S, Mainolfi C et al. Primary breast cancer detection by SMM with Tc-99m-MDP: comparison with mammographic and histological results in 400 patients [Abstract]. *J Nucl Med* 1995; 36(Suppl 5):83 P.
- 86.- Lastoria S, Piccolo S, Varrela P et al. Comparative results of Tc-99m-

- MIBI and Tc-99m-MDP scintimammography in patients with breast abnormalities[Abstract]. J Nucl Med. 1995; 35(Suppl 5):51 P.
- 87.- Tabuenca O, Blanco I, Quirce R et al. La gammagrafía en tres fases DPD-99mTc y la gammagrafía con MIBI-99mTc en la detección del cáncer de mama.[Abstract]. Seminario de otoño de la SEMN:Oncología Nuclear. León. 1995.85.
- 88.- Langhammer H, Glaubitt G, Grebe SF et al. Ga for tumor scanning. J Nucl Med.1972; 13:196-201.
- 89.- Miravete MI, Isla C, Ceballos C et al. El Galio-67 en la patología mamaria [Abstract].1994;13:190.
- 90.- Miravete MI, Ceballos C, Isla C et al. Diagnóstico por imagen en la patología mamaria. Aportación de la gammagrafía con Ga-67. Rev Esp Med Nucl. 1995;14:414-421.
- 91.- Richman SD, Brodey PA, Frankel RS et al. Breast scintigraphy with Tc-99m petechnetate and Ga-67 citrate. J Nucl Med. 1976;16:293-299.
- 92.- Strauss LG, Conti PS. The applications of PET in clinical oncology. J Nucl Med. 1991;32:623-648.
- 93.- Richter JA, Maldonado A, Rubio L. PET en oncología. Richter JA, Martí JM eds.PET tomografía molecular.Fundamentos y aplicaciones. Ed Euseve. Madrid.1993.
- 94.- Mintun MA, Welch MJ, Siegel, BA et al. Breast cancer:PET imaging

- of estrogen receptors. *Radiology*. 1988;169:45-48.
- 95.- Shields AF, Graham MM, Spence AM. The role of PET imaging in clinical oncology:a current status report.Feeman LM eds. *Nuclear Medicine Annual*. 1995.New York. Raven PressLtd. 1995.129-168.
- 96.- Carreras JL. La tomografía por emisión de positrones en oncología.Discurso de ingreso de La Real Academia Nacional de Medicina.Madrid.1995.
- 97.- ICP Breast Cancer Task Force.Positron Emision Tomography.Clinical application and economic implications of PET in the assasment of axillary node involent in breast cancer:A restropective study.Abstract from the 1994 ICP meeting.
- 98.- Briten JS, Blank M. Thallium activation of the (Na-K) activated ATPase of rabbit kidney. *Biochem Biophys Acta*. 1968;159:160-166.
- 99.- Sehweil AM, McKillop JH, Milroy R et al. Mechanism of Tl-201 uptake in tumours.*Eur J Nucl Med*. 1989;15:376-379.
- 100.- Mullins LJ, Moore RD. The movements of thallium ions in muscle.*J gen Physiol*. 1960;43:759-773.
- 101.- Rinck PA, Beckmann HO. Myocardial uptake of thallium ions by facilitated diffusion. *Naturwissenschaften*.1980;67:567-568.
- 102.- Atkins HL, Budinger TF, Lebowitz E et al. Thallium-201 for medical use.Human distribution and physical properties. *J Nucl Med*. 1977; 18:133-140.
- 103.- Carlin RD, Jan K. Mechanism of thallium extraction in pump perfused

- canine heart. J Nucl Med. 1985;26:165-169.
- 104.- Hisada K, Tonami N, Miyamae T et al. Clinical evaluation of tumor imaging with Tl-201 chloride. Radiology. 1978;129:497-500.
- 105.- Cox PH, Belfer AJ, Van Der Pompe. Thallium 201 chloride uptake in tumours, a possible complication in heart scintigraphy. Br J Radiol 1976;49:767-768.
- 106.- Sawa H, Fukuda T, Itami M et al. Clinical evaluation of thallium-201 for breast tumours. Jap J Nucl Med. 1979;16:321-326.
- 107.- Waxman AD, Ramanna L, Memsic LD et al. Thallium scintigraphy in the evaluation of mass abnormalities of the breast. J Nucl Med. 1993;34:18-23.
- 108.- Waxman AD, Ramanna L, Memsic LD et al. Thallium scintigraphy in the differentiation of malignant from benign mass abnormalities of the breast [Abstract]. J Nucl Med. 1990;31:767.
- 109.- Waxman AD, Ramanna L, Memsic LD et al. Thallium scintigraphy in the differentiation of malignant from benign mass abnormalities of the breast [Abstract]. Clin Nucl Med. 1990;15:759.
- 110.- Virira MR, Weinholtz JHB. Tc-99m tetrofosmin scintigraphy in the diagnosis of breast cancer [Abstract]. Rev Esp Med Nuclear. 1995;22:742.
- 111.- Adalet I, Demirkol O, Müslümanoğlu et al. Tc-99m tetrofosmin scintigraphy in the evaluation of palpable breast masses: preliminary results [Abstract]. Eur J Nucl Med. 1995; 22:742.

- 112.- Schillaci O, Scopinaro F, Danieli R et al. Technetium-99m tetrofosmin (T) scan in breast lesions: preliminary results [Abstract]. *Eur J Nucl Med*. 1995; 22:878.
- 113.- Lima ENP, Alonso G, Mourao M et al. Analise da aplicaçao da cintilografia mamaria com 99mTc-tetrofosmin na detecçao do cancer de mama [Abstract]. *Rev Esp Med Nuclear*. 1995; 14:307.
- 114.- Mansi L, Rambaldi PF, Procaccini E et al. Scintimammography with technetium-99m tetrofosmin in the diagnosis of breast cancer and lymph node metastases. *Eur J Nucl Med*. 1996;23:932-939.
- 115.- Wackers FJ, Berman DS, Maddahi J et al. Technetium-99m-hexakis 2-methoxyisobutyl isonitrile::human biodistribution, dosimetry, safety, and preliminary comparison o thallium-201 for myocardial perfusion imaging. *J Nucl Med*. 1989;30:301-311.
- 116.- Deutch E, Bushoug W, Glaven KA. Heart imaging with cationic complexes of technetium. *Science (Washington DC)* 1981; 241: 85-86.
- 117.- Heo J, German GA, Iskadrian AS et al. New myocardial perfusion imaging agents: Description and applications. *Am Heart J* 1988; 115: 1111-1117.
- 118.- Okada RD, Glover D, Gaffney T, Williams S. Myocardial kinetics of technetium 99m-hexakis-2-methylpropyl-isonitrile. *Circulation*. 1988; 77:491-498.
- 119.- English RJ, Kozlowski J, Tumeh SS, Holman BH. Technetium myocardial perfusion agents: An introduction. *J Nucl Med Tech*

- 1987;15:138-143.
- 120.- Gerundini P, Maffioli L. Cationic complexes of technetium for myocardial imaging. *J Nucl Med* 1989;30:1415-1419.
- 121.- Verani MS, Jeroudi MO, Mahmarian JJ et al. Quantification of myocardial infarction during coronary occlusion and myocardial salvage after reperfusion using cardiac imaging with technetium-99m hexakis 2-methoxy isobutyl isonitrile. *J Am Coll Cardiol* 1988; 12: 1573-1581.
- 122.- Jones AG, Abrams MJ, Davison A et al. Biological studies of a new class of technetium complexes: the hexakis (alkylisonitrile) technetium (I) cations. *Int J Nucl Med Biol* 1984;11:225-234.
- 123.- Sporn V, Perez-Balino N, Holman BL et al. Simultaneous measurement of ventricular function and myocardial perfusion using the technetium-99m isonitriles. *Clin Nucl Med*.1988;13:77-81.
- 124.- Holman BL, Sporn V, Jones AG et al. Myocardial imaging with Tc-99m CPI: initial experience in humans. *J Nucl Med*.1987;28:13-18.
- 125.- Holman BL, Jones AG, Lister-James J et al. A new Tc-99m-labeled myocardial agent, Hexakis (t-butylisonitrile) Technetium(I) [Tc-99m-TBI]: initial experience in human. *J Nucl Med*.1984;25:1350-1355.
- 126.- Mousa SA, Williams SJ, Sands H. Characterization of in vivo chemistry of cations in the heart. *J Nucl Med*. 1987;28:1351-1357.
- 127.- Kayden DS, Mattera JA, Zaret BL, Wackers FJ. Demonstration of reperfusion after thrombolysis with technetium-99m isonitrile

- myocardial imaging. *J Nucl Med.* 1988;29:1865-1867.
- 128.- Piwnica-Worms D, Kronauge JF, Holman BL et al. Comparative myocardial uptake characteristics of hexakis (alkylisonitrile) technetium(I) complexes: effect of lipophilicity. *Invest Radiol* 1989; 24:25-29.
- 129.- Cardiolite package insert. Du Pont Merck Pharmaceutical.
- 130.- Khalkhali I, Cutrone J, Mena I et al. Scintimammography: the complementary role Tc-99m sestamibi prone breast imaging for the diagnosis of breast carcinoma. *Radiology.* 1995;196:421-426.
- 131.- Khalkhali I, Marcus CS. Letters to the editor. Reply. *J Nucl Med* 1995; 36:1929.
- 132.- Hassan MI, Sahweil A, Constantinides C et al. Uptake and kinetics of Tc-99m hexakis 2-methoxy isobutyl isonitrile in benign and malignant lesions in the lungs. *Clin Nucl Med.* 1989;335:333-340.
- 133.- Piwnica-Worms D, Kronauge JF, Chiu ML. Uptake and retention of hexakis (2-methoxyisobutyl isonitrile) technetium(I) in cultured chick myocardial cells. Mitochondrial and plasma membrane potential dependence. *Circulation.* 1990;82:1826-1838.
- 134.- Müller S, Guth-Tourgelides B, Creutzig H [Abstract]. *J Nucl Med.* 1987;28:562.
- 135.- Lastoria S, Varrelá P, Mainolfi C et al. Tc-99m sestamibi scintigraphy in the diagnosis of primary breast cancer. *J Nucl Med* 1994; 35(Suppl): 22P.

-
- 136.- Delmon-Moingeon LI, Piwnica-Worms D, Van den Abbeele AD et al. Uptake of cation hexakis (2-methoxyisobutylisonitrile)-Technetium-99m by human carcinoma cell lines in vitro. *Cancer Res* 1990; 50: 2198-2202.
- 137.- Crane P, Onthank DC, Bourque CR et al. Autoradiography and radiosciintigraphy of Technetium-99m-Sestamibi in c-neu transgenic mice. *J Nucl Med.*1995;36:1862-1868.
- 138.- Okada R, Glover D, Gaffney T,Williams S. Myocardial kinetics of technetium-99m-hexakis-2-methoxy-2-methylpropyl-isonitrile . *Circulation* 1988;77:491-498.
- 139.- Editorial: non cardiac applications of hexakis-(alkylisonitrile) Tecnetium-99m complexes. *J Nucl Med.*1990;31:1166-1167.
- 140.- Canby RC,Silver S, Pohost GM. Relation of the myocardial imaging agents99m-Tc-MIBI and 201-Tl to myocardial blood flow in a canine model of myocardial ischemic insult. *Circulation* 1990; 81:289-296.
- 141.- Leppo JA, DePuey GE, Jochelson LL. Areview of cardiac imaging with sestamibi and teboroxime. *J Nucl Med* 1991;32:2021-2022.
- 142.- Mousa SA, Cooney JM, Williams SJ. Flow distribution characteristics of Tc-99m-hexakis-2-methoxy 2-methylpropyl isonitrile in animal models of myocardial ischemia and reperfusion. *J Am Coll Cardiol* 1987;7:137A.
- 143.- Mousa SA, Cooney JM, Williams SJ.Regional Myocardial distribution of RP-30 in animal models of myocardial ischemia and reperfusion [Abstract]. *J Nucl Med* 1987;28:620.

- 144.- Quan-Seng L, Frank TL, Franceschi D et al. Technetium-99m methoxyisobutyl isonitrile (RP30) for quantification of myocardial ischemia and reperfusion in dogs. *J Nucl Med.*1988;29:1539-1548.
- 145.- Mousa SA, Williams SJ, Sands H. Characterization of in vivo chemistry of cations in the heart. *J Nucl Med.*1987;28:1351-1357.
- 146.- Chiu ML, Kronauge JF, Piwnica-Worms D. Effect of mitochondrial and plasma membrane potentials on accumulation of hexakis (2-methoxyisobutylisonitrile) technetium(I) in cultured mouse fibroblasts. *J Nucl Med.*1990;31:1646-1653.
- 147.- Mousa SA, Williams SJ. Myocardial uptake and retention of Tc-99m hexakis-aliphatic isonitriles: evidence for specificity [Abstract]. *J Nucl Med.*1986;27:995.
- 148.- Carvalho PA, Chiu ML, Kronauge JF et al. Subcellular distribution and analysis of technetium-99m-MIBI in isolated perfused rat hearts. *J Nucl Med.*1992;33:1516-1521.
- 149.- Glover DK, Ruiz M, Watson DD et al. Effect of necrosis on the myocardial retention of Tc-99m sestamibi in a canine model of coronary occlusion and reperfusion. [Abstract]. *J Nucl Med.*1991;32:957.
- 150.- Chen LB. Mitochondrial membrane potential in living cells. *Ann Rev Cell Biol.*1988;4:155-181.
- 151.- Crane P, Onthank D, Retos C et al. Tc-99m-sestamibi retention in the c-neu oncomouse: an in vivo model for in breast tumor imaging. *J Nucl Med*1994;35(Suppl):21P.

- 152.- Piwnica-Worms D, Chiu ML, Kronauge JF. Divergent Kinetics of Tl-201 and Tc-sestamibi in cultured chick ventricular myocytes during ATP depletion. *Circulation*. 1992;85:1531-1541.
- 153.- Grinus LL, Jasaitus AA, Kadziauskas TP et al. Conversion of biomembrane produced energy into electrical form. *Biochim Biophys acta*. 1970;216:1-12.
- 154.- Darley-Usmar WM, Rickwood D, Wilson ET, eds. *Mitochondria: A practical approach*. Oxford: IRL Press; 1987:321.
- 155.- Campeau RJ, Kronemer KA, Sutherland CM. Concordant uptake of Tc-99m sestamibi and Tl-201 in unsuspected breast tumor. *Clin Nucl Med*. 1992;17:936-937.
- 156.- Muller SP, Paas M, Budach V et al. ROC analysis of tumor detectability with Tc-99m MIBI and Tl-201 in bronchial carcinoma [Abstract]. *J Nucl Med*. 1991;32:961.
- 157.- Waxman AD, Rosen G, Ramanna et al. Comparison of thallium-201 and Tc-99m hexakis-2-methoxy-2-methylpropyl isonitrile (MIBI) in patients with neoplasia [Abstract]. *Clin Nucl Med*. 1991;16:716.
- 158.- Maublant JC, Zhang Z, Rapp M et al. In vitro uptake of technetium-99m-teboroxime in carcinoma cell lines and normal cells: comparison with technetium-99m-sestamibi and thallium-201. *J Nucl Med*. 1993;34:1949-1952.
- 159.- Maurer AH, Caroline DF, Jadali FJ et al. Limitations of craniocaudal thallium-201 and technetium-99m-sestamibi mammoscintigraphy. *J Nucl Med*. 1995;36:1696-1700.

- 160.- Palmedo H, Schomburg A, Grünwald F et al. Technetium-99m-MIBI scintimammography for suspicious breast lesions. *J Nucl Med.* 1996;37:626-630.
- 161.- Aktolun C, Bayhan H, Kir M. Clinical experience with Tc-99m MIBI imaging in patients with malignant tumors. Preliminary results and comparison with Tl-201. *Clin Nucl Med.* 1992;17:171-176.
- 162.- Kao C-H, Wang S-J, Yeh S-H. Tc-99m MIBI uptake in breast carcinoma and axillary lymph node metastases. *Clin Nucl Med.* 1994;19:898-900.
- 163.- Khalkhali I, Mena I, Jouanne E et al. Prone scintimammography in patients with suspicion of carcinoma of the breast. *J Am Coll Surg.* 1994;178:491-497.
- 164.- Khalkhali I, Mena I, Diggles L. Review of imaging techniques for the diagnosis of breast cancer: a new role of prone scintimammography using technetium-99m sestamibi. *Eur J Nucl Med.* 1994;21:357-362.
- 165.- Khalkhali I, Mena I, Jouanne E, et al. Prone scintimammography in patients with suspicion of carcinoma of the breast. *J Am Coll Surg.* 1994; 178:491-497.
- 166.- Diggles L, Khalkhali I. SPECT prone dependent-breast scintimammography (SMM) [Abstract]. *Eur J Nucl Med.* 1994; 21(Suppl 10):S28.
- 167.- Diggles L, Mena I, Khalkhali I. Technical aspects of prone dependent breast scintimammography. *J Nucl Med Technol.* 1994; 22:165-170.

-
- 168.- Diggles L, Mena I, Jouanne E, KhaLkhali I. Optimized breast imaging using Tc-99m sestamibi with prone dependent-breast position [Abstract]. Clin Nucl Med. 1992; 17:760.
- 169.- Aktolun C. Exaggerated role of prone technique in breast cancer imaging with technetium-99m methoxyisobutylisonitrile [Letter]. Eur J Nucl Med. 1994; 21:1257-1259.
- 170.- Mulero F, Alcaraz J, Valentí JA et al. Valor de las distintas proyecciones en la gammagrafía mamaria con MIBI Tc99m [Abstract]. Seminario de otoño de la SEMN: Oncología Nuclear. León, 1995:84.
- 171.- Khaikhali I, Cutrone J, Mena I et al. Clinical and pathologic follow-up of 100 patients (pts) with breast lesions studied with scintimammography (SMM) [Abstract]. J Nucl Med. 1994; 35(Suppl 5):22P.
- 172.- Khaikhali I, Cutrone J, Mena I et al. Technetium-99m-sestamibi scintimammography of breast lesions: clinical and pathological follow-up. J Nucl Med. 1995;36:1784-1789.
- 173.- Martín de Arriba A, Ramos M, García-Talavera JR et al. Gammagrafía mamaria con MIBI-99mTc: estudio preliminar [Abstract]. Rev Esp Med Nuclear. 1995; 14:145.
- 174.- Lu G, Shih WJ, Huang HY et al. 99mTc-MIBI mammoscintigraphy of breast masses: early and delayed imaging. Nucl Med Commun. 1995; 16:150-156.
- 175.- Lastoria S, Varrella P, Mainolfi C et al. Role of scintigraphy with 99mTc-MIBI in the detection of primary breast cancer [Abstract]. J Nucl

-
- Biol Med. 1994;38:247-248.
- 176.- Nathan MA, Seabold JE, Rarloon T et al. Planar vs SPECT Tc-99m MIBI evaluation of suspicious breast lesions on mammography: histologic correlation [Abstract]. J Nucl Med. 1994; 35(Suppl 5):229P.
- 177.- Nagaraj N, Waxman A, Ashok G et al. Comparison of SPECT and planar Tc99m sestamibi (MIBI) imaging in patients with carcinoma of the breast [Abstract]. J Nucl Med. 1994; 35(Suppl 5):229P.
- 178.- Nagaraj N, Waxman A, Ashok G et al. Comparison of SPECT and planar Tc99m sestamibi (MIBI) in the evaluation of primary breast carcinoma [Abstract]. Clin Nucl Med. 1994; 19:843.
- 179.- Democseau G, De Maesschalck P. Value of Tc-MIBI for the detection of breast cancer. Prospective study[Abstract]. Eur J Nucl Med. 1994;21:748.
- 180.- Demonceau G, De Maesschalck P. Value of Tc-MIBI for the detection of breast cancer: a prospective study [Abstract]. Eur J Nucl Med. 1994; 21(Suppl 10):S193.
- 181.- Tiling R, Pechmann H, Sommer R et al. Does SPECT improve the diagnostic accuracy of planar scintimammography with sestamibi ? [Abstract]. J Nucl Med. 1996;37(Suppl):252P.
- 182.- Ryu JS, Choi YY, Yang S-O et al. Tc-99m sestamibi imaging in the evaluation of breast cancer and axillary lymphadenopathy: comparison of planar and SPECT imaging [Abstract]. J Nucl Med. 1996;37(Suppl):252P-253P.

- 183.- Becherer A, Helbich T, Staudenherz A et al. Accuracy of scintimammography with UHR-SPET depends on patient age and lesion histology [Abstract]. *J Nucl Med.* 1996;37(suppl):254P.
- 184.- Mankoff DA, Dunnwald LK, Drucker M. Breast cancer imaging with Tc-99m sestamibi: correlation of semi-quantitative indices of uptake with pathology[Abstract]. *Clin Nucl Med.* 1995;20:857.
- 185.- Dunnwald LK, Mankoff DA, Hartnett. Semi-quantitative analysis in sestamibi breast imaging[Abstract]. *Clin Nucl Med.* 1995;20:859.
- 186.- Scopinaro F, Schillaci O, Di Macio et al. 99mTc sestamibi scan in breast cancer[Abstract]. *Eur J Nucl Med.* 1993;20:979.
- 187.- Cutrone JA, Yospur LS, Devito A et al. Comparison of sestamibi scintimammography results with immunohistochemical assesment of tumor vascularity[Abstract]. *Clin Nucl Med.* 1995;20:856.
- 188.- Tiling R, Kress K, Pechmann M et al. Integrated diagnosis of breast tumors: semiquantitative Tc-99m sestamibi imaging versus dynamic MRI. [Abstract]. *J Nucl Med.* 1995;36:51P.
- 189.- Mankoff DA, Dunnwald LK, Drucker MJ et al. Indices of [Tc-99m]-sestamibi uptake correlate with the pathologic features of malignant breast lesions[Abstract]. *J Nucl Med.* 1996;37(Suppl):267P.
- 190.- Burak Z, Argon M, Memis A et al. Evaluation of palpable breast masses with 99Tcm-MIBI: a comparative study with mammography and ultrasonography. *Nucl Med Commun.* 1994; 15:604-612.
- 191.- Villanueva-Meyer J, Leonard MH, Ali S et al. Tc-99m sestamibi in the

- evaluation of mammographic abnormalities [Abstract]. *J Nucl Med* 1994; 35(Suppl 5):229P.
- 192.- Chiti A, Agresti R, Maffioli L et al. Axillary nodes imaging in breast cancer with In-111-pentetreotide and Tc-99m-sestamibi[Abstract]. *J Nucl Med* 1996; 37(Suppl):251.
- 193.- Maurer AH, Caroline DF, Jadali F et al. Comparison of Tl-201 and Tc-99m sestamibi breast tumor imaging with a high resolution dedicated nuclear mammography camera [Abstract]. *J Nucl Med.* 1994; 35(Suppl 5):222P.
- 194.- Maurer AH, Jadali F, Boshko LA et al. Tl-201 and Tc-99m sestamibi breast tissue characterization using high resolution nuclear mammography camera [Abstract]. *Eur J Nucl Med.* 1994; 21(Suppl 10):S6.
- 195.- Maurer AH, Caroline DF, Jadali FJ et al. Limitations of craniocaudal thallium-201 and technetium-99m-sestamibi mammoscintigraphy. *J Nucl Med* 1995;36:1696-1700.
- 196.- Diggles L, Mena I, Khalkhali I. Bilateral increased uptake of Tc-99m-sestamibi in scintimammography: its correlation with the menstrual cycle [Abstract]. *J Nucl Med Technol.* 1994; 22: 111P.
- 197.- Juliano RL, Ling VA. Surface glycoprotein modulating drug permeability in Chinese hamster ovary cell mutants. *Biochim Biophys Acta.* 1976;455:152-162.
- 198.- Piwnica-Worms D, Chiu ML, Budding M et al. Functional imaging of multidrug resistant P-Glicoprotein with an organotechnetium complex.

- Cancer Res. 1993;53:977-984.
- 199.- Piwnica-Worms D, Chiu LM, Croop JM et al. Enhancement of Tc-99m-sestamibi accumulation in multidrug resistant (MDR) cells by cytotoxic drugs and mdr reversing agents[Abstract]. J Nucl Med; 1993;34:140P.
- 200.- Duran-Cordobes M, Starzec A, Delmon-Moingeon L et al. Technetium-99m-sestamibi uptake by human benign and malignant breast tumor cells: correlation with mdr gene expression. J Nucl Med. 1996;37:286-289.
- 201.- Vergara E, Dragone V, Lastoria S, Salvatore M. Evaluation of the multi-drug resistant phenomenon by technetium-99m MIBI uptake in breast cancer cell lines and its enhancement by Ionidamine [Abstract]. J Nucl Biol Med. 1994; 38:375-376.
- 202.- Durán Codobés M, Blanchot C, Delmon-Moingeon L et al. Tc-99mMIBI uptake by a series of human benign and malignant breast tumor cells: correlation with gene MDR expression [Abstract]. Eur J Nucl Med. 1994; 21(Suppl 10):S8.
- 203.- Bender H, Friedrich E, Zamora PO, Biersack H-J. Detection of multi-drug resistance with Tc-99m sestamibi[Abstract]. J Nucl Med. 1995;36:129P.
- 204.- Ciarmiello A, Del Vecchio S, Potena MI et al. Tc-99m-sestamibi efflux and P-Glycoprotein expression in human breast carcinoma[Abstract]. J Nucl Med. 1995;36:129P.
- 205.- Kostakoglu L, Caner B, Ugur Ö et al. Clinical validation of the influence of MDR expression on Tc-99m-sestamibi uptake [Abstract]. Eur J Nucl

Med. 1995; 22:734.

- 206.- Varrella P, Lastoria S, Vergara E et al. Tc-99m MIBI scintimammography for monitoring tumor response in patients with advanced breast cancer [Abstract]. J Nucl Med. 1995; 36(Suppl 5):193P.
- 207.- Moretti JL, Duran-Cordobes M, de Beco V et al. Tc-99m sestamibi uptake in human cancer cell lines resistant to chemotherapy mediated by multidrug resistance associated protein (MRP) [Abstract]. 1996;37 (Suppl) 233P.
- 208.- Moretti J-L, Azaloux H, Boisseron D et al. Primary breast cancer imaging with technetium-99m sestamibi and its relation with P-glicoprotein overexpresion. Eur J Nucl Med. 1996;23:980-986.
- 209.- Aktolun C. Technetium-99m-sestamibi imaging in breast cancer: an alternative to thallium-201 imaging [Letter]. J Nucl Med. 1994; 35:2055-2056.
- 210.- Khalkhali I, Mena I, Jouanne E et al. Breast cancer (Ca) detection with Tc-99m-SestaMIBI prone imaging: its correlation with mammography (MAMM) and pathology.[Abstract]. Clin Nucl Med. 1992; 17.761P.
- 211.- Khalkhali I, Cutrone J, Mena I et al. The usefulness of scintimammography (SMM) in patients (pts) with dense breasts on mammogram (MAMM) [Abstract]. J Nucl Med. 1995; 36(Suppl 5):52P.
- 212.- Tabuenca O, Quirce R, Blanco I et al. La gammagrafía con MIBI-Tc-99m en el diagnóstico del cáncer de mama en pacientes con signos mamográficos de malignidad [Abstract] . Rev Esp Med Nuclear.

- 1995; 14:306.
- 213.- Tabuenca O, Quirce R, Gómez-Barquín R et al. Contribución de la gammagrafía con MIBI-99mTc al diagnóstico del cáncer de mama en 30 pacientes mamográficamente seleccionadas para biopsia [Abstract]. Rev Esp Med Nuclear. 1995; 14:144.
- 214.- Nagaraj N, Waxman A, Silverman J et al. Comparison of Tc-99m sestamibi (MIBI) and MRI in suspected breast cancer patient with dense breasts [Abstract]. Clin Nucl Med. 1994;19:843.
- 215.- Helbich T, Becherer A, Trattnig S et al. MR mammography versus Tc-MIBI scintimammography in differentiation of benign and malignant breast lesions [Abstract] . Radiology. 1995; 197P(Suppl) :310-311.
- 216.- Burak Z, Argon M, Yazarbas Ü et al. Scintigraphic imaging of malignant breast masses with 201-Tl and 99m-Tc MIBI: comparison with mammography and ultrasonography [Abstract]. Eur J Nucl Med. 1995; 22:725.
- 217.- Palmedo H, Grünwald F, Bender et al. Scintimammography with technetium-99m methoxyisobutylisonitrile: comparison with mammography and magnetic resonance imaging. Eur J Nucl Med. 1996;23:940-946.
- 218.- Khalkhali I, Cutrone J, Mena I et al. Breast cancer staging using Tc-99m sestamibi scintimammography (SMM) [Abstract]. Clin Nucl Med. 1995; 20:88.
- 219.- Mankoff DA, Galow JR, Dunnwald LK et al. [Tc-99m]-sestamibi scintimammography to measure the breast cancer response to neo-

- adjuvant chemotherapy[Abstract]. J Nucl Med. 1996;37(Suppl):252P.
- 220.- Mankoff DA, Graham MM. Cost effectiveness considerations in nuclear medicine breast cancer imaging[Abstract]. Clin Nucl Med. 1994;19:841.
- 221.- Allen MW, Hendi P, Gambhir SS et al. Decision tree analysis for cost effectiveness of sestamibi scintimammography in detecting breast cancer in women with dense breasts after a negative mammogram[Abstract]. J Nucl Med. 1996;37(Suppl):269P.
- 222.- Allen M, Hendi P, Phelps ME, Gambhir SS. Decision tree sensitivity analysis for cost effectiveness of sestamibi scintimammography in screening for breast cancer [Abstract]. Clin Nucl Med. 1995; 20:858.
- 223.- Gambhir SS, Allen MW, Hendi P, Phelps M. Decision-tree sensitivity analysis for cost-effectiveness of sestamibi scintimammography in screening for breast cancer [Abstract]. Radiology 1995; 197P(Suppl):385.
- 224.- Waxman AD, Nagaraj N, Kovalevsky M et al. Detection of primary breast malignancy with Tc-99m methoxyisobutylisonitrile (MIBI) in patients with nonpalpable primary malignancies: the importance of lesion size [Abstract]. J Nucl Med. 1995; 36(Suppl 5):194P-195P.
- 225.- Maffioli L, Agresti R, Crippa F, Gasparini M, Chiti A, Bombardieri E. Tc-99m-sestamibi prone scintimammography in detecting non palpable breast cancer: preliminary results [Abstract]. Eur J Nucl Med 1995; 22:877.
- 226.- Jochelson MS, Waxman A, Nagaraj Net al. Tc-99m methoxy isobutyl

- isonitril breast imaging in conjunction with mammography: review of 350 cases [Abstract]. *Radiology*. 1994; 193P(Suppl): 158-159.
- 227.- Cutrone JA, Khalkhali I, Mena I et al. Sestamibi breast imaging of non-palpable mammographically suspicious breast lesions [Abstract]. *Clin Nucl Med*. 1994; 19:843.
- 228.- Villanueva-Meyer J, Leonard MH, Briscoe E et al. Mammoscintigraphy and breast cancer [Abstract]. *Clin Nucl Med*. 1995;20:89.
- 229.- Aguilar A, Roman JM, Montalvo J et al. Tumores mamarios.Su valoración mediante gammagrafía con MIBI-Tc 99m. *Actualidad Obstétrica Ginecológica*.1994;VI:234-239.
- 230.- Jimenez A, Meroño E, Carreras JL et al. La gammagrafía de mama con MIBI-99m-Tc en la valoración de la patología tumoral.Resultados preliminares. *Rev Esp Med Nucl*. 1994;13:269-274.
- 231.- Taillefer R, Robidoux A, Lambert R et al. 99mTc-sestamibi prone scintimammography in detection of primary breast cancer and axillary lymph node involvement [Abstract]. *J Nucl Med*. 1995; 36(Suppl 5):52P.
- 232.- Taillefer R, Robidoux A, Lambert R et al. Technetium-99m-sestamibi prone scintimammography to detect primary breast cancer and axillary lymph node involvement. *J Nucl Med*. 1995; 36:1758-1765.
- 233.- Palmedo H, Schomburg A, Grünwald H et al. Mammoscintigraphy with Tc-99m mibi: planar and SPECT imaging techniques in patients with suspicious breast nodules[Abstract]. *J Nucl Med*. 1995;36:51P.

-
- 234.- Khalkhali I, Mena I, Jouanne E et al. Tc-99m-Sesta MIBI Prone breast imaging in patients (PTS) with suspicious of breast cancer[Abstract]. J Nucl Med. 1993;34:140 P.
- 235.- Khalkhali I, Villanueva-Meyer J, Edell SL et al. Diagnostic accuracy of Tc-99m sestamibi breast imaging in breast cancer imaging [Abstract]. J Nucl Med. 1996;37(Suppl):74P.
- 236.- Horne T, Pappo I, Kent V et al. Technetium-99m methoxyisobutylisonitrile (MIBI) in early detection of breast cancer [Abstract]. Eur J Nucl Med. 1996; 23:S4.
- 237.- Tiling R, Sommer H, Pechmann M et al. Semiquantitative scintimammography with sestamibi or contrast enhanced MRI for further evaluation of indeterminate mammograms?[Abstract]. J Nucl Med. 1996; 37(Suppl):156P.
- 238.- Mekhmandarov S, Sandbank J, Cohen M et al. Diagnostic accuracy of scintimammography (SCM) in palpable and nonpalpable breast tumors [Abstract]. J Nucl Med. 1996;37(Suppl):259P.
- 239.- Stelling CB. New imaging techniques for breast cancer [Abstract]. IX Congreso Internacional de Enfermedades de la Mama. Houston. EEUU. 1996.
- 240.- Taillefer R, Robidoux A, Turpin S et al. Histopathologic correlation of Tc-99m-sestamibi scintimammography in detection of primary breast cancer [Abstract]. J Nucl Med. 1996;37(Suppl):75P.
- 241.- Villanueva Meyer J, Leonard MH, Briscoe E et al. Mammoscintigraphy with Technetium-99m-Sestamibi in suspected breast cancer. J Nucl

- Med. 1996;37:936-930.
- 242.- Waxman AD, Ashok G, Khan S et al. The use of methoxy isobutyl isonitrile (MIBI) in evaluation of patients with primary carcinoma of the breast [Abstract]. Clin Nucl Med. 1993;18:925.
- 243.- Zaorska-Rajca J, Litwinczuk-Janikiewicz A, Dudzik M, Samojski R. The ^{99m}Tc MIBI mammoscintigraphy in the evaluation of mass abnormalities of the breast [Abstract]. Eur J Nucl Med. 1995; 22:877.
- 244.- Occhiato R, Schillaci O, Broglia L et al. Diagnosis of primary breast cancer: technetium 99-m SESTAMIBI as adjuvant to radiological imaging modalities [Abstract] IX Congreso Internacional de Enfermedades de la Mama. Houston. EEUU. 1996.
- 245.- Costa Filho AP, Lima RT, Oliveira MA et al. Valor do MIBI-Tc^{99m} na avaliação das vias de drenagem no cancer de mama [Abstract]. Rev Esp Med Nuclear. 1995; 14:308.
- 246.- Lastoria S, Thomas R, Varrelas P et al. Breast cancer imaging by scintimammography with Tc-^{99m} MIBI.[Abstract]. IX Congreso Internacional de Enfermedades de la Mama. Houston. EEUU. 1996.
- 247.- Burak Z, Argon M, Memis A et al. Technetium-^{99m} MIBI breast imaging in the evaluation of palpable breast masses: a comparative study with mammography [Abstract]. Eur J Nucl Med. 1994;21:747.
- 248.- Boni G, Mariani G, Spinelli C et al. Scintigraphic evaluation of breast lesions with ^{99m}Tc-MIBI SPECT [Abstract]. J Nucl Biol Med. 1994; 38:156-157.

-
- 249.- Palmedo H, Schomburg A, Grunwald F et al. Mammoscintigraphy with Tc-99m MIBI: planar and SPECT imaging techniques in patients with suspicious breast nodules [Abstract]. *J Nucl Med.* 1995; 36(Suppl 5):51P-52P.
- 250.- Palmedo H, Schomburg A, Grunwald F et al. Mammoscintigraphy with Tc-99m MIBI in patients with suspicious breast nodules: a comparison of planar and SPECT imaging techniques [Abstract]. *Eur J Nucl Med.* 1995; 22:725.
- 251.- Becherer A, Helbich Th, Staudenherz A, Leitha Th. Scintimammography with technetium- 99m-sestamibi: planar scanning vs SPECT [Abstract]. *Eur J Nucl Med.* 1996; 23:S3.
- 252.- Campini R, Fringuelli F, Giubbini R et al. Could Tc99m sestamibi scintigraphy be complementary to mammography in the diagnosis of breast cancer? Preliminary results [Abstract]. *Eur J Nucl Med.* 1994; 21:854.
- 253.- Yuen-Green M, Wasnich RD. Tc-99m sestamibi scintigraphy (SMM) for the diagnosis of breast cancer [Abstract] *Clin Nucl Med.* 1995; 20:857.
- 254.- Tiling R, Sommer H, Moser R et al. How to further evaluate indeterminate mammograms? A comparison between semiquantitative Tc-99m sestamibi scintimammography and dynamic MRI [Abstract]. *Eur J Nucl Med.* 1996; 23:S3.
- 255.- Waxman A, Nagaraj N, Ashok G et al. Sensivity and specificity of Tc-99m methoxy isobutal isonitrile (MIBI) in the evaluation of primary carcinoma of the breast: comparison of palpable and non-palpable

- lesions with mammography. *J Nucl Med.* 1994;35(Suppl):22P.
- 256.- Kao CH, Yang MD, Wang SJ et al. The Tc-99m MIBI scintigraphy in the evolution of mass abnormalities of the breast[Abstract]. *Eur J Nucl Med.* 1993;20:979.
- 257.- Kao CH, Wang SJ, Liu TJ. The use of technetium-99m methoxyisobutylisonitrile breast scintigraphy to evaluate palpable breast masses. *Eur J Nucl Med.* 1994; 21 :432-436.
- 258.- Pan Z, Xu Y, Zhu M, Li Y. Tc-99m-MIBI scintigraphy in the evaluation of mass abnormalities of the breast [Abstract]. *Eur J Nucl Med.* 1994; 21(Suppl 10):S7.
- 259.- Ascoli G, Fornarelli D, Lanza R. Evaluation of patients with breast cancer by SPECT examination with Tc 99m sestamibi and comparison with mammography and ultrasound study [Abstract]. *Eur J Nucl Med.* 1994; 21(Suppl 10):S118.
- 260.- Leonard MH, Villanueva-Meyer J, Cesani F et al. Tc-99m sestamibi in the diagnosis of breast cancer [Abstract]. *Radiology.* 1994; 193P:423.
- 261.- García del Río H, Degrossi O, Hirt J et al. Nuestra experiencia en el diagnóstico diferencial del carcinoma de mama empleando MIBI-Tc-99m. Resultados preliminares [Abstract]. *Rev Esp Med Nuclear.* 1995; 14:306.
- 262.- Lima RT, Meneghetti JC, Barros ACS et al. Tc-99m sestamibi scintigraphy in the differential diagnosis of breast masses [Abstract]. *Clin Nucl Med.* 1995; 20:860.

- 263.- Albertotti D, Belfer AJ, Itaya LY, Rossi C. Valor da cintilografia com sestamibi em lesoes nao palpáveis detectadas na mamografia [Abstract]. Rev Esp Med Nuclear 1995; 14:307.
- 264.- Almeida Filho PJ, Almeida CA, Lewis MB, Paes MA, Lemos M, Freitas AC. Cintilografia com 99mTc-sestamibi (MIBI) na avaliação dos nódulos mamários [Abstract]. Rev Esp Med Nuclear 1995; 14:307.
- 265.- Prats E, Banzo J, Aisa F, et al. Gammagrafía con MIBI-99mTc en pacientes con sospecha de neoplasia mamaria [Abstract]. Rev Esp Med Nuclear 1995; 14: 144.
- 266.- Costa Filho AP, Lima RT, Barros ACSD et al. Capacidade preditiva da cintilografia de mama com MIBI-Tc-99m no diagnóstico diferencial de nódulos palpáveis [Abstract]. Rev Esp Med Nuclear. 1995; 14:307.
- 267.- Jiménez A, Meroño E, Carreras JL et al. Gammagrafía con MIBI-99mTc en el diagnóstico diferencial de malignidad-benignidad de las lesiones mamarias [Abstract]. Rev Esp Med Nuclear. 1995; 14:144.
- 268.- Jiménez A, Meroño E, Carreras JL et al. Valoración de las lesiones mamarias sospechosas de malignidad mediante la gammagrafía con 99mTc-MIBI [Abstract]. Rev Esp Med Nuclear. 1995; 14:306.
- 269.- Martín de Arriba A, Ramos M, García-Talavera JR et al. Fiabilidad de la gammagrafía con 99mTcMIBI en la detección del cáncer de mama [Abstract]. Seminario de otoño de la SEMN: Oncología Nuclear. León, 1995:81.
- 270.- Mulero F, Valenti JA, Castellón MI, et al. Gammagrafia con MIBI-Tc99m en el diagnóstico diferencial de neoplasias mamarias

- [Abstract]. Seminario de otoño de la SEMN: Oncología Nuclear. León, 1995:83.
- 271.- Pellini MP, Fonseca LB, Amarante JM et al. Use of Tc99m sestamibi breast imaging in palpable breast masses [Abstract]. Radiology. 1995; 197P(Suppl):320.
- 272.- Occhiato R, Schillaci O, Broglia L et al. May Tc-99m sestamibi (MIBI) scintigraphy be included in cross-sectional imaging of breast cancer? Preliminary results. Radiology. 1995; 197P(Suppl) :420.
- 273.- Horne T, Pappo I, Mindlin L et al. Technetium-99m sestamibi in early detection of breast cancer [Abstract]. IX Congreso Internacional de Enfermedades de la Mama. Houston. EEUU. 1996.
- 274.- Palmedo H, Schomburg A, Grunwald F et al. Scintimammography with Tc99m MIBI in patients with suspicion of primary breast cancer [Abstract]. Eur J Nucl Med. 1996; 23:S26.
- 275.- Maublant J, Latour M de, Mestas D et al. Technetium-99m-sestamibi uptake in breast tumor and associated lymph nodes. J Nucl Med. 1996;37:922-925.
- 276.- Gordon L, Gordon B. Breast carcinoma fortuitously discovered on myocardial perfusion imaging. Clin Nucl Med 1996; 21: 330.