



# Caso clínico

ALEJANDRO ABUELO ALONZO

SOPHÍA ABADI

LOURDES ADÁN ALONSO

GRACE AGUAYO LINARES

PAULA ÁLVAREZ CONDE

Tutor: Prof. Dr. Germán Esparza Gómez  
Repercusiones Bucales de Enfermedades  
Sistémicas  
Universidad Complutense de Madrid

# Sumario




## 1. Historia Clínica

- A. Anamnesis
- B. Historia Médica
- C. Exploración Bucal

## 2. Consideraciones previas

- ▶ Causas de reabsorción en mandíbula
  
- ▶ Diagnóstico de presunción: Síndrome de Boca ardiente
  
- ▶ Implicaciones farmacológicas
  - ▶ Considerar posibles complicaciones
  - ▶ Otras opciones

# Historia clínica



## Anamnesis

- ▶ **Sexo:** Mujer
- ▶ **Edad:** 80 años
- ▶ **Hábitos:** No fumadora
- ▶ **Antecedentes:** ACVA 2013
- ▶ **Situación actual:** paciente desdentada total, que presenta gran movilidad en las prótesis ya existentes.
- ▶ **Motivo de Consulta:**

“Paciente refiere sensaciones desagradables, vagas, mal definidas, así como ardor y escozor en la cavidad oral. Acude para la colocación de dos implantes en mandíbula para soportar sobredentadura”.

# Historia clínica

## Historia Médica

### Osteoporosis

- ▶ Aclast<sup>®</sup> V.O.
- ▶ Bifosfonato I. V.
- ▶ Calcio D Isdín<sup>®</sup>
- ▶ Rocaltrol<sup>®</sup>

### HTA

- ▶ Perindopril<sup>®</sup>
- ▶ Coropres<sup>®</sup>
- ▶ Indapamida

### Anemia

- ▶ Tardyferon<sup>®</sup>
- ▶ Acfol<sup>®</sup>

### Isquemia Cerebral

- ▶ Somazina<sup>®</sup> 50

### Complementos Alimenticios

- ▶ Antigán<sup>®</sup>, Defenvid<sup>®</sup>,  
Mineraxín<sup>®</sup>

### Glaucoma

- ▶ Torbadrex<sup>®</sup>, Timoftol<sup>®</sup> y  
Azarga<sup>®</sup>

# Sumario



## 1. Historia Clínica

- A. Anamnesis
- B. Historia Médica
- C. Exploración Bucal

## 2. Consideraciones previas

- ▶ Causas de reabsorción en mandíbula
  
- ▶ Diagnóstico de presunción: Síndrome de Boca ardiente
  
- ▶ Implicaciones farmacológicas
  - ▶ Considerar posibles complicaciones
  - ▶ Otras opciones

# 1. Causas de la reabsorción mandibular

- ENFERMEDADES SISTÉMICAS: OSTEOPOROSIS
- EDAD
- PÉRDIDA DENTAL

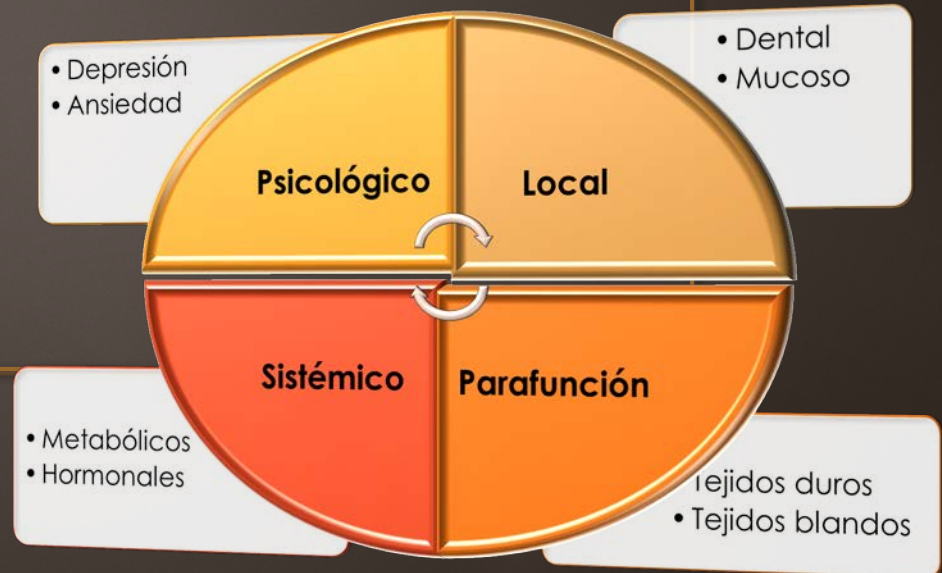Tener en cuenta que la reabsorción ósea mandibular irá aumentando con el tiempo por la falta de estímulos propioceptivos, físicos, químicos y mecánicos,

# Diagnóstico de presunción: *Síndrome de Boca Ardiente*

“Sensación de ardor o quemazón de la mucosa oral en ausencia de signos clínicos que lo justifiquen”

Presenta una triada de síntomas:

- **Ardor**
- **Xerostomía**
- **Disgeusia**



- **Disgeusia**
- **Xerostomía**

# Diagnóstico de presunción

## Síndrome de Boca Ardiente

- Factores **locales**: factor mecánico por roces o uso prolongado de prótesis removibles.

Tto: eliminar factores irritantes locales

- Factores **sistémicos**: déficit vitamínicos y minerales, farmacoterapia (IECA).

Tto: Sustitución (cuando sea posible) de fármacos, suplementos vitamínicos.

+ Ac. Alfa Lipoico, entre otros.

# Implicaciones farmacológicas

## Osteoporosis

- Aclast<sup>®</sup> V.O.
- Bifosfonato I. V.
- Calcio D Isdín<sup>®</sup>
- Rocaltrol<sup>®</sup>

## HTA

- Perindopril<sup>®</sup>
- Coropres<sup>®</sup>
- Indapamida

## Anemia

- Tardyferon<sup>®</sup>
- Acfol<sup>®</sup>

## Isquemia Cerebral

- Somazina<sup>®</sup> 50

## Complementos Alimenticios

- Antigán<sup>®</sup>, Defenvid<sup>®</sup>,  
Mineraxín<sup>®</sup>

## Glaucoma

- Torbadrex<sup>®</sup>, Timoftol<sup>®</sup> y  
Azarga<sup>®</sup>

# Implicaciones farmacológicas

Aclast® V.O.	Zoledrónico ácido	Oral	Osteonecrosis Maxilar
Bifosfonato I. V.		I.V.	Osteonecrosis Maxilar
Calcio D Isdín®	Calcio y Vitamina D	Oral	Interacciona con - Antibioticos - Tetraciclinas
Rocaltrol®	Calcitriol	Oral	

# Implicaciones farmacológicas

Perindopril®	IECA	Oral	<b>Sequedad Bucal</b> Hinchazón de Cara, Labios, Lengua y Garganta Dificultad para respirar <b>Alteraciones del Gusto</b>
Coropres®	Bloqueante de los receptores Alfa y Beta	Oral	<b>Sequedad Bucal</b> (Muy rara) <b>Alteraciones del Gusto</b> <b>Dolores de Cabeza</b> <b>debilidad y mareos</b>
Indapamida	Diurético	Oral	

# Implicaciones farmacológicas

Tardyferon®	Hierro	Oral	Interacción con tetraciclinas o quinolonas. (Intervalo de 2-3h con AB)
Acfol®	Antianémicos	Oral	
Somazina® 50	Psicoestimulantes y nootrópicos	Oral	<ul style="list-style-type: none"><li>- Dolor de cabeza</li><li>- Vértigo</li><li>- Náuseas</li></ul>

# Implicaciones farmacológicas

Antigán<sup>®</sup>,  
Defenvid<sup>®</sup>,  
Mineraxín<sup>®</sup>

Complementos  
alimenticios

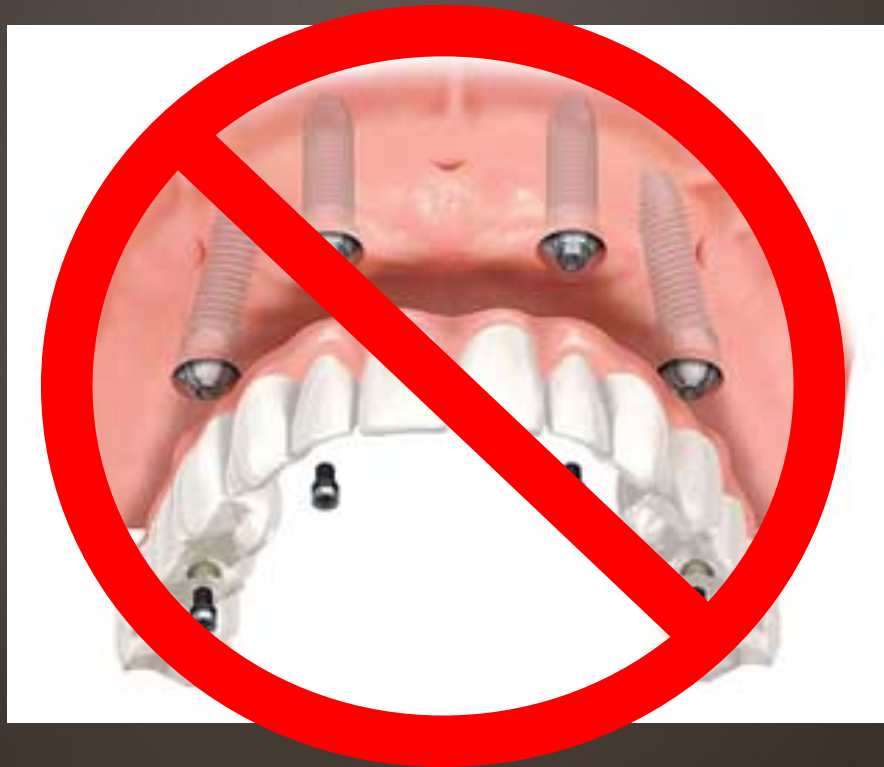Oral

# Implicaciones farmacológicas

<b>Torbadox®</b>	Dexametasona (corticoide) Tobramicina (Antibiotico aminoglicosido)	Colirio	Consideraciones con otros antibióticos y corticoides. (Dosis)
<b>Timoftol®</b>	Maleato de timolol (agente B bloqueante oftálmico)	Colirio	Boca seca( 1 de 1000 pacientes)
<b>Azarga®</b>	Timolol de maleato, Brinzolamida, (inhibidor de la anhidrasa carbónica)	Colirio	Avisar al anestesista en anestesis generales.

# Conclusiones y Opciones

¿¿¿COLOCACIÓN DE IMPLANTES???

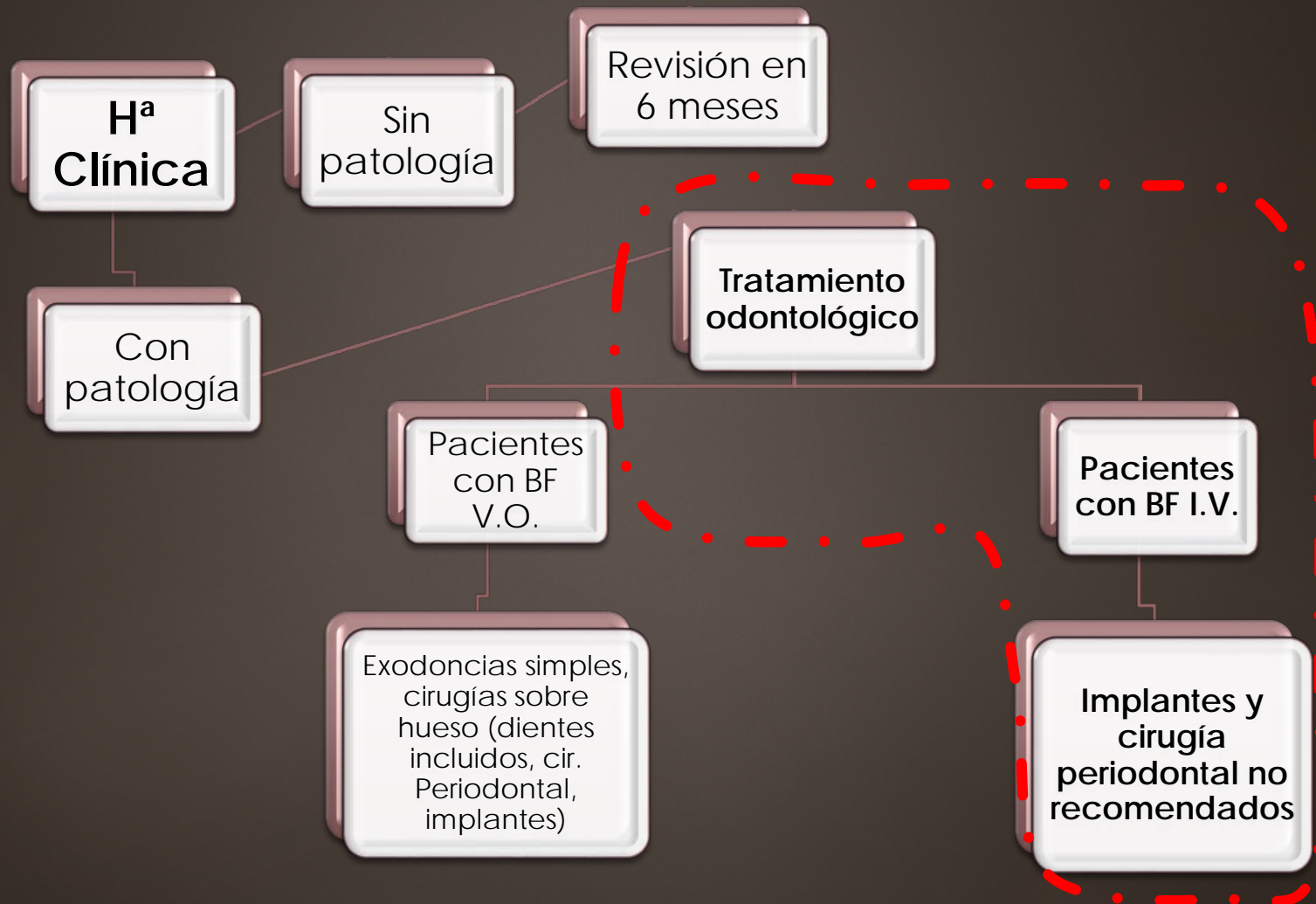


# Conclusiones y Opciones

Según *la Asociación Americana de Cirugía Oral y Máxilo facial, 2007*; éstas serían las recomendaciones para paciente en tratamiento con BPs vía intravenosa, sin signos ni síntomas de BON:

1. Evitar procedimientos que sometan los tejidos óseos a trauma.
2. En piezas dentarias sin posibilidad de rehabilitación indica la endodoncia, evitando la exodoncia.
3. Evitar la instalación de implantes **dentales**.

# Actitud del odontólogo en pacientes tratados con BF



# Conclusiones y Opciones

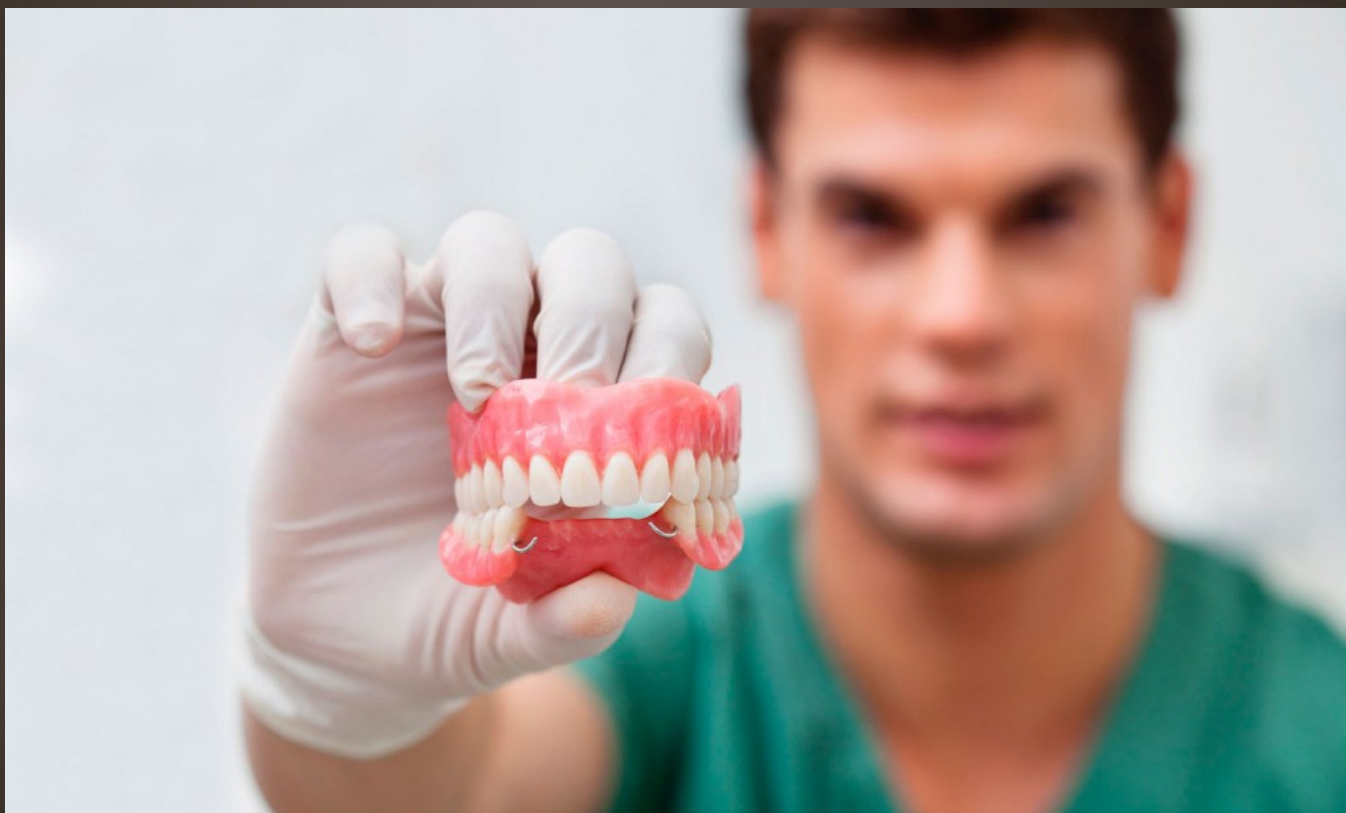	BF ORALES	BF INTRAVENOSOS
DETRARTAJE	SI	SI
OBTURACIONES	SI	SI
ENDODONCIAS	SI	SI
RECONSTRUCCIONES	SI	SI
TALLADOS Y PRÓTESIS FIJA	SI	SI
RASPADO Y ALISADO RADICULAR	TOMAR PRECAUCIONES	TOMAR PRECAUCIONES
ORTODONCIA	TOMAR PRECAUCIONES	NO
CIRUGIA PERIODONTAL	TOMAR PRECAUCIONES	NO
EXODONCIA	TOMAR PRECAUCIONES	NO
IMPLANTE	TOMAR PRECAUCIONES	NO

*TABLA. Opciones de tratamiento odontológico durante la terapia con bifosfonatos según la vía de administración. Bagán, J. Medicina y Patología Bucal. 2013*

# Conclusiones y opciones



NUEVA PRÓTESIS COMPLETA REMOVIBLE



# Conclusiones y Opciones



- ▶ Confección de una nueva prótesis completa removible.
- ▶ Opción más conservadora e indicada en este caso.
- ▶ Ver si mejora la sintomatología que refiere el paciente (SBA).
- ▶ Revisiones periódicas para comprobar la correcta función y estabilidad de la PC.

# BIBLIOGRAFÍA

- ▶ Black DM, et al. Once-yearly zoledronic acid for treatment of postmenopausal osteoporosis. *N Engl J Med*. 2007 May 3;356(18):1809-22.
- ▶ M<sup>a</sup> Belén Fernández y cols. *Vademécum internacional 2013 guía farmacológica* (13<sup>a</sup> ed.). Madrid: UBM Médica Spain S.A., 2013
- ▶ Arcos-Guerra C y Sueli Marques-Soares M . Síndrome de boca ardiente: claves diagnósticas y terapéuticas. *Med Clin (Barc)*. 2014; 142(8):370–374.
- ▶ Moreno-Sánchez M, Monje Gil F, González-García R, Manzano D, de Zaldívar S. Bifosfonatos e implantes dentales, ¿son incompatibles? Revisión de la literatura. *Rev Esp Cir Oral Maxilofac*. 2014; xxx(xx):xxx–xxx.
- ▶ Cisterna C, Yanine N, González C, Villanueva J. Osteonecrosis de los maxilares asociado a terapia con bifosfonatos: situación actual. *Rev. Clin Periodoncia Implantol Rehabil. Oral*. 2008; 1(1):32-37.
- ▶ Bascones-Martínez A, Muñoz-Corcuera M y Bascones-Ilundain C. Reacciones adversas a medicamentos en la cavidad oral. *Med Clin (Barc)*. 2015; 144(3):126–131.
- ▶ Bagán JV. *Medicina y patología bucal*. Valencia: Medicina oral S.L.; 2013.
- ▶ Bagán JV. *Osteonecrosis de los maxilares por bifosfonatos*. Valencia: Medicina oral S.L.; 2008.