

UNIVERSIDAD COMPLUTENSE DE MADRID
FACULTAD DE MEDICINA
Departamento de Cirugía II



**Anatomía quirúrgica de los abordajes laterales a la base del
cráneo: anatomía descriptiva, análisis morfométrico y
aplicaciones clínicas**

**MEMORIA PARA OPTAR AL GRADO DE DOCTOR
PRESENTADA POR**

Miguel Ángel Aristegui Ruiz

Director

Mario Sanna

Madrid 2004

ISBN: 978-84-8466-959-3

© Miguel Ángel Aristegui Ruiz, 1996

UNIVERSIDAD COMPLUTENSE DE MADRID

FACULTAD DE MEDICINA



ANATOMIA QUIRURGICA
DE LOS
ABORDAJES LATERALES
A
LA BASE DEL CRANEO

ANATOMIA DESCRIPTIVA,
ANALISIS MORFOMETRICO
Y
APLICACIONES CLINICAS



Archivo

TESIS DOCTORAL

Miguel ARÍSTEGUI RUIZ

Septiembre 1996

D. MARIO SANNA, CATEDRÁTICO DE OTORRINOLARINGOLOGÍA DE LA FACULTAD
DE MEDICINA DE LA UNIVERSIDAD DE CHIETTE (ITALIA)

C E R T I F I C A : Que la Tesis Doctoral, titulada ANATOMIA
QUIRÚRGICA DE LOS ABORDAJES LATERALES A LA BASE DEL CRANEO, ha
sido realizada bajo mi dirección por D. Miguel Angel ARISTEGUI
RUIZ, y que dicho trabajo reúne las características necesarias
para su presentación como TESIS DOCTORAL.

Piacenza, a 5 de Septiembre de 1996



Firmado: Mario Sanna



FACULTAD DE MEDICINA

TELEF. 330 35 51
CIUDAD UNIVERSITARIA
28040 MADRID

UNIVERSIDAD
COMPLUTENSE DE MADRID

HOSPITAL CLINICO DE SAN CARLOS
DEPARTAMENTO DE CIRUGIA II
(ESPECIALIDADES QUIRURGICAS)

DIRECTORA PROF.^a M.^a ROSA VILAS DIAZ

M.^a ROSA VILAS DIAZ, PROFESOR TITULAR DE OTORRINOLARINGOLOGIA Y DIRECTORA DEL DEPARTAMENTO DE CIRUGIA II (ESPECIALIDADES QUIRURGICAS) DE LA FACULTAD DE MEDICINA DE LA UNIVERSIDAD COMPLUTENSE DE MADRID:

C E R T I F I C A :

Que el presente trabajo del Licenciado D. MIGUEL ANGEL ARISTEGUI RUIZ, presentado para optar al grado de DOCTOR EN MEDICINA Y CIRUGIA, bajo el título " ANATOMIA QUIRURGICA DE LOS ABORDAJES LATERALES A LA BASE DEL CRANEO ", reúne las condiciones necesarias para ser defendido ante el Tribunal correspondiente.

Y para que conste, lo firma en Madrid a doce de Septiembre de mil novecientos noventa y seis.

Edo.: M.^a Rosa Vilas Diaz

Directora del Departamento de Cirugía II

A Almudena y a Iñaki
A mi padre

AGRADECIMIENTOS

Agradezco al *Prof. D. Joaquín Poch Broto*, *Catedrático de Otorrinolaringología de la Facultad de Medicina de la Universidad Complutense de Madrid*, su apoyo y sus consejos durante la realización de este trabajo.

Mi eterno agradecimiento al *Prof. Mario Sanna*, *Catedrático de Otorinolaringoiatria de la Facultad de Medicina de la Universidad de Chieti, Italia*, que me ha guiado de modo incansable durante todo el desarrollo de este trabajo. Me ha ofrecido, de forma entregada y generosa, sus medios, sus conocimientos y su experiencia, sin los cuales nunca podría haber llevado a cabo este trabajo.

También agradezco al *Dr. Antonio Mazzone*, *Jefe del Departamento de ORL de Ospedali Riuniti de Bergamo, Italia*, sus consejos y sus enriquecedores comentarios.

Quiero agradecer su apoyo a todos los miembros del *Staff* del Gruppo Otológico de Piacenza, Italia: *Dr. AbdelKader Taibah*, *Dra. Alessandra Russo*, *Dr. Mauro Landolfi*, *Dra. Carla Rubbi*. Al *Dr. Taibah* por sus incansables acertados comentarios durante las prolongadas cirugías. Muy especialmente a *Mauro Landolfi* por su generosidad y entrega ilimitadas; por su ayuda en la coloración de los especímenes; y por su asesoramiento técnico en gran parte de este trabajo.

Mi más sincera gratitud a todo el personal del Gruppo Otológico de Piacenza, Italia: *Massimo Bocchi*, *Emanuela Cordani*, *Valeria Polastri*, *Raffaella Vacchi*, *Marinella Murelli*, (y todos aquellos que involuntariamente olvido) por el agradable trato, y por el constante apoyo que he recibido de ellos. Mi agradecimiento especial a *Massimo* por su inagotable ayuda en el laboratorio de disección y en otros aspectos técnicos de este trabajo.

Quiero agradecer especialmente el apoyo recibido de los *fellows* con los que compartí tantas horas de trabajo en relación a esta tesis: **Dr. Essam Saleh, Dr. Maged Naguib, Dr. Yasar Cokkeser**; juntos nos hemos enriquecido enormemente del esfuerzo de todos.

Mi más profundo y eterno agradecimiento a **Essam Saleh**, por sus inagotables sugerencias, por sus inteligentes comentarios, y por su ilimitada entrega hacia mi persona; su ayuda ha sido fundamental para la realización de este trabajo.

Agradezco muy sinceramente el apoyo que siempre he recibido de los miembros del Servicio de ORI del Hospital Central Cruz Roja de Madrid: **Dr. Luis Fernández Fernández-Vega, Dr. Luis Villazón, Dra. Nieves Rodríguez Lozano, Carmen Olivares, Lourdes Hernández, Marisa Bartolomé, y Consolación Lafuente**.

Quiero agradecer a **toda mi familia** su incansable y desinteresado apoyo, que me han permitido conservar el estado de ánimo adecuado para trabajar lejos de ellos.

A **mi padre** por su constante aliento, y por su dedicación en la revisión de este manuscrito.

Por último, pero siempre en primer lugar, a **mi mujer Almudena, y a mi hijo Iñaki**, por haber aceptado con amor y resignación mi ausencia, y por haber sido el más sólido estímulo que me ha permitido trabajar sin desaliento.

“A perfect knowledge of the fundamental anatomy of the petrous bone is essential before embarking on the difficult surgical procedures in this region of the brain and the base of the skull”

“Es necesario un conocimiento profundo de la anatomía fundamental del hueso petroso antes de embarcarse en los complejos abordajes quirúrgicos de esta región del cerebro y de la base del cráneo”

William F. House, MD

William E. Hitselberger, MD

INDICE

. Agradecimientos	2
. Índice	5
. Tabla de Abreviaturas	11
I. OBJETIVO DE LA TESIS	13
II. INTRODUCCIÓN	14
II.1. Antecedentes históricos de la microcirugía de los abordajes laterales a la base del cráneo .14	
II.2. Introducción a la anatomía quirúrgica de los abordajes laterales a la base del cráneo ...	26
II.2.1. Límites de la porción lateral de la base del cráneo	26
II.2.2. Componentes óseos de la porción lateral de la base del cráneo	27
II.2.2.A. HUESO OCCIPITAL	28
II.2.2.B. HUESO TEMPORAL	29
II.2.2.B.a. Porción escamosa	29
II.2.2.B.b. Porción mastoidea	30
II.2.2.B.b.i. Neumatización del hueso temporal	31
II.2.2.B.c. Porción timpánica	33
II.2.2.B.d. Apófisis estiloides	34
II.2.2.B.e. Porción petrosa	34
II.2.2.B.e.i. Nervio facial	35
II.2.2.B.e.ii. Vascularización del nervio facial	38
II.2.2.B.e.iii. Sistema de gradación de la función del NF	40
II.2.2.B.f. Conducto auditivo externo	41
II.2.2.B.g. Oído medio	41
II.2.2.B.h. Oído interno	45
II.2.2.B.h.i. Conservación de la audición	46
II.2.2.B.j. Conducto auditivo interno	47
II.2.2.B.j.i. Visión superior del CAI	48
II.2.2.B.j.ii Visión posterior del CAI	51
II.2.2.B.j.iii Visión lateral del CAI	52
II.2.2.B.j.iv Vascularización del CAI	53
II.2.2.B.k. Acueducto coclear	54
II.2.2.B.l. Acueducto vestibular	55
II.2.2.B.m. Apex petroso	56
II.2.2.C. HUESO ESFENOIDAL	59
II.2.2.C.a. Cuerpo del esfenoides	60
II.2.2.C.b. Alas menores del esfenoides	61
II.2.2.C.c. Alas mayores del esfenoides	61
II.2.2.C.d. Apófisis pterigoides	62
II.2.2.C.e. Clivus	63

II.2.3. <i>Vascularización arterial de la porción lateral de la base del cráneo</i>	65
II.2.3.A. ARTERIA CARÓTIDA EXTERNA	66
II.2.3.B. ARTERIA CARÓTIDA INTERNA	67
II.2.3.C. ARTERIA VERTEBRAL	69
II.2.3.C.a. <i>Visión posterolateral de la región de la arteria vertebral</i>	71
II.2.4. <i>Drenaje venoso de la porción lateral de la base del cráneo</i>	74
II.2.4.A. FORAMEN YUGULAR	76
II.2.4.B. SENO CAVERNOSO	78
II.2.5. <i>Sistema paraganglionar y paragangliomas (glomus)</i>	82
II.2.6. <i>Estructuras intradurales</i>	84
II.2.6.A. TENTORIO	84
II.2.6.B. CISTERNAS Y CIRCULACIÓN DE LCR	87
II.2.6.C. ANGULO PONTOCEREBELOSO	89
II.2.6.D. ESTRUCTURAS SUPRATENTORIALES DE INTERÉS	92
II.2.7. <i>Otras regiones de interés</i>	94
II.2.7.A. REGIÓN CERVICAL ALTA	94
II.2.7.B. FOSA INFRATEMPORAL	97
II.2.7.C. FOSA PTERIGOMAXILAR	99
II.2.7.D. REGIÓN DEL FORAMEN MAGNO	100
II.3. <i>Diagnóstico diferencial de las lesiones que pueden afectar a la base del cráneo</i>	102
II.4. <i>Clasificación de los Abordajes Laterales a la Base del Cráneo.</i>	104
III. MATERIALES Y MÉTODOS.	106
III.1 Anatomía descriptiva	108
III.2. <i>Análisis morfométrico</i>	108
III.2.1. <i>Abordaje lateral extremo (ALE)</i>	109
III.2.2. <i>Abordaje retrosigmoideo (RS)</i>	109
III.2.3. <i>Abordaje petro-occipital transigmoideo (POTS)</i>	109
III.2.4. <i>Abordaje retrolaberintico (RI)</i>	110
III.2.5. <i>Abordaje retrolaberintico transtentorial (RLTT)</i>	111
III.2.6. <i>Abordaje infralaberintico (IL)</i>	111
III.2.7. <i>Abordaje a través de la fosa craneal media (FCM)</i>	112
III.2.8. <i>Abordaje por fosa craneal media ampliado (FCMA)</i>	114

III.2.9. <i>Abordaje por fosa craneal media transpetroso (FCMTP)</i>	115
III.2.10. SISTEMA DE ABORDAJES INFRATEMPORALES (IFT)	116
III.2.10.A. <i>Abordaje infratemporal tipo A (IFTA)</i>	116
III.2.10.B. <i>Abordaje infratemporal tipo B (IFTB)</i>	116
III.2.10.C. <i>Abordaje infratemporal tipo C (IFTC)</i>	116
III.2.11. <i>Abordaje subtemporal infratemporal preauricular (STIFTPA)</i> ...	117
III.2.12. <i>Abordaje translaberántico ampliado (TLA)</i>	117
III.2.13. <i>Abordaje transóptico (TO)</i>	118
III.2.14. SISTEMA DE ABORDAJES TRANSCOCLEARES (TC)	119
III.2.14.A. <i>Abordaje transcoclear tipo A (TCA)</i>	119
III.2.14.B. <i>Abordaje transcoclear tipo B (TCB)</i>	120
III.2.14.C. <i>Abordaje transcoclear tipo C (TCC)</i>	120
III.2.14.D. <i>Abordaje transcoclear tipo D (TCD)</i>	120
III.3. Control de estructuras	121
III.4. Aplicaciones clínicas.	122
IV. RESULTADOS.	123
IV.1. Abordajes transpetrosos extralaberánticos	123
IV.1.1. <i>Abordaje lateral extremo (ALE)</i>	123
IV.1.1.A Anatomía descriptiva	123
IV.1.1.B. Análisis morfométrico	130
IV.1.1.C. Control de estructuras	132
IV.1.1.D. Aplicaciones clínicas	133
IV.1.2. <i>Abordaje retrosigmoideo (RS)</i>	135
IV.1.2.A Anatomía descriptiva	135
IV.1.2.B. Análisis morfométrico	140
IV.1.2.C. Control de estructuras	142
IV.1.2.D. Aplicaciones clínicas	143
IV.1.3. <i>Abordaje petro-occipital transigmoideo (POTS)</i>	145
IV.1.3.A Anatomía descriptiva	145
IV.1.3.B Análisis morfométrico	151
IV.1.3.C Control de estructuras	153
IV.1.3.D. Aplicaciones clínicas	154
IV.1.4. <i>Abordaje retrolaberántico (RL)</i>	156
IV.1.4.A Anatomía descriptiva	156
IV.1.4.B Análisis morfométrico	161
IV.1.4.C. Control de estructuras	163
IV.1.4.D. Aplicaciones clínicas	164

IV.1.5. Abordaje retrolaberíntico transtentorial (RLTT)	166
IV.1.5.A Anatomía descriptiva	166
IV.1.5.B. Análisis morfométrico	172
IV.1.5.C. Control de estructuras	174
IV.1.5.D. Aplicaciones clínicas	175
IV.1.6. Abordaje infralaberíntico (IL)	177
IV.1.6.A Anatomía descriptiva	177
IV.1.6.B. Análisis morfométrico	181
IV.1.6.C. Control de estructuras	182
IV.1.6.D. Aplicaciones clínicas	183
IV.1.7. Abordaje a través de la fosa craneal media (FCM)	184
IV.1.7.A Anatomía descriptiva	184
IV.1.7.B. Análisis morfométrico	188
IV.1.7.C. Control de estructuras	190
IV.1.7.D. Aplicaciones clínicas	191
IV.1.8. Abordaje por fosa craneal media ampliado (FCMA)	193
IV.1.8.A Anatomía descriptiva	193
IV.1.8.B. Análisis morfométrico	197
IV.1.8.C. Control de estructuras	198
IV.1.8.D. Aplicaciones clínicas	199
IV.1.9. Abordaje por fosa craneal media transpetroso (FCMTP)	200
IV.1.9.A Anatomía descriptiva	200
IV.1.9.B. Análisis morfométrico	205
IV.1.9.C. Control de estructuras	206
IV.1.9.D. Aplicaciones clínicas	207
IV.1.10. SISTEMA DE ABORDAJES INFRATEMPORALES (IFT) ...	208
IV.1.10.A. Abordaje infratemporal tipo A (IFTA)	208
IV.1.10.A.a. Anatomía descriptiva	208
IV.1.10.A.b. Análisis morfométrico	219
IV.1.10.A.c. Control de estructuras	222
IV.1.10.A.d. Aplicaciones clínicas	223
IV.1.10.B. Abordaje infratemporal tipo B (IFTB)	225
IV.1.10.B.a. Anatomía descriptiva	225
IV.1.10.B.b. Análisis morfométrico	232
IV.1.10.B.c. Control de estructuras	235
IV.1.10.B.d. Aplicaciones clínicas	236
IV.1.10.C. Abordaje infratemporal tipo C (IFTC)	238
IV.1.10.C.a. Anatomía descriptiva	238
IV.1.10.C.b Análisis morfométrico	244
IV.1.10.C.c. Control de estructuras	245
IV.1.10.C.d. Aplicaciones clínicas	246

IV.1.11. Abordaje subtemporal infratemporal preauricular (STIFTPA) ..	248
IV.1.11.A Anatomía descriptiva	248
IV.1.11.B. Análisis morfométrico	256
IV.1.11.C. Control de estructuras	258
IV.1.11.D. Aplicaciones clínicas	259
IV.2. Abordajes transpetrosos translaberínticos	261
IV.2.1. Abordaje translaberíntico ampliado (TLA)	261
IV.2.1.A Anatomía descriptiva	261
IV.2.1.B. Análisis morfométrico	273
IV.2.1.C. Control de estructuras	274
IV.2.1.D. Aplicaciones clínicas	275
IV.2.2. Abordaje transótico (TO)	277
IV.2.2.A Anatomía descriptiva	277
IV.2.2.B. Análisis morfométrico	283
IV.2.2.C. Control de estructuras	284
IV.2.2.D. Aplicaciones clínicas	285
IV.2.3. SISTEMA DE ABORDAJES TRANSCOCLEARES (TC)	287
IV.2.3.A. Abordaje transcoclear tipo A (TCA)	288
IV.2.3.A.a. Anatomía descriptiva	288
IV.2.3.A.b. Análisis morfométrico	299
IV.2.3.A.c. Control de estructuras	300
IV.2.3.A.d. Aplicaciones clínicas	301
IV.2.3.B. Abordaje transcoclear tipo B (TCB)	303
IV.2.3.B.a. Anatomía descriptiva	303
IV.2.3.B.b. Análisis morfométrico	307
IV.2.3.B.c. Control de estructuras	308
IV.2.3.B.d. Aplicaciones clínicas	309
IV.2.3.C. Abordaje transcoclear tipo C (TCC)	310
IV.2.3.C.a. Anatomía descriptiva	310
IV.2.3.C.b. Análisis morfométrico	314
IV.2.3.C.c. Control de estructuras	316
IV.2.3.C.d. Aplicaciones clínicas	317
IV.2.3.D. Abordaje transcoclear tipo D (TCD)	317
IV.2.3.D.a. Anatomía descriptiva	318
IV.2.3.D.b. Análisis morfométrico	323
IV.2.3.D.c. Control de estructuras	324
IV.2.3.D.d. Aplicaciones clínicas	325
V. DISCUSIÓN	326
V. 1. Abordaje lateral extremo (ALE)	327
V.2. Abordaje retrosigmoideo (RS)	329
V.3. Abordaje petro-occipital transigmoideo (POTS)	331
V.4. Abordaje retrolaberíntico (RL)	333

V.5. Abordaje retrolaberíntico transtentorial (RLTT)	334
V.6. Abordaje infralaberíntico (IL)	335
V.7. Abordaje a través de la fosa craneal media (FCM)	336
V.8. Abordaje por fosa craneal media ampliado (FCMA)	338
V.9. Abordaje por fosa craneal media transpetroso (FCMTP)	340
V.10. SISTEMA DE ABORDAJES INFRA TEMPORALES (IFT)	342
V.10.1. Abordaje infratemporal tipo A (IFTA)	342
V.10.2. Abordaje infratemporal tipo B (IFTB)	346
y V.10.3. Abordaje infratemporal tipo C (IFTC)	346
V.11. Abordaje subtemporal infratemporal preauricular (STIFTPA)	350
V.12. Abordaje translaberíntico ampliado (TLA)	353
V.13. Abordaje transótico (TO)	357
V.14. SISTEMA DE ABORDAJES TRANSCOCLEARES (TC)	359
V.14.1. Abordaje transcoclear tipo A (TCA)	360
V.14.2. Abordaje transcoclear tipo B (TCB)	365
V.14.3. Abordaje transcoclear tipo C (TCC)	366
V.14.4. Abordaje transcoclear tipo D (TCD)	367
VI. CONCLUSIONES.	369
VI.1. Abordaje lateral extremo (ALE)	369
VI.2. Abordaje retrosigmoideo (RS)	369
VI.3. Abordaje petro-occipital transigmoideo (POTS)	370
VI.4. Abordaje retrolaberíntico (RL)	371
VI.5. Abordaje retrolaberíntico transtentorial (RLTT)	371
VI.6. Abordaje infralaberíntico (IL)	372
VI.7. Abordaje a través de la fosa craneal media (FCM)	372
VI.8. Abordaje por fosa craneal media ampliado (FCMA)	373
VI.9. Abordaje por fosa craneal media transpetroso (FCMTP)	373
VI.10. SISTEMA DE ABORDAJES INFRA TEMPORALES (IFT)	374
VI.10.1. Abordaje infratemporal tipo A (IFTA)	374
VI.10.2. Abordaje infratemporal tipo B (IFTB)	375
VI.10.3. Abordaje infratemporal tipo C (IFTC)	376
VI.11. Abordaje subtemporal infratemporal preauricular (STIFTPA)	377
VI.12. Abordaje translaberíntico ampliado (TLA)	377
VI.13. Abordaje transótico (TO)	378
VI.14. SISTEMA DE ABORDAJES TRANSCOCLEARES (TC)	379
VI.14.1. Abordaje transcoclear tipo A (TCA)	379
VI.14.2. Abordaje transcoclear tipo B (TCB)	380
VI.14.3. Abordaje transcoclear tipo C (TCC)	380
VI.14.4. Abordaje transcoclear tipo D (TCD)	381
VII. BIBLIOGRAFÍA.	382

ABREVIATURAS

ACE	Arteria Carótida Externa
ACI	Arteria Carótida Interna
ACP	Arteria Cerebral Posterior
AEM	Agujero Estilo-Mastoideo
AICA	Arteria Cerebelosa Antero-Inferior
ALE	Abordaje Lateral Extremo
AMxInt	Arteria Maxilar Interna
AMM	Arteria Meningea Media
APC	Angulo Pontocerebeloso
Apx	Apex Petroso
ATM	Articulación Temporomandibular
AV	Arteria Vertebral
Avert	Arteria Vertebral
BY	Bulbo yugular
C1	Primera Vértebra Cervical
C2	Segunda Vértebra Cervical
C3	Tercera Vértebra Cervical
CAE	Conducto Auditivo Externo
CAI	Conducto Auditivo Interno
CO	Cápsula Ótica
CS	Canal Semicircular
CSL	Canal Semicircular Lateral
CSP	Canal Semicircular Posterior
CSS	Canal Semicircular Superior
CV	Cresta vertical
DC	Ducto Coclear
DE	Ducto Endolinfático
DFM	Dura de Fosa Media
DFP	Dura de Fosa Posterior
EA	Eminencia Arcuata
ECM	Músculo EsternoCleidoMastoideo
FCM	Fosa Craneal Media
FCMA	Fosa Craneal Media Ampliada
FCMTP	Fosa Craneal Media Transpetrosa
GG	Ganglio Genuculado
HF	Híato de Falopio
IFT	Infratemporal
IFTA	Infratemporal tipo A
IFTB	Infratemporal tipo B
IFTC	Infratemporal tipo C
IL	Infralaberintico
LAB	Porción Laberintica
LCR	Líquido Cefalorraquídeo
mm	milímetros
n	número
NA	Neurinoma del Acústico
NC	Nervio coclear
nC1	Primera rama cervical
nC2	Segunda rama cervical
NF	Nervio Facial
NF2	Neurofibromatosis tipo 2
NPSM	Nervio Petroso Superficial Mayor
NVI	Nervio Vestibular Inferior

NVS	Nervio Vestibular Superior
PA	Poro acústico
PC	Pico de cuchara
PICA	Arteria Cerebelosa Postero-inferior
POTS	Abordaje Petro-Occipital Trans-Sigmoideo
PP	Punta de la pirámide petrosa
PTA	<i>Pure tone average</i> (Umbral medio auditivo)
RL	Retrolaberíntico
RLTT	Retrolaberíntico Transtentorial
RMI	Resonancia Magnética por Imagen
RS	Retrosigmoideo
SnCv	Seno Cavernoso
SCA	Arteria Cerebelosa Superior
SD	Sinodural
SDS	<i>Speech discrimination score</i> (Porcentaje de discriminación)
SE	Seno Esfenoidal
SPI	Seno Petroso Inferior
SPS	Seno Petroso Superior
SRT	<i>Speech reception threshold</i> (Umbral de audición)
SS	Seno Sigmoide
ST	Seno Transverso
STPAIFT	Supratentorial Preauricular Infratemporal
TAC	Tomografía Axial Computada
TC	Transcoclear
TCA	Transcoclear tipo A
TCB	Transcoclear tipo B
TCC	Transcoclear tipo C
TCD	Transcoclear tipo D
TE	Trompa de Eustaquio
TL	Translaberíntico
TO	Transótico
V1	Primera Vértebra Cervical
V2	Segunda Vértebra Cervical
V3	Tercera Vértebra cervical
VC1	Primera Vértebra Cervical
VC2	Segunda Vértebra Cervical
VE	Vena Emisaria
VYI	Vena Yugular Interna
II	Segundo Par Craneal (óptico)
III	Tercer Par Craneal (motor ocular común)
IV	Cuarto Par Craneal (motor ocular interno, patético o troclear)
V	Quinto Par Craneal (trigémino)
VI	Sexto Par Craneal (motor ocular externo)
VII	Septimo Par Craneal (facial)
VIII	Octavo Par Craneal (estatoacústico)
IX	Noveno Par Craneal (glosofaríngeo)
X	Décimo Par Craneal (vago)
XI	Undécimo Par Craneal (espinal)
XII	Duodécimo Par Craneal (hipogloso)
χ	Media aritmética
σ	Desviación típica

I. OBJETIVO DE LA TESIS

El objetivo fundamental de esta tesis es el de **obtener información, tanto descriptiva como morfométrica, de la Base del Cráneo desde el punto de vista de la anatomía quirúrgica de los abordajes laterales transpetrosos.**

También es objetivo de esta tesis el de relacionar la información anatomo-quirúrgica obtenida con la experiencia clínica, y poder sacar conclusiones en cuanto a la aplicación, las ventajas y los inconvenientes de cada vía de abordaje considerada.

II. INTRODUCCION

II.1. ANTECEDENTES HISTORICOS DE LA MICROCIROGIA DE LOS ABORDAJES LATERALES A LA BASE DEL CRANEO.

La introducción, a mediados de siglo, del microscopio, aplicado a la cirugía, supuso, sin lugar a dudas, el hecho fundamental que dio origen a la moderna microcirugía de la base del cráneo. Nysten ²⁹¹ fue el primero en introducir un microscopio monocular y Holmgren ¹⁵² el primero en utilizar un microscopio binocular.

Previamente muchos nombres como John Hunter, el “Padre de la Cirugía Moderna” (muerto en 1793), Sir Charles Bell ⁴⁵, Ballance ³⁴, Cushing ⁸⁵, Dandy ⁸⁶, Olivecrona ²⁹⁴, etc., en su mayoría neurocirujanos, habían escrito una fascinante página de la historia que iba a ser cerrada para dar paso a una nueva era.

El artífice y pionero de este cambio fue William House (1924). House, que se inició como dentista y posteriormente se interesó por la cirugía plástica, abandonó por completo estas tareas y se dedicó de lleno a la Otología aconsejado por su hermano Howard House. En Julio de 1956, con 32 años, terminó su formación de residente en Otorrinolaringología en Los Angeles County Hospital. Era la época en que existía un interés especial en la cirugía del estribo (Rosen, Lempert, Shea, H.House, Shambaugh ...). Un año antes, el profesor Wullstein, de Wurzburg, había mostrado, en Los Angeles, a los House, imágenes grabadas a través de un microscopio Zeiss de procedimientos de timpanoplastia. En Estados Unidos, ya Shambaugh había empezado a introducir el microscopio. Los House adquirieron varios y comenzaron a trabajar con ellos.



Figura 1: William F. House

Entre 1956 y 1957 William House se puso en contacto con Gilbert R. Owen dedicado a técnicas radiológicas de hueso temporal. De él aprendió a visualizar el conducto auditivo interno y vio algunos casos de otosclerosis con hipoacusia neurosensorial, en que existía un estrechamiento del conducto auditivo interno (CAI), que podría justificar este tipo de pérdida de audición.

“Este problema atrajo mi interés. Pensé que si se podía abrir el conducto auditivo interno, se podría, efectivamente, descomprimir el nervio coclear y posiblemente evitar la progresión de la hipoacusia neurosensorial en estos casos de otosclerosis.(....) Recuerdo como miraba un hueso temporal desecado con este pensamiento en mente. Se me ocurrió que si el nervio petroso superficial mayor (NPSM) podía ser identificado en la cara superior de la pirámide petrosa, podría ser utilizado como una guía para conducir al cirujano en sentido retrógrado hasta el nervio facial y por tanto al conducto auditivo interno, utilizando técnicas de microdissección de hueso temporal”¹⁸¹.

William House comenzó a trabajar en el laboratorio de disección, sobre cadaver, y se unió al neurocirujano Ted Kurze. El 1 de agosto de 1959, teniendo como instrumentista a su mujer, realizó la primera descompresión de conducto auditivo interno en un caso de otoesclerosis. El paciente no sufrió parálisis facial pero tampoco obtuvo beneficio para su audición. El propio William House considera esta fecha el nacimiento de la micro-otoneurocirugía. Su matrimonio profesional con el ingeniero Jack Urban proporcionó el desarrollo de nuevo instrumental adaptado a las exigencias de ese entonces novedoso campo^{191,192}.

Sucesivamente desarrolló la vía de abordaje al conducto auditivo interno a través de la **fosa media**^{178,179}; actualizó y reavivó la **vía translaberíntica**¹⁸⁰; definió la **vía del receso facial ampliado**¹⁸⁶, que serviría, posteriormente, de base al desarrollo de vías de abordaje conservadoras al área del agujero rasgado posterior; describió la **vía transcoclear**¹⁸⁷ para el abordaje de grandes lesiones petroclivales; desarrolló, con otros autores, la **vía transpetrosa a través de la fosa media**¹⁸⁹, y ha continuado, y continúa, aportando nuevas ideas a esta especialidad, especialmente en el campo de los implantes cocleares y de tronco.

Tan sólo 35 años de historia han permitido cambiar drásticamente el panorama de esta cirugía que, hoy en día, sigue escribiendo páginas a pasos agigantados. De hecho cada abordaje quirúrgico tiene su pequeña historia propia⁹⁷.

El **Abordaje por Fosa Media al CAI** fue el que marcó el inicio de la microcirugía otoneuroquirúrgica en manos de William House¹⁷⁸; sin embargo, ya Parry (1904)²⁹⁸ intentó utilizarlo para solucionar un problema de acúfenos, con el resultado de parálisis facial residual. La descripción de William House sobre cómo identificar el CAI siguiendo el NPSM¹⁸¹ sirvió de referencia, hasta que Ugo Fisch¹⁰⁸ y, posteriormente Emilio García-Ibañez^{129,130}, desarrollaron sus propios métodos. Sanna^{77,79} llamó recientemente la atención sobre la seguridad que ofrece iniciar la identificación del CAI en la zona más medial del plano meatal; otros autores han optado también por este sistema^{24, 198}. La dificultad técnica de esta vía de acceso ha sido probablemente el factor determinante de su escasa difusión. En Estados Unidos, además, las fuertes presiones médico-legales también han influido en ello. España dio muy pronto excelentes impulsores de esta vía, como García-Ibañez¹²⁹ y Gavilán¹³⁴. En Europa Fisch^{111,114} y

García-Ibañez^{126-128,131} se mantienen fieles a la Fosa Media, especialmente para cirugía de vértigo, de parálisis facial y de algunos casos de neurinomas. Wigand⁴¹⁶ impulsó en 1982 la **via por Fosa Media Ampliada** con el objeto de extender sus indicaciones, especialmente en relación con el tratamiento de neurinomas del acústico. Otros autores habían ya descrito extensiones de esta vía, incluso destruyendo el laberinto (Bochenek,⁵⁰ Kanzaki²¹¹). En 1985, Kawasse²¹⁷ describió una vía de acceso a la fosa posterior a través del área triangular premeatal, que luego llevaría su nombre. En 1986 House y Hitselberger describieron la **via por Fosa Media Transpetrosa**¹⁸⁹ para el abordaje de lesiones petroclivales anteriores al CAI. Arriaga y Brackmann²⁴ extendieron aún más esta vía mediante la incisión del tentorio. Hoy en día, la vía por fosa media, en sus distintas variantes, tiene gran número de aplicaciones, pero es considerada como una de las vías de mayor dificultad técnica

Algo parecido a lo ocurrido con la vía por fosa media, sucedió con la **vía Translaberíntica**. William House¹⁸⁰ rescató del pasado (Panse²⁹⁵, Quix³¹¹) un abordaje que no había sido reconocido en la era previa a la introducción del microscopio quirúrgico (Cushing⁸⁵, Dandy⁸⁷). Sistematizó la vía ofreciendo detalles de referencia importantes (Bill's barr, Bill's island). En España, hubo cirujanos que adoptaron esta vía^{16-18, 125, 293}. Las limitaciones aparentes de la vía TL, llevaron a Jenkins y Fisch²⁰⁷ a describir la **vía Transótica**, que luego Gantz y Fisch¹²³ modificarían hasta su estado actual³²⁵. La eliminación de la cóclea, sin transponer el nervio facial, mejoró sin lugar a dudas el acceso al polo anterior del tumor, y el cierre directo de la trompa de Eustaquio (TE), ofrecía la posibilidad de reducir la incidencia de fistula de LCR, al ser un procedimiento obliterativo⁷⁶. Sin embargo, la ampliación de la vía TL, exponiendo totalmente la duramadre y los senos venosos y extendiendo el fresado óseo en torno al CAI, (**Vía Translaberíntica Ampliada**) permitió extirpar, a través de ella, neurinomas de cualquier tamaño (Pellet³⁰², Sanna^{288,346}, Tos^{397,398}). La extensión a través del tentorio (King²²⁴) (**vía Translaberíntica Transtentorial**) permitió su ampliación hacia regiones supratentoriales y facilitó el acceso a la cisterna prepontina..

Alvarez de Cózar y Antolí-Candela⁶ describieron una vía de abordaje transcoclear transmeatal; posteriormente Silverstein³⁷⁴ también la utilizó, pero era una

vía muy limitada y no adquirió difusión. La necesidad de acceder a lesiones que afectaban la región petroclival, de difícil acceso, incluso por vía suboccipital, llevó a House y Hitselberger a describir, en 1976, la **via Transcoclear**.¹⁸⁷ En ella, la destrucción de todo el bloque laberíntico y de la cóclea, previa trasposición posterior total del nervio facial, permitía acceder, de forma extradural, a la región petroclival. Pero, la presencia del conducto auditivo externo (CAE), limitaba en parte el acceso. Esto fue lo que llevó a numerosos autores a modificar esta vía (Horn¹⁷⁴, Pellet³⁰¹, Sanna³⁴¹, Spetzler³⁸²) en lo que hoy día se denomina **via de abordaje Transcoclear Modificada o Ampliada**, que se extiende anteriormente hasta exponer por completo la arteria carótida interna (ACI), que puede ser movilizada de su canal, proporcionando un amplio acceso extradural del área petroclival.

La **via Suboccipital** es la clásica vía neuroquirúrgica utilizada desde finales del siglo pasado (Ballance³⁴) y que posteriormente Cushing⁸⁵, Dandy⁸⁷ y Olivecrona²⁹⁴ fueron perfeccionando en la era previa a la microcirugía. Fue descrita, por primera vez, por Fraenkel¹¹⁹ en 1904; y Krause²²⁹ la popularizó¹⁹⁵. La adaptación al microscopio por Kurze¹⁸¹, cambió también el panorama de la neurocirugía⁴²⁰, y la vía suboccipital comenzó a ofrecer mayores garantías y a reducir su morbi-mortalidad. Se adoptó una posición semisentada que, hoy día, aún utilizan muchos neurocirujanos; pero esta vía se ha ido progresivamente modificando hasta limitarse a la región retrosigmoidea y a una posición de decúbito supino con la cabeza girada en sentido contrario; lo que hoy se denomina, **via Retrosigmoidea**. Esta vía es utilizada, entre otras indicaciones, para cirugía del vértigo³⁵³, para cirugía del neurinoma^{60, 74-75, 136} y para descompresión neurovascular (vía Retrosigmoidea “ad minimum”: Magnan^{252,253}). La exposición del CAI por su cara posterior, hasta el límite impuesto por el oído interno, ha sido, y continúa siendo, tema de debate y de numerosos estudios^{8,48, 62, 96}. La imposibilidad de exponer, en todos los casos, el CAI hasta su *fundus*, es uno de los inconvenientes más criticados por sus detractores. Algunos autores han optado por la destrucción del laberinto, para poder alcanzar el fondo del CAI¹⁰⁵.

En 1972 Hitselberger y Pulec¹⁷⁰ describieron la **via Retrolaberíntica** para el tratamiento de las neuralgias trigeminales; permitía acceder al ángulo entre el seno sigmoide y el bloque laberíntico conservado. En 1980 Brackmann y Hitselberger⁵⁹

sugirieron otras indicaciones. Silverstein ³⁷⁶ popularizó esta vía de acceso para la neurectomía ²⁶⁸, y posteriormente se ha usado para descompresiones. Ultimamente, ha sido propuesta para la extirpación de lesiones de fosa posterior de tamaño limitado ⁵⁴, o ha sido asociada a la fosa media para conservación de la audición en neurinoma del acústico ^{385,386}.

En 1977, Hakuba ¹⁵⁹ describió una extensión transtentorial de la vía retrolaberíntica, que Al-Mefty popularizó con el ambiguo término de vía transpetrosa ⁴, y que posteriormente ha adquirido una difusión extraordinaria, como vía de acceso al área petroclival ^{11, 63, 226, 335-336}. Esta **vía Retrolaberíntica transtentorial** permite acceder a lesiones expansivas del ángulo por delante del seno sigmoide y conservar el laberinto, gracias a la elevación intradural del lóbulo temporal, después de seccionar el tentorio. Hoy en día, en base a estudios preliminares ²⁶⁹, existe una tendencia a eliminar alguno de los conductos semicirculares (CS), especialmente el superior y el posterior, bloqueándolos con cera, para intentar evitar la pérdida de la función auditiva, y mejorar el acceso al APC y a la cisterna prepontina.

La **vía Infralaberíntica** fue descrita inicialmente por Lempert en 1937, y posteriormente utilizada por otros, fundamentalmente para drenaje de granuloma colesterínico del ápex petroso ^{103,393}. En 1990, Vernick ⁴⁰⁶ sugirió esta vía para el abordaje al CAI y documentó dos casos; además sugirió la posibilidad de ser utilizada para la resección de tumores. Es un área de acceso limitado que conserva el CAE, el oído medio, el oído interno y el facial vertical en su posición, pero que depende de la amplitud que ofrezca la anatomía para su ejecución con seguridad.

Otra figura emblemática, que ha influido en el desarrollo de nuevas ideas en cirugía de base de cráneo, es Ugo Fisch. Desarrolló un **Sistema de abordajes Infratemporales**, que recogía su experiencia en este campo ¹⁰⁹. Son abordajes fundamentalmente de acceso extradural y permiten alcanzar con garantía áreas de tan

difícil acceso como la porción petrosa del hueso temporal, el área del agujero rasgado posterior, el clivus medio, o la rinofaringe, entre otros.



Figura 2: Ugo Fisch

Desde que Rosenwasser³²² describiese en 1945 la primera resección de un glomus, el abordaje de este tipo de tumores, centrado en el área del foramen yugular, estimuló a diferentes autores a encontrar la forma más adecuada de abordar esta zona. Capps, en 1952 describió por primera vez la movilización del nervio facial de su porción vertical para mejorar el acceso al área del bulbo, y en 1960 Gaillard añadió la eliminación del CAE y el oído medio para ganar amplitud en esta región (agujero rasgado posterior, área infralaberíntica y fosa infratemporal)²⁶⁶. En 1960 Gejrot, y en 1964 Shapiro y Neues, describieron técnicas similares con movilización del nervio facial y una extensa petrosectomía subtotal asociadas a una extensión cervical. Kempe (1971,1972) describió un abordaje suboccipital al compartimento intradural, asociado al abordaje de la fosa yugular y de la región cervical alta²⁶⁶.

En 1978 Fisch¹⁰⁹ introdujo su Sistema de Abordajes Infratemporales. La trasposición parcial, permanente y anterior del nervio facial dejaba libre el campo hacia la región temporo-cervical y la exposición de toda la porción vertical de la arteria carótida interna proporcionaba un elemento de seguridad a la vía de abordaje (**vía de abordaje Infratemporal tipo A**).

La petrosectomía subtotal, asociada inicialmente a la resección de la mandíbula y, posteriormente, a su dislocación, le permitieron acceder a la región del ápex petroso y del clivus medio con un control total de la arteria carótida intrapetrosa; ello requería el sacrificio de la arteria meningea media, de la rama mandibular del trigémino (V₃) y, por supuesto, del oído medio (**via Infratemporal tipo B**).

La extensión anterior del abordaje tipo B, eliminando la base de la apófisis pterigoides, clave para alcanzar regiones más anteriores, permitió acceder, desde un abordaje lateral, a zonas como el seno cavernoso, el seno esfenoidal, la fosa pterigopalatina, el seno maxilar, y la rinofaringe, aparte del control de la fosa infratemporal (**via de abordaje Infratemporal Tipo C**).

Sekhar publicó en 1986³⁵⁷ un estudio anatómico sobre un abordaje transtemporal anterolateral, y en 1987³⁶¹, describe la **vía de abordaje Subtemporal y Preauricular Infratemporal**. Mediante un acceso preauricular, eludiendo el oído medio, y la movilización del nervio facial, sacrifica la trompa de Eustaquio (que paliará con tubos de drenaje permanentes) y obtiene un acceso a la porción petrosa del hueso temporal (con control de toda la carótida interna intrapetrosa), y al clivus medio; la disección cervical le proporciona el control de todas las estructuras vasculo-nerviosas a nivel proximal. El control de la región extradural es similar al obtenido con los abordajes tipo B y C de Fisch; la diferencia fundamental estriba en el acceso intradural, que desde este ángulo de visión, permite trabajar en la cisterna lateral por delante de los nervios. Contemporáneamente, salieron publicaciones de abordajes similares³.

Recientemente, Fisch ha descrito un **abordaje Infratemporal tipo D** que, mediante un acceso preauricular extiende el campo de acción a la región periorbitaria³⁷³.

Algunos autores describieron abordajes transcervicales al clivus, como alternativa a los abordajes transpetrosos⁹.

En 1968 House¹⁸⁶ describió la **vía de Receso Facial Ampliado**, al área hipotimpánica; en 1974 Mazzoni describe un abordaje al área del agujero rasgado posterior, que denominó **yugolopetrosectomía**²⁶¹; otros autores publicaron técnicas similares (Glasscock¹⁵⁰), que asocian una extensión cervical a una petrosectomía parcial con acceso al foramen yugular. Posteriormente Jackson y Glasscock describen el **Abordaje Temporal Básico**^{203,206}, que añade una exposición cervical, a un amplio abordaje de receso facial ampliado²⁰⁴.

En 1979 Hakuba y col.¹⁶⁰ publicaron una vía de acceso para neurinoma de nervios mixtos, que incluía la combinación del abordaje al foramen yugular con una craneotomía suboccipital, la sección del seno sigmoide y la apertura de la duramadre para acceder al APC y controlar la porción intradural del tumor.

Como una evolución de estas técnicas, Mazzoni y Sanna describieron la **vía Petro-Occipital Transigmoidea**^{266,267}, que permite un acceso combinado extradural e intradural del área del agujero rasgado posterior, conservando la audición y la función del nervio facial, y manteniendo independientes los espacios del cuello, para favorecer el cierre hermético de la misma.

En 1986, Heros¹⁶⁶ describió un abordaje lateral extremo suboccipital, al área del foramen magno.

Finalmente, los trabajos de George^{137,138} y Sen y Sekhar^{365,367} proporcionaron el desarrollo de la vía de abordaje lateral más posterior, la **vía de Abordaje Lateral Extremo**; que ofrece un control absoluto de la arteria vertebral en la región cervical vertebral alta y permite acceder al área del foramen magno y del agujero rasgado posterior.

La extensión de la vía Transcoclear Modificada a áreas contiguas de la base del cráneo, asociándola a otras vías, ha dado lugar a lo que sus autores han denominado **Sistema de abordajes Transcocleares**³⁴³, que ofrece un control absoluto de la porción lateral de la base del cráneo. El precio a pagar lo constituyen la pérdida de la función cocleovestibular y la parálisis facial parcial permanente; la ventaja indiscutible, la

ausencia de retracción cerebral, cerebelosa o de tronco del encéfalo. Mario Sanna es, sin lugar a dudas, el cirujano que con mayor entusiasmo ha sabido impulsar el abordaje Transcoclear Modificado (Ampliado) y sus variantes.



Figura 3: Mario Sanna

En los últimos años hemos asistido a una explosión de nuevos abordajes, similares unos a otros, pero con distinta nomenclatura, que dificultan la sistematización de los mismos, e impiden una correcta comparación de resultados.

La selección de la vía de abordaje más adecuada para cada caso individual, dependiendo de las características histopatológicas de la lesión y de su localización y extensión (a parte de los aspectos relacionados con cada paciente), se ha visto ayudada de manera extraordinaria con el desarrollo, simultáneo al de las técnicas quirúrgicas, del diagnóstico por imagen. La radiología simple y la tomografía convencional pronto resultaron insuficientes para valorar estos casos. La aparición de la TAC (aproximadamente alrededor de 1975) y de la RMI (alrededor de 1985), y la utilización simultánea de contrastes intravenosos (pe gadolinio con RMI, en 1988) permiten hoy en día valorar mejor estas lesiones.

La angiografía selectiva, convencional o digital; la posibilidad de realizar test de oclusión con balón arterial (“Balloon Occlusion Test”)^{356,390}, combinados con escintigrafía; y la embolización supraselectiva de lesiones, son armas de enorme ayuda en la valoración y planteamiento preoperatorio de estos pacientes. La disponibilidad de colgajos regionales y libres, ha mejorado las posibilidades de reconstrucción y sellado en estos pacientes³⁸⁹.

La TAC tridimensional⁸⁴, la angiografía por RM, las nuevas modalidades en RMI como las secuencias FAST Spin Echo y la 3DFT-CISS MR⁶⁷ son pruebas en fase de desarrollo, que aportarán en un futuro muy próximo nuevos elementos de evaluación para estos pacientes.

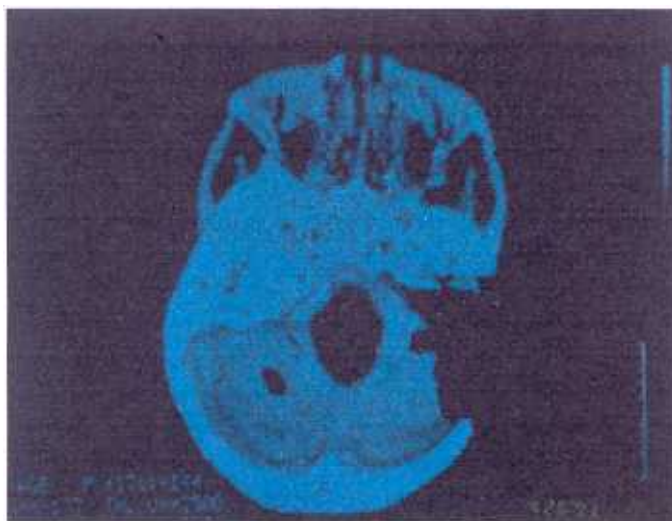

Figura 4: TAC tridimensional del postoperatorio de una abordaje lateral a la base del craneo.

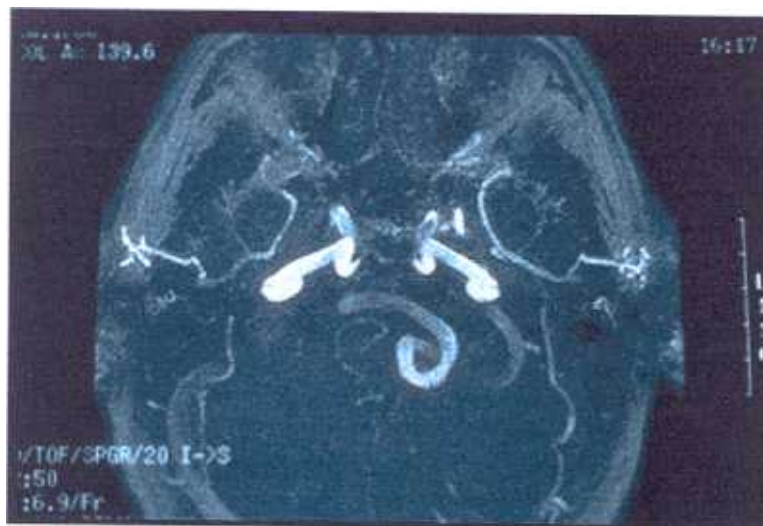


Figura 5: Angiografía por Resonancia Magnética de una dolico arteria basilar.

La cirugía asistida por ordenador (Sistemas de Navegación) es una muestra del desarrollo tecnológico que se está viviendo; su aplicación concreta a la cirugía de base de cráneo es una consecuencia lógica, aunque será el tiempo el que se encargará de poner cada cosa en su sitio.

II.2. INTRODUCCION A LA ANATOMIA QUIRÚRGICA DE LOS ABORDAJES LATERALES A LA BASE DEL CRANEO

Existen grandes tratados de anatomistas clásicos (Testut³⁹¹, Rouvier³²⁴, Gray⁴⁰⁸,...) que han descrito de forma pormenorizada y brillante cada una de las estructuras de la base del cráneo y a ellos aconsejo referirse para datos anatómicos concretos.

Sin embargo la visión de un cirujano difiere sobremanera de la de un anatomista; es a ese tipo de información sobre la anatomía, dirigida al cirujano, a la que me voy a referir en este apartado.

II.2.1. LÍMITES DE LA PORCIÓN LATERAL DE LA BASE DEL CRÁNEO

La región lateral de la base del cráneo, que vamos a estudiar, incluye una extensa zona limitada por detrás, por la línea media (escama del occipital); por delante, por la región orbitaria y los senos paranasales; por arriba, por la duramadre del lóbulo temporal; por debajo, por la región cervical alta, las primeras vértebras cervicales, y la región nuchal.

La base del cráneo incluye todas las estructuras óseas y de tejidos blandos comprendidas entre la superficie externa del cráneo y la superficie endocraneal del mismo, a nivel de su base. Esta región posee gran cantidad de elementos vasculonerviosos de vital importancia, que atraviesan numerosos forámenes y conductos, lo que la convierten sin lugar a dudas en la región anatómica más compleja y de mayor riesgo quirúrgico de todo el organismo.

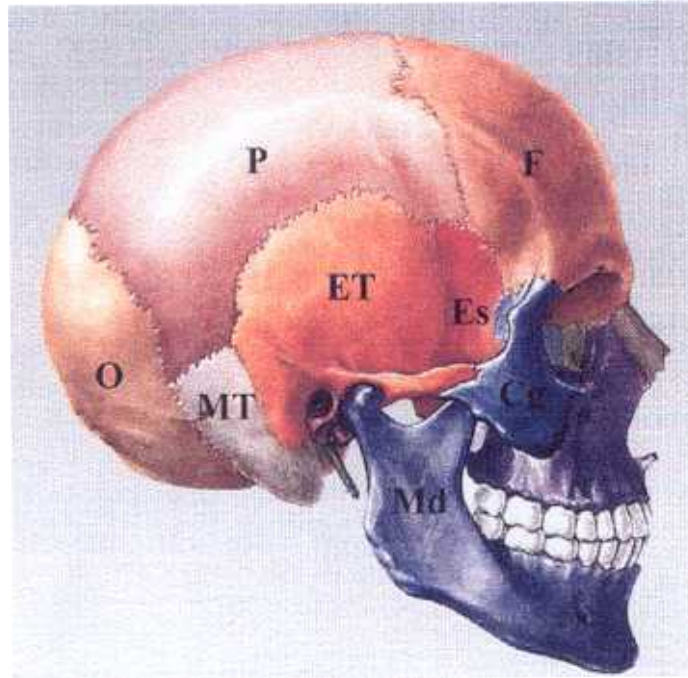


Figura 6

P:parietal; O: occipital; F: frontal; ET: escama temporal;
MT: mastoides del temporal; Md: mandíbula; Cg: cigoma

II.2.2. COMPONENTES ÓSEOS DE LA PORCIÓN LATERAL DE LA BASE DEL CRÁNEO

Los huesos que forman parte de la porción lateral de la base del cráneo son: el **hueso occipital**, en su porción suboccipital, en la región más posterior; el **hueso temporal** centro de la región lateral y el de mayor complejidad anatómica; el **hueso esfenoidal**, incluyendo el cuerpo, las apófisis pterigoides y parte de las alas; el **hueso mandibular** en su rama ascendente, apófisis coronoides y cóndilo mandibular; y en la parte más anterior, la apófisis cigomática del **hueso malar**. Especialmente los tres primeros incluyen áreas de gran interés quirúrgico, y es a ellos a los que dedicaremos un estudio más detallado.

II.2.2.A. HUESO OCCIPITAL:

El hueso occipital forma parte de la base del cráneo en la región suboccipital, donde el hueso adquiere un mayor grosor y aloja un amplio surco, en su cara interna, el seno transversal de drenaje venoso, que sigue un trayecto horizontal y que, en sentido lateral y anterior, se une al seno sigmoideo a nivel de la porción mastoidea del hueso temporal. El hueso occipital incluye también la región del foramen magno, que enmarca la transición, en el espacio intradural, entre el bulbo encefálico y la médula espinal. Por último incluye la porción baja del clivus, y el cóndilo occipital, atravesado por el canal del nervio hipogloso (XII par craneal), medial al agujero rasgado posterior (del que forma su borde medial); y parte del clivus medio que se une al cuerpo del esfenoides mediante una sínfisis (sínfisis clival); es la zona denominada apófisis basilar del occipital.

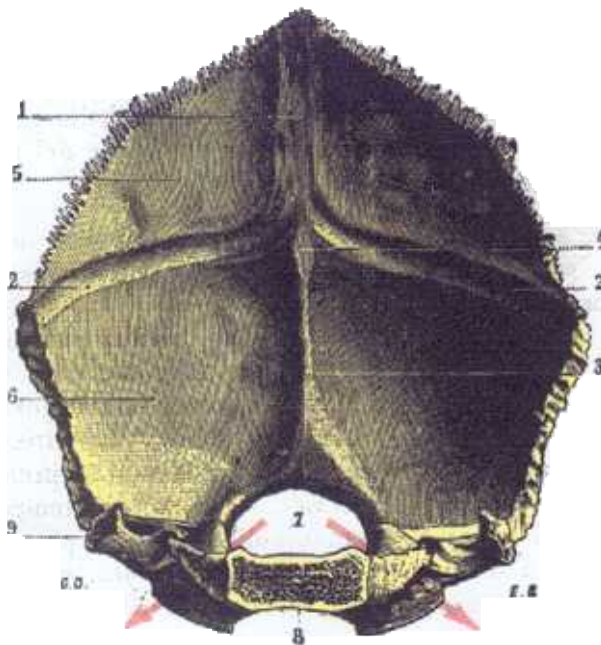


Figura 7 : 1. canal longitudinal; 2. canales laterales; 5. fosas cerebrales; 6. fosas cerebelosas; 7. agujero occipital; 8. apófisis basilar; 9. apófisis yugular: las flechas atraviesan los agujeros condíleos. (Testut³⁹¹)

II.2.2.B. HUESO TEMPORAL:

El hueso temporal es el que presenta mayor complejidad de todos los que forman parte de la región lateral de la base del cráneo, y por sí solo, en boca de muchos anatomistas, es la estructura más compleja de todo el organismo. Además, constituye el centro, no sólo anatómico, sino también estratégico de las vías laterales a la base del cráneo.

II.2.2.B.a. Porción escamosa:

Es la más anterior e incluye la **escama** del temporal, cubierta por el músculo temporal, y, asiento de la craniotomía para la vía por fosa media; la **apófisis cigomática** del hueso temporal, que, junto con la apófisis cigomática del hueso malar, constituyen el arco cigomático, que puede seccionarse en cirugía, rebatiendo inferiormente el músculo temporal, para dar acceso quirúrgico a la fosa infratemporal; la parte anterior de la **cavidad glenoidea**, que acoge al cóndilo de la mandíbula (quirúrgicamente pueden eliminarse la cavidad glenoidea y el cóndilo de la mandíbula, sin provocar una disfunción masticatoria importante); y la parte superior del **conducto auditivo externo**. Presenta zonas de unión o suturas con las porciones mastoidea, escamosa y timpánica, que pueden ser más o menos evidentes en el adulto.

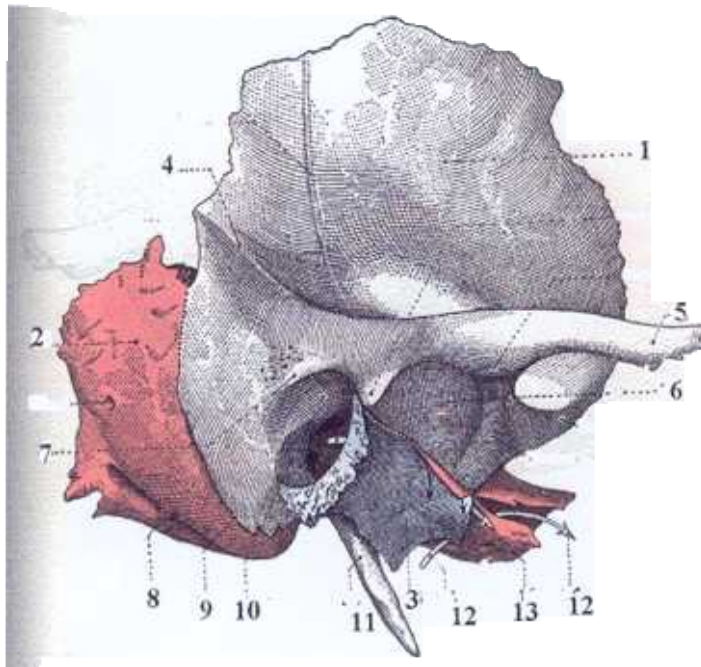


Figura 8: 1. *Escama temporal*; 2. *Porción mastoidea*; 3. *Hueso timpánico*; 4. *Línea temporalis*; 5. *Apófisis cigomática*; 6. *Cavidad glenoidea*; 7. *espina de Henle*; 8. *Incisura digástrica*; 9. *Punta mastoidea*; 10. *CAE*; 11. *Apófisis estiloides*; 12. *Canal carotídeo*; 13. *Trompa de Eustaquio*. (Testut³⁹¹)

II.2.2.B.b. Porción mastoidea:

Es la porción más posterior del hueso temporal. Presenta una superficie abultada y rugosa, especialmente en su porción inferior o punta, en cuya superficie se inserta el músculo esternocleidomastoideo (ECM), y en cuyo interior se inserta el músculo digástrico creando la incisura o cresta digástrica. Procede, en su parte lateral, de la porción escamosa, y en su parte posteromedial de la porción petrosa. Es asiento, además, en individuos sanos, de la mayor parte de la neumatización del hueso temporal.

II.2.2.B.b.i. Neumatización Del Hueso Temporal

El interior del hueso temporal sufre un proceso de neumatización, que comienza en el período fetal tardío, antes del nacimiento, y se desarrolla durante la infancia y la adolescencia; es variable de unos individuos a otros, y puede verse afectado por procesos inflamatorios o infecciosos, reduciendo enormemente su desarrollo, o sustituyéndolo por hueso compacto. La presencia y extensión de la neumatización del hueso temporal influye en la accesibilidad de las vías de abordaje laterales a la base del cráneo; por ejemplo, la presencia de una gran neumatización, suele favorecer la realización del abordaje, pero al mismo tiempo, favorece también, la aparición de una fístula de líquido cefalorraquídeo (LCR) en el postoperatorio, al dificultar el bloqueo de todas las vías de drenaje del sistema de neumatización.

En un adulto con un adecuado desarrollo del hueso temporal, podemos encontrar las siguientes **zonas de neumatización**: caja timpánica (protímpano, hipotímpano, mesotímpano, epitímpano, con celda epitimpánica anterior y/o celda supratubárica), aditus, antro, celdas periantrales separadas del antro por el septum de Korner, celdas mastoideas, celdas sinodurales de Citelli, celdas de la punta de la apófisis mastoides, celdas perisinusales, celdas retrosigmoideas, celdas perifaciales de Pogany, celdas perilaberínticas (retrolaberínticas, supralaberínticas, infralaberínticas), celdas perimeatales, celdas de la punta de la pirámide petrosa, celdas de la escama del temporal, celdas cigomáticas, celdas peritubáricas y celdas pericarotídeas.

Allam² reconoce cuatro regiones de neumatización: mastoidea, perilaberíntica, del apex petroso, y accesoria. Además describe distintas áreas en cada una, y las atribuye a distintos tractos de neumatización (Tabla 1).

Tabla 1: Regiones, áreas y tractos de neumatización según Allam².

REGIONES	AREAS	TRACTOS
Mastoidea	Antro	<i>Aditus</i>
	Periantral	<i>Antral</i>
	Tegmental	<i>Antral</i>
	Sinodural	<i>Antral</i>
	Perisinusal	<i>Antral</i>
	Central	<i>Antral</i>
	Punta a.lateral, b.medial	<i>Antral</i>
	Perifacial	<i>Hipotimpánico</i>
Perilaberíntica	Supralaberíntico	<i>Posterosuperior</i>
		<i>Posteromedial</i>
		<i>Subarcuato</i>
	Infralaberíntico	<i>Hipotimpánico</i>
Apex Petroso	Peritubárico	<i>Anterosuperior</i>
		<i>Anterolateral</i>
	Apical	<i>Hipotimpánico</i>
		<i>Peritubárico</i>
		<i>Perilaberíntico</i>
Accesorias	Cigomática	
	Escamosa	
	Occipital	
	Estiloidea	

Es muy importante tener presente la posibilidad de la existencia de todas estas celdas (no todas son constantes y depende de cada individuo la presencia de unas o de otras) para planear el abordaje y especialmente el cierre y sellado del mismo.

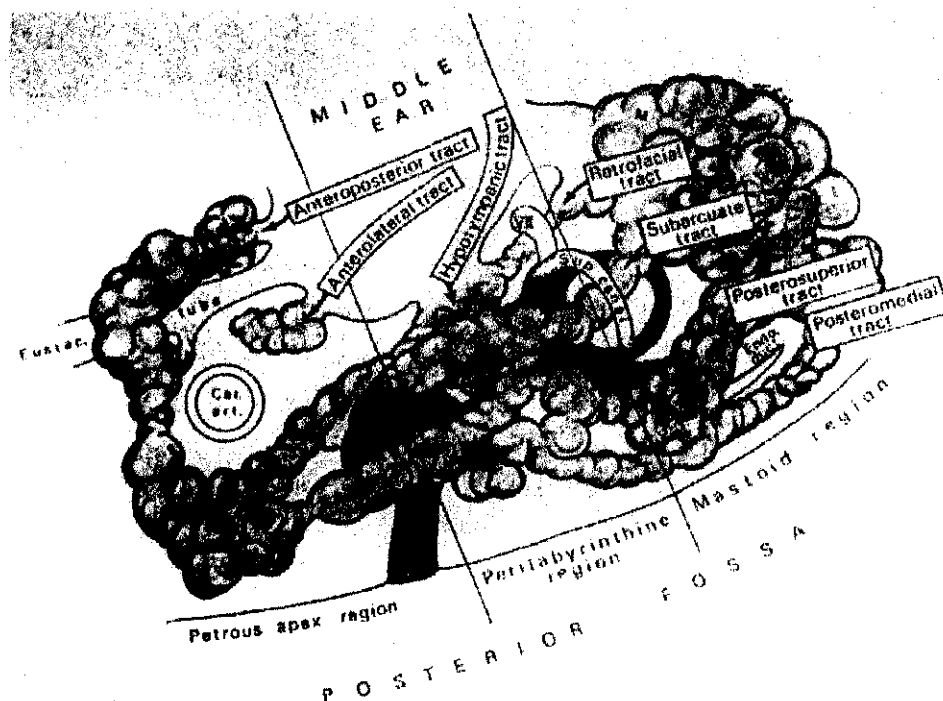


Figura 9: Sistema de neumatización del hueso temporal según Allam².

II.2.2.B.c. Porción timpánica:

La porción timpánica del hueso temporal abraza desde abajo la unión entre las porciones escamosa y petrosa constituyendo 4/5 partes del conducto auditivo externo (las porciones anterior, inferior y posterior); así mismo forma la parte posterior de la cavidad glenoidea y cierra por debajo la región infralaberíntica formando la parte externa del orificio carotídeo que da entrada a la ACI en la base del cráneo.

II.2.2.B.d. Apófisis estiloides:

La apófisis estiloides nace de la cara inferior del hueso timpantal (porción timpánica del hueso temporal) y se dirige hacia abajo y ligeramente hacia adelante y hacia adentro; adquiere una longitud variable y termina en su extremo inferior en el espacio parafaríngeo; en ella se insertan, y la rodean, los músculos estíleos, el ramillete de Riolo (estilogloso, estilofaríngeo y estilohioideo). Medial a la misma se encuentra, y cruza, de forma constante, la ACI, por lo que es un punto de referencia quirúrgica importante. También medial a la misma y a los músculos estíleos, siguiendo una dirección paralela a la apófisis, se encuentra el nervio glossofaríngeo (IX par craneal), que proporciona raíces motoras para estos músculos y otros del paladar, y sensibilidad a la región orofaríngea.

II.2.2.B.e. Porción petrosa:

Es la porción más medial de todas. Tiene forma de pirámide truncada y tiene una dirección de fuera adentro, y de atrás adelante. Por su interior transcurren gran número de elementos vasculonerviosos fundamentales, y contiene los órganos sensoriales auditivo y vestibular.

En su parte posterior, en su vertiente endocraneal, tiene labrado un surco para alojar el seno sigmoide que termina, a nivel del agujero rasgado posterior, en el golfo de la yugular, de altura variable, y que se continúa a nivel cervical con la vena yugular interna. A través del agujero rasgado posterior (cuya parte lateral ósea delimita la porción petrosa del hueso temporal) pasan, además, los pares craneales bajos IX, X y XI.

Por delante del golfo de la yugular entra en la base del cráneo la ACI, a través de un anillo fibroso; recorre un trayecto vertical; hace un codo por delante de la cóclea y medial a la TE; realiza un trayecto horizontal medial a la TE, que cruza en dirección anterior e inferior; realiza un segundo codo, a nivel del agujero rasgado anterior, donde se trunca la pirámide; y asciende para hacerse intracavernosa. El canal carotídeo adopta esta disposición en el interior de la porción petrosa.

II.2.2.B.e.i. NERVIO FACIAL

El nervio facial (NF) recorre un largo trayecto intratemporal, en el interior del *acueducto de Falopio*. Entra en el fondo del conducto auditivo interno (CAI) por el *orificio meatal*; recorre el *segmento laberíntico* dirigiéndose hacia afuera, hacia adelante, y ligeramente hacia arriba, hasta alcanzar el *ganglio geniculado*, donde se ensancha; hacia adelante da una rama, el *nervio petroso superficial mayor* (NPSM), que proporciona inervación neurovegetativa a las glándulas nasales, palatinas y lacrimales.

El NPSM abandona la cara superior de la porción petrosa del hueso temporal, a veces acompañado del nervio petroso superficial menor, a través del denominado *hiato de Falopio*, situado a una distancia muy variable del ganglio geniculado, lo que lo convierte en una referencia anatómica poco fiable.

Desde el ganglio geniculado, el nervio facial gira bruscamente hacia atrás formando el primer codo, y continuándose con la *porción timpánica u horizontal*; la primera parte de la misma se halla medial al pico de cuchara, con una dirección que forma ángulo agudo con la dirección del músculo del martillo; la segunda parte de la porción horizontal pasa por debajo del relieve del CSL y asoma en el mesotímpano por encima de la fosa oval (en muchos casos es dehiscente); de ahí que a la porción horizontal se la conozca también como porción timpánica.

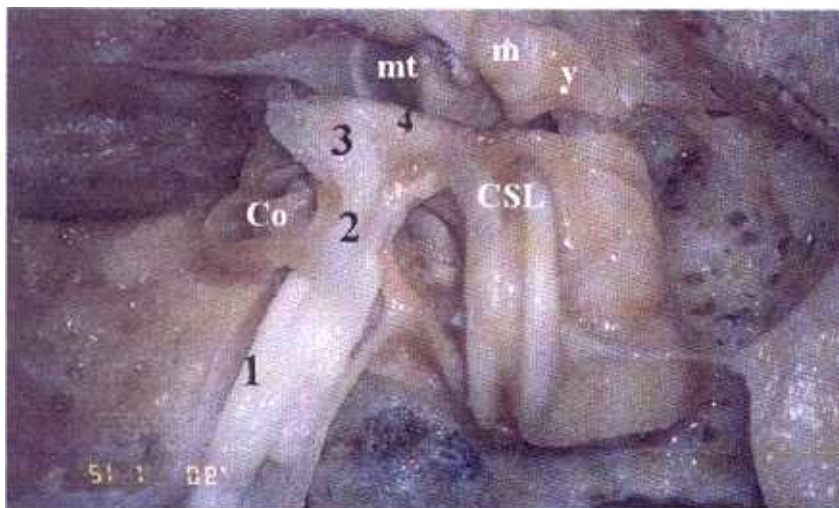


Figura 10: Nervio facial: visión por fosa media. M: martillo; y: yunque; mt membrana timpánica; Co: cóclea; CSL: conducto semicircular lateral; 1: porción meatal del NF; 2: porción laberíntica del NF; 3: ganglio geniculado; 4: porción timpánica del NF.

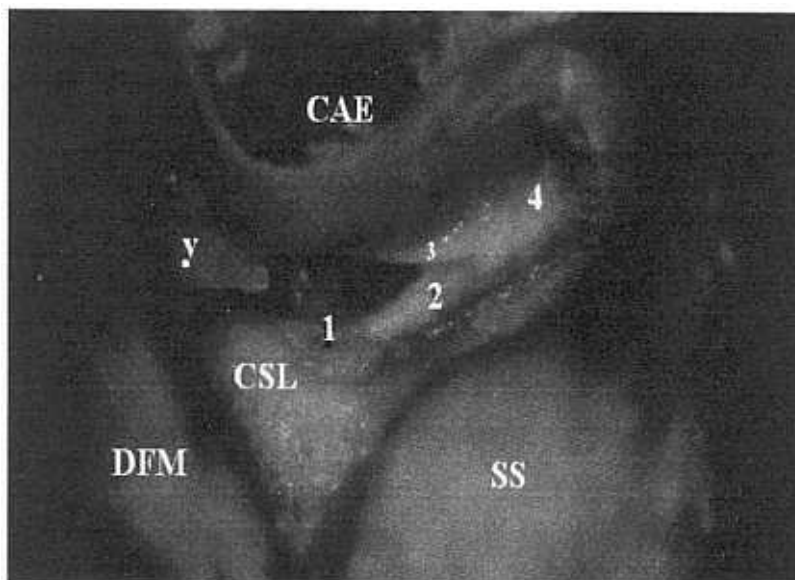


Figura 11: Visión transmastoides del nervio facial. Y: yunque; CAE: conducto auditivo externo; DFM: dura de la fosa media; SS: seno sigmoide; CSL: conducto semicircular lateral; 1: segundo codo del NF; 2: porción vertical del NF; 3: cuerda del tímpano; 4: agujero estilomastoideo.

Inmediatamente realiza un giro progresivo de unos 90° (segundo codo) para dirigirse verticalmente en sentido inferior; es la *porción vertical o mastoidea*; pronto da una rama, desde su cara anterior, para el músculo del estribo. A una distancia variable entre su 1/3 medio y el agujero estilomastoideo (AEM), da una rama sensorial que lleva fibras aferentes para el gusto y eferentes para glándulas salivares: es la *cuerda del tímpano*, que se dirige hacia arriba formando un ángulo más o menos agudo con la porción vertical del NF, y que es un punto de referencia importante durante la realización de timpanotomías posteriores. En ocasiones da alguna rama que se dirige hacia afuera, en busca de la piel del CAE y que proporciona inervación sensitiva a parte del CAE y área de la concha, y que explica algunos de los dolores de esta región en relación con patología del nervio facial (p.e. herpes ótico). El NF abandona el hueso temporal a través del AEM, donde se rodea de un anillo fibroso consistente, y forma un ángulo variable, abierto hacia adelante, para dirigirse hacia la glándula parótida.

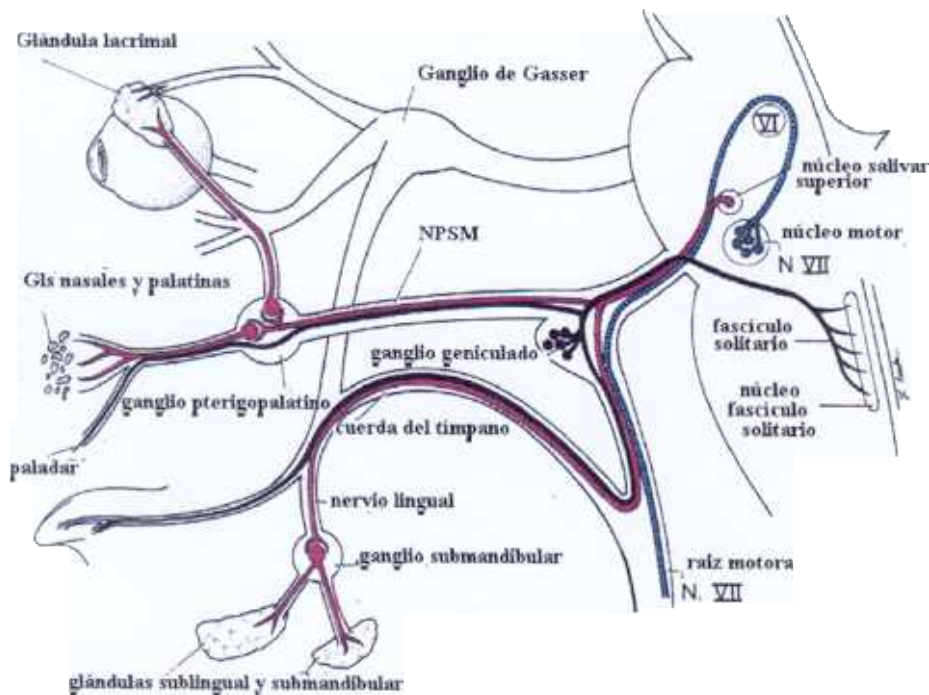


Figura 12 : Esquema de la anatomía y fisiología del nervio facial

II.2.2.B.e.ii. *Vascularización del nervio facial:*

La vascularización del NF tiene gran importancia en cirugía de base de cráneo, especialmente si se planea una transposición parcial o total del mismo. El nervio facial recibe vascularización de una arcada arterial formada por la anastomosis de tres orígenes distintos¹⁵⁷. Por un lado, la vascularización proveniente de la arteria estilomastoidea, proveniente de ramas de la arteria carótida externa²⁴⁴; por otro, la vascularización proveniente de la arteria petrosa, que acompaña el trayecto del NPSM, entrando por el ganglio geniculado, y que proporciona la arteria meníngea media (del sistema de la arteria carótida externa), pero en ocasiones también directamente de la ACI; por último recibe también aporte arterial, a través de su porción laberíntica, de ramas de la arteria auditiva interna,

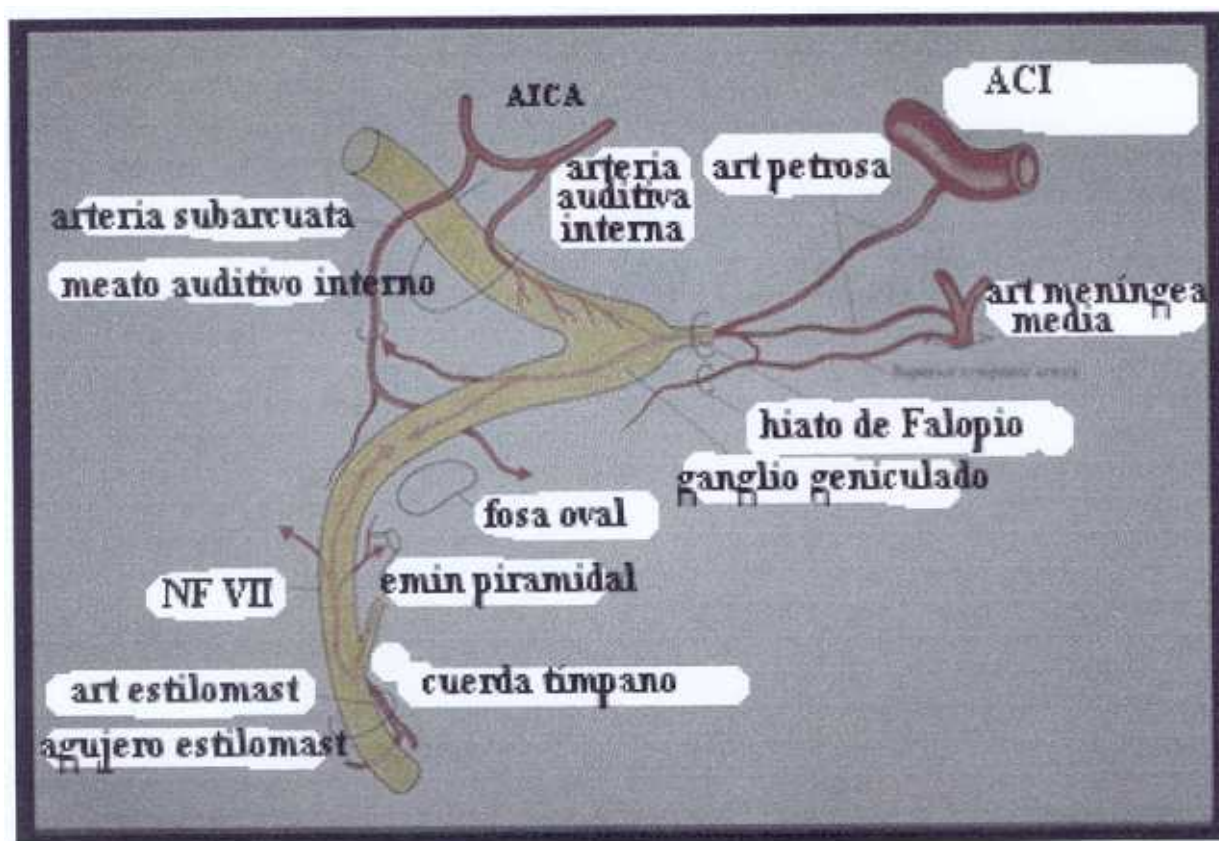


Figura 13: Vascularización del nervio facial. *Krmpotic-Nemanic*²³².

originada en la arteria cerebelosa anteroinferior (AICA: *anteroinferior cerebellar artery*), proveniente del sistema vertebrobasilar intradural. En ocasiones existe un aporte vascular, a nivel del segundo codo del nervio facial, que parece provenir de la arteria subarcuata, rama de la AICA. Estos diferentes orígenes de la vascularización del NF explican cómo la lesión del mismo es variable según se movilice solamente su porción vertical hasta el codo; se transpongan la segunda y la tercera porciones hacia adelante; o se realice una transposición total posterior, seccionando el NPSM.

Otro detalle importante en la vascularización del NF se halla en la distribución de los vasos que se localizan en el espesor de la capa más superficial del perineuro; la posibilidad de conservar, o no, esta cubierta del NF, dependiendo de su afectación por una determinada lesión (p.e. un glomus yugular), condiciona también el grado de lesión del nervio^{19,81}.

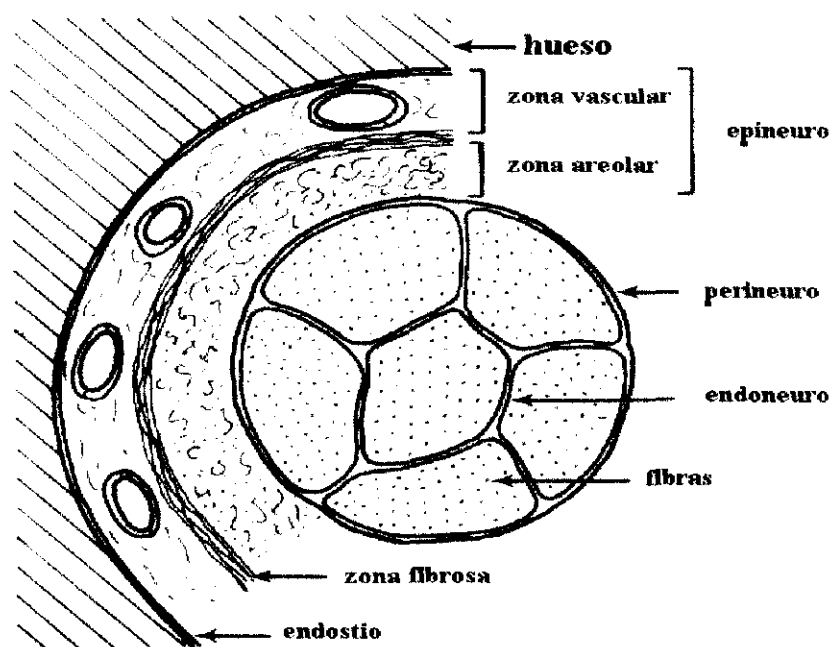


Figura 14: Nervio facial: sección histológica *Schuknecht*³⁵⁵.

II.2.2.B.e.iii. Sistema de gradación de la función del NF:

Aunque no existe unanimidad en la aceptación de un sistema para evaluar la función del NF, el sistema más universalmente aceptado es el de House y Brackmann, que exponemos a continuación.

Tabla 2: Sistema de gradación del NF según House y Brackmann¹⁸³

GRADO	ESTADO	CARACTERÍSTICAS
I	Normal	Función normal en todas las áreas
II	Ligera disfunción	Global: Ligera debilidad; puede haber pequeñas sincinesias En reposo: simetría y tono normales Movilidad: Frente: moderada a buena; Ojo: cierre completo con mínimo esfuerzo; Boca: ligera asimetría
III	Moderada disfunción	Global: Asimetría obvia no desfigurante; notables sincinesias, contracturas y/o hemiespasma, pero no severos. En reposo: simetría y tono normales Movilidad: Frente: movimiento ligero a moderado; Ojo: cierre completo con esfuerzo; Boca: ligera debilidad con máximo esfuerzo
IV	Disfunción moderada-severa	Global: Asimetría desfigurante y debilidad obvia. En reposo: simetría y tono normales. Movilidad: Frente: ninguna; Ojo: cierre incompleto; Boca: asimetría con máximo esfuerzo.
V	Disfunción severa	Global: Sólo algo de movilidad apenas apreciable. En reposo: asimetría Movilidad: Frente: ninguna; Ojo: cierre incompleto; Boca: ligero movimiento.
VI	Parálisis total	Ausencia completa de movimiento

II.2.2.B.f. Conducto auditivo externo:

La porción medial ósea del CAE está constituida en su parte superior por la porción escamosa del hueso temporal; las 4/5 partes correspondientes a sus vertientes anterior, inferior y posterior, se hallan enmarcadas por el hueso timpanal; en su extremo medial, el hueso timpanal posee un surco (surco de Rivinus), que aloja el anulus timpánico. Entre la unión del hueso timpánico y la porción escamosa existen dos suturas que marcan unos relieves en la parte anterosuperior y posterosuperior de la luz del CAE; son las suturas petrotimpánica (anterior), y timpanomastoidea (posterior), que suelen llevar una pequeña vascularización en su espesor, como aporte a la piel del CAE.

II.2.2.B.g. Oído Medio:

El oído medio se encuentra situado en el interior del hueso temporal. A él pertenece todo el sistema de neumatización antes descrito. Está recubierto de mucosa, que se halla en continuidad con la del tracto respiratorio a través de la TE, que se abre en la rinofaringe. También pertenece al oído medio el mecanismo timpano osicular, que pone en contacto la membrana timpánica con el oído interno a nivel de la fosa oval (martillo, yunque y estribo), y que proporciona una transmisión mecánica del sonido desde el oído externo al oído interno.

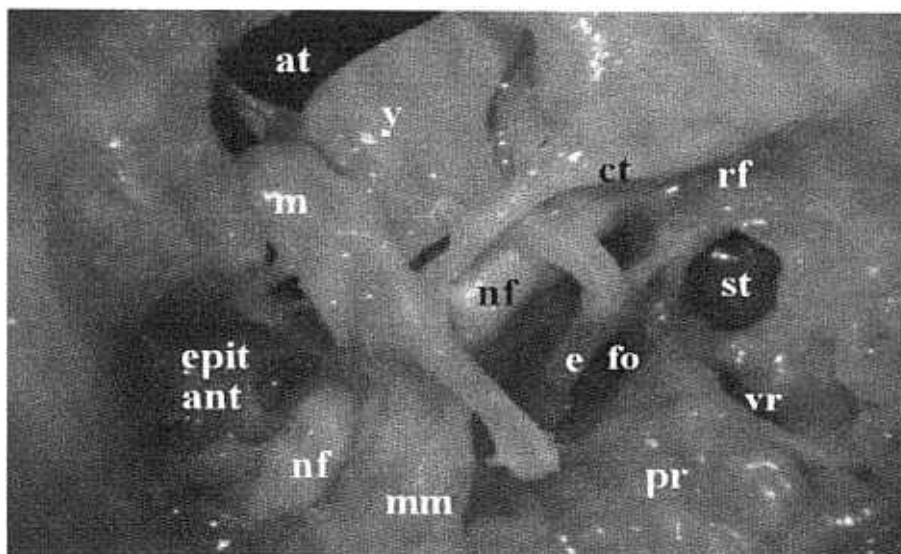


Figura 15: Oído medio, cara posterior. m: martillo; y: yunque; e: estribo; at: ático; epit ant: epitímpano anterior; mm: músculo del martillo; fo: fosa oval; vr: ventana redonda; st: seno timpánico; rf: receso facial; ct: cuerda del tímpano; nf: nervio facial

En la cara medial de la caja timpánica existen varios relieves. En la cara medial del epitímpano se encuentra el relieve del CSL; por debajo del mismo, en el límite superior del mesotímpano se halla el relieve de la porción timpánica del nervio facial, en ocasiones, dehiscente. Por debajo del mismo está el nicho de la fosa oval, donde se adapta el estribo, cuya platina se une a los bordes de la misma, a través del ligamento anular. El relieve mesotimpánico más importante lo constituye el promontorio, que corresponde a la impronta de la espira basal de la cóclea, y que está atravesado, de abajo arriba, por el nervio de Jacobson, rama del IX. Por debajo del promontorio se sitúa el nicho de la ventana redonda, en cuyo fondo, una membrana separa el oído medio de la escala timpánica de la cóclea.

La porción anterior de la caja timpánica es el protímpano, que da entrada a la trompa de Eustaquio. Por encima de la misma se encuentra el relieve del músculo del martillo, que la separa de la celda supratubárica, en ocasiones coincidente con la celda epitimpánica anterior, y en otras, como una celda independiente. El tendón del músculo

del martillo hace polea, en su extremo posterior, a nivel de un relieve esférico, denominado pico de cuchara o proceso cocleariforme, situado justo por delante de la fosa oval y por debajo de la porción horizontal del nervio facial. Medial a la entrada de la TE, por delante del promontorio, se encuentra la ACI, que en ocasiones puede estar dehiscente a ese nivel.

En la cara posterior de la caja timpánica se encuentran los recesos timpánicos a ambos lados del relieve de la tercera porción del nervio facial. Medial al mismo se encuentra, por encima del *pontículo* (cresta ósea que une el promontorio con la pared posterior de la caja), el *seno timpánico superior*, justo por detrás de la fosa oval; suele ser pequeño, a veces inapreciable. Entre el pontículo y el *subículo* (cresta ósea que une el promontorio a la parte posterior del hipotímpano), se encuentra el *seno timpánico inferior* (seno timpánico propiamente dicho); es el más desarrollado, pudiendo alcanzar el tracto mastoideo⁹⁹.

Lateralmente al nervio facial pueden encontrarse otros dos recesos. La *cresta cordal*, relieve óseo que une la pirámide (prominencia que da salida al tendón del músculo del estribo) con la salida de la cuerda del tímpano a la caja, separa estos dos recesos. Por encima de la cresta cordal se encuentra el *seno facial superior*, que corresponde a la zona de acceso de la timpanotomía posterior en la caja, por encima de la cuerda del tímpano. Por debajo de la cresta cordal se encuentra el *seno facial inferior* ó *seno timpánico lateral*, que suele estar más desarrollado, y que corresponde a la zona de acceso, de la timpanotomía posterior ampliada, al hipotímpano.

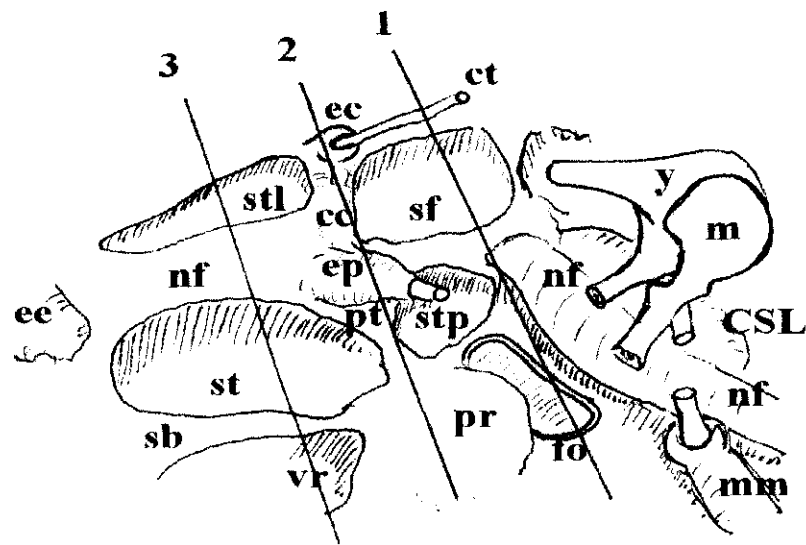


Figura 16: Recesos posteriores de la caja timpánica. y: yunque; m: martillo; mm: músculo del martillo; CSL: conducto semicircular lateral; nf: nervio facial; ec: eminencia cordal; cc: cresta cordal; ep: eminencia piramidal; ee: eminencia estílea; sb: subículo; pt: pontículo; pr: promontorio; vr: ventana redonda; fo: fosa oval; sf: seno facial; stl: seno timpánico lateral; st: seno timpánico; stp: seno timpánico posterior. 1,2 y 3: secciones sagitales: ver figura 12.

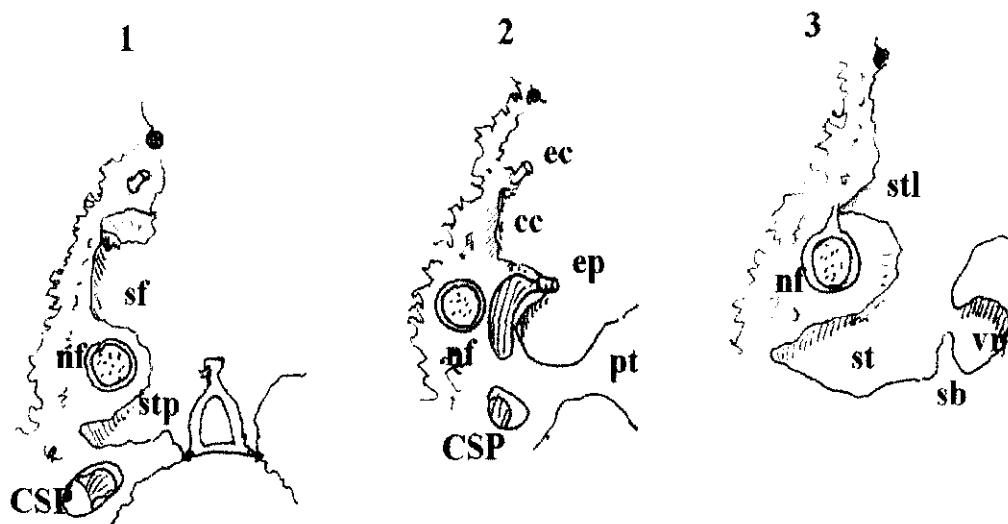


Figura 17 : Recesos posteriores de la caja timpánica; secciones 1,2 y 3 de la figura 11; leyendas igual que en figura 11; CSP: conducto semicircular posterior.

En la porción inferior de la caja timpánica se halla el hipotímpano, de profundidad variable, dependiendo de la altura del golfo de la yugular, que en ocasiones puede ser dehiscente a este nivel, e, incluso, encontrarse adherido al ánulus timpánico.

II.2.2.B.h. Oído Interno:

El oído interno se encuentra en el interior del hueso temporal, rodeado de una cápsula ótica. La parte posterior de la misma corresponde a los CS; la parte media, al vestíbulo; y la parte anterior, a la cóclea. En su interior se halla el laberinto membranoso, con una distribución similar, y que contiene los órganos sensoriales del equilibrio y de la audición. Queda fuera del alcance de esta introducción, la descripción detallada de estos elementos, que puede encontrarse en textos especializados^{15,354,355}.

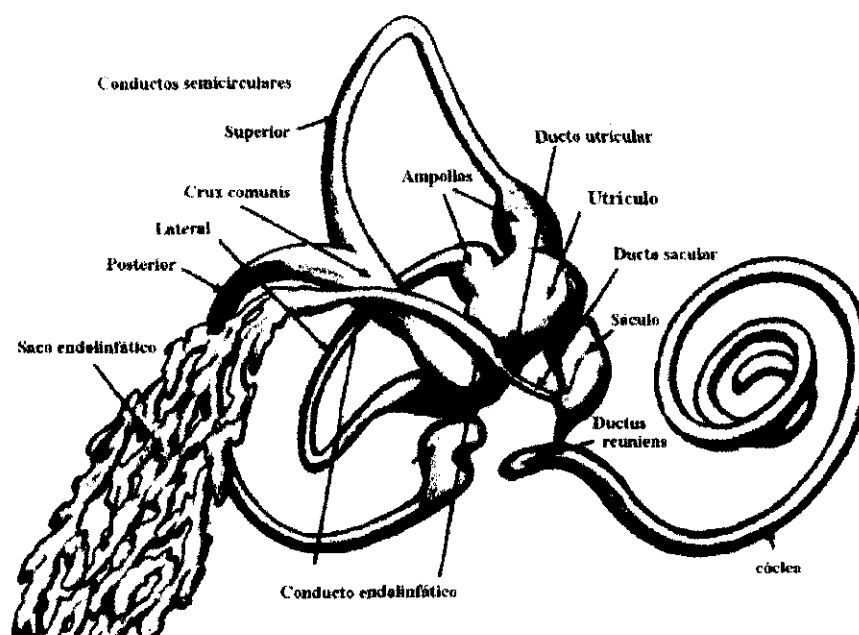


Figura 18: Elementos del laberinto membranoso. *Schuknecht*³⁵⁵.

La cápsula ótica será respetada, ó destruida, parcial (vía TL) ó totalmente (vías TO y TC); en el primer caso, se conservará la audición (p.e. vía FCM), o quedará una hipoacusia de transmisión (vías IFT); en los dos últimos casos, se perderán las funciones vestibular y auditiva.

II.2.2.B.h.i. Conservación de la audición:

La conservación de la audición es un elemento más a considerar en la estrategia de selección de la vía de abordaje más adecuada. Existen diversos métodos para evaluar la conservación de la audición. Algunos consideran cualquier audición medible (Wigand⁴³); otros siguen la regla de 50/50, en la que consideran conservada la audición por debajo de los 50 dB y por encima del 50% de discriminación⁴⁰⁶; algunos defienden la regla 30/70, en la que la audición postoperatoria se considera útil si es menor de 30 dB y se sitúa por encima del 70% de discriminación⁴⁰⁶.

Sanna propone una clasificación²⁸⁹ que divide la audición y discriminación en intervalos, e insiste en la necesidad de adoptar un criterio común para poder hablar el mismo lenguaje. Las clases 1 y 2 de PTA (Umbral medio de audición por vía aérea), y A y B de SDS (discriminación), se corresponderían con una audición útil. Este límite serviría para la selección preoperatoria de los candidatos a conservar la audición, así como el estudio postoperatorio de los pacientes en los que se considera que se ha conservado la audición³⁵¹.

Tabla 3: Clasificación de Sanna para conservación de la audición en Neurinoma del Acústico

CLASE	PTA (dB) ^{500-4000Hz}	SDS (%)	CLASE
1	0-20	100-80	A
2	21-40	79-60	B
3	41-60	59-40	C
4	61-80	39-20	D
5	81-100	19-0	E
6	>100	-	F

II.2.2.B.j. Conducto auditivo interno:

El CAI, ó meato auditivo interno, se abre, en forma de cono de base medial, en la cara posterior de la pirámide petrosa del hueso temporal. Da paso a los nervios facial y cocleovestibular, que adoptan una disposición constante en el interior del conducto: el NF, anterosuperior; el nervio vestibular superior (NVS), posterosuperior; el nervio vestibular inferior (NVI), posteroinferior; y el nervio coclear (NC), anteroinferior. En el fondo del CAI, los nervios NF y NVS, quedan separados por una pequeña *cresta vertical* (Bill's bar); antes de entrar en el hueso temporal, existen, entre ellos, anastómosis vestibulo-faciales⁴⁹. Entre NF y NVS por encima, y NVI y NC por debajo, existe una *cresta horizontal* muy marcada, y fácil de identificar en cirugía; es la *cresta transversa*. Estas dos crestas tienen gran importancia en la localización del nervio facial en algunos abordajes (FCM, TL), y son siempre constantes⁸³. El NF entra en el acueducto de Falopio, en el fondo del CAI, a través del foramen meatal, para iniciar la porción laberíntica del mismo. El orificio meatal es la zona más estrecha de todo el acueducto de Falopio, y la más susceptible de comprometer la vascularización del nervio, en caso de edema. El NVS entra en su propio canal, en busca de las ampollas de los CSL y CSS. El NVI, antes de entrar en su canal para inervar el vestíbulo, da una pequeña rama, que entra por un canal independiente (canal de Morgagni), para inervar el CSP. El NC entra en el tracto espiral de la cóclea a través de numerosos pequeños orificios (zona cribiforme); por ello es muy sensible a lesiones por arrancamiento en las maniobras de tracción medial, durante la cirugía.

El CAI, es una zona estratégica en cualquier abordaje lateral de la base del cráneo; la disposición de los elementos nerviosos varía según la dirección del abordaje, y debe conocerse en detalle.

II.2.2.B.j.i. VISION SUPERIOR DEL CAI (FCM)

A través de la FCM se puede exponer el CAI en toda su extensión, desde el poro hasta el fundus, sin afectar ninguna estructura adyacente. La exposición de la cresta vertical, a nivel del fundus, permite identificar de forma segura el nervio facial (porción laberíntica), y diferenciarlo del NVS. Los nervios NVI y NC, quedan ocultos a la visión, por debajo de NF y NVS, separados de ellos por la cresta horizontal. En el fondo del CAI, las relaciones son muy estrechas, teniendo la cóclea por delante y las ampollas de los CSS y CSL, a distancia de escasos milímetros. En su extremo medial, el CAI está rodeado de hueso más o menos neumatizado, sin que haya estructuras próximas.

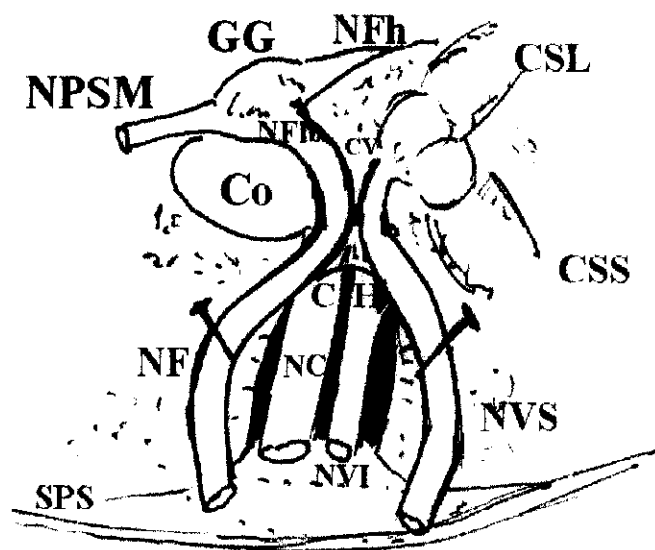
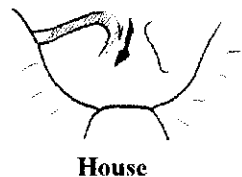



Figura 19: CAI visto desde FCM. NPSM: n. petroso superficial mayor; GG: ganglio geniculado; NFh: porción horizontal del nervio facial; NFhb: porción laberíntica del NF; CV: cresta vertical; Co: cóclea; CSL: conducto semicircular lateral; CSS: conducto semicircular superior; CH: cresta horizontal; NF: nervio facial; NVS: nervio vestibular superior; NVI: nervio vestibular inferior; NC: nervio coclear; SPS: seno petroso superior.

Para la identificación del CAI por vía FCM se han descrito diversos métodos. Los más aceptados son los siguientes:



House

Método de House:

Siguiendo el curso del NPSM se identifica el ganglio geniculado y, de forma retrógrada, la porción laberíntica del NF, y por tanto el CAI.

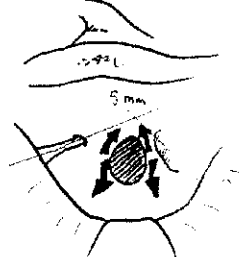
Método de Fisch:

A través de la exposición de las celdas perilaberínticas, cerca de la eminencia arcuata, se localiza el hueso compacto del CSS y se expone la línea azul del mismo. Trazando un ángulo de 60° con respecto a esta línea azul y fresando en el interior del mismo, se localiza el CAI.



Fisch

García-Ibañez

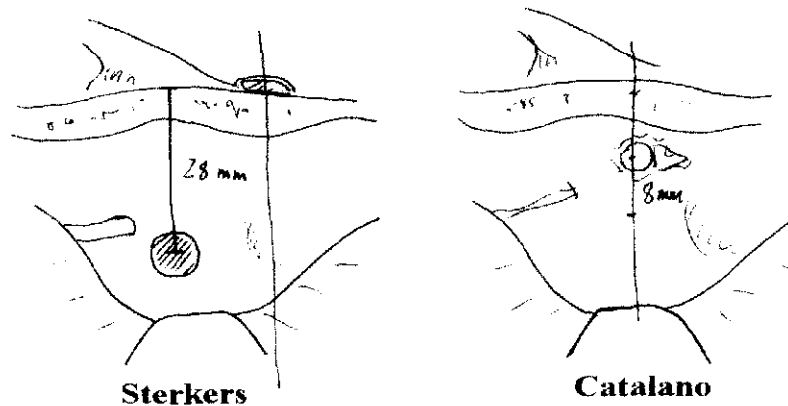


Método de García-Ibañez:

Trazando dos líneas imaginarias que pasen por el trayecto del NPSM y de la eminencia arcuata, se forma un ángulo. En la bisectriz de este ángulo y 5 mm medial al cruce de ambas líneas imaginarias, se puede localizar el CAI, fresando en profundidad.

Método de Sterkers:

Utilizando la línea binaural, y paralela a ella, pero a nivel de la base de la apófisis cigomática, se comienza a fresar a 28 mm de la cortical ósea.

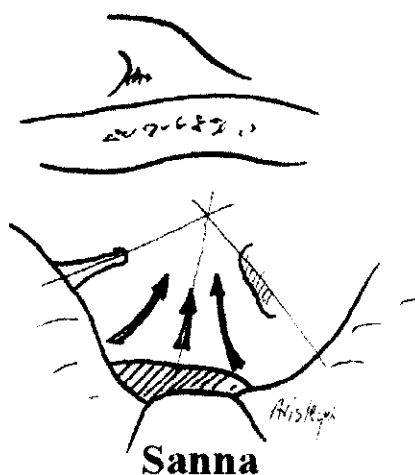


Método de Catalano y Eden:

Descubre la cabeza del martillo en el epítimpano; fresando 8 mm por dentro del martillo en una línea que une la raíz del cigoma y la cabeza del martillo, localizan el CAI en su porción lateral.

Método de Sanna

Utilizando la bisectriz del ángulo formado por las líneas imaginarias que pasan por el NPSM y la eminencia arcuata, comienza a fresarse en la porción más medial del campo, cerca del seno petroso superior, donde existe un mayor margen de error (como luego veremos en el estudio morfométrico realizado), hasta localizar la duramadre del poro acústico interno. Una vez identificado el CAI, se sigue la duramadre que acompaña a todo el meato, hasta el fondo.



II.2.2.B.j.ii. VISION POSTERIOR DEL CAI (RS)

El acceso posterior del CAI se realiza desde el espacio intradural, después de un abordaje retrosigmoideo. La posibilidad de acceder en mayor o menor medida al fondo del CAI depende de la anatomía de cada caso particular, pero nunca se podrá alcanzar el fondo de forma directa, pues el vestíbulo y/o el CSP lo impiden. El acueducto vestibular, la *crux communis* y el CSS también pueden ser dañados a través de esta vía. Las crestas vertical y horizontal no son accesibles bajo visión directa. La disposición de los nervios desde esta perspectiva es diferente, encontrándonos en primer plano los dos nervios vestibulares, que en el APC van unidos. Por delante de ellos, y ocultos a la visión del cirujano, encontramos el nervio facial en la parte superior, y el NC en la parte inferior.

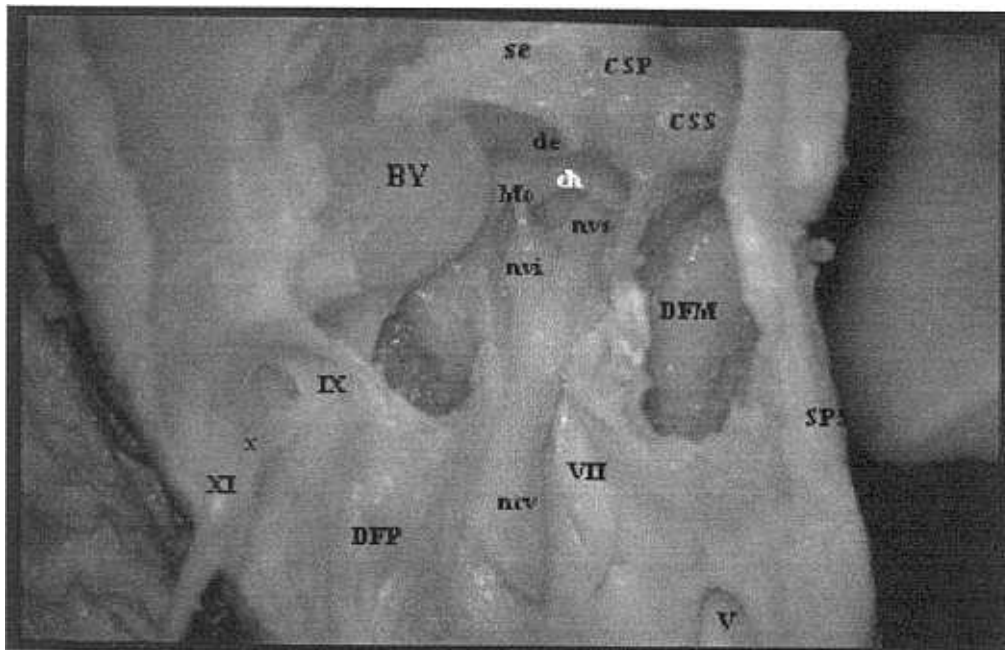


Figura 20: Visión posterior del CAI por vía RS. BY: bulbo yugular; DFP: dura de la fosa posterior; DFM: dura de la fosa media; SPS: seno petroso superior; CSP: conducto semicircular posterior; CSS: conducto semicircular superior; se: saco endolinfático; de: ducto endolinfático; Mo: nervio singular de Morgagni; nvi: nervio vestibular inferior; nvs: nervio vestibular superior; ncv: nervio cocleovestibular; V: nervio trigémino; VII: nervio facial; IX: nervio glosofaríngeo; X: nervio vago; XI: nervio espinal; ch: cresta horizontal.

II.2.2.B.j.iii. VISION LATERAL DEL CAI (TL)

La visión más lateral del CAI la obtenemos después de realizar una laberintectomía por vía transmastóidea. Ello permite exponer, sin ningún tipo de compresión de estructuras nerviosas, ni extra ni intradural, la totalidad del recorrido del CAI. Además ambas crestas horizontal y vertical, pueden ser expuestas, ofreciendo puntos de referencia constantes para la identificación de los nervios, especialmente del NF. El CAI forma, desde esta perspectiva, un ángulo de unos 30° con la porción horizontal del mismo nervio. Este abordaje permite exponer todo el trayecto del NF intrapetroso, desde el foramen meatal, hasta el AEM. Al abrir la duramadre, encontramos los dos nervios vestibulares en primer plano; el NF y el NC quedan por delante, pero la porción laberíntica del facial es visible de forma directa por encima del NVS.

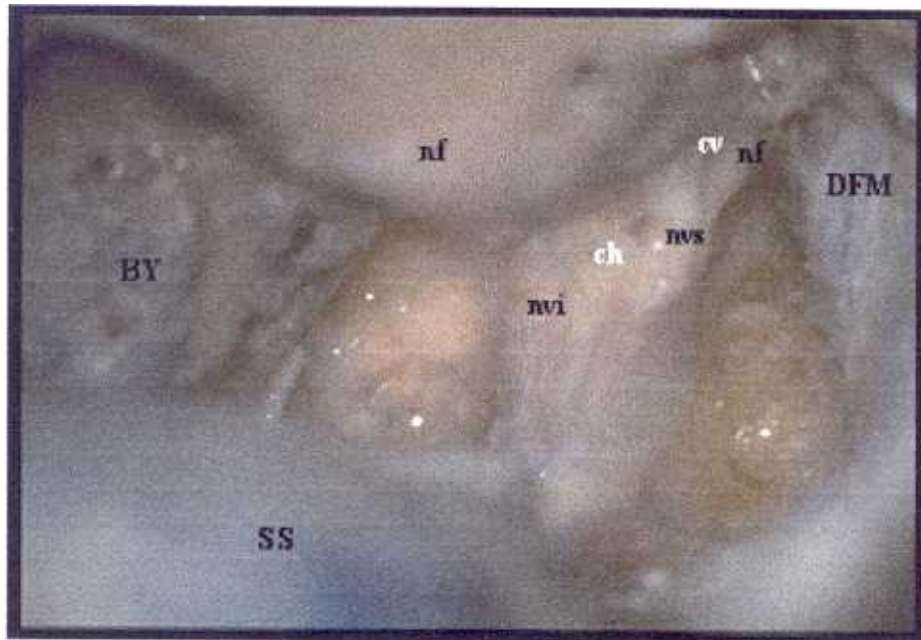


Figura 21: Visión lateral del CAI por vía TLB. nf: nervio facial; nvi: nervio vestibular inferior; nvs: nervio vestibular superior; ch: cresta horizontal; cv: cresta vertical; BY: bulbo yugular; SS: seno sigmoide; DFM: dura de la fosa media.

II.2.2.B.j.iv. VASCULARIZACIÓN DEL CAI

El CAI contiene una vascularización que proviene de la AICA a través de la arteria auditiva. La propia AICA forma un asa que en ocasiones entra en el CAI. La arteria auditiva interna proporciona irrigación terminal a las porciones auditiva y vestibular^{39,107,265}, a través de diferentes ramas, y aporte vascular para el nervio facial, que se anastomosa con otras fuentes de aporte vascular, a nivel del ganglio geniculado. Desde el punto de vista quirúrgico, el hecho de que la vascularización auditiva sea terminal, tiene una gran importancia, pues no basta conservar la integridad del nervio coclear para preservar la audición, sino que hay que conservar también su vascularización. Existen diferentes patrones de vascularización posibles en el CAI^{260, 262, 263,265}.

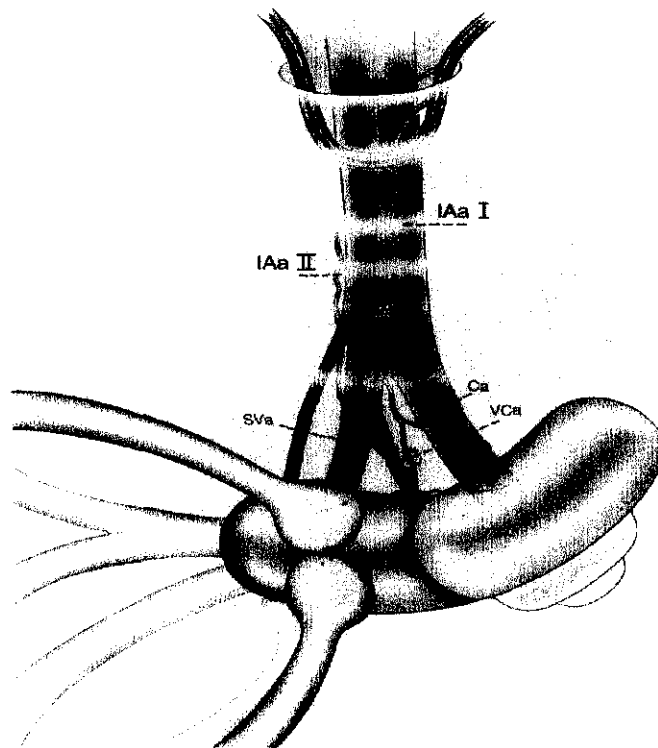


Figura 22: Vascularización del CAI (porción cocleovestibular). IAa I: arteria auditiva interna I; IAa II: arteria auditiva interna II; Sva: arteria vestibular superior; Ca: arteria coclear; VCa: arteria vestibulococlear.
Mazzoni²⁶³.

II.2.2.B.k. Acueducto coclear:

El acueducto coclear es un estrecho conducto, vestigio embrionario, no permeable en condiciones normales en el adulto, que va desde la escala timpánica cerca de la ventana redonda, en sentido inferior y con una ligera curvatura en sentido medial, hasta la cara inferior del peñasco, donde se abre inmediatamente lateral a la *pars nervosa* del agujero rasgado posterior (*fossula petrosa*³⁰²). Su trayecto está ocupado por tejido fibrótico, salvo en su extremo inferior donde se ensancha y se abre al espacio subaracnoideo, que contiene LCR. En etapas embrionarias, comunica este espacio subaracnoideo con el espacio perilinfático de la rampa timpánica de la coclea.

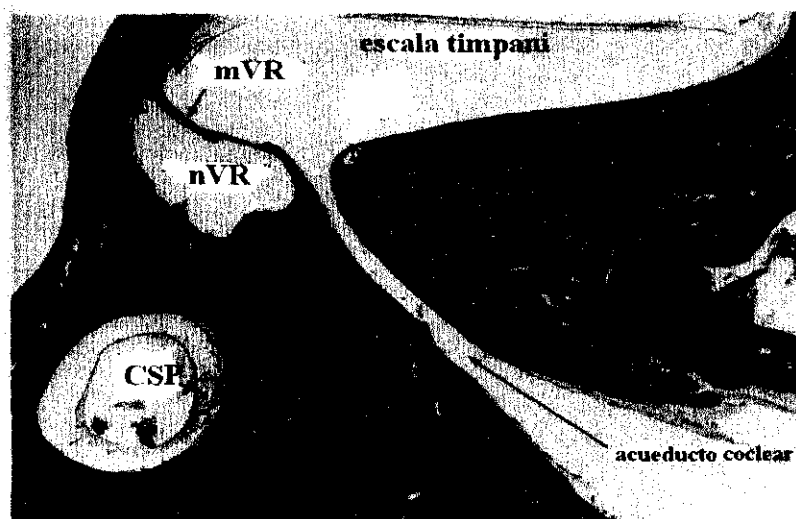


Figura 23: Acueducto coclear patente. Sección histológica. CSP: ampolla del CSP; nVR: nicho de la ventana redonda; mVR: membrana de la ventana redonda; *Schuknecht*³⁵⁴.

El acueducto coclear es un punto de referencia importante en vías de abordaje translaberínticas e infralaberínticas, pues marca el límite inferior de la disección, si no se quiere lesionar el IX par, que se halla inmediatamente por debajo. La apertura del mismo permite, en algunos casos, la salida de LCR, y ayuda a descomprimir la tensión del APC, favoreciendo la progresión de la vía de abordaje.

II.2.2.B.1. Acueducto vestibular:

El acueducto vestibular alberga el conducto endolinfático, que comunica el vestíbulo con el saco endolinfático, situado en un desdoblamiento de la duramadre de la fosa posterior, entre el CSP, y el SS y el BY. El acueducto vestibular sigue una dirección, desde su opérculo de entrada, aproximadamente un centímetro por detrás del CAI, hacia adelante y un poco hacia arriba, para curvarse bruscamente, medial a la *crux communis*, en sentido inferior, y alcanzar el vestíbulo. El acueducto vestibular es un punto de referencia importante en el abordaje RS transmeatal. No está claramente demostrado en el ser humano que la apertura del mismo conlleve riesgo para la función auditiva, y de hecho, la experiencia demuestra lo contrario¹¹².

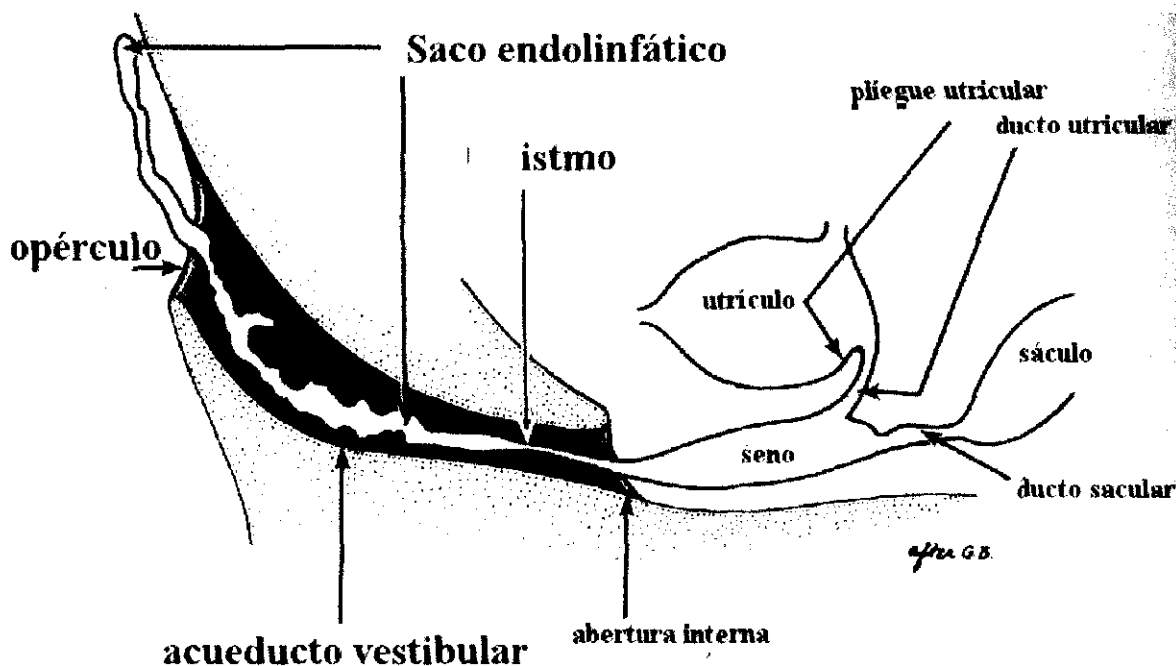


Figura 24: Acueducto vestibular, saco y ducto endolinfáticos. *Schuknecht*³⁵⁴.

II.2.2.B.m. Apex petroso:

Corresponde al extremo anterior y medial de la pirámide petrosa; tiene forma de pirámide truncada, aunque desde su visión superior adquiere forma triangular. Esta situado entre el CAI, la cóclea y la región infralaberíntica por detrás; la ACI por fuera, el seno petroso superior y la duramadre de la fosa posterior por dentro; y la duramadre de la fosa media y el cavum de Meckel (asiento del ganglio de Gasser, del V par) por encima. La región del ápex petroso tiene gran importancia como llave de acceso al clivus, como zona de referencia en numerosos abordajes laterales para acceder al CAI, a la ACI intrapetrosa, ó incluso al seno cavernoso; su interior suele estar constituido de hueso espongiótico fácilmente fresable y carente de estructuras; sin embargo está rodeado de un gran número de elementos neurovasculares de extraordinaria importancia. En ocasiones puede estar afectado o invadido por lesiones ocupantes de espacio, que nacen en el mismo ápex o que se extienden desde zonas contiguas. En su

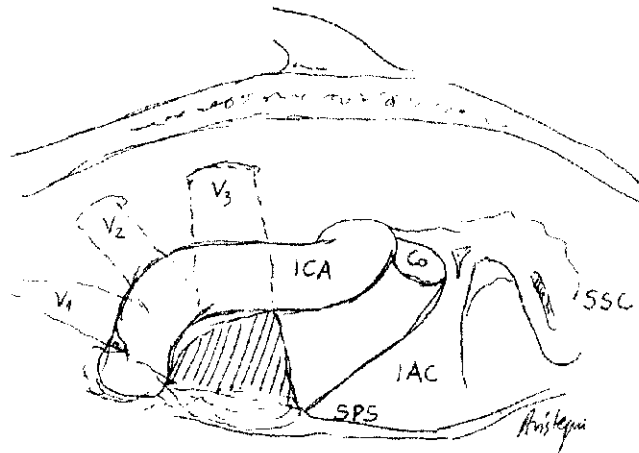


Figura 25: Apex petroso: zona triangular anterior (rayada); zona cuadrangular posterior (sombreada).

vértice confluyen la ACI (a nivel del agujero rasgado anterior), el ganglio de Gasser dentro del cavum de Meckel, el nervio motor ocular externo (VI par) dentro del canal de Dorello, el seno petroso superior y el seno petroso inferior cerca de su entrada en el seno cavernoso. (Figura 19)

En el suelo de la fosa media, en la zona del ápex petroso se han descrito, de forma clásica, dos triángulos:

Triángulo posterolateral: también llamado **triángulo de Glasscock¹⁴⁶**; situado entre las líneas que unen los siguientes puntos: el foramen espinoso, la eminencia arcuata, y el punto de unión entre el NPSM y el borde posterior del ganglio de Gasser. Este espacio da acceso a la ACI intrapetrosa en su porción horizontal.

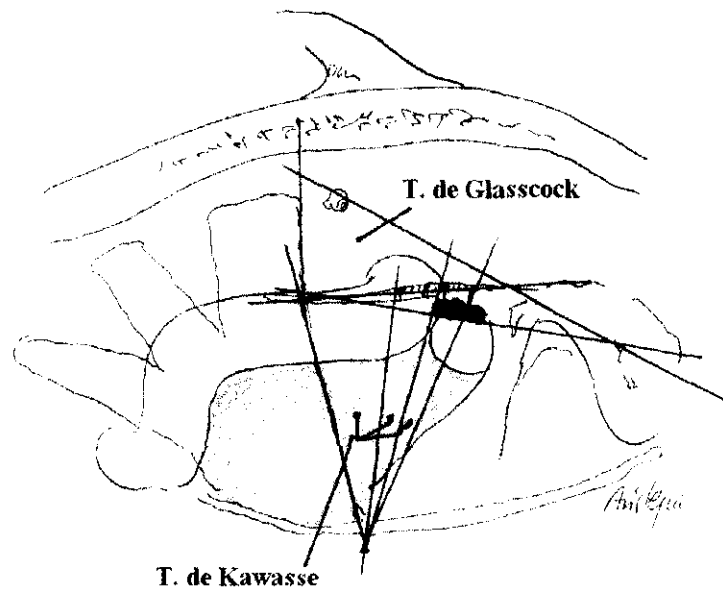


Figura 26: Triángulos de Glasscock y de Kawasse. La zona en negro de la cóclea, es la que puede ser dañada por alguno de los dos métodos.

Triángulo posteromedial: conocido como **triángulo de Kawasse**²¹⁶; situado entre el hiato de Falopio, el punto de unión del NPSM con el borde posterior del ganglio de Gasser, y el borde posterior del poro del cavum de Mackel. Este triángulo da acceso al apex, al clivus medio y a la fosa posterior a través de la DFP premeatal.

II.2.2.C. HUESO ESFENOIDAL:

El hueso esfenoidal constituye el límite anterior y medial de los abordajes laterales a la base del cráneo. Tiene una estrecha relación con el hueso temporal en su porción petrosa, y con el hueso occipital a través de la apófisis basilar del mismo.

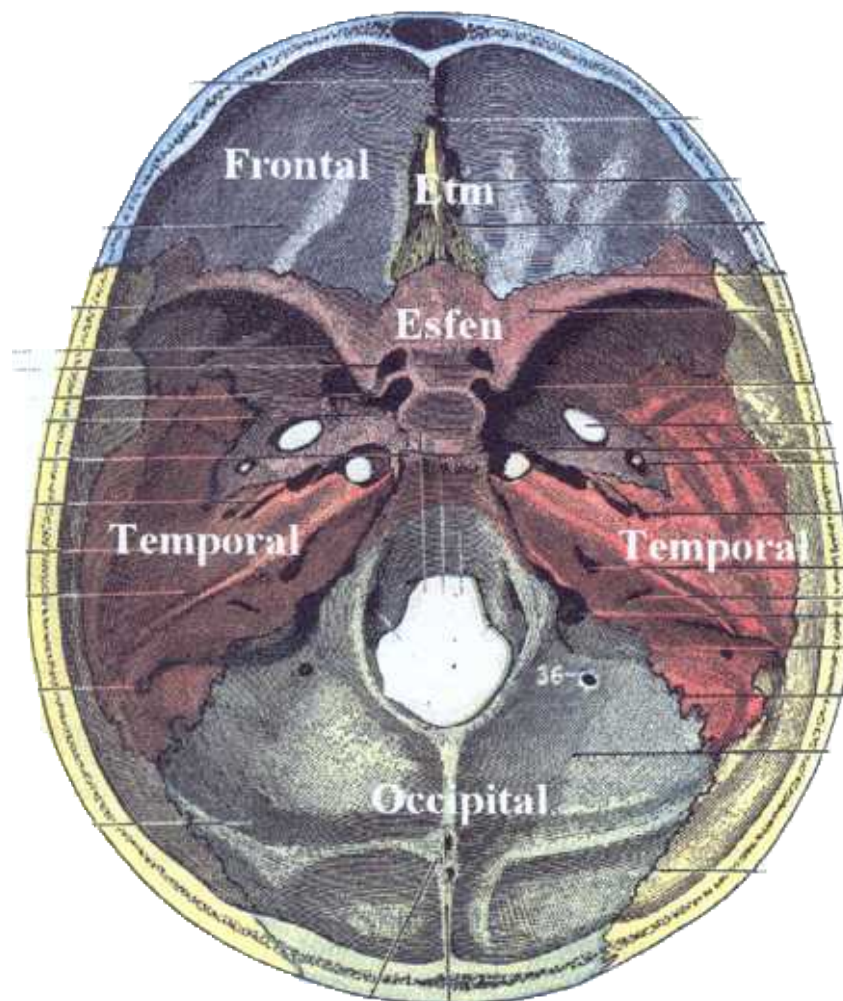


Figura 27: Huesos que componen la base del cráneo; el esfenoides queda en medio, y se relaciona con todos los demás: frontal, etmoides, temporal y occipital. *Testut*³⁹¹.

II.2.2.C.a. Cuerpo del esfenoides:

Se encuentra situado en la línea media, por detrás del hueso etmoidal. En su interior, en la parte más anterior, se desarrolla, de forma muy variable de unos individuos a otros, el seno esfenoidal, cavidad paranasal que puede ser alcanzada en algunas vías de abordaje laterales. La parte posterior del cuerpo del esfenoides tiene un contenido de hueso espongiótico y constituye el clivus superior y parte del clivus medio. La cara superior del cuerpo del esfenoides es cóncava hacia arriba y alberga la hipófisis; es la denominada silla turca. En los cuatro extremos superiores de la misma se desarrollan las apófisis clinoides; existen dos anteriores, bien desarrolladas, que cubren el trayecto de la porción cavernosa de la ACI (abordaje transclinoideo al seno cavernoso); y dos posteriores, menos desarrolladas. En la cara lateral del cuerpo del esfenoides, asienta el seno cavernoso; la ACI intracavernosa, hace impronta en el cuerpo a este nivel, y en el interior del seno esfenoidal, si este se encuentra suficientemente desarrollado.

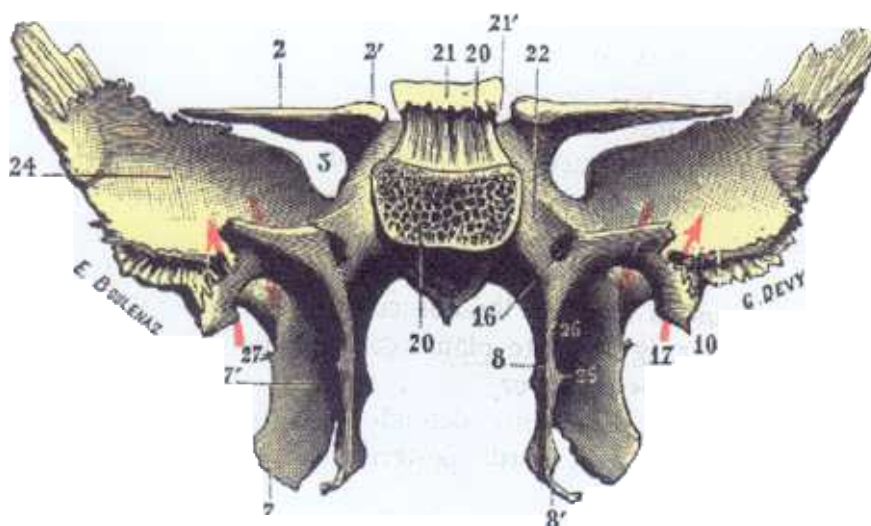


Figura 28: Hueso esfenoides, cara posterior. 2: alas menores; 2' apófisis clinoides anteriores; 3: hendidura esfenoidal; 7, 7': apófisis pterigoides; 8, 8': ala interna de apófisis pterigoides; 10: espina esfenoidal; 16: conducto vidiano; 17: agujero redondo menor; 20, 21: lámina cuadrilátera; 21': apófisis clinoides posterior; 22: impronta del canal cavernoso (ACI). Testut³⁹¹.

II.2.2.C.b. Alas menores del esfenoides:

El borde posterior de las alas menores del esfenoides forma, junto con las alas mayores, el límite entre la fosa craneal anterior y la fosa craneal media. Es una guía importante en los abordajes orbitocigomáticos y pterionales transilvianos. En el extremo medial de este borde esfenoidal, se desarrollan las apófisis clinoides anteriores, llave de acceso al seno cavernoso por su cara superior (transclinoideo).

II.2.2.C.c. Alas mayores del esfenoides:

Su borde medial es asiento de numerosos orificios, verdaderos conductos, de comunicación entre el endocráneo y el exocráneo. De atrás hacia adelante, encontramos primero un pequeño orificio, que da paso a los vasos meníngeos medios: el **agujero redondo menor o foramen esfenoespinoso**; inmediatamente por delante del mismo existe un amplio canal de forma ovalada, que da paso a la tercera rama del trigémino (nervio maxilar inferior), acompañada de un nutrido plexo venoso: el **foramen oval**; un centímetro por delante y, algo más medial, encontramos el **agujero redondo mayor**, que da paso a la segunda rama del trigémino (nervio maxilar superior). Entre el borde medial de las alas mayores, el cuerpo del esfenoides, y el vértice de la pirámide petrosa del hueso temporal, encontramos una abertura de forma irregular, denominada **agujero rasgado anterior**; este orificio es atravesado por el nervio vidiano, y algún vaso meníngeo, y, a su nivel, la ACI intrapetrosa hace un giro de 90° hacia arriba, y medialmente, para transformarse en intracavernosa. En la cara inferior de las alas del esfenoides, encontramos una pequeña prominencia ósea, la **espina esfenoidal**. Su situación entre el foramen espinoso, que da paso a la AMM, justo por delante; y el foramen carotídeo, por detrás y medial, es estratégica, y puede ser un punto de referencia muy útil.

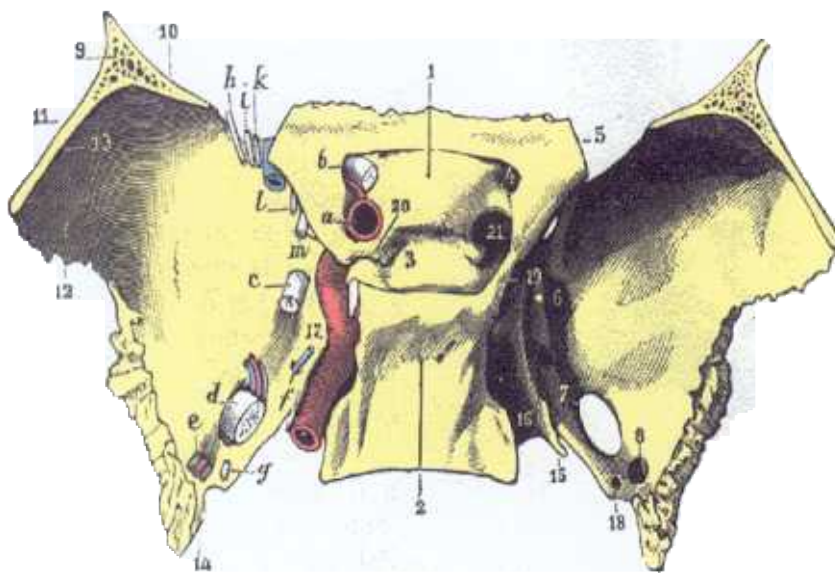


Figura 29: Esfenoides, orificios de comunicación entre el endo y el exocráneo. 1: cuerpo; 2: lámina cuadrilatera; 3: silla turca; 4: agujero óptico; 5: corte alas menores; 6: agujero redondo mayor; 7: agujero oval; 8: agujero redondo menor; 9,10,11,12,13: alas mayores; 14: espina del esfenoides; 15: lingula de Meckel; 16: canal cavernoso; 17: agujero de Vesalio; 18: conducto de Arnold; 19,20: puente óseo entre apófisis clinoides; 21: orificio incompleto para la ACI; a:ACI; b: art oftálmica y nervio óptico; c: nervio maxilar superior; d: n. maxilar inf y vasos meníngeos; e: vasos meníngeos medios; f: vena emisaria; g: NPSm; h: nervio lacrimal; i: nervio frontal; k: nervio patético; l: vena oftálmica; m: nervio motor ocular externo. *Testut*³⁹¹.

II.2.2.C.d. Apófisis pterigoides:

Corresponden a dos columnas óseas de forma cuadrilatera, situadas a ambos lados de la cara inferior del esfenoides. Tienen una base superior, y dos alas, una medial, menor, y una lateral, mayor, que forman una concavidad abierta hacia atrás, donde se insertan los músculos pterigoideos. Tienen una localización estratégica, y forman límite de la fosa infratemporal, pterigomaxilar y pterigopalatina. De hecho, su base tiene una importancia extraordinaria en los abordajes infratemporales^{115, 116}, pues constituye la llave que da paso a regiones como la rinofaringe, el seno cavernoso, las fosas pterigomaxilar y pterigopalatina, y el seno maxilar. En el interior de la base de la apófisis pterigoides se encuentra labrado un canal (canal pterigoideo o vidiano) que

acoge al nervio vidiano, prolongación del NPSM, que se une a los otros nervios petrosos, y que se dirige a la fosa esfenopalatina, en busca del ganglio esfenopalatino, que proporciona inervación neurovegetativa a las fosas nasales, región palatina y glándulas lacrimales. El nervio vidiano es un punto de referencia importante, pues suele marcar el límite inferior del seno esfenoidal, con las posibles modificaciones determinadas por la mayor o menor neumatización de este seno

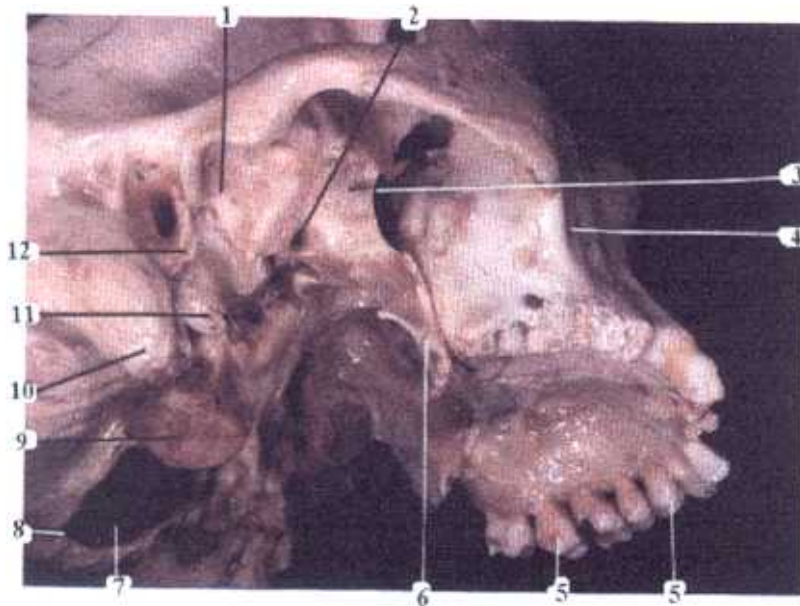


Figura 30: Base del cráneo. 1: Fosa mandibular; 2: foramen oval; 3: base apófisis pterigoides; 4: maxilar sup; 5: arcada dentaria; 6: lámina ext apóf pterigoides; 7: foramen magno; 8: opisthion; 9: cóndilo occipital; 10: apófisis mastoides; 11: apófisis estiloides; 12: hueso timpánico. Lang en Sekhar y Janecka³⁵⁸

II.2.2.C.e. Clivus

El clivus es región central de la base del cráneo. Debe su nombre a la característica inclinación que posee, de adelante atrás y de arriba abajo. Está situado entre el borde posterosuperior del cuerpo del esfenoides (con las clinoides posteriores, a ambos lados), por arriba; y el borde anterior del foramen magno, y los cóndilos occipitales, por detrás. Lateralmente, esta flanqueado, de delante hacia atrás, por ambos senos cavernosos, la unión petroclival, recorrida por un extenso plexo venoso (entre otros, el seno petroso inferior), y el borde anteromedial del agujero rasgado posterior.

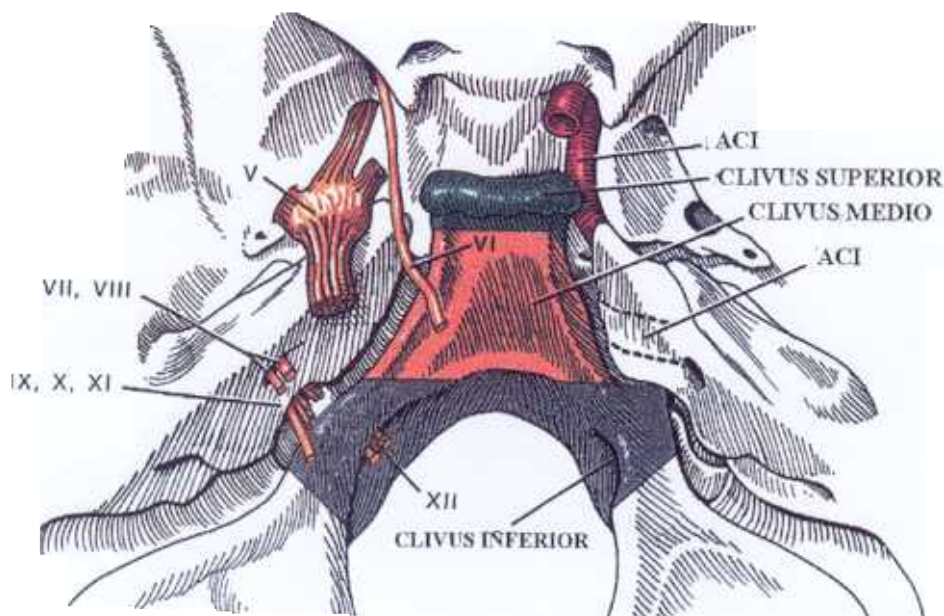


Figura 31: Zonas del clivus. *Sekhar y Janecka*³⁵⁸.

Es la región más inaccesible de la base del cráneo, y en algunos casos, en que no solo la duramadre clival está afectada por la lesión, sino también el hueso clival, plantea grandes problemas de estrategia quirúrgica para poder acceder al mismo.

El clivus se divide, artificialmente, sin que existan límites netos, en: **clivus superior**, por encima del nivel del V par craneal; **clivus medio**, entre el V y los pares craneales bajos (IX-XI), y **clivus inferior**, por debajo de los pares IX-XI. El clivus es una estructura única, situada en la línea media, aunque en la zona más posterior del clivus inferior, se abre a ambos lados del borde anterior del foramen magno.

El clivus superior es prácticamente inaccesible mediante abordajes laterales, debido a la presencia del seno cavernoso en la cara lateral del esfenoides; tan sólo algún abordaje supratentorial permite alcanzarlo parcialmente. El clivus medio es el más accesible con abordajes laterales. El clivus inferior es de muy difícil acceso; tan sólo aquellos abordajes que pueden extenderse atravesando el bulbo yugular (transyugulares o transbulbares), pueden acceder al mismo. En la Tabla 4 pueden verse las distintas vías de acceso para las distintas zonas del clivus.

Tabla 4: Zonas del clivus y abordajes que permiten acceder a ellas.

ZONAS DEL CLIVUS	ABORDAJES LATERALES
Clivus superior	Transcoclear Tipo C
Clivus Medio	Infratemporal Tipos B y C Subtemporal Infratemporal Preauricular Transcoclear tipos A,B,C y D Fosa Craneal Media Transpetroso
Clivus inferior	Petro-occipital Transigmoideo Abordaje Lateral Extremo Transcondilar Transcoclear tipo D

II.2.3. VASCULARIZACION ARTERIAL DE LA PORCIÓN LATERAL DE LA BASE DEL CRÁNEO

El aporte vascular arterial a la porción lateral de la base del cráneo, proviene del territorio de las dos arterias carótidas (**arteria carótida interna (ACI)** y **arteria carótida externa (ACE)**), y de la **arteria vertebral (AV)**. Como norma general, con sus correspondientes excepciones, las ramas de la ACE pueden ser sacrificadas sin ninguna consecuencia importante; el sistema de la ACI y el de la AV deben ser respetados al máximo.

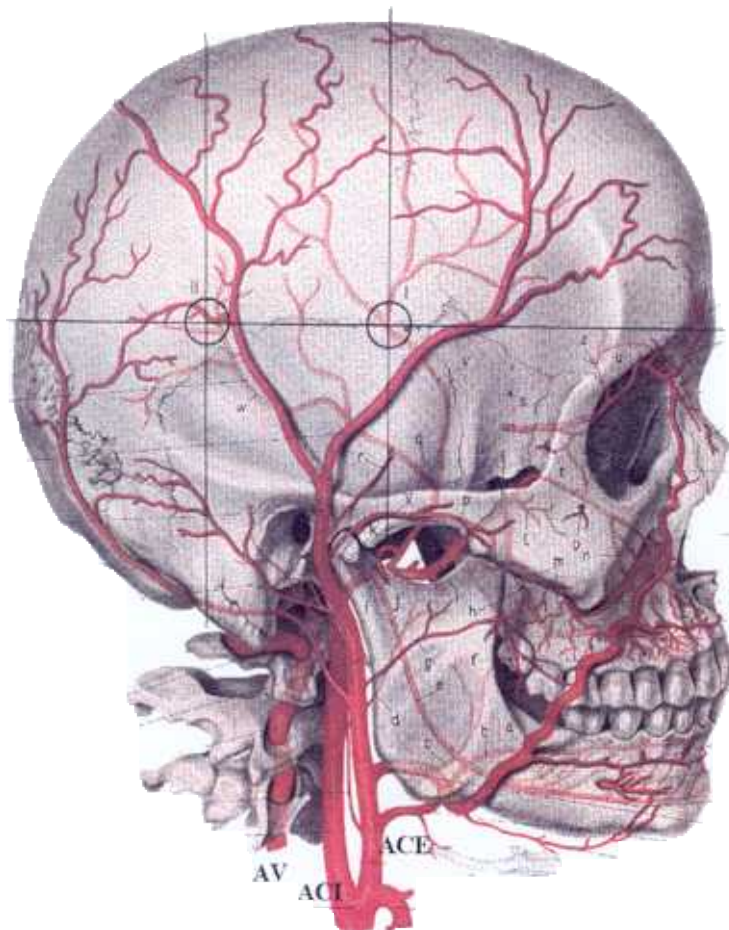


Figura 32 : Visión global de la vascularización arterial de la base del cráneo. Pernkopf Anat Topográfica Humana Tomo IV, 1ª Parte Edit Labor 1968.

II.2.3.A. ARTERIA CARÓTIDA EXTERNA

La **arteria carótida externa** da varias ramas que nutren zonas de la porción lateral de la base del cráneo. La *arteria faríngea ascendente* suele tener poca significación en individuos normales, pero adquiere gran importancia en casos de neoformaciones del hueso temporal (p.e. glomus yugular); suele ser la primera rama de la ACE, que da por su cara medial, cerca de su nacimiento de la carótida primitiva. La *arteria occipital* nace de la cara posterior de la ACE, por encima del nacimiento de la arteria facial; adquiere un trayecto largo y tortuoso que se dirige hacia la región de la nuca; puede ser fácilmente lesionada al despegar los planos musculoaponeuróticos de las regiones mastoidea y suboccipital, aunque su ligadura no suele comportar ninguna

lesión. La arteria occipital puede nacer de forma independiente, o de un tronco común con la *arteria auricular posterior* que irriga la región periauricular. De alguna de estas dos ramas (generalmente de la arteria occipital), o, incluso, de ambas, proviene la *arteria estilomastoidea*, que penetra por el agujero estilomastoideo para proporcionar aporte vascular al nervio facial; es importante intentar respetar esta rama, en casos de movilización del nervio facial, para disminuir la incidencia de parálisis facial postoperatoria. La *arteria maxilar interna* es rama terminal de la ACE; se dirige a la fosa pterigomaxilar, y da numerosas ramas para el área de la fosa infratemporal y fosa pterigopalatina, antes de terminar como *arteria esfenopalatina*. Una de las ramas ascendentes de la arteria maxilar interna es la *arteria meníngea media*, que atraviesa el espesor de la base del cráneo por el foramen esfenoespinoso o agujero redondo menor, para irrigar la meninge del área temporal; esta arteria es un punto de referencia importante en abordajes infratemporales y por fosa media. Además, de ella nace la *arteria petrosa* que se dirige hacia el hiato de Falopio, acompañando al NPSM, en busca del ganglio geniculado, y proporciona vascularización al nervio facial.

II.2.3.B. ARTERIA CARÓTIDA INTERNA

La **arteria carótida interna** nace de la carótida común al bifurcarse en ACE y ACI. Sigue un trayecto ascendente medial al músculo digástrico, medial al nervio hipogloso, medial a la apófisis estiloides, y medial al nervio glosofaríngeo, en la profundidad de la región cervical anterior; en esta zona puede adquirir un trayecto tortuoso, con una curvatura que suele dirigirse hacia adelante, dificultando su correcta identificación. Penetra en la base del cráneo a través del agujero carotídeo, justo por delante del bulbo yugular, separada del mismo por una cresta ósea (*crutch*); a este nivel, la ACI se rodea de un fuerte anillo fibroso, que debe ser interrumpido si se quiere movilizar la arteria. Desde aquí inicia un trayecto vertical ascendente intratemporal, por delante de la región infralaberíntica; realiza un primer codo, justo por delante de la cóclea, y medial a la TE, donde a veces puede ser dehiscente. Después adquiere un trayecto horizontal intrapetroso, lateral al ápex petroso e inmediatamente inferior al suelo de la fosa media, donde también puede ser dehiscente. Aquí se sitúa por dentro del músculo del martillo, y es atravesada en su cara superior por el NPSM. Al llegar al

agujero rasgado anterior, gira de nuevo, esta vez hacia arriba, para transformarse en intracavernosa. A nivel de este segundo codo, se rodea también de otro anillo fibroso. A lo largo de su trayecto intratemporal, la ACI suele ir rodeada de un plexo venoso, que se acentúa cuanto más cerca esté del seno cavernoso. La ACI no suele dar ramas en su trayecto intratemporal; en casos de glomus timpánicos o yugulotimpánicos, suele dar una rama en la cara posterior de la porción vertical intratemporal; es la *arteria carotico-timpánica*³⁰⁷. En la Figura 33 vemos las distintas porciones de la ACI.

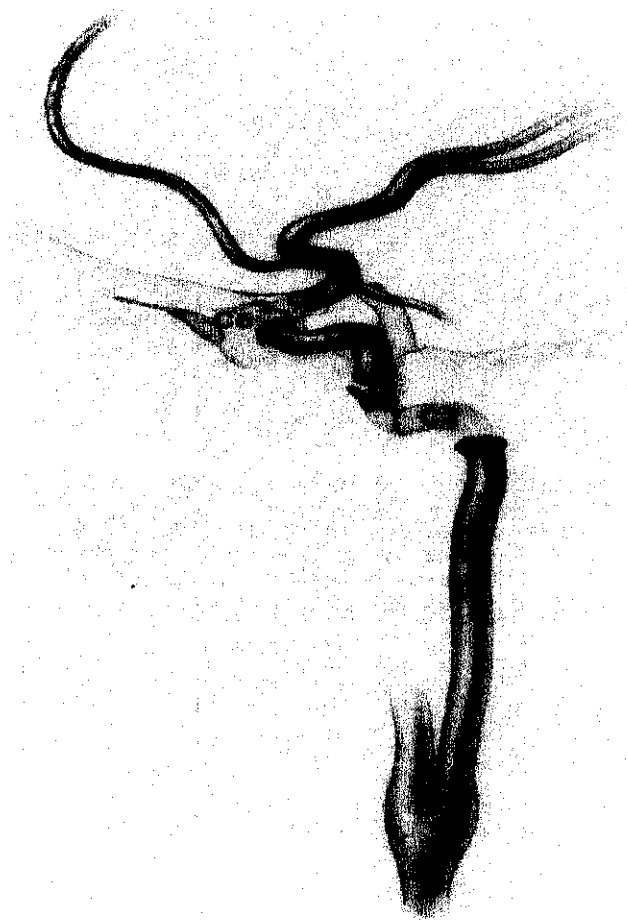


Figura 33: Segmentos De la ACI. C1: cervical; C2: petroso; C3: lacerum; C4: cavernoso; C5: clinoideo; C6: oftálmico; C7: comunicante.

II.2.3.C. ARTERIA VERTEBRAL

La **arteria vertebral** proporciona aporte vascular al sistema basilar fruto de la unión de las dos AV, y que irriga las estructuras intradurales de la fosa posterior. La arteria vertebral, desde su nacimiento de la arteria subclavia, va a buscar, y atraviesa, los canales situados en las apófisis transversas de las vértebras cervicales; después realiza un bucle primero lateral y después medial y anterior, para atravesar la duramadre que recubre la médula espinal cerca del agujero magno²⁴¹.

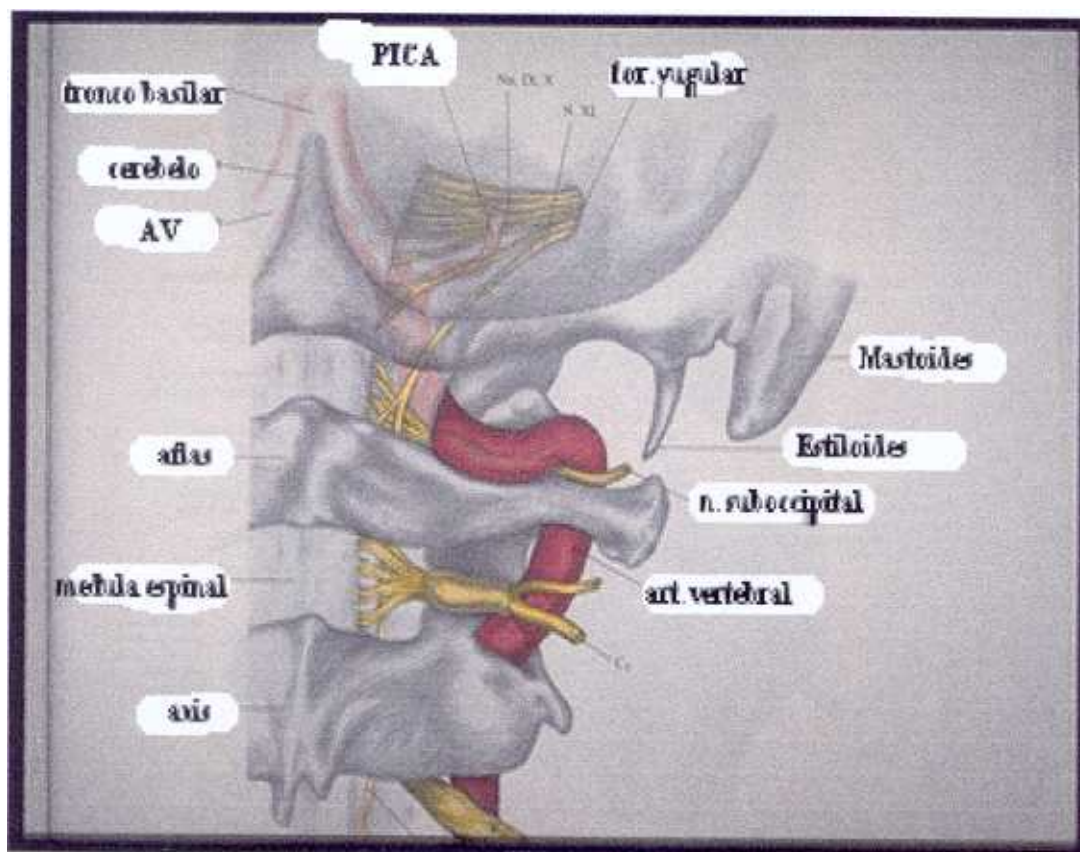


Figura 34: Arteria vertebral en la unión craneovertebral. *Krmpotic-Nemanic*²³².

Una vez intradural da ramas espinales anterior y posterior, la *arteria cerebelosa posteroinferior* (PICA: *posteroinferior cerebellar artery*), y se une a la AV contralateral para formar el **tronco basilar**, que asciende por la cara anterior del tronco encefálico dando ramas penetrantes al mismo. El tronco basilar da, además, otras dos ramas: la

arteria cerebelosa anteroinferior (AICA: *anteroinferior cerebellar artery*) en su porción media, y la *arteria cerebelosa superior* (SCA: *superior cerebellar artery*), en su porción alta. La AICA suele realizar un bucle en torno al poro acústico interno, e incluso puede penetrar en el meato auditivo interno; de este asa vascular nace la *arteria auditiva*, vascularización terminal del oído interno y parte del aporte vascular del nervio facial. El tronco basilar termina bifurcándose en dos *arterias cerebrales posteriores*. El sistema vertebrobasilar proporciona irrigación a la parte posterior del cerebro, al cerebelo y al tronco del encéfalo, y debe ser respetado en su totalidad. Una lesión a cualquiera de sus ramas puede determinar la muerte del paciente, o la aparición de secuelas neurológicas graves irreversibles.

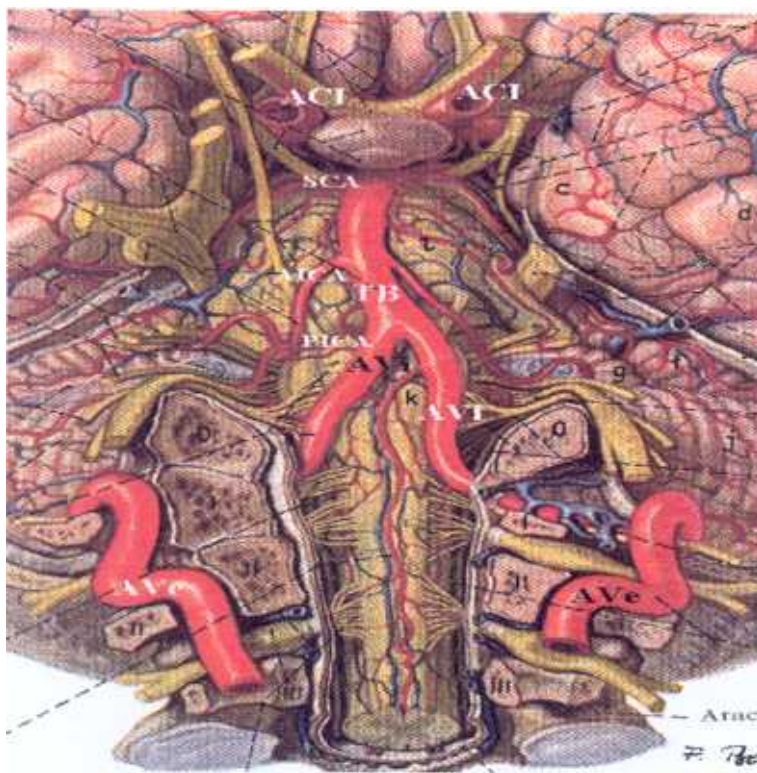


Figura 35: Sistema arterial vertebrobasilar. AVE: arteria vertebral extradural; Avi: arteria vertebral intradural; TB: tronco basilar; ACI: arteria carótida interna; SCA: arteria cerebelosa superior; AICA: arteria cerebelosa anteroinferior; PICA: arteria cerebelosa posteroinferior; *Pernkopf Anatomía Topográfica Humana Tomo IV, 1ª Parte Edit Labor, 1968*

II.2.3.C.a. Visión posterolateral de la arteria vertebral

El control de la arteria vertebral a nivel cervical alto desde se vertiente lateral, es una de las claves del abordaje Lateral Extremo. El control proximal de la AV proporciona una gran ventaja a este abordaje. Para su localización y control, es necesario disecar la musculatura de la región cervical posterior alta.

En un primer plano encontramos el ECM por delante y el músculo trapecio por detrás; entre ambos se adivinan ya los músculo esplenio de la cabeza, y más en profundidad, el *semiespinalis capitis*. En el plano del *semiespinalis capitis*, y situado por delante, encontramos el *longissimus capitis*.

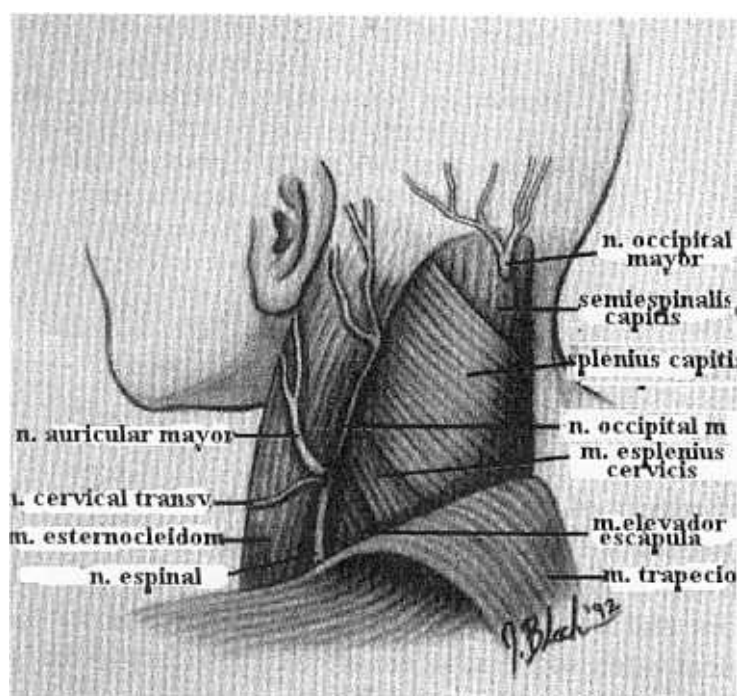


Figura 36: Musculatura de la nuca. *Ammirati*¹⁰.

En un plano más profundo localizamos los músculos oblicuo superior y oblicuo inferior; el recto mayor de la cabeza y el recto menor de la cabeza. El triángulo que delimitan los dos músculos oblicuos y el recto mayor de la cabeza, se ha denominado triángulo suboccipital o de la arteria vertebral, y es un punto de referencia importante

para localizar la AV, cuyo bucle, que realiza después de salir del canal de la apófisis transversa del atlas, suele encontrarse en su profundidad.

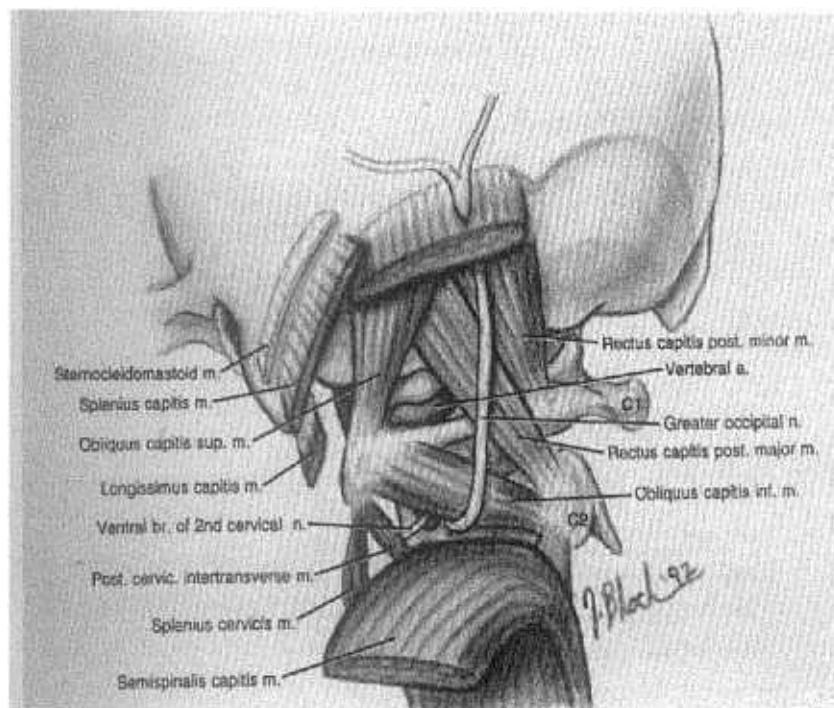


Figura 37: Musculatura profunda de la nuca. Triángulo de la arteria vertebral. Ammirati¹⁰.

La arteria vertebral realiza un doble giro, una vez fuera de los canales de las vértebras cervicales, primero hacia afuera y después hacia adentro y ligeramente hacia arriba, para alcanzar su punto de entrada en la duramadre que recubre la porción alta de la médula espinal. La AV puede ser movilizada y desplazada una vez eliminados los arcos laterales de una o varias de las primeras vértebras cervicales, favoreciendo el abordaje lateral a la duramadre de la porción medular alta. (Figura 32)

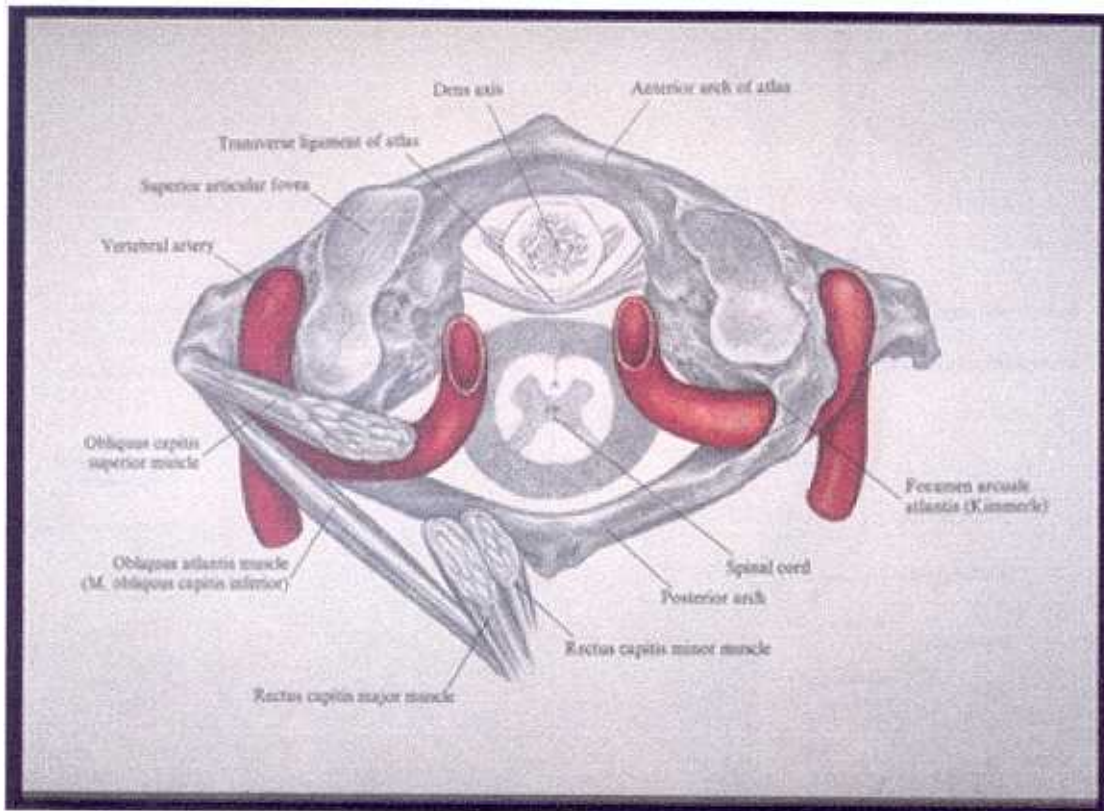


Figura 38: Bucle de la arteria vertebral a nivel cervical alto. *Krmpotic-Nemanic*²³².

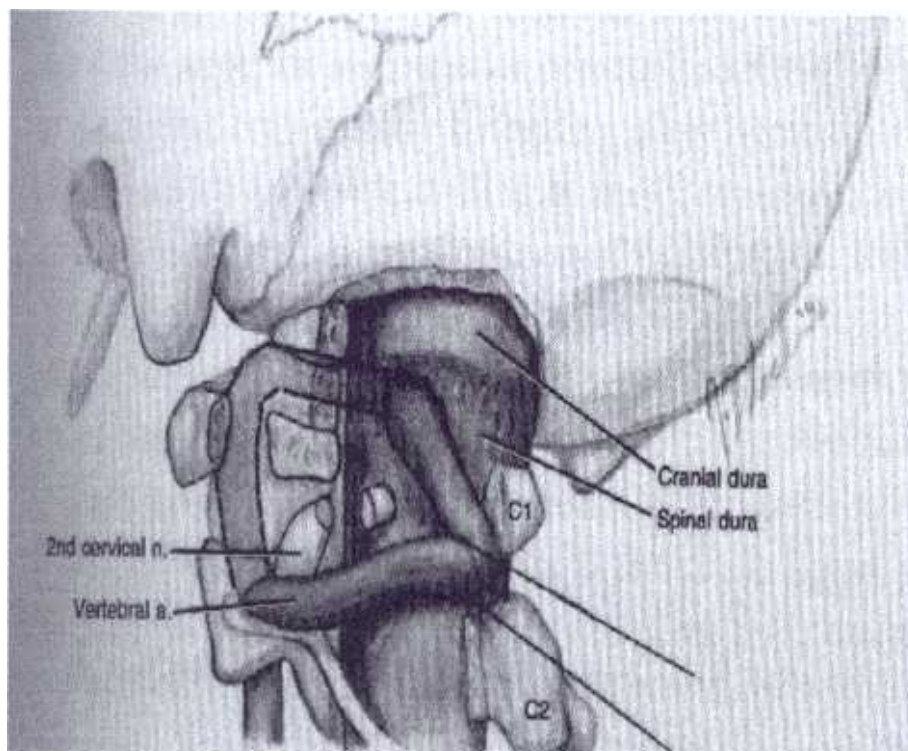


Figura 39: Movilización de la arteria vertebral fuera de su canal. *Ammirati*¹⁰.

II.2.4. DRENAJE VENOSO DE LA PORCIÓN LATERAL DE LA BASE DEL CRÁNEO

El sistema venoso de drenaje es siempre muy variable en cualquier zona del organismo, y la base del cráneo no es una excepción. Existen senos venosos que suelen ser constantes en su localización, pero variables en cuanto a su tamaño y disposición. El conocimiento de la distribución del drenaje venoso intracraneal es fundamental en cirugía de base de cráneo³⁵²,

La vena yugular interna recoge el drenaje venoso intracraneal a cada lado. Aunque existen plexos venosos de comunicación del seno cavernoso con venas del macizo facial, y de la zona del clivus con los plexos de la fosa infratemporal, el sistema de drenaje venoso a través del bulbo de la yugular debe considerarse único y no será sacrificado sin haber comprobado previamente la competencia del lado contralateral mediante angiografía.

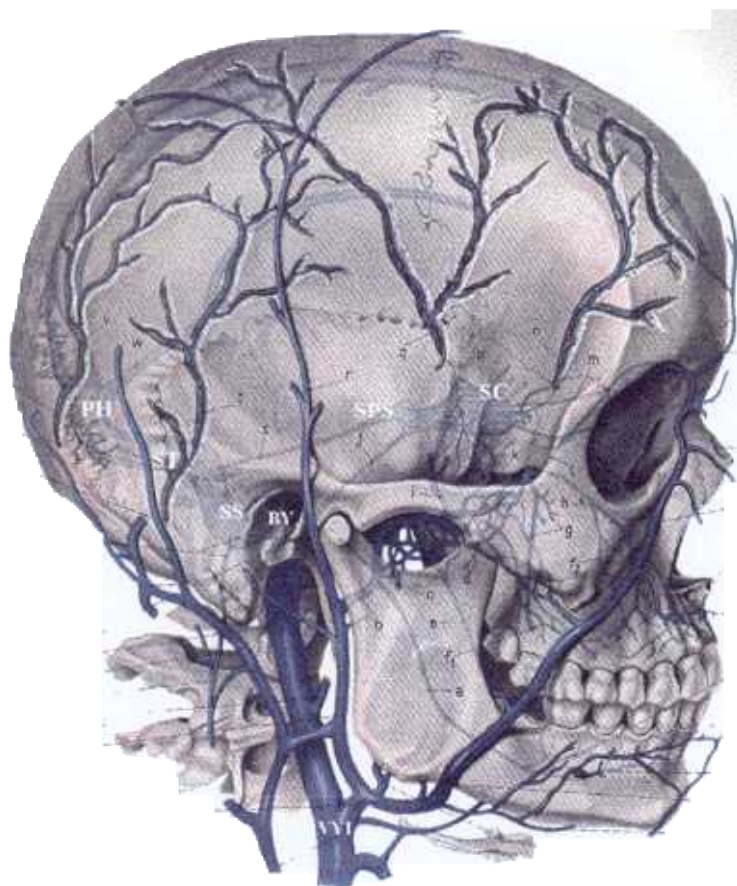


Figura 40: Sistema venoso de la base del cráneo. VYI: vena yugular interna; BY: bulbo yugular; PH: prensa de Herófilo; ST: seno transverso; SS: seno sigmoide; SPS: seno petroso superior; SC: seno cavernoso. *Pernkopf Anatomía Topográfica Humana Tomo IV, 1ª Parte Edit Labor 1968*

La *prensa de Herófilo* recoge el aporte venoso del *seno longitudinal superior*, del *seno recto* (unión del *seno longitudinal inferior* y la *vena de Galeno*), y de los *senos occipitales*. De la prensa de Herófilo nacen los dos *senos laterales*; la parte inicial se dirige hacia afuera de forma horizontal y constituye el *seno transverso*, que se continúa con el *seno sigmoide*, que labra un surco en el interior de la mastoide; de esta forma, el *seno lateral* termina en el *bulbo o golfo de la yugular*. El *seno transverso* recibe, cerca de su unión con el *seno sigmoide*, una o más venas provenientes del drenaje venoso superficial del lóbulo temporal; es la *vena de Labbé*. Estas venas deben ser conservadas; su lesión durante maniobras inadvertidas, puede provocar un infarto venoso en el lóbulo temporal. De la unión del ST y el SS, nace el *seno petroso superior* que recorre el borde superior de la pirámide petrosa y recibe drenaje venoso del seno cavernoso; en la unión de su tercio anterior con los dos tercios posteriores, recibe drenaje venoso del ángulo pontocerebeloso; es la *vena de Dandy*, cuyo sacrificio no suele dejar ninguna secuela neurológica, pero que conviene preservar, si es posible.

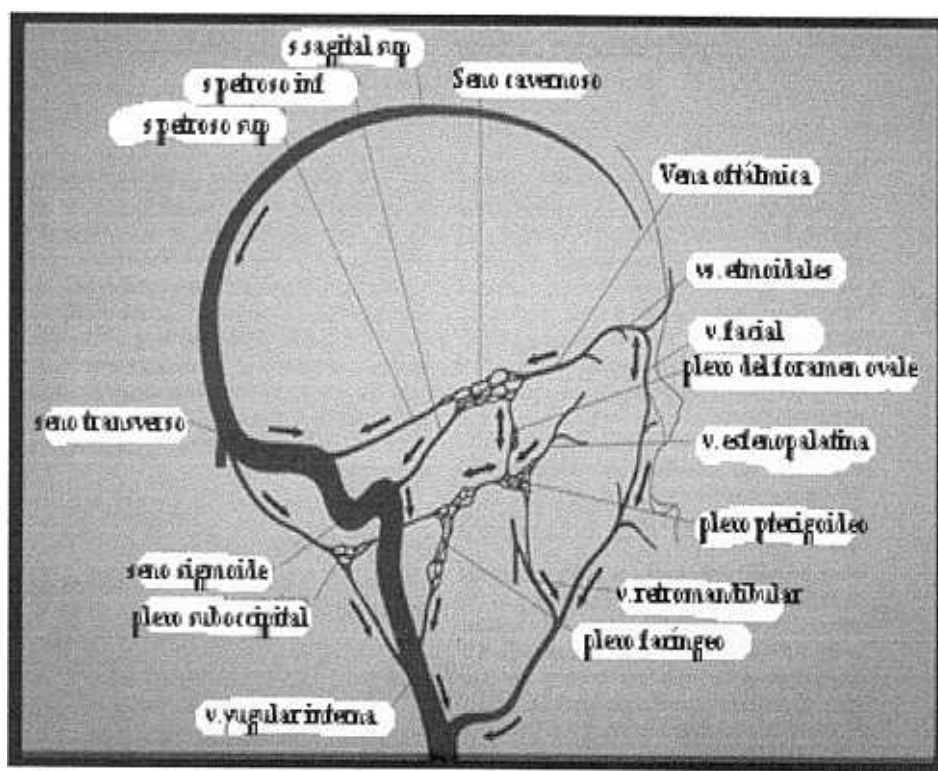


Figura41: Sistema venoso de drenaje de la base del cráneo. *Krmpotic-Nemanic* ²³².

El *bulbo yugular* recibe drenaje venoso, además del principal del *seno lateral*, del *seno petroso inferior*, proveniente del *seno cavernoso*, y que recorre la sínfisis petroclival; desemboca en la cara anterior del BY, a veces en forma de varios orificios, o incluso recibe drenaje de otros senos venosos paralelos al SPI, y que van incluidos en el espesor del tejido fibrótico de la base del cráneo, y conectan con los plexos pterigoideos de la fosa infratemporal. En la vertiente posterior del SS drena la *vena emisaria mastoidea*, y en la unión entre el SS y el BY, la *vena condílea posterior*. En el interior del canal condíleo, acompañando al nervio hipogloso, se encuentra la *vena condílea anterior* que puede drenar en el SPI, en el BY, o directamente en la VY. En algunos casos, la *vena occipital*, que suele drenar en la prensa de Herófilo, puede hacerlo en la cara medial del BY. La ACI suele ir rodeada de un *plexo venoso pericarotídeo* que la acompaña hasta la región cervical, y que es más abundante cuanto más cerca del *seno cavernoso* se encuentre. La arteria vertebral también suele ir rodeada de un nutrido plexo venoso, en su porción cervical alta, que luego se transformará en vena vertebral. El *seno cavernoso*, a través del foramen oval, puede conectar con *plexos pterigoideos y faríngeos*.

(Figuras).

II.2.4.A. FORAMEN YUGULAR (AGUJERO RASGADO POSTERIOR)

El foramen yugular es un canal que comunica el endocráneo con el exocráneo en la parte posterolateral de la base del cráneo. Da paso al seno lateral hacia la VYI, a través del bulbo yugular, que ocupa la mayor parte del foramen, en su porción posterior. Además lo atraviesan los pares craneales IX, X y XI. La disposición de estos elementos entre sí, puede variar considerablemente según se estudien en su vertiente endocraneal, o en la exocraneal

Clásicamente se han descrito dos compartimentos: una *pars nervosa* atravesada por el IX par craneal, y una *pars venosa* que atravesaban el bulbo y los pares X y XI.

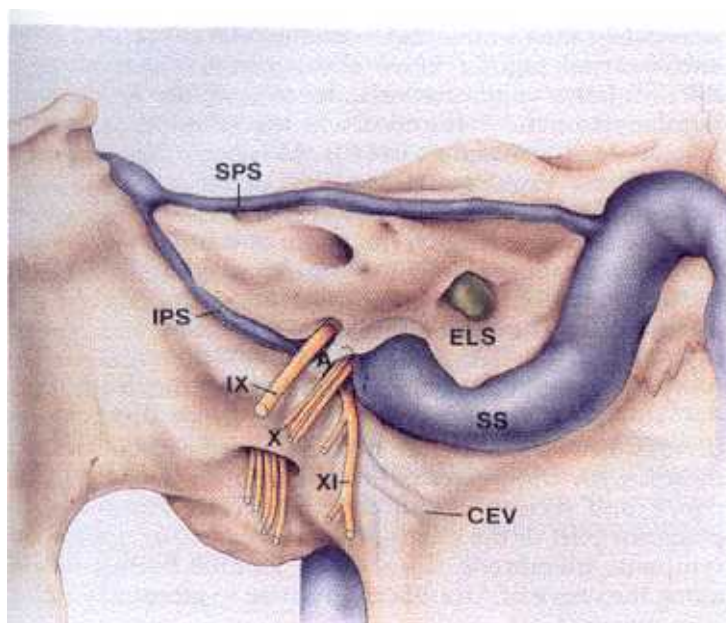


Figura 42: Foramen yugular desde su cara medial. SPS: seno petroso superior; IPS: seno petroso inferior; ELS: saco endolinfático; CEV: vena emisaria condílea. Van Loveren. *Op Tech Otol Head Neck Surg* 7,1996.

Existe algo más de discrepancia en cuanto a la forma en que estos dos compartimentos quedan limitados, pudiendo estar separados por tejido laxo, tejido fibrótico denso, o hueso; e incluso adoptar un patrón distinto^{331, 332}.

El BY adopta un tamaño y una altura variable de unos individuos a otros, pudiendo alcanzar por encima del nivel del borde inferior del meato auditivo interno. La relación que adopta el BY con el NF también es variable, no sólo en sentido anteroposterior, sino también en profundidad, pudiendo encontrarse anulado el espacio retrofacial o incluso el infralaberíntico. La pared del BY es especialmente frágil, en relación al SS o a la VVI.

En su cara anterior, el BY recibe el drenaje del SPI, a través de uno o varios orificios, e incluso de algún seno accesorio. La disposición del SPI en relación a los pares craneales bajos es también variable. Los pares craneales, a este nivel suelen adoptar una disposición en la que el IX es el más anterolateral, el XI el más posteromedial, y el X adopta una situación intermedia. Justo por fuera de la salida del IX par encontramos el opérculo del acueducto coclear, que se abre en el espacio

subaracnoideo, y que marca el límite inferior de muchas vías de abordaje, para no lesionar el IX par craneal.

En la parte posterior del foramen yugular, la vena condílea emisaria (o posterior), drena en la cara inferior de la unión SS-BY, o en el propio BY.

Medialmente al foramen yugular se sitúa el cóndilo del occipital, en cuyo espesor se labra el canal del XII (canal condíleo), que adopta una dirección lateral y algo anterior. Este canal alberga al XII, que se rodea de un plexo venoso (vena condílea anterior), que suele drenar en la VVI, pero que puede hacerlo también en la cara posterior del BY. El XII, al salir de su canal, gira bruscamente en sentido inferior y adopta una dirección vertical que se relaciona íntimamente con el X par a su salida del foramen yugular.

Los pares craneales, una vez en el espacio cervical alto, se distribuyen de forma diferente. El IX se dirige hacia adelante y hacia abajo y cruza lateralmente a la ACI, en dirección a la orofaringe. El XI, se dirige hacia atrás y hacia abajo, pasando con mayor frecuencia lateral a la VVI, pasa sobre la apófisis lateral del atlas y se dirige hacia su distribución en los músculos ECM y trapecio. Los pares craneales X y XII se dirigen verticalmente hacia abajo, entre la ACI y la VVI, teniendo el XII una disposición más anterior. Los pares craneales bajos pueden ser asiento de tumores benignos (neurinomas¹⁷⁵).

Por delante del foramen yugular, en su vertiente exocraneal, se sitúa el foramen carotídeo, por donde ingresa la ACI en la base del cráneo; a este nivel tanto la ACI, como, en menor medida, la VVI, se hallan rodeadas de un anillo fibrótico denso. Entre BY y ACI existe una cresta ósea que los separa (espinia yugular o *crutch*) y que desaparece en presencia de lesiones del foramen yugular.

II.2.4.B. SENO CAVERNOSO

El seno cavernoso es una estructura venosa par situada, en profundidad, a ambos lados del cuerpo del esfenoides y de la silla turca. Se localiza en la confluencia de la fosa anterior, la fosa media, la cresta esfenoidal y la cresta petroclival. Se dispone entre

el periostio del hueso esfenoidal y la duramadre a ese nivel; sin embargo existen discrepancias en cuanto a considerarlo una estructura intradural o extradural⁹⁵.

El seno cavernoso comunica con las venas oftálmicas, el plexo pterigoideo, los senos petroso superior e inferior, el plexo venoso basilar, y las venas cerebrales media e inferior.

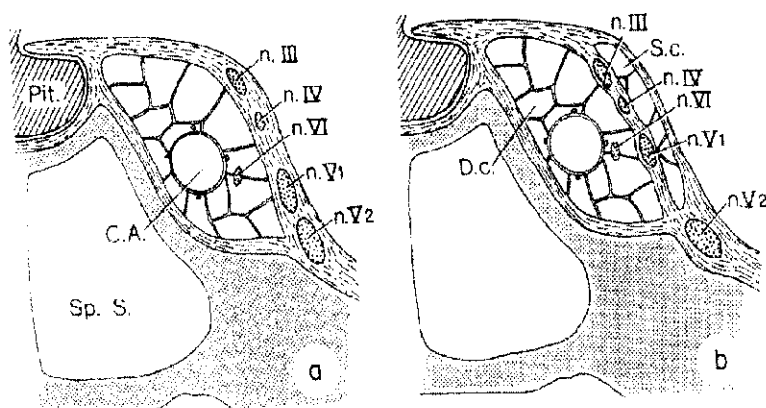


Figura 43: Seno cavernoso. Patrones de distribución clásico (a) y según autores españoles (b). Pit: glándula pituitaria; CA: arteria carótida interna; SpS: seno esfenoidal. Umansky⁴⁰⁴.

En su interior existen tabicamientos incompletos que le confieren un aspecto particular, como si de múltiples senos se tratase; estos senos rodean y acompañan a la ACI, que en su trayecto intracavernoso realiza varios bucles, algunos muy marcados.

En la pared lateral del seno cavernoso se sitúan los pares craneales III (motor ocular común), IV (motor ocular interno, o patético, o troclear), VI (motor ocular externo o *abducens*), y las dos primeras ramas del V (trigémino): V₁ y V₂. Normalmente siguen esta distribución de arriba abajo, aunque su disposición varía durante su recorrido intracavernoso¹⁶⁵. Existen diversas interpretaciones de la disposición de estos elementos en el interior del seno cavernoso (Figura 43).

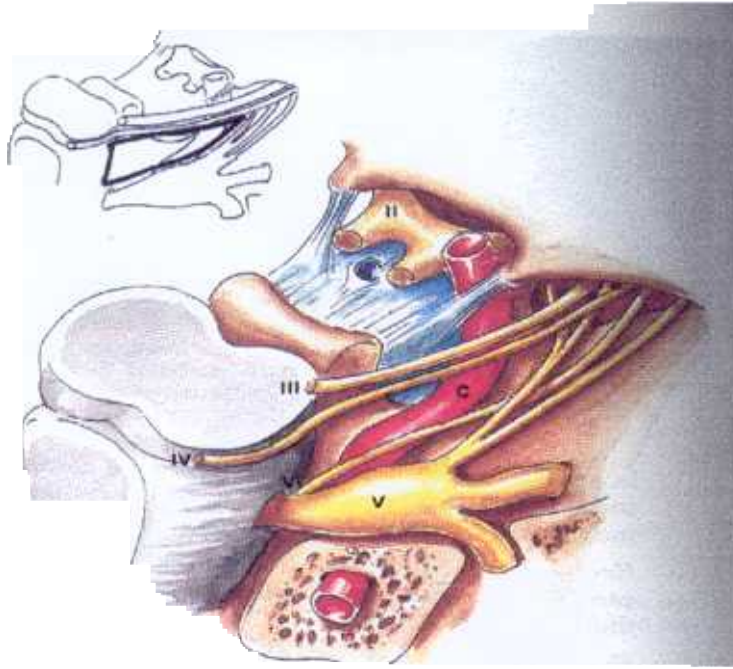


Figura 44: Región cavernosa. C: arteria carótida interna; II-VI: pares craneales. En esquema el triángulo de Parkinson. Avellaneda ³¹.

Los abordajes laterales suelen proporcionar acceso a la cara lateral del seno cavernoso, pero no al interior del mismo; desde estas vías, el riesgo de lesionar los componentes vasculonerviosos que lo integran, es alto. El mejor acceso al interior del seno cavernoso se logra desde su cara superior, a la que se accede mediante abordajes transilvianos transclinoideos.

Se han descrito clásicamente varios triángulos de acceso al interior del seno, desde sus vertientes superior y lateral.

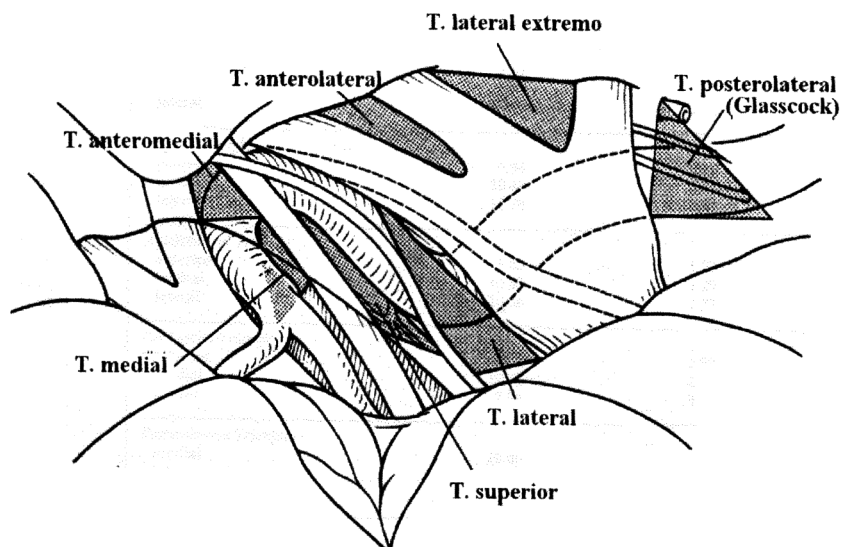


Figura 45: Triángulos de abordaje al seno cavernoso. Visión quirúrgica.

Triángulo lateral: también conocido como triángulo de Parkinson, permite el acceso entre el VI y el borde medial de la primera rama del V.

Triángulo anteromedial: (Dolenc) queda definido entre el borde lateral del nervio óptico intracanalicular, la pared medial de la duramadre de la fisura orbitaria superior, el anillo fibroso que rodea a la ACI cuando entra en el espacio subaracnoideo, y el III par craneal. Este es un espacio epidural que contiene el segmento subclinoideo de la ACI.

Triángulo medial: entre el ángulo de la ACI subclinoidea y el III par craneal (poro oculomotor)

Triángulo superior: (Fukushima) situado entre el III, el IV y el borde tentorial de entrada de ambos (porus oculomotoris y porus troclearis).

Triángulo anterolateral: entre la primera (nervio oftálmico) y la segunda (nervio maxilar superior) ramas del trigémino.

En la figura 46 vemos la distribución y nomenclatura de las distintas porciones de la ACI intracavernosa.

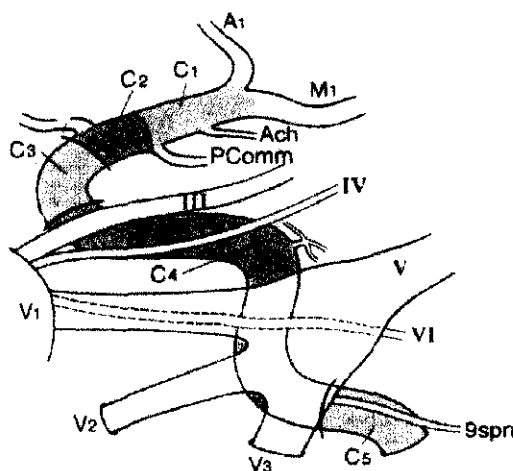


Figura 46: Nomenclatura de los distintos tractos de la ACI intracavernosa y sus ramas: arteria cerebral anterior (A1) y cerebral media (M1).

II.2.5. SISTEMA PARAGANGLIONAR

El sistema paraganglionar lo forman la médula adrenal y los paraganglios extra-adrenales. Estos últimos pueden localizarse en diversos lugares del organismo; en la región de la cabeza y el cuello, estos paraganglios suelen adoptar una disposición conocida alrededor del cayado aórtico, en la región de la bifurcación carotídea y en el hueso temporal, normalmente acompañando vasos y nervios de estas zonas, aunque puede haber otras localizaciones. Estos paraganglios no suelen producir catecolaminas (no cromafines), aunque pueden poseer quimio-receptores. Por ello, a los tumores derivados de este sistema celular se les ha denominado paragangliomas (no cromafines), o chemodectomas; el término de *glomus*, mucho más extendido, proviene de la característica disposición de ovillos vasculares que adquieren estos tumores bajo visión microscópica.

En la región de la base del cráneo, estos paraganglios se distribuyen en el hueso temporal, de forma característica alrededor del agujero rasgado posterior (glomus yugular), y en la caja timpánica (glomus timpánico).

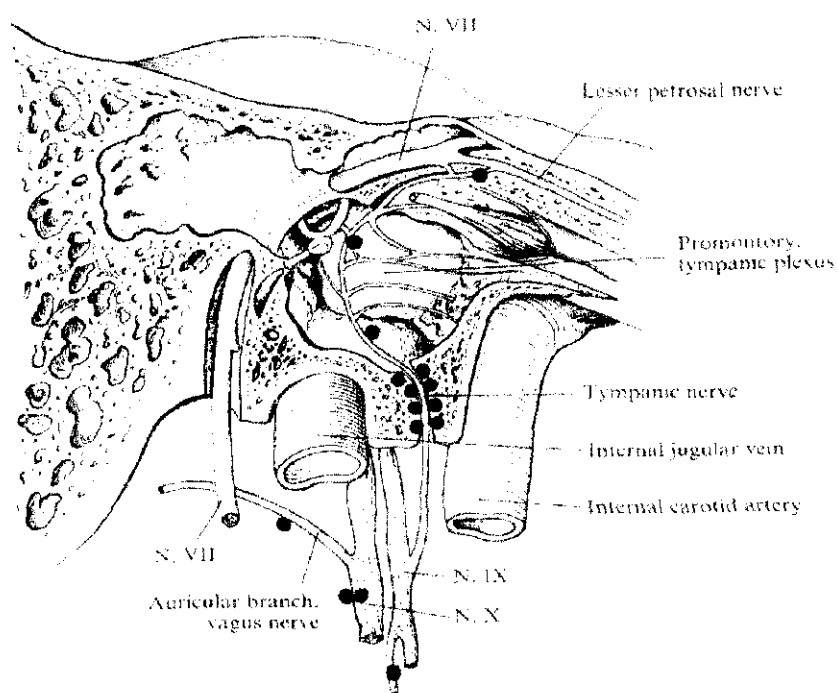


Figura 47: Zonas de distribución de paraganglios en las regiones timpánica y yugular. Krmpotic-Nemanic²³².

Los tumores glómicos suelen ser benignos (excepcionalmente producen metástasis), pero tienen un patrón de crecimiento local agresivo, que tiende a infiltrar el hueso e invadir los tejidos blandos; ello condiciona el hecho de que una resección total de la lesión requiera una vía de abordaje amplia que permita acceder al tumor, a las zonas colindantes, aparentemente no afectadas, y ofrezca un buen control vascular.

En la tabla 5 vemos la clasificación, según Glasscock y Jackson, de los tumores glómicos, con los abordajes más apropiados para cada una.

Tabla 5: Clasificación de Glasscock y Jackson		
TIPO	LOCALIZACIÓN	ABORDAJE
Glomus timpánico		
Tipo I	Promontorio	Transcanal
Tipo II	Toda la caja timpánica	Retroauricular
Tipo III	Caja y mastoides	Receso facial ampliado
Tipo IV	Caja, mastoides, CAE, ACI	Receso facial ampliado
Glomus yugular		
Tipo I	Caja, mastoides, BY	Abordaje Temporal Básico
Tipo II	BY, CAI, c/s ext. Intracraneal	Abordaje Temporal Básico
Tipo III	BY, apex; c/s extensión IC	Fosa IFT modificado
Tipo IV	BY,ápex,clivus,fosa IFT; c/s ext. IC	Fosa IFT ampliado

En la tabla 6 vemos la clasificación, según Fisch, de los tumores glómicos, con los abordajes más apropiados para cada una.

Tabla 6: Clasificación de Fisch

TIPO	LOCALIZACIÓN	ABORDAJE
Tipo A	Caja	Retroauricular
Tipo B	Caja y mastoides	Receso facial ampliado
Tipo C		
C1	BY, Foramen carotideo	IFTA
C2	BY, ACI vertical	IFTA
C3	BY, ACI vertical y horizontal	IFTB
C4	BY, ACI > foramen lacerum	IFTC
Tipo D		
D1	< 2 cm	IFT un sólo tiempo
D2	> 2 cm	IFT dos tiempos
De	extradural	
Di	intradural	
Di3	intradural extensa	Inoperable

II.2.6. ESTRUCTURAS INTRADURALES

II.2.6.A. TENTORIO

El tentorio es una membrana consistente que cubre al cerebelo, sostiene al cerebro, y forma un anillo rígido en torno al tronco del encéfalo; entre este anillo, que corresponde al borde libre del tentorio, y el tronco del encéfalo, queda un espacio denominado *incisura tentorial*, que es la única comunicación entre los espacios supratentorial e infratentorial. Todos los márgenes del tentorio, excepto su borde libre, se hallan anclados al cráneo.

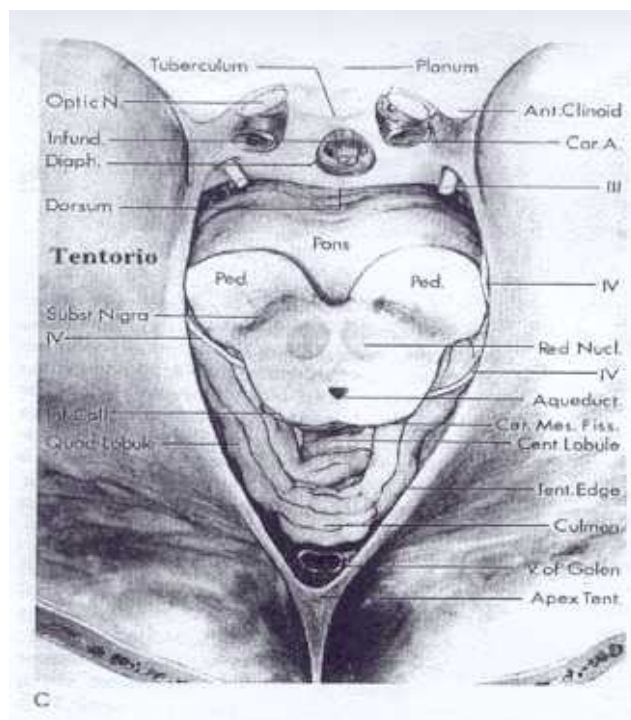


Figura 48: Borde libre del tentorio y sus inserciones anterior y posterior.
*Rhoton*³¹⁶.

El extremo anterior del tentorio se ancla a la punta del peñasco y a las apófisis clinoides anteriores y posteriores, mediante los pliegues petroclinoideos anterior y posterior, y el pliegue interclinoideo. Entre estos pliegues se encuentra el triángulo oculomotor, por donde entran los pares III y IV en el seno cavernoso. El IV par acompaña al borde libre del tentorio en su mitad anterior, antes de entrar en el seno cavernoso; es importante reconocerlo y evitar seccionarlo cuando se divide el tentorio en los abordajes transtentoriales. El extremo posterior del borde libre del tentorio se ancla al borde anterior del seno recto, por detrás de la vena de Galeno. El margen externo del tentorio, en su parte lateral, se une al seno petroso inferior en el surco petroso superior que delimita las fosas media y posterior. En su porción posterior, se une a la duramadre occipital a nivel del seno transversal.

El tentorio adopta una posición horizontal, (con una inclinación de fuera adentro y de abajo hacia arriba) con una cara superior, que mira hacia la fosa media, y una cara inferior que mira hacia la fosa posterior.

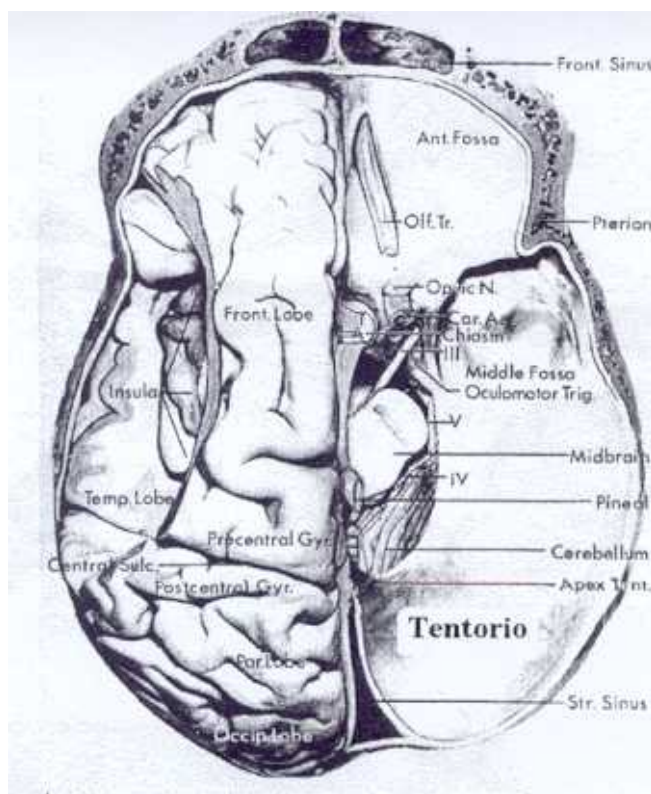


Figura 49: Visión global del tentorio por su cara superior.

*Rhoton*³¹⁶.

La sección del tentorio desde su margen externo hasta el borde libre, proporciona acceso a estructuras supratentoriales; es una maniobra que puede asociarse a numerosas vías de abordaje laterales a la base del cráneo y que aumenta la exposición de las mismas (p.e. RLTT). Para poder iniciar la incisión en el margen externo, es necesario asociar una incisión de la duramadre de la fosa media, y la división del SPI, desde cuyo extremo, se dirige la incisión en sentido medial y superior hasta alcanzar el borde libre.

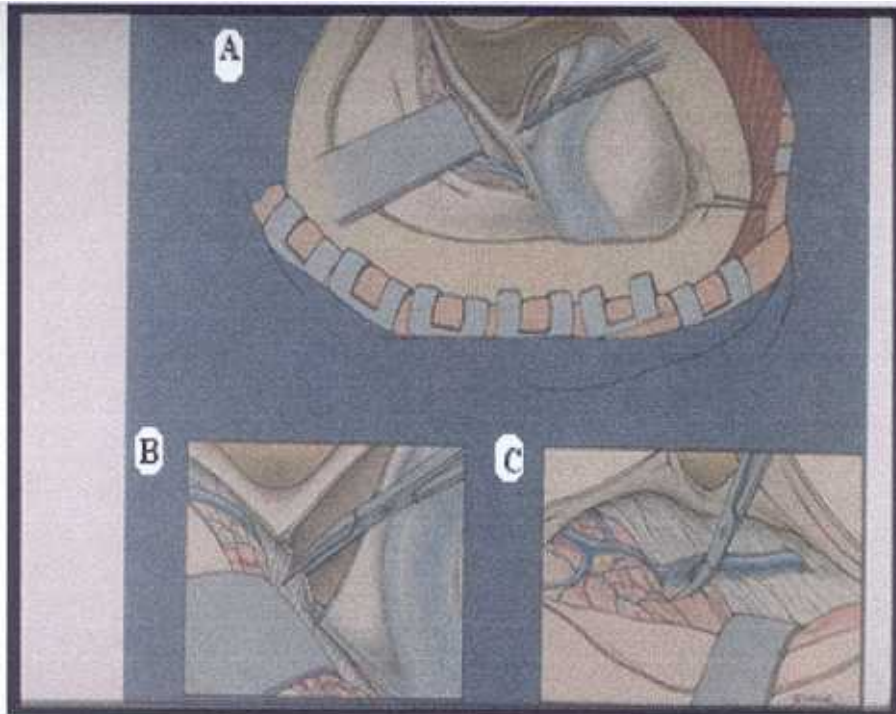


Figura 50: Sección del tentorio. A: la DFM y la DFP han sido seccionadas. B: después del cierre del SPS, se inicia la sección del tentorio por su extremo lateral; C: liberación de la vena de Labbé. Al-Mefty en Sekhar y Janecka³⁵⁸.

II.2.6.B. CISTERNAS Y CIRCULACIÓN DE LCR

El líquido cefalorraquídeo baña las estructuras intradurales entre la aracnoides y la piamadre, en el denominado espacio subaracnoideo. Se produce a nivel de los plexos coroideos, en las cavidades ventriculares y espacios perivasculares. Circula sin interrupción bañando todos los espacios subaracnoideos intracraneales y medulares. Se reabsorbe en las vellosidades aracnoideas alrededor de los senos venosos.

En el interior del espacio intracraneal, existen numerosas dilataciones, denominadas ventrículos y cisternas, que comunican unas con otras. La cisterna más importante es la denominada *cisterna magna*, que corresponde al ángulo pontocerebeloso. En la figura 51 podemos ver un resumen de estas cisternas y ventrículos.

La dinámica del LCR se ve interrumpida cuando se entra en el espacio intradural mediante cualquier vía de abordaje; esto crea un defecto, que, de no reconstruirse, induciría a una constante salida de LCR (fistula), que pondría en grave riesgo la vida del paciente, por la posibilidad de infecciones. A pesar de los sistemas empleados en

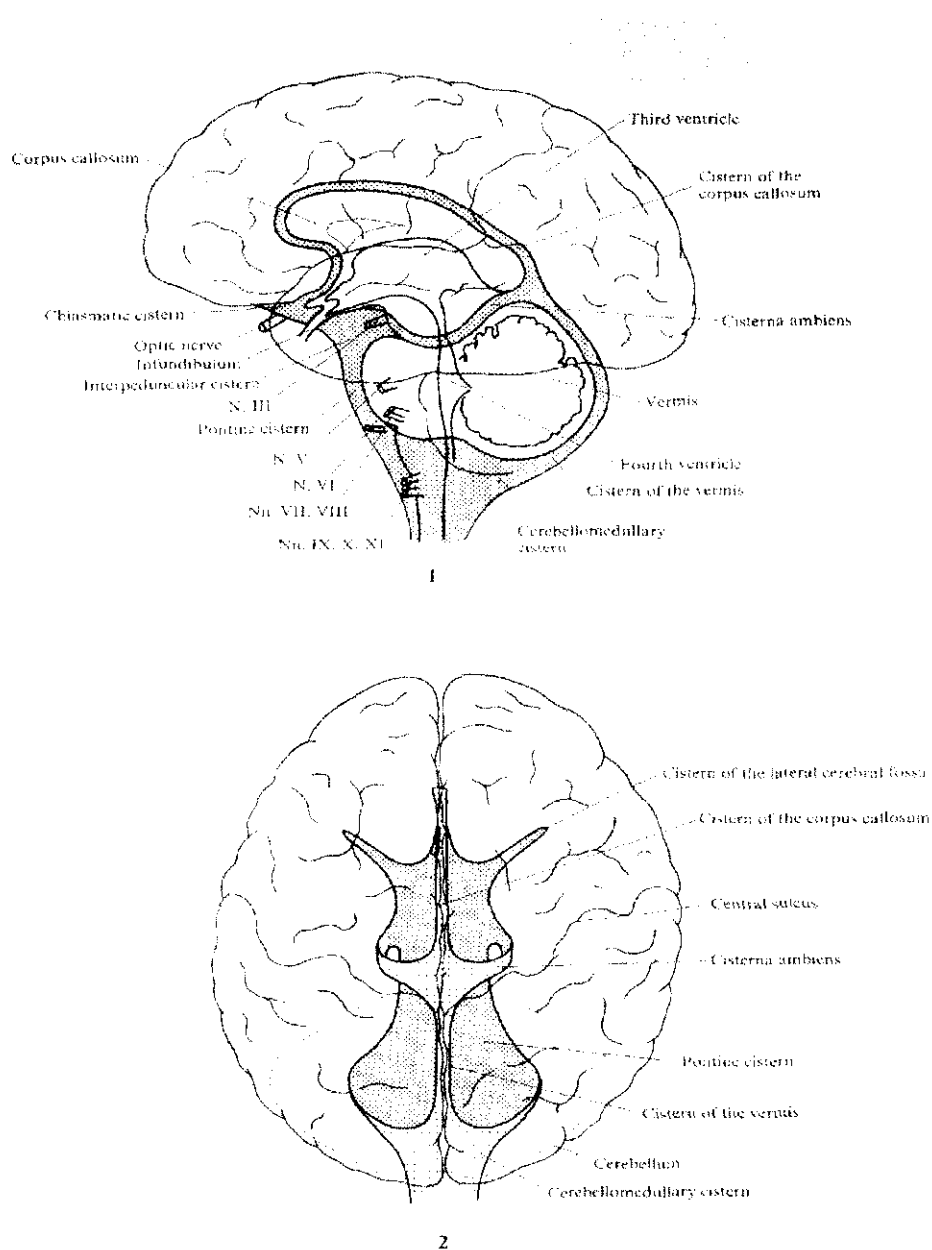


Figura 51: Cisternas del espacio subaracnoideo. 1: visión lateral; 2: visión frontal.

*Krmpotic-Nemanic*²³².

reparar la brecha dural, suele existir una cierta incidencia de aparición de fistula de LCR, que obliga a tomar medidas, que, de forma progresiva, supondrían: el reposo del paciente con vendaje compresivo; la colocación de un drenaje lumbar de baja presión; y la reintervención.

Existen numerosos métodos para reparar los defectos en los abordajes laterales; la grasa abdominal, como injerto libre, ha demostrado tener una gran eficacia en la

prevención de estas fistulas y el correcto sellado de la abertura dural. En casos de grandes defectos en los que no existe un buen plano muscular y subcutáneo, puede ser necesario recurrir a otros procedimientos más sofisticados, como los colgajos libres de músculo con anastómosis microvasculares.

II.2.6.C. ANGULO PONTOCEREBELOSO

El APC es un espacio intradural extra-axial infratentorial (fosa posterior), situado a ambos lados del tronco del encéfalo. Alberga la cisterna lateral, y se localiza entre el puente del encéfalo y el lóbulo cerebeloso²³⁸.

En el fondo de este surco pontocerebeloso encontramos el flóculo, el plexo coroideo y el foramen de Luchka, que comunica con los espacios subaracnoideos intra-axiales.

El APC adopta forma de pirámide triangular. Su cara anteromedial la forma la cara lateral del puente del encéfalo; su cara posterolateral, que forma una V con la precedente, la constituye el lóbulo cerebeloso; su cara anterolateral es la cara posterior

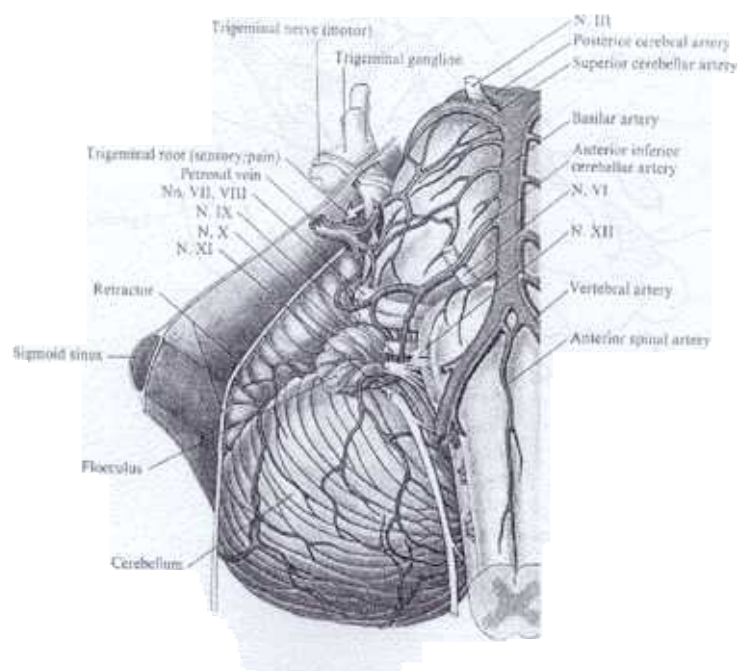


Figura 52: Visión global del APC. *Krmpotic-Nemanic*²³².

de la pirámide petrosa. La base superior la forma la cara inferior del tentorio y la incisura tentorial que comunica con el espacio supratentorial. Inferiormente se continúa

con el espacio subaracnoideo de la cisterna cerebello-medular y del canal medular. En su extremo anterior se comunica con la cisterna prepontina.

El APC es atravesado por numerosas estructuras neurovasculares que se sitúan en tres niveles distintos, divididos artificialmente, y sujetos a variaciones anatómicas.

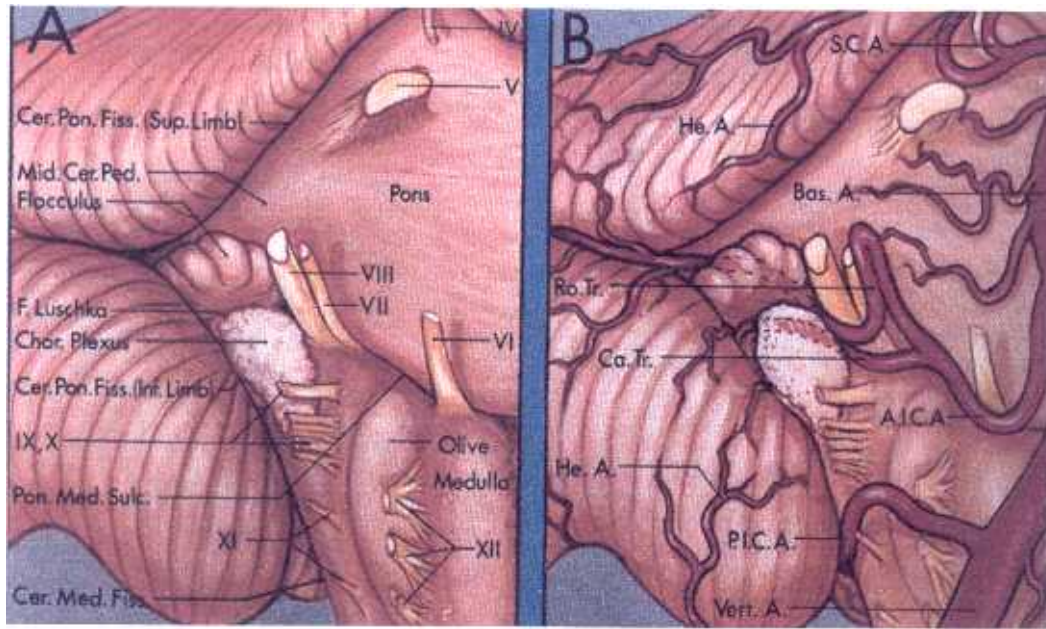


Figura 53: Angulo pontocerebeloso. A: estructuras neurales; B: vascularización arterial. *Rhoton* ³¹⁴.

El *nivel superior* se centra en el V par craneal que desde su origen aparente en la cara lateral del puente, se dirige hacia adelante y hacia arriba, para buscar el poro del cavum de Meckel en la porción anterior del borde de la pirámide petrosa. En torno a este nervio discurre la arteria cerebelosa superior (SCA), que nace de la parte alta del tronco basilar y se dirige hacia atrás en busca del lóbulo cerebeloso; puede dar ramas para el tronco del encéfalo.

El *nivel medio* queda centrado en el complejo acústico facial (VIII-VII). Los pares craneales VII y VIII que atraviesan juntos el APC, sufren una rotación desde su origen aparente, en que el facial es más anterior e inferior, hasta que alcanzan, primero el poro acústico interno, y después, el fondo del CAI. La arteria cerebelosa anteroinferior (AICA) realiza un trayecto tortuoso en torno al complejo VII-VIII, formando normalmente un asa vascular muy marcada en su recorrido próximo al poro acústico interno, pudiendo incluso entrar en el interior del CAI. La AICA nace en la

porción media del tronco basilar y se dirige hacia atrás para irrigar el lóbulo cerebeloso; puede dar ramos para el tronco del encéfalo, antes y después del asa del CAI. Normalmente da origen a la arteria auditiva, que proporciona vascularización terminal al oído interno, y vascularización anastomótica para el nervio facial.

El *nivel inferior* viene determinado por la presencia de los pares craneales bajos (IX, X y XI). Los tres tienen un origen aparente distinto, siendo el del IX el más alto, el del X un poco más bajo, y el del XI, el más bajo, a nivel medular; todos ellos suelen tener varias raíces, que tienden a unirse según cursan en dirección superior y algo anterior, en busca del agujero rasgado posterior, donde entran, siendo el IX el más anterolateral, el XI el más posteromedial, adoptando el X una situación intermedia. Acompañando a estos pares craneales bajos se encuentra la arteria cerebelosa posteroinferior (PICA). La PICA nace de la AV antes de su unión con la AV contralateral para formar el tronco basilar, aunque puede nacer directamente del tronco basilar. Se dirige hacia atrás, con un recorrido también tortuoso, y puede dar ramas para el tronco del encéfalo.

De lo expuesto se deduce la importancia de conservar la integridad de los elementos vasculares que recorren las distintas zonas del APC, para evitar la aparición de lesiones neurológicas graves, que pueden comprometer la vida del paciente.

En el extremo anterior del APC, podemos ver el VI par que desde su origen aparente en la unión bulbopontina, se dirige hacia la cara posterior de la pirámide petrosa, donde ingresa en el canal de Dorello (en el espesor de la dura petroclival)⁴⁰³.

La visión quirúrgica del APC puede variar de la descrita clásicamente en los textos, y depende de cada vía de abordaje³⁹⁶.

II.2.6.D. ESTRUCTURAS SUPRATENTORIALES DE INTERÉS

En los abordajes laterales, la sección del tentorio aumenta la amplitud de la vía de acceso, pero además permite reconocer algunos de los elementos neurales y vasculonerviosos que se localizan a ese nivel.

Por encima del nivel del tentorio se encuentra el mesencéfalo; por delante del mismo se halla la cisterna premesencefálica.

A este nivel se encuentran las estructuras vasculares que forman el polígono de Willis.

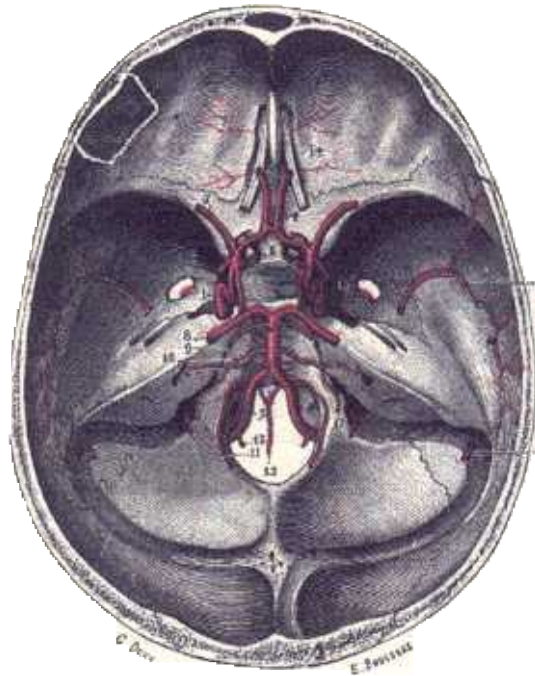


Figura 54: Visión global y situación del polígono de Willis en relación a la base del cráneo. *Testut*³⁹¹.

Los elementos que forman el polígono de Willis son: las dos ACI, las arterias cerebrales anterior y media de ambos lados, las comunicantes posteriores, la comunicante anterior, y las cerebrales posteriores en su división del tronco basilar (TB).

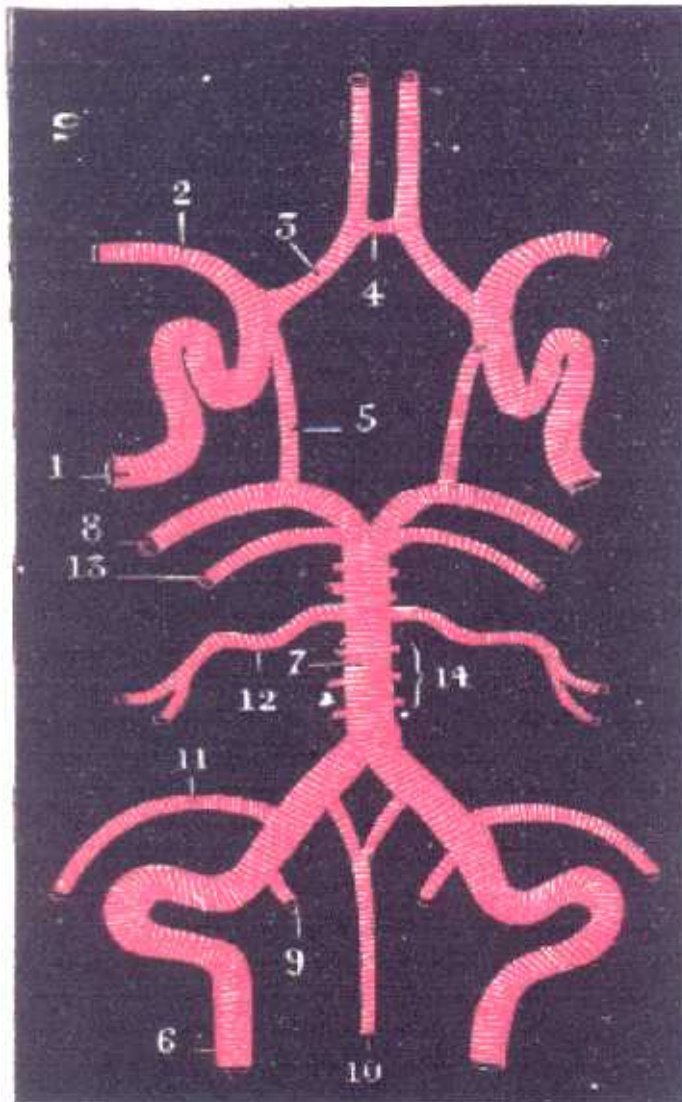


Figura 55: Sistema vertebrobasilar y Polígono de Willis. 1: ACI; 2: cerebral media; 3: cerebral anterior; 4: comunicante anterior; 5: comunicante posterior; 6: AV; 7: TB; 8: cerebral posterior; 9: espinal posterior; 10: espinal anterior; 11: PICA; 12: AICA; 13: SCA (cerebelosa superior); 14: perforantes.

Testut³⁹¹.

Además podemos identificar el quiasma óptico por detrás del tallo hipofisario, el III par craneal, y el IV par craneal que después de acompañar al borde libre del tentorio, se acerca al III, para entrar ambos en el seno cavernoso a través del triángulo oculomotor.

II.2.7. OTRAS REGIONES DE INTERÉS

II.2.7.A. REGIÓN CERVICAL ALTA

Una de las características favorables más importantes que debe poseer un abordaje a la base del cráneo, es la posibilidad de ofrecer un control proximal vascular. En muchas ocasiones, la mejor forma de obtenerlo es a nivel cervical. Por ello vamos a revisar de forma somera las zonas correspondientes a la parte más alta de los espacios cervicales. Es la región situada entre las fosas submandibular y retromandibular por delante, la región nucal por detrás, la base del cráneo por arriba, y el nivel de la bifurcación carotídea como nivel inferior imaginario. El límite medial lo constituye la musculatura profunda del cuello.

En este espacio se encuentran los vasos principales del cuello, y los pares craneales IX-XII.

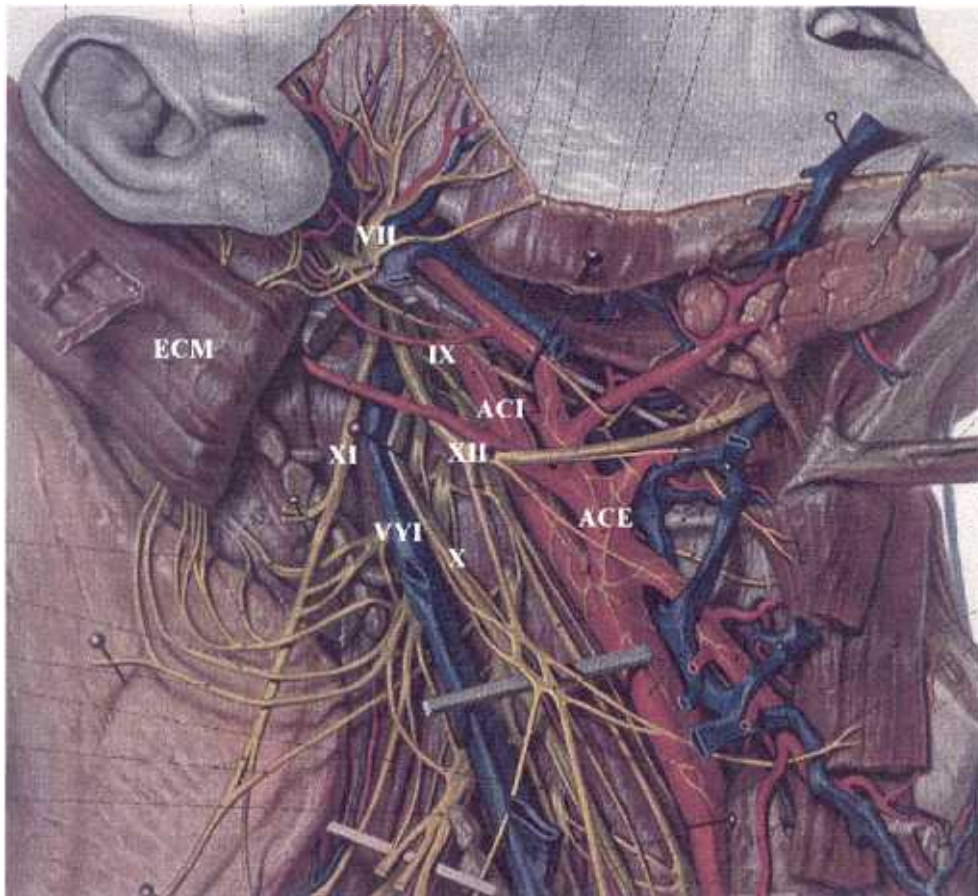


Figura 56: Visión global de la región cervical alta. Ver Tabla de abreviaturas para referencias.
Pernkopf Anatomía Topográfica Humana Tomo 3º, Edit Labor, 1960.

El músculo ECM forma el plano superficial. Por debajo del mismo, encontramos el músculo digástrico, cuyo vientre posterior es lateral a todos los elementos vasculonerviosos de esta región. Más en profundidad, y un poco más alto, encontramos el ramillete de músculos estileos (estilogloso, estilofaríngeo y estilohioideo), que rodean a la apófisis estiloides y la acompañan en su trayecto descendente y hacia adentro.

La ACE cursa medial a estos músculos (aunque puede hacerlo, más raramente, entre el digástrico y los estileos), en busca de la fosa retromandibular, donde entra en el espesor del lóbulo parotídeo.

La ACI siempre se halla medial a la apófisis estiloides. A este nivel suele tener un trayecto tortuoso, con una curvatura hacia adelante. La ACI busca después el foramen carotídeo, por donde ingresa en la base del cráneo.

La VVI acompaña a la ACI en su trayecto cervical alto, lateral a la misma y rodeada, al igual que la ACI, de su propia vaina fibrosa. Entre ambos vasos, y en profundidad, cursa el nervio vago (X).

El nervio hipogloso, que a su salida del canal condíleo, se relaciona íntimamente con el nervio X, a medida que desciende, se hace más anterior, y termina curvándose hacia adelante, lateral a la ACI y ACE; a este nivel da el asa descendente del hipogloso. El nervio hipogloso ha demostrado ser el más eficaz en la rehabilitación del nervio facial, mediante anastomosis (anastomosis hipogloso-facial).

El IX par craneal (glosofaríngeo), nada más salir del agujero rasgado posterior, se dirige hacia abajo y adelante, cruzando lateral a la ACI, y cursa medial a la apófisis estiloides, acompañando e inervando a los músculos estileos, en dirección a la orofaringe.

El XI par craneal, después de su salida del cráneo, se dirige hacia atrás, pasando lateral a la VVI (aunque, con menor frecuencia, puede hacerlo también medial a la misma); cruza sobre la apófisis lateral del atlas, que es un punto muy importante para su identificación, y se dirige hacia la cara posterior del ECM y a buscar al músculo trapecio.

En un plano más superficial, saliendo a través del agujero estilomastoideo, se encuentra el nervio facial, que se dirige hacia adelante con un marcado ángulo de unos 100°, y se introduce entre los dos lóbulos parotídeos superficial y profundo, donde pronto se divide en sus principales ramas; es en este trayecto extracraneal y

preparotideo, donde se identifica el tronco del NF, para controlarlo e intentar no lesionarlo.

El método clásico descrito por Conley, utiliza el extremo inferior del cartílago tragal como puntero (*pointer*) que señala su posición. Fisch describió un método en el que la bisectriz de la línea entre el *pointer* y la punta de la mastoides, señala la posición del NF¹¹⁶.

En la parte profunda de esta región cervical alta, se encuentra el llamado **Espacio parafaríngeo**. Este espacio se sitúa entre la pared de la faringe, por dentro, y la fascia profunda de la parótida por fuera. Por arriba se extiende hasta la base del cráneo, y por debajo hasta el nivel del hueso hioides, con la inserción del músculo estilohioideo y del tendón del digástrico. La apófisis estiloides y la fascia estilofaríngea, dividen este espacio en dos compartimentos, uno anterior, *pre-estileo*, y otro posterior, *retro-estileo*. El compartimento anterior contiene las amígdalas y ramas de la ACE; el compartimento posterior incluye la ACI, la VVI, el tronco del simpático, y los pares craneales IX a XII.

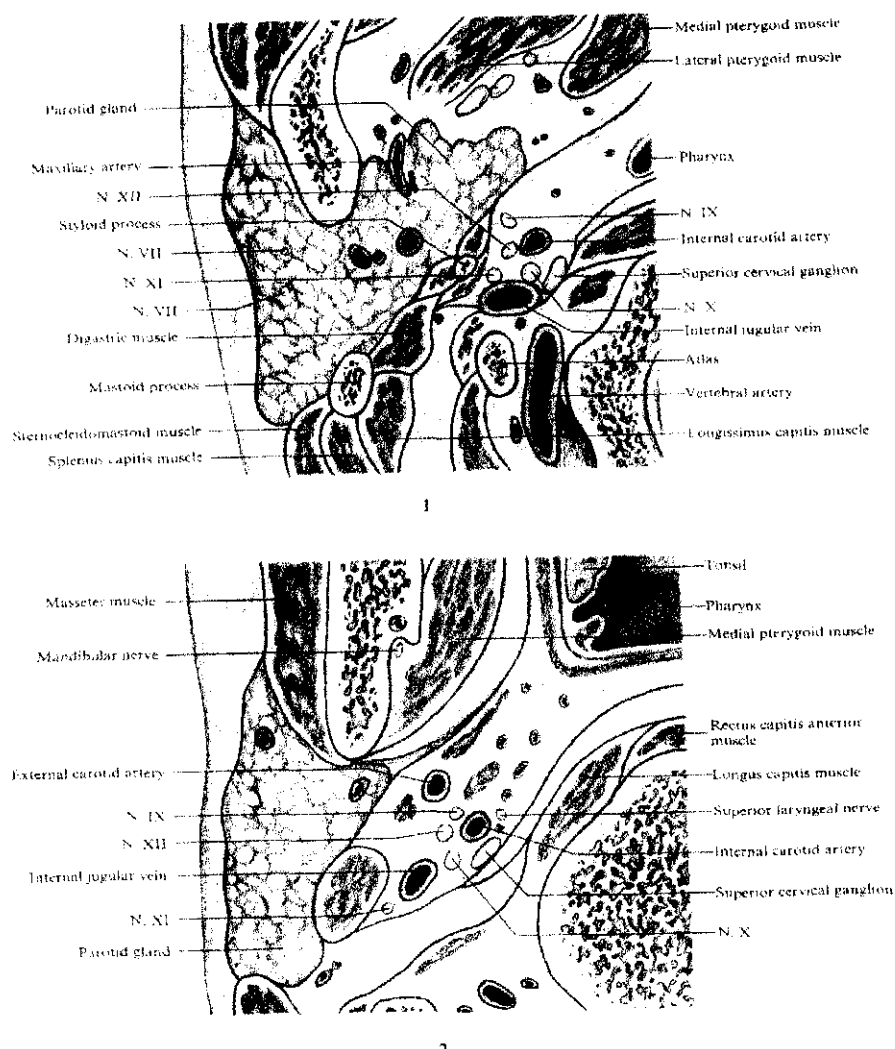


Figura 57: Espacio parafaríngeo. Nivel superior (1) y nivel inferior (2). *Krmptotic-Nemanic*²³².

II.2.7. B. FOSA INFRATEMPORAL

La fosa infratemporal corresponde al espacio limitado por arriba por el nivel del arco cigomático, quedando por debajo de la fosa temporal; por delante queda limitado por la cara posterior del hueso maxilar superior; por dentro lo limita la cara externa de las apófisis pterigoides; por fuera queda cerrado por la rama ascendente de la mandíbula; por detrás se relaciona con la fosa mandibular; y por detrás y por debajo con los espacios parafaríngeos⁴⁰⁴.

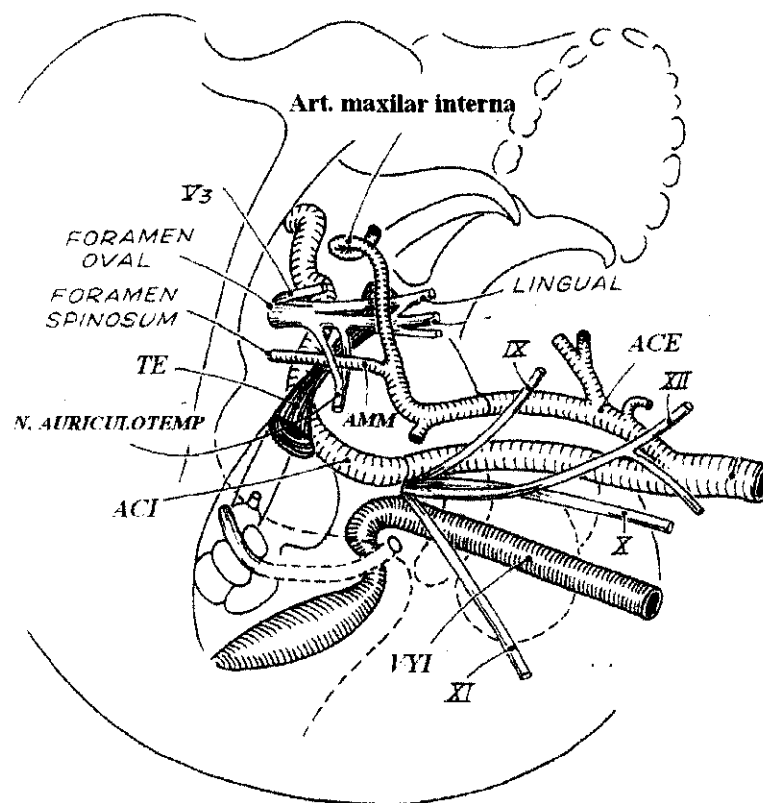


Figura 58: Estructuras vasculonerviosas en la fosa infratemporal.
Fisch¹¹⁶.

El mayor volumen de su contenido lo forma parte de la musculatura masticatoria (músculos pterigoideo externo, buccinador y extremo inferior del músculo temporal) y la grasa que ocupa este espacio. En su interior se halla además la arteria maxilar interna y algunas de sus ramas (especialmente la arteria meníngea media), el plexo venoso pterigoideo, y el ramo mandibular del nervio trigémino y sus ramas.

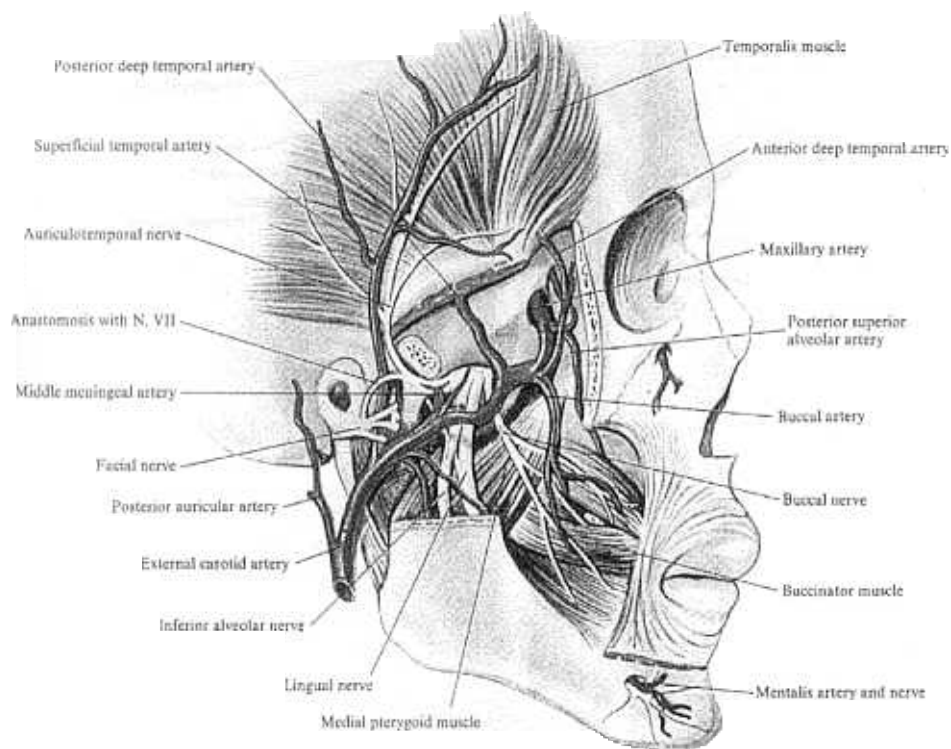


Figura 59: Fosa infratemporal: contenido. *Krmpotic-Nemanic*²³².

II.2.7.C. FOSA PTERIGOMAXILAR

También denominada fosa pterigopalatina o esfenopalatina, corresponde a un estrecho espacio en sentido anteroposterior y alargado en dirección vertical. Por encima queda limitado por el ala mayor del esfenoides y la hendidura esfenomaxial que la relaciona con la órbita (a este nivel, el nervio maxilar superior -V2- proveniente del agujero redondo menor, atraviesa en busca de su canal en el suelo de la órbita). Por debajo forma un ángulo agudo entre el máxilar y el hueso palatino. Por delante, se relaciona con la cara posterior del seno maxilar. Por detrás, queda limitada por la cara posterior de las apófisis pterigoides. Por fuera, se abre libremente en la fosa infratemporal. Por dentro, la pared formada por los hueso esfenoidal y palatino, se abre en su parte alta en un orificio, el agujero esfenopalatino, que da paso al nervio esfenopalatino y a la arteria esfenopalatina, rama terminal de la arteria maxilar interna.

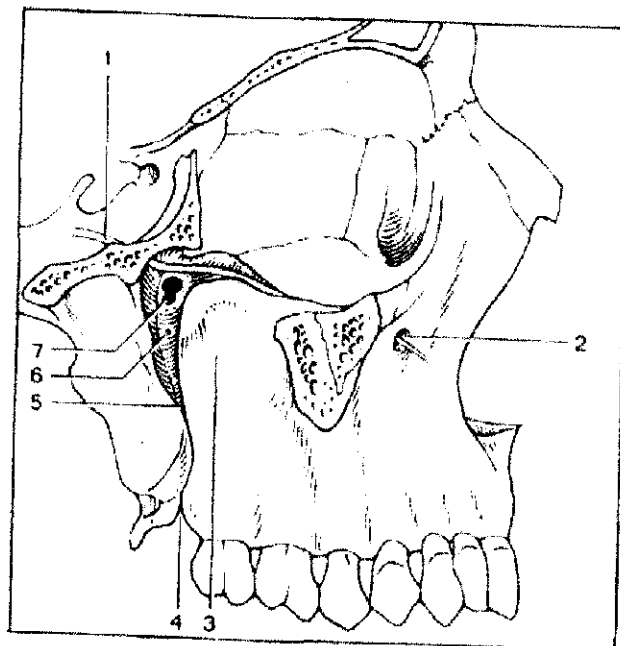


Figura 60: Fosa Pterigomaxilar. 1: N.maxilar superior; 2: n. infraorbitario; 3: pared post de seno maxilar; 4: orificio palatino mayor; 5: canal palatino mayor; 6: Fosa pterigomaxilar; 7: foramen esfenopalatino. Wentges ⁴¹².

En su interior se encuentra una abundante cantidad de tejido graso, que rodea al trayecto de la arteria maxilar interna y a sus numerosas ramas. También en su interior se encuentra el ganglio esfenopalatino, que recibe inervación del nervio vidiano, que entra en la fosa desde su cara posterior, después de atravesar el canal vidiano en el espesor de la base de las apófisis pterigoides.

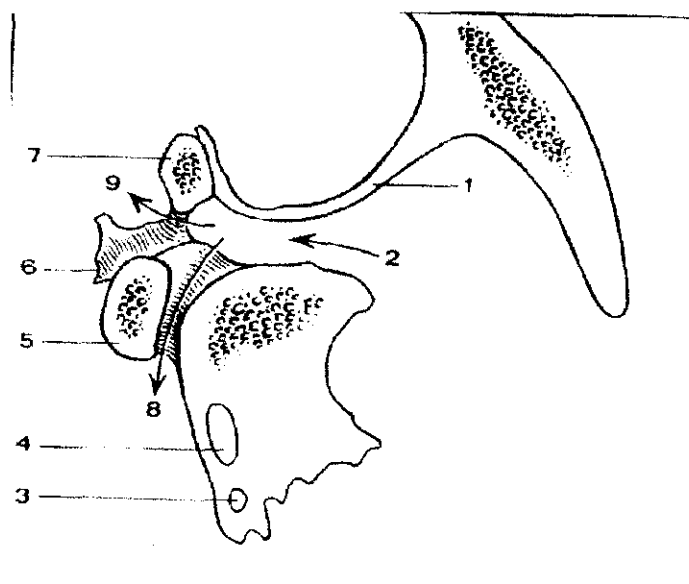
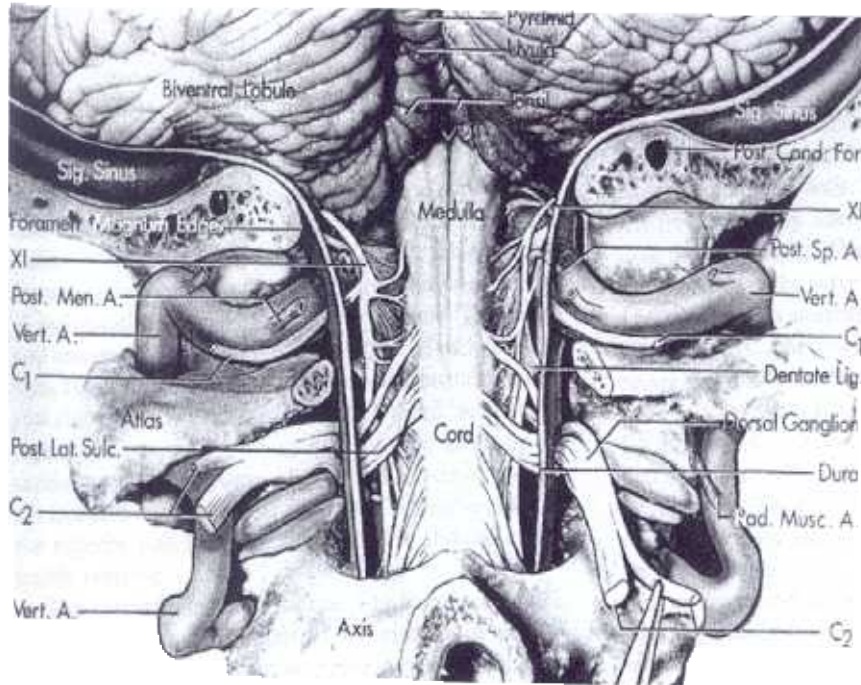


Figura 61: Fosa pterigomaxilar: corte horizontal. 1: pared posterior del seno maxilar; 2: fisura pterigomaxilar; 3: agujero redondo menor (AMM); 4: foramen oval (V_3); 5: apófisis pterigoides; 6: hueso palatino; 7: proceso orbitario del hueso palatino; 8: conducto vidiano; 9: agujero esfenopalatino. Wentges⁴¹⁰.

II.2.7.D. REGIÓN DEL FORAMEN MAGNO

Los elementos óseos de la región del *foramen magno* incluyen: el hueso occipital, el atlas, y el axis. El hueso occipital rodea el *foramen magno*. Este orificio tiene forma ovalada, y es más ancho por detrás que por delante. La parte ancha posterior da paso al bulbo encefálico, y la parte estrecha anterior se sitúa sobre la apófisis odontoides del axis. El hueso occipital tiene una porción escamosa, situada por encima y por detrás del foramen magno, una parte basal, por delante, y, en la porción lateral del foramen magno, se sitúan los cóndilos occipitales. En la parte alta y anterior de cada cóndilo, se sitúa el canal del hipogloso⁹³.



F

Figura 62: Corte frontal a nivel del foramen magno por detrás del bulbo encefálico (medulla) y de la médula espinal (cord). *Rhoton*³¹⁵.

El foramen magno se rodea de un anillo óseo, no expandible, que determina, en caso de aumento del volumen intracraneal (p.e. tumores), la aparición de un síndrome de hipertensión intracraneal; así mismo, las herniaciones de tejido cerebral a través del mismo, pueden provocar síndromes neurológicos graves.

El acceso al foramen magno se ha realizado clásicamente mediante abordajes anteriores o posteriores; la aparición de abordajes laterales al mismo (ALE), ha aumentado enormemente la posibilidad de resección de lesiones a este nivel.

I.3. DIAGNÓSTICO DIFERENCIAL DE LAS LESIONES QUE PUEDEN AFECTAR A LA BASE DEL CRÁNEO

Existe un gran número de lesiones que pueden originarse en la base del cráneo, o que pueden afectar de forma secundaria a la misma. Con gran diferencia, las lesiones que se encuentran con más frecuencia, son benignas⁴⁰⁻⁴⁴.

El estudio pormenorizado de las lesiones que pueden afectar la porción lateral de la base del cráneo, queda fuera del alcance de este trabajo.

En las tablas 7 y 8 podemos ver una clasificación de las lesiones que pueden afectar a la base del cráneo:

Tabla 7: Lesiones Benignas que pueden afectar a la Base del Cráneo (Dickins y Graham)

Extracraneales	Intracraneales	Primarias de Base de Cráneo	Congénitas
Papiloma invertido	Tumores pituitarios	Displasia fibrosa	Colesteatoma
Angiofibroma	Craniofaringioma	Osteoma	Quiste Dermoide
Tum de Glándulas salivares	Meningioma	Osteoblastoma	Meningoencefalocele
Tumores Glómicos	Schwanoma	Condroma	
Mucoceles	Aneurismas	Cordoma	
Colesteatoma	Malformaciones arteriovenosas		

Tabla 8: Lesiones Malignas que pueden afectar a la Base del Cráneo (Dickins y Graham)

Extracraneales	Intracraneales	Primarias de Base de Cráneo	Metástasis
Carcinoma escamoso	Estesioneuroblastoma	Condrosarcoma	Pulmón
Ca de glándulas salivares	Schwanoma	Sarcoma Osteogénico	Mama
Leucemia		Enfermedad de Paget	Riñon
Linfoma		Mieloma Múltiple	Próstata
Rabdomiosarcoma		Granuloma Eosinofílico	
		Histiocitosis X	

Muchas de estas lesiones, pueden abordarse mejor, o exclusivamente, por vías anteriores o anterolaterales^{230,231,402,403}.

Las lesiones más frecuentes, susceptibles de ser tratadas mediante abordajes laterales, son en su mayoría benignas. El **neurinoma del acústico** constituye más del 90% de los tumores del **ángulo pontocerebeloso**. Otras lesiones algo menos frecuentes en el APC son meningiomas, epidermoides, paragangliomas y neurinomas de pares craneales bajos.

En el **ápex petroso** las lesiones más frecuentes son el granuloma colesterínico, y el colesteatoma.

El **clivus** es asiento de numerosas posibles lesiones; las más frecuentes incluyen meningiomas, neurinomas, paragangliomas (glomus), cordomas, condromas y condrosarcomas.

El tumor más frecuente del **hueso temporal** es el **glomus yugular**. Otras lesiones incluyen neurinomas, colesteatomas, granulomas de colesterol, meningiomas, etc.

El tipo de lesión y su comportamiento, influyen de forma decisiva en la estrategia de selección de las vías de abordaje, y en ocasiones haremos referencia a este hecho.

II.4. CLASIFICACION DE LOS ABORDAJES LATERALES A LA BASE DEL CRANEO

He incluido dentro de esta clasificación, como laterales, aquellos abordajes que pueden ser considerados **TRANSPETROSOS**; es decir, aquellos que de alguna forma atraviesan alguna parte de la porción petrosa del hueso temporal o deben eliminar alguna parte de la misma para su correcta ejecución. Quedan excluidos, por tanto, aquellos abordajes que, siendo posterolaterales, no incluyen el hueso petroso, como el abordaje suboccipital neuroquirúrgico clásico; o aquellos que, siendo anterolaterales²⁷¹, no incluyen esta porción del hueso temporal, como los transcigomáticos, transcervicales^{9,388}, o los transmandibulares a la región infratemporal. Quedan también excluidas técnicas de resección en bloque para tratamiento de carcinoma de esta región^{32,230,402}.

En los últimos años han proliferado descripciones de nuevas vías de abordaje a la Base del Cráneo, siendo muchas de ellas producto de pequeñas modificaciones de otras previamente descritas. No existe acuerdo sobre terminología, encontrando en la bibliografía diferentes denominaciones que se refieren a la misma vía de abordaje. Es difícil encontrar un criterio sobre el que basar una clasificación. El hacerlo según sean vías de acceso extradural o intradural, no sería del todo apropiado, pues, si bien existe una tendencia a utilizar algunas de ellas para acceso extradural y otras para acceso intradural, muchas de ellas permiten acceder a ambos compartimentos intracraneales y, en ocasiones, cuando la lesión es transdural, se debe acceder a los dos simultáneamente. El objetivo del abordaje tampoco es un criterio adecuado, pues existe gran discrepancia de opinión en cuanto a la vía de abordaje a utilizar para una misma lesión, dependiendo, incluso, de la preferencia del cirujano, en función de su experiencia. La localización anatómica sobre la que se centra el abordaje (posterolateral, lateral o anterolateral) podría servir para su clasificación, pero muchos de estos abordajes aceptan modificaciones que les permiten extenderse hacia zonas vecinas por lo que resultaría inexacta.

He preferido clasificar las vías de abordaje en dos grupos, en función de la conservación o la destrucción de las funciones vestibular y coclear residuales, en: **vías**

extralaberínticas y vías translaberínticas. No debe, sin embargo, dar pie a pensar que antepongo el criterio de conservar la audición al de evitar la mortalidad y las lesiones neurológicas incapacitantes, o al de extirpar totalmente la lesión.

He enumerado en cada grupo, los distintos tipos de abordaje, comenzando por los laterales de acceso más posterior, y siguiendo hasta los que incluyen regiones más anteriores.

La elección de las distintas denominaciones de las vías de abordaje ha sido hecha en función de las más aceptadas por la bibliografía revisada, aunque pueden existir razones de preferencia por parte del autor ó del director del trabajo.

A.- ABORDAJES TRANSPETROSOS EXTRALABERINTICOS

- 1. Abordaje Lateral Extremo (ALE)**
- 2. Abordaje Retrosigmoideo (RS)**
- 3. Abordaje Petrooccipital Transigmoideo (POTS)**
- 4. Abordaje Retrolaberintico (RL)**
- 5. Abordaje Retrolaberintico Transtentorial (RLTT)**
- 6. Abordaje Infralaberintico (IL)**
- 7. Abordaje a traves de La Fosa Craneal Media (FCM)**
- 8. Abordaje por Fosa Craneal Media Ampliado (FCMA)**
- 9. Abordaje por Fosa Craneal Media Transpetroso (FCMTP)**
- 10. Sistema de Abordajes Infratemporales**
 - 10.1. Abordaje Infratemporal Tipo A (IFTA)**
 - 10.2. Abordaje Infratemporal Tipo B (IFTB)**
 - 10.3. Abordaje Infratemporal Tipo C (IFTC)**
- 11. Abordaje Subtemporal e Infratemporal Preauricular (STIFTPA)**

B.- ABORDAJES TRANSPETROSOS TRANSLABERINTICOS

- 1. Abordaje Translaberintico Ampliado (TLA)**
- 2. Abordaje Transotico (TO)**
- 3. Sistema de Abordajes Transcocleares**
 - 3.1. Abordaje Transcoclear Tipo A (TCA)**
 - 3.2. Abordaje Transcoclear Tipo B (TCB)**
 - 3.3. Abordaje Transcoclear Tipo C (TCC)**
 - 3.4. Abordaje Transcoclear Tipo D (TCD)**

III. MATERIALES Y METODOS

El trabajo relacionado con esta tesis, tanto su planteamiento, desarrollo, disecciones, mediciones, obtención de material iconográfico, revisión de casos clínicos, y revisión de la bibliografía, ha sido realizado prácticamente en su totalidad en el Gruppo Otologico, en Piacenza (Italia) durante 1993. El resultado es fruto no sólo de un trabajo de laboratorio sino también de una experiencia indirecta y, en ocasiones, directa, adquirida en los quirófanos del Gruppo Otologico y del Departamento de ORL del Hospital de Bergamo.

He fresado doscientos huesos temporales conservados en formol.

He realizado disección sobre cadaver fresco en 20 individuos (40 lados).

Las disecciones han sido realizadas en el Laboratorio de Disección del Gruppo Otologico - Associazione Italiana Neuro-Otologica (Ref. M. Bocchi). Cada puesto de disección está dotado de un Microscopio Zeiss con lente de 4 a 16 aumentos, sistema de irrigación y de aspiración centralizados, y todo el microinstrumental necesario. El trabajo de fresado se ha realizado con motor Bien-Air de parada instantánea, velocidad de giro regulable y doble sentido de giro; se han utilizado fresas de corte de tungsteno y fresas diamantadas de distintos tamaños. Los huesos utilizados han sido conservados en formol por lo que conservan todos los tejidos blandos; se han escogido de tal manera que contengan todas las estructuras necesarias para los distintos tipos de abordaje (tejidos blandos de la región cervical superior, región occipital y clivus; mandíbula, parótida, fosa infratemporal y seno cavernoso). Las disecciones han sido realizadas en secuencia tal que permitiese aprovechar al máximo las piezas para distintos tipos de abordaje, respetando siempre la posición original de las distintas estructuras que se deseaban medir.

Han sido utilizados huesos inyectados con sustancia colorante siliconada (Ref. Gruppo Otologico, Dr. M. Landolfi²³⁷) que se deja solidificar durante 24 horas (rojo para el sistema arterial y azul para el sistema venoso), para la obtención del material iconográfico. Se han tomado diapositivas con cámara Nikon FE2, adaptada al microscopio mediante codo Zeiss, y con película especial para luz artificial Kodak 160T, con la cámara en modo automático. Las diapositivas han sido tomadas casi en su

totalidad con 4 y 6 aumentos. Las mediciones se han obtenido con un compás de doble punta, y han sido transferidas a una regla milimetrada, aproximando las mediciones hasta 0.25 mm, con un error estimado inferior a esa cifra. Para las mediciones de zonas menos accesibles han sido diseñadas reglas de reducido tamaño, de material plastificado maleable, con medición en intervalos de 0.25 mm (Ref. Dr. Saleh E.). Las mediciones de los ángulos han sido realizadas con un goniómetro de reducido tamaño, de plástico rígido, y una seda adaptada para mayor exactitud, con medición a intervalos de un grado, con un error estimado inferior a esa cifra.

Se realizaron todas las disecciones con el espécimen en posición quirúrgica y se desarrollaron las vías de abordaje ajustándose al máximo a las descripciones originales de sus autores, con las modificaciones oportunas en base a la experiencia de más de 10 años del Director de la Tesis (M.S.).

Se ha incluido iconografía de casos clínicos, en su mayoría del Gruppo Otologico, con imágenes de lesiones de base de cráneo y la TAC postoperatoria, para ofrecer una imagen comprensible de la eliminación de hueso que se realiza en cada abordaje. Se ha incluido la visión del ángulo pontocerebeloso, que se logra en distintas vías de abordaje, para comprender mejor el control que, de las estructuras intradurales, se obtiene en los diversos accesos. Esta visión intradural procede de las disecciones sobre cadaver fresco.

Se ha utilizado un ordenador 486 DX33 con 4Mb de memoria RAM y sistema operativo MSDOS v 6.2 y programa Windows v 3.1. Posteriormente, en la fase final de la elaboración de la tesis, se ha utilizado un ordenador PC Pentium 120 con 64 Mb de memoria RAM, y windows 95. La información ha sido guardada y manejada a través del programa dBase III ®. Los cálculos estadísticos han sido realizados con programa SPSS para windows 3.1.

Los resultados se recogen en cuatro apartados diferentes:

1. Anatomía descriptiva
2. Análisis morfométrico
3. Control de estructuras
4. Aplicaciones clínicas

III.1. ANATOMIA DESCRIPTIVA

Este apartado es fruto de los conocimientos adquiridos durante un año de trabajo en el laboratorio de disección, en el quirófano, y mediante la visualización de videos. En él se describirá la vía de abordaje, haciendo hincapié en detalles de relaciones anatómicas más que de técnica quirúrgica. Las descripciones intentan ser lo más detalladas y van acompañadas de figuras que incluyen dibujos personales e imágenes obtenidas durante las disecciones.

Se incluye una descripción de la **visión** que, de la región **intradural**, se obtiene con las distintas vías, acompañadas también de dibujos y material gráfico obtenido durante las disecciones en cadáver.

El apartado **variaciones** ofrece algunas de las posibilidades de expansión o modificación de la vía considerada, y da una idea de su versatilidad.

Finalmente, existen tres apartados, **límites del abordaje, ventajas, e inconvenientes**, que pretenden ser un resumen práctico de las características fundamentales de cada vía.

III.2. ANALISIS MORFOMETRICO

Se realizaron mediciones de algunas de las vías de abordaje, para determinar su amplitud y sus limitaciones. En otros casos se recogieron datos de formas y de relaciones, para obtener información que resultase práctica a la hora de realizar un abordaje determinado. Quiero insistir en que toda la información morfométrica ha sido obtenida del abordaje tal como lo ve el cirujano.

Se dan los valores máximo y mínimo de cada grupo (rango), así como la media aritmética (χ) y la desviación típica (σ). Las mediciones se dan en milímetros (mm).

Nota: En ocasiones la misma medida ha sido tomada en dos abordajes distintos; a veces los especímenes eran los mismos, pero en otras no eran coincidentes, por lo que se obtienen dos series distintas (con elementos comunes) que pueden aportar más información al utilizar los distintos datos.

III.2. 1. ABORDAJE LATERAL EXTREMO (ALE)

Se realizaron disecciones con microscopio quirúrgico en diez ocasiones sobre cadáver fresco, y en otras diez ocasiones sobre piezas que incluían la parte alta de la columna cervical. Se buscaron referencias anatómicas útiles para una identificación segura de la arteria vertebral, la estructura vascular más importante y centro de la vía de acceso. Se obtuvieron imágenes con máquina fotográfica adaptada al microscopio, para documentar la exposición de la arteria vertebral.

Las mediciones del abordaje retrolaberíntico le son aplicables.

III.2.2. ABORDAJE RETROSIGMOIDEO (RS)

Se realizaron disecciones de la cara posterior del conducto auditivo interno, con microscopio quirúrgico, en diez especímenes de hueso temporal, conservados en formol, situados en posición quirúrgica.

En base a estudios previos, que no ofrecían referencias seguras para la exposición de la cara posterior del CAI, se decidió realizar las disecciones según la técnica utilizada en el Gruppo Otologico, para confirmar su utilidad; esto es, seguir la duramadre del CAI desde el poro acústico medialmente; y en la porción lateral identificar el conducto endolinfático y seguirlo hasta obtener la línea azul de los conductos semicirculares superior y posterior en su punto de unión (*crux communis*).

Se realizó el abordaje en diez ocasiones en cadáver fresco, para visualizar el ángulo y ofrecer una impresión del control que se obtiene de las distintas estructuras.

III.2. 3. ABORDAJE PETRO-OCCIPITAL TRANSIGMOIDEO (POTS)

Se realizaron microdisecciones quirúrgicas en cinco ocasiones sobre cadáver fresco; así mismo se realizaron disecciones en 10 especímenes de base de cráneo,

conservados en formol. Se estudiaron las relaciones de los pares craneales bajos y del sistema venoso de drenaje en el área del agujero rasgado posterior.

Se determinaron las áreas de posible acceso y las limitaciones del abordaje.

Las mediciones del abordaje retrolaberíntico le son aplicables.

El estudio realizado del área del foramen yugular, en la vía IFTA, es también aplicable a este abordaje.

III.2.4. ABORDAJE RETROLABERINTICO (RL)

Se realizaron disecciones con microscopio quirúrgico en 82 especímenes, hasta dejar desnudas de hueso la duramadre de la fosa media y posterior, el seno sigmoide y el bulbo. Se expuso claramente el trayecto del nervio facial vertical sin denudarlo, así como la cápsula ótica a nivel de los conductos semicirculares superior y posterior, sin evidenciar la línea azul.

Se tomaron las siguientes mediciones:

DE: ancho del *ductus* endolinfático a nivel del opérculo de entrada.

SPS: ancho máximo del seno petroso superior en su trayecto visible.

VE: ancho máximo de la vena emisaria mastoidea.

SS: ancho máximo del seno sigmoide (de dura a dura de fosa posterior).

BY-CO: distancia mínima entre el bulbo de la yugular y la porción más inferior de la cápsula ótica (a nivel del CSP). Esta medida ofrece un dato indirecto de la altura del bulbo de la yugular.

SS-CSP: distancia mínima entre el borde anterior del seno sigmoide y el borde posterior del conducto semicircular posterior. Ofrece la limitación del abordaje en sentido anteroposterior.

CO-SD: distancia entre la cápsula ótica (a nivel del CSS) y el ángulo sinodural (coincide aproximadamente con la longitud de SPS expuesta).

BY-SD: distancia mínima entre el borde superior de la unión del SS al BY y el ángulo sinodural.

(Las medidas CO-SD y BY-SD, dan una idea de la superficie de duramadre expuesta).

CAE-SS: distancia mínima entre el seno sigmoide (cara lateral) y la pared del CAE (adelgazada hasta un grosor de unos 2 mm aprox). Esta distancia ofrece un dato indirecto de la procedencia del SS.

Así mismo se observó la visión del ángulo pontocerebeloso en 10 cadáveres frescos

III.2. 5. ABORDAJE RETROLABERINTICO TRANSTENTORIAL (RLTT)

Se realizaron microdisecciones quirúrgicas, en 10 ocasiones, sobre cadáver fresco, para obtener información sobre la visión del ángulo pontocerebeloso, una vez seccionado el tentorio.

Las mediciones del abordaje retrolaberíntico son del todo superponibles.

III.2. 6. ABORDAJE INFRALABERINTICO (IL).

Se realizaron disecciones con microscopio quirúrgico sobre 47 especímenes conservados en formalina. Se realizó el abordaje quirúrgico tal como queda descrito en el apartado IV.A.6.1. Cuando el BY impedía el abordaje, se desplazaba inferiormente para poder efectuar todas las mediciones.

Se obtuvieron las siguientes medidas:

BY-SPS: Distancia mínima entre el bulbo de la yugular y el borde inferior del seno petroso superior.

BY-CO: distancia mínima entre el bulbo de la yugular y la cápsula ótica (CSP). Ofrece un dato indirecto de la altura del bulbo y por tanto de la accesibilidad de la vía.

BY-DE: distancia mínima entre el borde inferior del opérculo del ductus endolinfático y el bulbo de la yugular. Da una idea de la situación del saco endolinfático respecto al bulbo.

DE: ancho del ductus endolinfático a nivel del opérculo.

SPS: ancho máximo del SPS en la porción expuesta.

CAI-DC: distancia mínima entre el borde inferior del poro acústico interno y la apertura del acueducto coclear.

CAI-SPS: distancia mínima entre el borde superior del CAI y el borde inferior del seno petroso superior.

CAI: distancia máxima de la porción de CAI expuesta.

NF-DFP: distancia mínima entre la tercera porción del nervio facial esqueletizada y la duramadre de la fosa posterior.

SE-SPS: distancia mínima entre el borde superior del saco endolinfático y el borde inferior del seno petroso superior.

III.2.7. ABORDAJE A TRAVES DE LA FOSA CRANEAL MEDIA (FCM)

Se realizó la disección con microscopio quirúrgico en 50 especímenes conservados en formol. Se realizó el abordaje en diez ocasiones sobre cadáver, para determinar la visión del ángulo PC.

En las disecciones realizadas en el laboratorio se identificó y expuso el CAI después de elevar la duramadre de la fosa media. Se expuso la línea azul del CSS, la ACI y los tejidos blandos del CAE hasta determinar su dirección exacta.

Se midieron los siguientes **ángulos:**

CAI-CSS: entre la línea azul del CSS y la línea que determina la dirección media del CAI (determinada por la unión entre la cresta vertical expuesta y la porción media del poro acústico interno).

NPSM-CSS: entre la dirección del nervio petroso superficial mayor y la línea azul del CSS.

CAI-NPSM: entre la porción media del CAI y la dirección del NPSM.

CAI-SPS: entre la porción media del CAI y la dirección del SPS.

CAE-CAI: entre la porción media del CAE y la porción media del CAI.

Además se tomaron las siguientes mediciones:

CAI (CV): ancho del CAI a nivel de la cresta vertical.

NF(LAB): longitud de la porción laberíntica del nervio facial.

CAI(PA): ancho del CAI a nivel del poro acústico .

GG-HF: distancia entre el ganglio geniculado y la salida del NPSM por el hiato de Falopio.

CV-SPS: distancia mínima entre la cresta vertical y el seno petroso superior; no se corresponde con el eje medio del CAI.

CAI-SPS: distancia mínima entre el borde superior del CAI, a nivel del poro acústico interno, y el borde inferior del SPS. Corresponde a la amplitud del espacio suprameatal.

ACI-AMM: distancia mínima entre la arteria carótida interna y la arteria meníngea media a su entrada por el foramen espinoso.

AMM-NPSM: distancia mínima entre la AMM a su entrada por el foramen espinoso y el NPSM.

Además se obtuvieron los siguientes datos:

La **coincidencia** o no (C/NC) de la **EA** con el **CSS** .

La posible **dehiscencia de la ACI**.

La posible **dehiscencia del GG**.

La presencia o no de la **línea azul espontánea del CSS**.

III.2.8. ABORDAJE POR FOSA MEDIA AMPLIADO (FCMA)

Se amplió el abordaje por fosa media hasta el límite de lo permitido, conservando todas las estructuras (eliminando solamente la zona de neumatización y de hueso espongiótico de la pirámide). La posición del espécimen fue acomodada para permitir la disección a los niveles más inferiores, cosa que no se puede realizar, ni en cadaver fresco, ni en el vivo.

Se asignaron los siguientes puntos posteriores:

P1: borde posterior de la unión del nervio vestibular superior con la ampolla del CSS.

P2: punto de unión entre el seno petroso superior y la línea de prolongación del borde posterior del CAI.

P3: punto de unión entre el seno petroso superior y la línea de prolongación de la línea azul del CSS.

P4: Borde posterior de la cápsula ótica del CSS.

(P3 y P4 pudieran ser coincidentes)

También se identificaron los siguientes puntos anteriores:

A1: punto de unión del borde anterior del CAI con el hueso compacto de la cóclea.

A2: punto de unión del borde medial de la ACI con el hueso compacto de la cóclea.

A3: punto de unión del borde medial de la ACI con el borde posterior del Ganglio de Gasser (V par).

A4: punto de unión del seno petroso superior con el borde posterior del ganglio de Gasser.

CV: extremo medial de la cresta vertical.

PI: borde inferior del poro acústico interno.

De esta forma quedan determinadas las siguientes áreas:

Area muda triangular posterior: entre P1-P2, P2-P3 y P1-P3.

Area muda cuadranguar anterior: entre A1-A2, A2-A3, A3-A4 y A4-A1.

Nota: un detalle anatómico importante, es el hecho de que el borde anterior del poro acústico interno se abre de forma muy obtusa, para continuarse con la duramadre de la fosa posterior premeatal (a diferencia del ángulo agudo abierto hacia atrás, que forma el borde posterior del poro con la dura retromeatal). Esto hace que el borde anterior del poro coincida groseramente con el plano vertical que pasa por el borde posterior del ganglio de Gasser; y ello le confiere, como puede verse en los dibujos y en las fotos, un aspecto cuadrangular al área muda anterior, desde su visión superior.

Area del CAI expuesta: entre CV-A4, A4-P2 y CV-P2.

Area de acceso al APC (duramadre de fosa posterior): entre A4-PI, PI-P3 y P3-A4.

III.2.9. ABORDAJE POR FOSA CRANEAL MEDIA TRANSPETROSO (FCMTP)

Las mediciones realizadas, para el abordaje por fosa media, son aplicables a esta vía. Además se realizó la disección de la parte más anteromedial del ápex (la que queda debajo del Ganglio de Gasser) en 25 especímenes, realizando las siguientes mediciones.

Considerando los puntos previamente descritos A2 y A3 (ver III.2.A.7.) y Apx como el punto más anterior del ápex petroso, desde su visión superior, medimos el ***Area triangular del extremo anterior del ápex:*** entre A2-Apx, A3-Apx y A2-A3.

Se obtuvo además información de las relaciones anatómicas de ese área.

Las disecciones realizadas sobre cadaver por fosa media se extendieron para conseguir un acceso por fosa media transpetroso, cortando la AMM y la tercera rama del trigémino a nivel del agujero oval. Se abrió la DFP para obtener y valorar la visión intradural de esta vía de acceso.

III.2.10. SISTEMA DE ABORDAJES INFRATEMPORALES

III.2.10.A. ABORDAJE INFRATEMPORAL TIPO A (IFTA)

Se realizaron disecciones microquirúrgicas en 75 especímenes de base de cráneo, conservados en formol. Se realizó la disección de este abordaje en diez ocasiones, sobre cadáver fresco, para apreciar el acceso intradural.

Se midieron las siguientes distancias:

ACI-SS: distancia mínima entre el borde posterior de la ACI y el borde anterior del seno sigmoide.

BY-CO: distancia mínima entre el bulbo de la yugular y la cápsula ótica.

ACI: longitud máxima de ACI expuesta desde el foramen carotídeo hasta su codo.

BY-NF: distancia mínima entre la cara lateral del bulbo y la porción vertical del nervio facial

Se midió el ángulo que forma el facial a su salida del AEM.

A parte se hizo un estudio de relaciones del área del foramen yugular, incluyendo el sistema de drenaje venoso, y la disposición de los pares craneales bajos (IX, X, XI, XII) a su salida del cráneo y en la porción cervical proximal.

III.2.10.B. ABORDAJE INFRATEMPORAL TIPO B (IFTB)

y III.2.10.C. ABORDAJE INFRATEMPORAL TIPO C (IFTC)

Se realizaron disecciones microquirúrgicas en diez especímenes de base de cráneo conservados en formol, así como en diez ocasiones en cadáveres frescos. El espacio creado en estas vías de acceso es virtual, a partir de la retracción conseguida en la ATM; por ello no hemos medido distancias, sino que hemos estudiado relaciones y puntos de referencia. Así mismo se abrió la duramadre de la fosa posterior, para estudiar el grado de control que se obtiene de estructuras intradurales.

III.2.11. ABORDAJE SUBTEMPORAL INFRATEMPORAL PREAURICULAR (STIFTPA)

En base a las descripciones de sus autores originales, se realizó la disección sobre cadáver en diez ocasiones. Se estudiaron las relaciones y los puntos de referencia más importantes de la vía; se valoró el riesgo de penetrar en la cóclea y de lesionar el nervio facial; así mismo se evaluaron las limitaciones y las ventajas ofrecidas por el abordaje.

III.2.12. ABORDAJE TRANSLABERINTICO AMPLIADO (TLA).

Se realizaron disecciones microquirúrgicas en 74 especímenes de hueso temporal y base de cráneo, para la obtención de datos morfométricos. Así mismo se realizó en diez ocasiones sobre cadáver fresco, para evaluar el acceso intradural.

Se midieron las siguientes distancias:

BY-SPS: distancia mínima entre bulbo de la yugular y SPS.

CAI-SS: distancia mínima entre el borde anterior del seno sigmoide y el borde posterior del poro acústico interno.

NF-SS: distancia mínima entre seno sigmoide y tercera porción del NF.

CAI-SPS: distancia mínima entre borde superior de poro acústico y SPS.

CAI-BY: distancia mínima entre borde inferior del poro y el bulbo.

CAI-BY(+): distancia añadida al desplazar el bulbo inferiormente.

NF-DFM: distancia entre la porción media del trayecto laberintico del nervio facial y la duramadre de la fosa media.

CAI: ancho máximo del CAI expuesto.

III.2.13. ABORDAJE TRANSOTICO (TO)

Se realizaron disecciones con microscopio quirúrgico en 60 especímenes de hueso temporal y base de cráneo, para obtener mediciones; y disecciones en diez ocasiones, sobre cadáver fresco, para estudiar el control intradural que ofrecía esta vía de abordaje.

Se realizaron las siguientes mediciones:

BY-SPS: distancia mínima entre el bulbo y el seno petroso superior.

CAI-SS: distancia mínima entre el borde anterior del seno sigmoide y el borde posterior del poro acústico.

CAI-SPS: distancia mínima entre el borde superior del poro del CAI y el seno petroso superior.

CAI-BY: distancia mínima entre el borde inferior del poro acústico y el bulbo de la yugular.

CAI-BY (+): distancia añadida después de rechazar el bulbo inferiormente.

NF-DFM: distancia entre la porción media del trayecto laberíntico del NF y la duramadre de la fosa media.

NF-ACI: distancia mínima entre la arteria carótida interna y la porción vertical esqueletizada del nervio facial.

NF-SS: distancia mínima entre el nervio facial en su tercera porción y el seno sigmoide.

GG-ACI: distancia mínima entre el ganglio geniculado y el codo de la arteria carótida interna.

CAI: ancho máximo del CAI:

III.2.14. SISTEMA DE ABORDAJES TRANSCOCLEARES.

III.2.14.A. ABORDAJE TRANSCOCLEAR TIPO A (TCA)

Se realizaron disecciones microquirúrgicas sobre 60 especímenes de base de cráneo conservados en formol, que incluían toda la porción petrosa del hueso temporal, el clivus, el seno esfenoidal, el seno cavernoso, tejidos de la fosa infratemporal, región occipital y región cervical alta. Se realizaron así mismo disecciones con microscopio quirúrgico en diez ocasiones, sobre cadáver fresco, para evaluar las posibilidades que ofrecía el acceso intradural.

Se obtuvieron las siguientes mediciones:

BY-SPS: distancia mínima entre el bulbo y el seno petroso superior.

SPS-DC: BY(+) distancia mínima desde el SPS hasta el acueducto coclear, que corresponde a la posibilidad de ampliar el acceso, si se desplaza el bulbo.

CAI-SPS: distancia mínima entre el borde superior del poro acústico y el seno petroso superior.

CAI-BY: distancia mínima entre el borde inferior del poro acústico y el bulbo de la yugular.

SS-CAI: distancia mínima entre el borde anterior del SS y el borde posterior del poro acústico.

CAI-PP: distancia desde el borde anterior del poro acústico y el punto más medial de la punta de la pirámide. Este dato debe ser admitido con precaución por la dificultad que entraña definir el borde anterior del poro, máxime cuando se ha vaciado el contenido óseo de la pirámide.

SS-PP: distancia desde el borde anterior del seno sigmoide hasta el punto más medial de la punta de la pirámide.

Estas medidas dan una idea de la amplitud de la vía de acceso; se obtienen, además, datos de relaciones anatómicas que puedan servir de ayuda para realizar el abordaje.

III.2.14.B. ABORDAJE TRANSCOCLEAR TIPO B (TCB)

Le es aplicable lo referente a la vía TCA y a las vías IFTB e IFTC, ya que es, en esencia, una asociación de las mismas.

Se realizó, no obstante, la disección microquirúrgica en diez especímenes de base de cráneo conservados en formol, y en diez ocasiones sobre cadáver fresco, para entender las relaciones y las ventajas que ofrece el combinar las dos vías, tanto para el acceso intradural como, sobre todo, para el acceso extradural.

III.2.14.C. ABORDAJE TRANSCOCLEAR TIPO C (TCC)

La vía TCC corresponde a una vía TCA, asociada a un acceso transtentorial. Le es aplicable por tanto el análisis morfométrico de la vía TCA.

Para objetivar la ventaja que supone el seccionar el tentorio en el acceso intradural de la vía transcoclear, se realizó la disección microquirúrgica de esta vía de abordaje en diez ocasiones sobre cadáver fresco.

III.2.14.D. ABORDAJE TRANSCOCLEAR TIPO D (TCD)

Corresponde a una extensión posteroinferior de la vía TCA, asociándole una vía POTS o incluso una vía ALE. Por tanto le son aplicables las mediciones realizadas para la vía TCA y el estudio de relaciones de las dos vías antes mencionadas.

Para objetivar la magnitud del abordaje una vez asociadas las dos vías, se realizaron disecciones microquirúrgicas en diez ocasiones sobre cadáver fresco; así mismo se evaluaron las ventajas añadidas al control intradural respecto de la vía TCA.

III.3. CONTROL DE ESTRUCTURAS

Se ha realizado una tabla que incluye todos los elementos fundamentales de la porción lateral de la base del cráneo, tanto de su porción extradural como de estructuras intradurales del APC. Se ha evaluado cada vía de abordaje por separado, y se ha establecido un baremo de 1 a 4:

1. No es visible
2. Es visible, pero se tiene un control limitado
3. Se controla parcialmente
4. Se controla totalmente

Queda claro que es una valoración subjetiva, que en determinados puntos podría ser discutible, pero que en cualquier caso ofrece una visión global, clara, de la zona de la base del cráneo que queda bajo control con cada vía de acceso.

Art Extrad	Ven Extrad	Nerv Extrad	Zon Extrad	Art Intrad	Ven Intrad	Nerv Intrad	Zon Intrad
ACI vert	Seno Trans	V 1	Clivus Sup	ACI caver	Vena Dandy	III	Médula esp
ACI horiz	Seno Sigm	V 2	Clivus Med	ACI intrad	Vena Labbé	IV	Bulbo encef
ACI cervic	Bulbo yug	V 3	Clivus Inf	ACP	Seno caver	V	Puente
ACE	Ven Yug Int	VII intratmp	Caja Timp	SCA		VI	Mesencef
AMxInt	Sgn Pet Sup	VII extracran	Mastoides	AICA		VII-VIII CAI	Cisterna lat
AMM	Sen Pet Inf	IX	Rg Supralab	PICA		VII-VIII	Cist Prepont
Art Temp	Plex Condil	X	Rg Infralab	Fr Basilar		IX-XI	C's interped
Art Occip	Plexo pterig	XI	Apex petros	A Verteb		XII	
A Verteb	Sen Cavern	XII canal	Seno Esfen	AV contral		Ns intracaver	
		XII cervic	Seno Max			Ns contralat	
		nC1	Rinofaringe			nC1-nC2	
		nC2	Fos Infratem			Gas (Meckel)	
		NPSM	Fos Pterigmx				
			Fs retromand				
			Form Magno				
			Foramen Yug				
			VC1-VC2				
			Condil Occip				

III.4. APLICACIONES CLINICAS

Se ha utilizado fundamentalmente la experiencia del Gruppo Otologico para valorar las aplicaciones clínicas de cada vía, y especialmente la incidencia de complicaciones relacionadas con cada una; si bien hay que tener en cuenta que se refieren a distintas patologías, y, por lo tanto, habrá que tomar las cifras como orientativas. En aquellos casos con menor casuística, se ha recurrido a la bibliografía pertinente.

Se ha incluido un apartado en el que se ofrece la visión postoperatoria mediante Tomografía Axial Computada, con ventana ósea; ello da una idea global, aproximada, de la resección ósea que conlleva cada vía de acceso (**RX POSTOPERATORIO**).

IV. RESULTADOS

IV.1. ABORDAJES TRANSPETROSOS EXTRALABERINTICOS

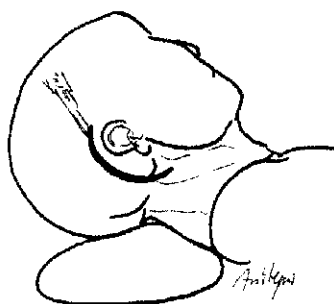
IV.1.1. ABORDAJE LATERAL EXTREMO (ALE)

IV.1.1.A. ANATOMÍA DESCRIPTIVA.(ALE)

El abordaje lateral extremo surgió como una evolución de los abordajes a la región del foramen magno y de la arteria vertebral. George¹³⁷⁻¹³⁹ y Sekhar^{359, 363, 367} han sido sus principales promotores.

La siguiente descripción corresponde al trabajo realizado sobre cadáver, para exponer la región de la arteria vertebral, en relación con un abordaje transmastoideo de la región del bulbo de la yugular, y de una craniectomía suboccipital. Esto permite la exposición de todo el área del foramen magno y del clivus bajo, con un control vasculonervioso proximal. En esencia se corresponde con el abordaje descrito por los mencionados autores como **abordaje Lateral Extremo Transcondilar**.

FASE INICIAL



A través de una incisión retroauricular, amplia, situada posteriormente a través de la región occipito-mastoidea, y extendida a la región cervical posterior, creamos un colgajo cutáneo-subcutáneo que permite exponer la musculatura cervical lateral y

posterior. Desprendiendo de sus inserciones el plano muscular que comprende el músculo esternocleidomastoideo, esplenio de la cabeza, *longissimus capitis* y semiespinal (puede resultar necesario el sacrificio de la arteria occipital y del nervio occipital mayor), obtenemos un plano quirúrgico formado por los dos músculos oblicuos (el oblicuo superior y el oblicuo inferior), el músculo digástrico y el tubérculo lateral del atlas (donde se insertan los dos oblicuos). Por delante de este tubérculo, la disección cervical, si fuera necesaria, se realizaría como en un abordaje cervical clásico, familiar para el otorrinolaringólogo, permitiendo un control vasculonervioso proximal de la arteria carótida interna, la vena yugular interna y los pares craneales IX-XII.

El nervio espinal (XI) cruza en sentido posteroinferior, con mayor frecuencia, lateral a la VVI, y, después, a nivel del proceso lateral del atlas. Este par craneal puede ser identificado sin necesidad de abrir los espacios fasciales de la región cervical anterior.

EXPOSICION DE LA ARTERIA VERTEBRAL

El músculo oblicuo superior es la llave para la identificación inicial de la arteria vertebral. Debajo de sus fibras encontraremos, de forma constante, la parte inicial del bucle que hace la arteria vertebral después de atravesar el arco del atlas. La división de la primera rama cervical (nC1) también puede ser identificada en este momento entre el arco lateral del atlas y la arteria vertebral. El triángulo entre los dos oblicuos (también considerado como triángulo de la arteria vertebral) puede ser, en ocasiones, también útil para la identificación de la misma.

Con la arteria vertebral identificada, se procede a realizar una mastoidectomía amplia que expone todo el seno sigmoide, el bulbo de la yugular (una vez eliminada toda la apófisis mastoides) y la porción vertical del nervio facial hasta el agujero estilomastoideo. Esto ofrece un control adecuado de las estructuras del oído medio, de la cápsula ótica y del nervio facial.

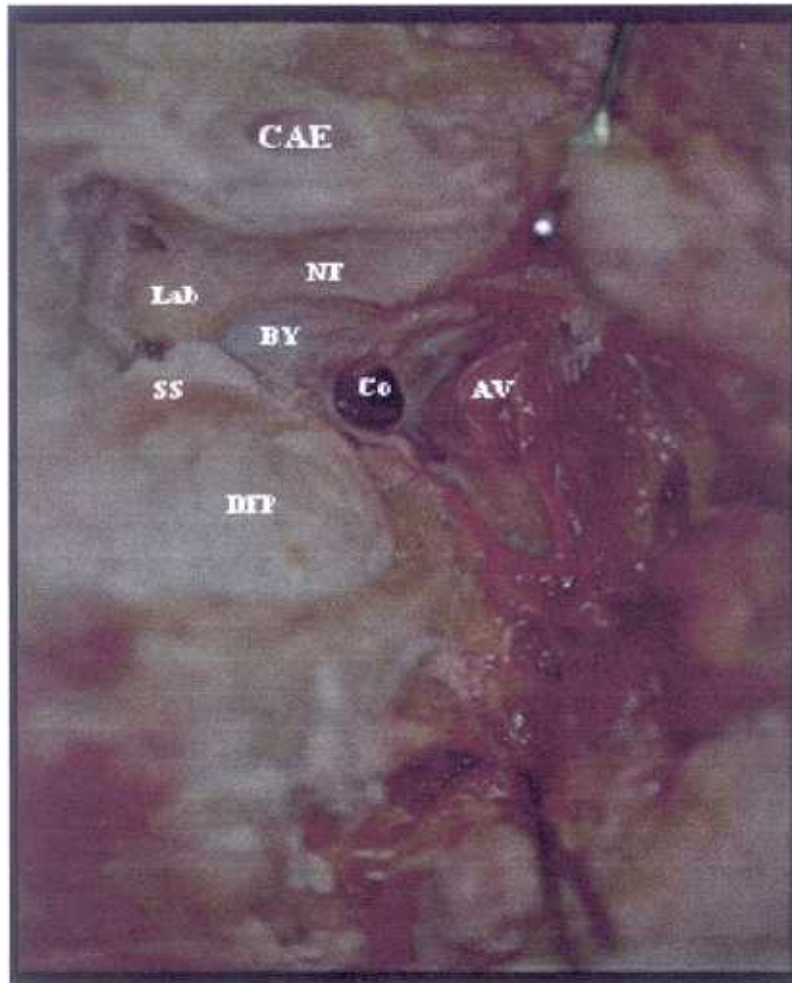


Figura 63: Visión general ALE. Lab: bloque laberíntico; DFP: dura fosa posterior retrosigmoidea; SS: seno sigmoide; AV: arteria vertebral; NF: nervio facial; BY: bulbo yugular; Co: cóndilo occipital; CAE: conducto auditivo externo.

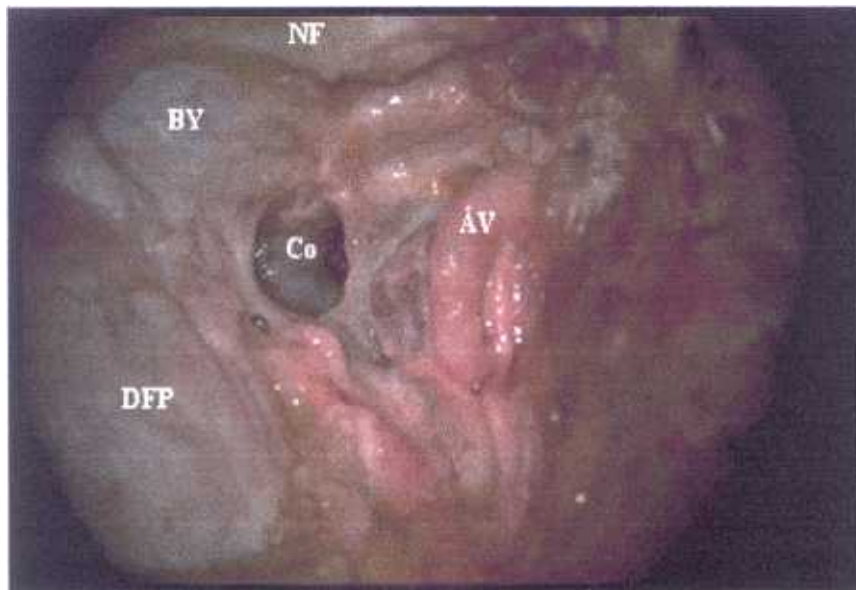


Figura 64: ALE. Abordaje transcondíleo (Co). Resto como en figura previa.

Se añade al abordaje una craniotomía suboccipital, que alcanza el agujero magno, exponiendo el paso de la duramadre, que recubre la médula espinal, a la duramadre intracraneal (duramadre atlanto-occipital). El fresado de la parte posterior del cóndilo del occipital permite identificar el canal de la vena condílea emisaria; más adelante, y siguiendo un trayecto lateral y anterior, encontramos el canal del hipogloso (con su propio plexo venoso en el interior del periostio). La cara posterior y medial de la vena yugular, entrando en el cuello, y la articulación atlanto-occipital, quedan, así, expuestas. De esta forma se obtiene un control, desde atrás, del agujero rasgado posterior que, en caso necesario, puede ser completado atravesando la región del bulbo (transbulbar ó transyugular). La cantidad de cóndilo a eliminar dependerá de la extensión de la lesión, y, si la eliminación debe ser completa, se deberá recurrir a algún sistema de fijación al final de la intervención.

Esta exposición, a través de la porción petrosa posteroinferior, que conserva las funciones cocleovestibular y facial intactas, permite visualizar la entrada de la arteria vertebral al espacio intradural y de forma completa el doble bucle de la arteria entre su salida del atlas y su ingreso en la dura.

La desinserción del músculo elevador de la escápula, permite exponer los procesos laterales de las tres primeras vértebras, que pueden ser eliminados para exponer un trayecto mayor o menor de la arteria vertebral y para un control mayor o menor del espacio intradural medular.

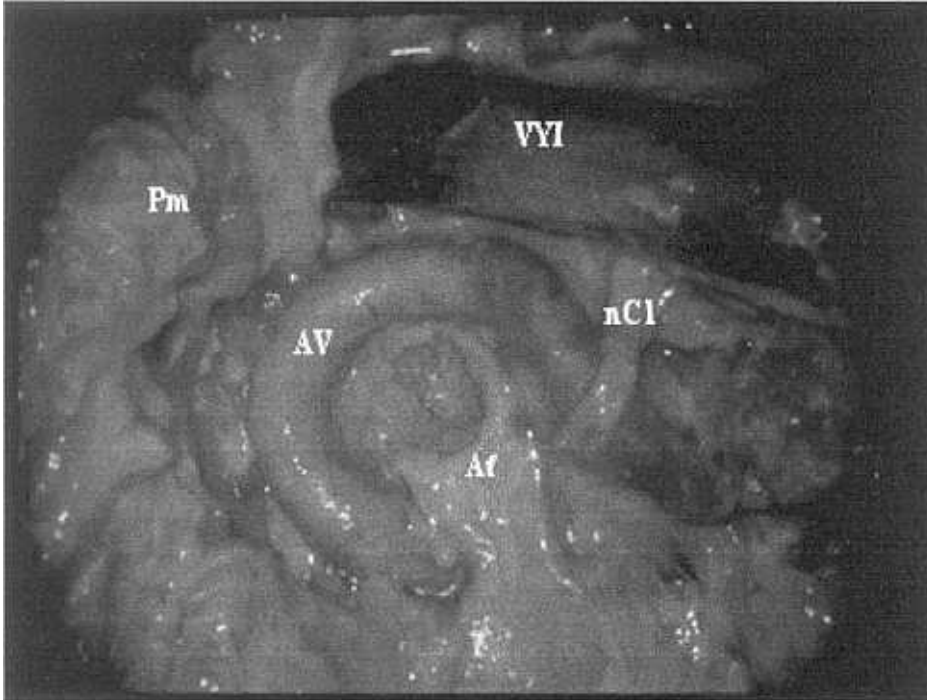


Figura 65: ALE. AV expuesta una vez eliminado el arco lateral del atlas (At), sin realizar el tiempo mastoideo. NC1: primera rama cervical; Pm: punta de la mastoides; VYI: vena yugular interna.

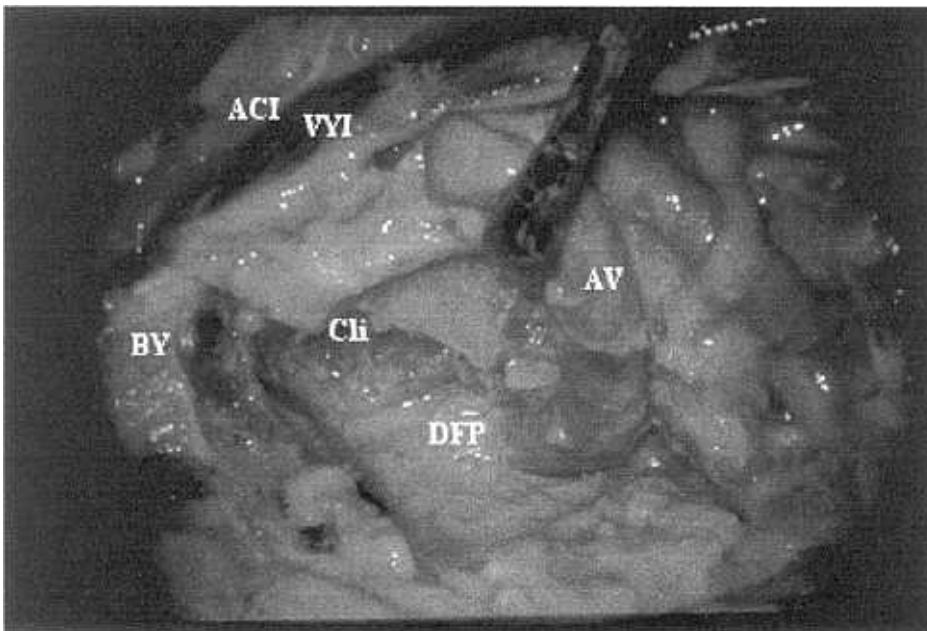


Figura 66: ALE. Acceso al clivus inferior (Cli) una vez desplazada la AV. ACI:arteria carótida interna; VYI: vena yugular interna; AV: arteria vertebral; BY: bulbo yugular; DFP: dura de la fosa posterior.

VISION INTRADURAL

El límite inferior de la visión intradural vendrá determinado por la mayor o menor exposición de la duramadre medular, al eliminar los arcos de una o más vértebras cervicales; de esta forma se apreciarán la salida de las ramas nerviosas cervicales y la vascularización de la médula espinal. El acceso queda centrado a nivel del agujero magno con la entrada al espacio intradural de la arteria vertebral, su unión al tronco basilar, la PICA y los pares craneales IX a XII. En la parte superior, pueden visualizarse los pares craneales V a VIII, pero con un control limitado de la porción anterosuperior de la cisterna lateral, por la presencia del bloque laberíntico.

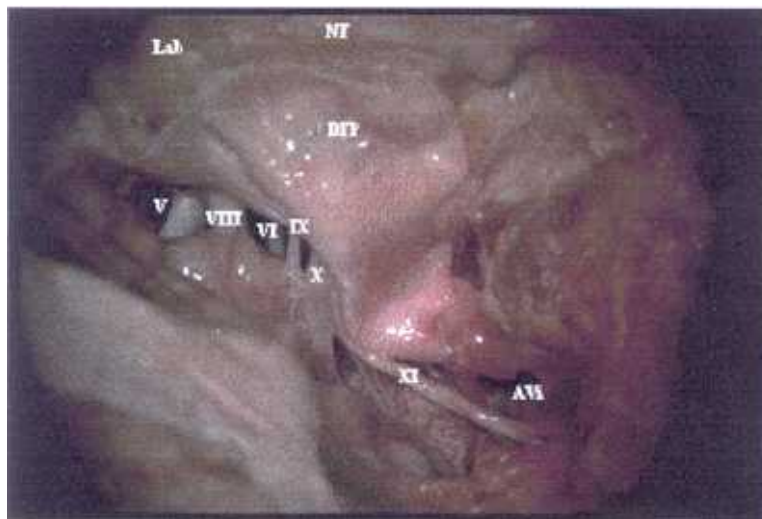


Figura 67: ALE: visión intradural. V-XI: pares craneales; AVi: AV intradural; Lab: bloque laberíntico; NF: nervio facial; DFP: dura de la fosa posterior.

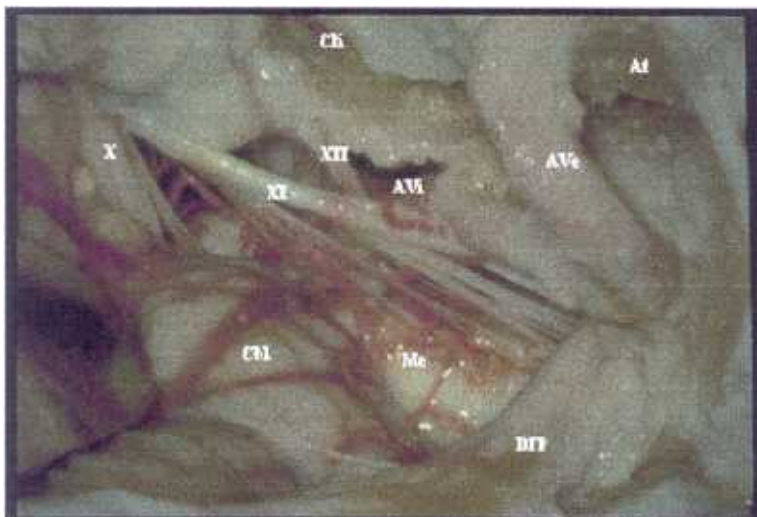


Figura 68: ALE: visión intradural. Cbl: cerebelo; AVe: AV extradural; AVi: AV intradural; Cli: clivus inferior; Me: médula espinal; At: atlas; DFP: dura fosa posterior; X-XII: pares craneales

LIMITES DEL ABORDAJE

El límite anterior del campo, en la parte superior, lo constituyen el CAE, el bloque laberíntico y la tercera porción del nervio facial; en la parte inferior, los planos musculoperiosticos de la musculatura del cuello, por delante del proceso lateral del atlas.

El límite superior es la duramadre de la fosa media.

El límite inferior es el nivel vertebral cervical necesario (C2,C3,...).

El límite posterior es la duramadre retrosigmoidea y la musculatura nugal rechazada; el borde posterior del foramen magno, en profundidad; y puede alcanzar la línea media de los cuerpos vertebrales.

VENTAJAS

Es el abordaje lateral posterior que más amplitud ofrece.

Permite controlar el área del foramen magno, la región cervical superior, la zona del agujero rasgado posterior, el clivus inferior y el espacio intradural, incluyendo el APC y el espacio medular alto, simultáneamente. Ofrece acceso a lesiones que sobrepasan la línea media por delante de la médula espinal (cisterna premedular).

Conserva las funciones auditiva, vestibular y del nervio facial.

Ofrece un perfecto control vascular proximal sobre la arteria vertebral y la VVI. El acceso al control proximal de la ACI es posible extendiendo el abordaje a la región cervical anterior.

Es un abordaje transdural; controla los espacios extradural e intradural de la región posterolateral de la base del cráneo.

INCONVENIENTES

Requiere un flujo venoso contralateral competente.

La amplitud de la disección, y la gran brecha dural, dificultan las tareas de reconstrucción y de cierre hermético.

La extensa eliminación de hueso occipital y vertebral cervical, puede requerir métodos de estabilización de la columna.

El enorme plexo venoso que rodea a la AV y a la VVI dificultan su acceso.

IV.1.1.B. ANÁLISIS MORFOMÉTRICO. (ALE)

La identificación de la arteria vertebral constituye el punto fundamental de esta vía, pues, como en cualquier otra, es importante lograr un control vascular proximal, que en este caso lo proporciona la AV. Cualquier vascularización proveniente del sistema de la ACE, a través de la arteria occipital, es también perfectamente controlable, y puede ser sacrificado.

La desinserción del músculo esternocleidomastoideo de la punta de la mastoides, y su desplazamiento hacia abajo, nos ponen en evidencia el proceso lateral del atlas. A esa altura cruza el nervio espinal (XI), buscando la cara posterior del músculo ECM.

El tubérculo lateral de atlas, fácilmente palpable, es la primera referencia anatómica que debemos considerar. Por detrás del mismo, el plano superficial y medio de la musculatura de la nuca (*m splenius capitis*, *m longissimus capitis* y *m semispinalis capitis*) deben ser desinsertados para exponer los músculos oblicuos superior e inferior que se insertan en el tubérculo lateral del atlas y se abren en ángulo hacia atrás para definir el triángulo occipital.

El músculo oblicuo superior es la segunda referencia importante para localizar la arteria vertebral. Medial a él, envuelta en tejido adiposo conjuntivo, fácilmente palpable su latido en el vivo, se encuentra el bucle que hace la arteria vertebral a su

salida del canal vertebral en el cuerpo lateral del atlas (C1). El triángulo occipital, puede servir, en ocasiones, dependiendo de la disposición del bucle de la AV, para localizar, inicialmente, el latido de la AV, antes de desinsertar los músculos oblicuos, que, en cualquier caso, son la mejor referencia para localizar la AV a este nivel. El bucle de la AV puede alcanzar un nivel lateral, muy superficial, que la haga vulnerable en estas primeras fases de la disección, un hecho que siempre debe tenerse presente.

La desinserción, además, del músculo oblicuo inferior y del músculo elevador de la escápula permiten exponer la cara lateral de los cuerpos de C1 y C2, e incluso C3. Entre los cuerpos de C1, C2 y C3 se pueden identificar las raíces nerviosas nC1 y nC2, que nos conducirán al trayecto de la arteria vertebral, en dirección vertical ascendente, atravesando los canales vertebrales. Las primeras ramas nerviosas cervicales son, por lo tanto, una buena guía para localizar la AV en este trayecto.

La AV en su recorrido vertebral cervical, se rodea de un nutrido plexo venoso, que puede sangrar durante las maniobras para su identificación; el mejor método para proteger este plexo, es incidir el periostio en los procesos laterales de las vertebrales cervicales, y despegar el mismo hacia los espacios intervertebrales, para cubrir la AV con el periostio y proteger de este modo el plexo venoso periarterial.

La eliminación del cóndilo del occipital proporciona acceso directo, por delante, hacia el clivus inferior; medialmente, permite exponer la zona de entrada de la AV al espacio intradural. En el interior del hueso espongiótico del cóndilo, encontraremos el canal del hipogloso, que contiene un rico plexo venoso en su cara lateral, que envuelve al nervio XII, y que puede dar problemas de sangrado durante la cirugía. En general, el plexo venoso formado por la emisaria condílea, la emisaria occipital, la vena del canal del hipogloso y el plexo en torno a la AV, pueden dificultar de forma importante la progresión de la vía de acceso.

La apertura de la duramadre retrolaberíntica, transigmoídea, retrosigmoídea, del foramen magno y de la porción alta de la médula espinal, ofrece una visión panorámica del APC, del área del foramen magno y de la médula espinal, simultáneamente; es posible controlar la región de la vascularización anterior medial y posterior medial del bulbo encefálico y de la médula espinal. El control de la parte alta del APC se consigue a expensas de una cierta retracción del lóbulo cerebeloso.

IV.1.1.C. CONTROL DE ESTRUCTURAS (ALE)

Arterias Extradurales	Punt	Venas Extradurales	Punt	Nervios Extradurales	Punt	Zonas Extradurales	Punt
ACI vertic	1	Sen Trans	4	V1	1	Clivus sup	1
ACI horiz	1	Sen Sigm	4	V2	1	Clivu med	2
ACI cervi	1	Bulbo yug	4	V3	1	Clivus inf	4
ACE	1	V yug Int	1	VII intratemporal	3	Caja timp	1
AMaxInt	1	Sn pet sup	3	VII extracraneal	1	Mastoides	4
AMM	1	Sn pet inf	2	IX-XI	4	Rg supralb	2
Ar Tempo	1	Plx condil	4	XII canal	4	Rg infralab	2
Ar Occip	4	Plx pterig	1	XII cervic	1	Apx petros	1
AV	4	Sn cavern	1	nC1	4	Sen esfen	1
Arterias Intradurales		Ven Intradurales		nC2	4	Sen maxil	1
ACI caver	1	Vn Dandy	4	NPSM	1	Rinofarin	1
ACI intradural	1	Vena Labbé	1	Nervios Intradurales		Fosa infratemp	1
ACP	1	Sen caver	1	III	1	Fs pterigm	1
SCA	4			IV	4	F's retrom	1
AICA	4			V	4	Foramen Magno	4
PICA	4			VI	4	Foramen Yugul	4
Tronco Basilar	3			VII-VIII CAI	1	VC1-VC2	4
AV	4			VII-VIII	4	Cond occp	4
AVc	4			IX-XI	4	Zonas Intradurales	
				XII	4	Med espin	4
				Nvs intracavern	1	Bulbo enc	4
				Nvs contralateral	1	Puente	4
				nC1-nC2	4	Mesencef	1
				Gasser (Meckel)	1	Cistern lat	4
						Cist prepontina	2
						Cist interpeduncular	1

Como puede apreciarse en la tabla , esta via de abordaje ofrece un control de todas las estructuras, tanto extradurales, como intradurales de la región más posterior de la porción lateral de la base del cráneo. Es la única via lateral que ofrece un buen control de la región del foramen magno.

IV.1.1.D. APLICACIONES CLÍNICAS (ALE)

La experiencia clínica de esta vía de desarrollo reciente, es escasa. Incluimos los casos publicados por Sen y Sekhar³⁶⁵, y George¹³⁷ en sus respectivos trabajos con la incidencia de complicaciones. Para detalles concretos, remito a las publicaciones.

<i>Abordaje Lateral Extremo (Sen ChN, Sekhar LN) Neurosurgery, 1990</i> ³⁶⁵					
Diagnóstico	n	Localización	n	Complicaciones	n
Meningioma	5	Clivus bajo-C2	2	Mortalidad (Tetrapares)	1
Neurofibroma	1	Foramen Magno-C2	1	Hemiplejía	1
		C1-C2 anterior	1	Tetraparesia	1
		C1-C5 anterior	1	Parálisis XI	2
		C1-C3 anterolateral	1	Parálisis XII	1

<i>Abordaje Lateral al foramen magno George B, Surg Neurol, 1988</i> ¹³⁷					
Diagnóstico	n	Localización	n	Complicaciones	n
Meningioma	10	For yugular, For magno	5	Mortalidad	3
Neurinoma	4	Foramen magno	7	Alt deglución	1
		Foramen magno, C1	2	Hidrocefalia	2

Como puede apreciarse en las tablas de aplicaciones clínicas, son abordajes que no están exentos de una alta tasa de morbilidad y mortalidad; es difícil precisar si es debido a la via de abordaje per se, o a la extensión y localización del tumor.

Otras posibles aplicaciones incluyen: amiloidoma, leiomioma, neurinoma del XII y fibrosarcoma. En general, cualquier proceso expansivo que afecte a esa región. (Canalis ⁶⁴)

RX POSTOPERATORIO

El CT postoperatorio permite ver el defecto creado al eliminar el cóndilo, lo que puede conllevar la necesidad de utilizar algún método de fijación.



Figura 69: ALE: CT postoperatorio. La flecha señala el defecto del cóndilo del lado izdo. *Sekhar* ³⁶⁷.

IV.1.2. ABORDAJE RETROSIGMOIDEO (RS)

IV.1.2.A. ANATOMÍA DESCRIPTIVA (RS)

El abordaje retrosigmoideo es una variante del clásico abordaje suboccipital, popularizado por Walter Dandy como abordaje suboccipital unilateral. En el abordaje retrosigmoideo la craniectomía se limita al espacio inmediatamente retrosinusal, y la posición del paciente pasa de semisentada a decúbito supino. Estos dos detalles, junto con la aplicación de técnicas microquirúrgicas, han mejorado de forma importante los resultados, haciendo que muchos neurocirujanos y algunos otólogos la adopten. Aquí vamos a describir la técnica, junto con el abordaje intradural transmeatal de la cara posterior del CAI, el punto más controvertido de la misma.

A través de una incisión cutánea variable según los distintos autores (recta, en “C”, en “U” invertida, etc.), se crea un colgajo cutáneo-músculo-perióstico que expone la región mastoidea y la región ósea occipital contigua. El fresado de la cortical ósea en torno al punto de desembocadura de la vena emisaria mastoidea permite identificar el trayecto del seno sigmoide en su vertiente posterior. Una vez identificado el mismo, se expone de forma retrógrada el seno transversal; estas dos porciones del seno lateral constituyen el límite anterior y superior de nuestro abordaje. Por detrás y por debajo del mismo podemos realizar una pequeña craniectomía (3-4 cm. de diámetro) hasta exponer la duramadre de la fosa posterior retrosinusal. Se realiza una incisión en la duramadre paralela al seno, dejando un margen para luego poder suturarla y se crea un colgajo de duramadre pediculado posteroinferiormente, que permite ser utilizado para proteger el cerebelo durante la intervención. La apertura de la aracnoides de la cisterna lateral permite la salida de LCR, distendiendo la fosa posterior y permitiendo la relajación del cerebelo, que cae hacia atrás, favoreciendo el acceso al ángulo PC. En cualquier caso es necesario colocar una espátula, y siempre existe un cierto grado de compresión intradural del cerebelo.

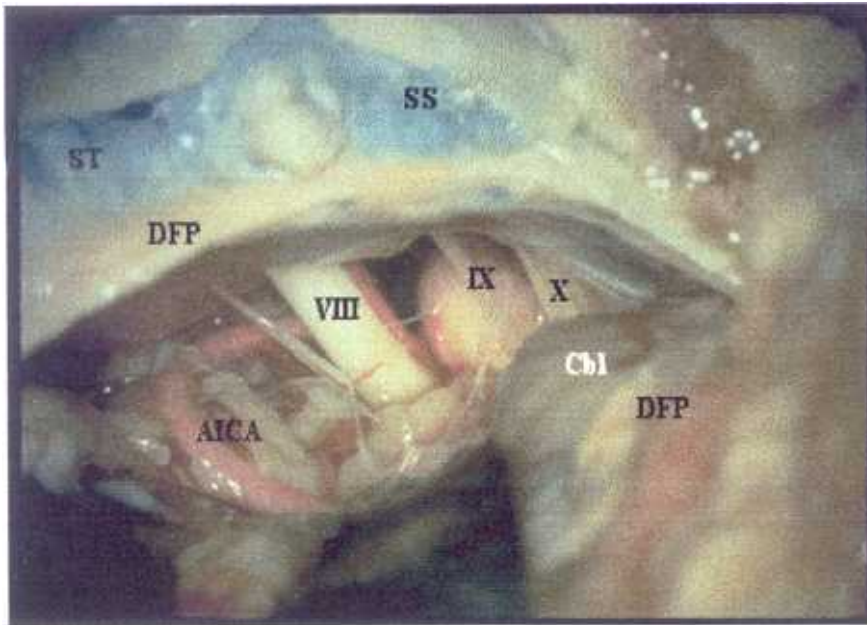


Figura 70: Vía RS. Apertura de la dura de la fosa posterior (DFP) por detrás del seno sigmoide (SS) y por debajo del seno transvers (ST). Cbl: cerebello. VIII-X: pares craneales. Visión panorámica.

ABORDAJE DEL CAI

Eliminando la duramadre que cubre la cara posterior del CAI desde el poro acústico, exponemos la superficie ósea sobre la que debemos fresar. No existen referencias claras y constantes que nos digan la distancia que podemos fresar desde el poro acústico antes de penetrar el oído interno. Ello dependerá de la disposición del bloque laberíntico en cada caso particular y del ángulo máximo permitido por la retracción del cerebello. La exposición inicial del CAI se hace siguiendo la duramadre del conducto, desde el poro, en dirección lateral, hacia el *fundus*. La máxima exposición la lograremos después de identificar el conducto endolinfático y siguiéndolo hasta descubrir la línea azul del conducto semicircular posterior y la *crux communis*. Desde esta máxima exposición del CAI siempre quedará una porción variable de CAI no visible. Durante la disección de la cara posterior del CAI hay que tener en cuenta que la presencia de un bulbo yugular alto (puede llegar a cubrir por completo al CAI)

puede dificultar enormemente la vía de acceso o incluso impedirla, pues la apertura del bulbo, de ocurrir, sería al espacio intradural.

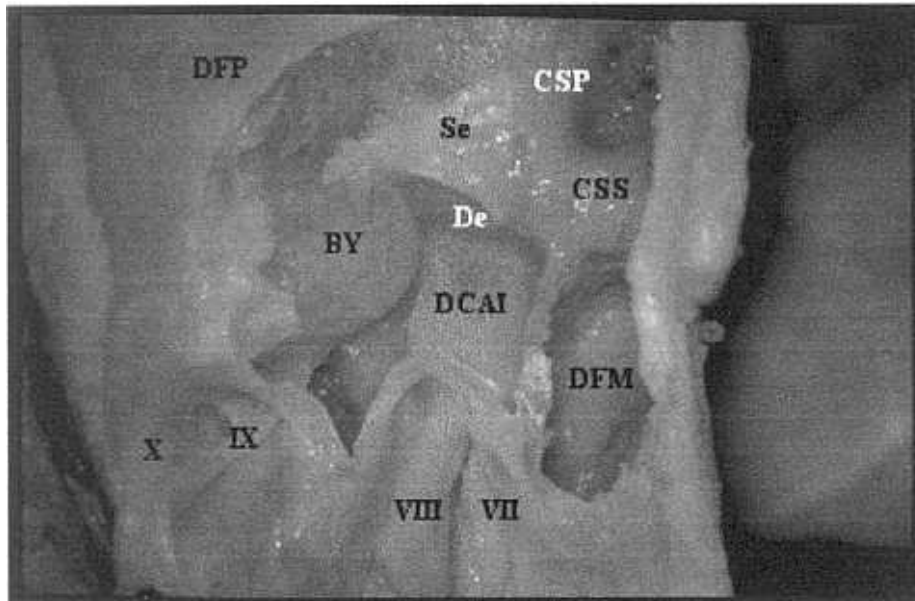


Figura 71: Abordaje transmeatal del CAI por vía RS. Se: saco endolinfático; De: ducto endolinfático; DCAI: duramadre del CAI; VII-X: pares craneales; BY: bulbo yugular, DFM: dura de la fosa media; DFP: dura fosa posterior; CSP: conducto semicircular posterior; CSS: conducto semicircular superior.

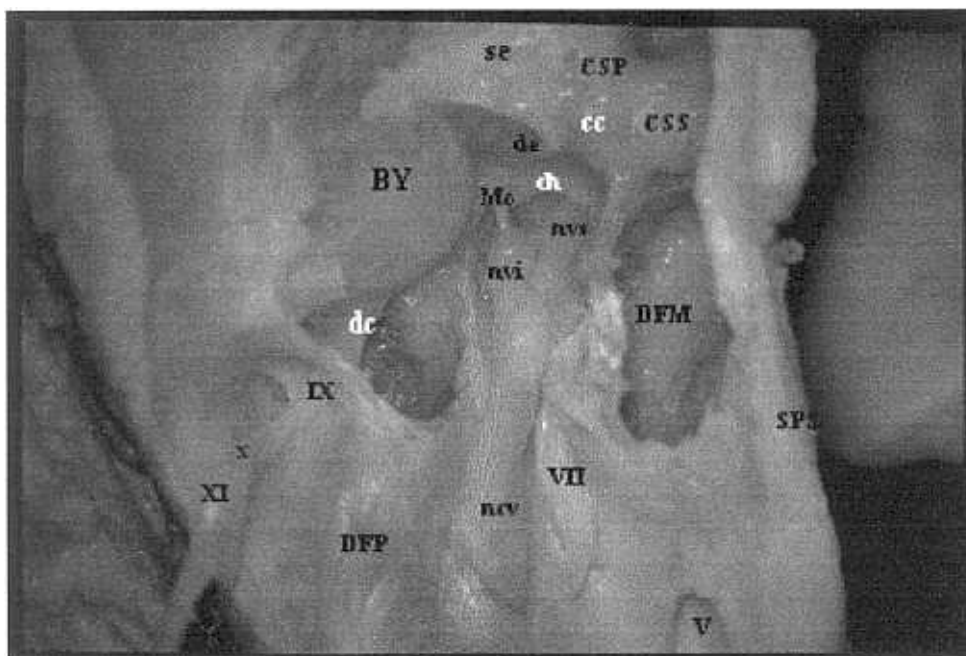


Figura 72: Abordaje transmeatal al CAI por vía RS, después de eliminar la dura del CAI. cc: *crux communis*; ch: cresta horizontal; dc: ducto coclear; SPS: seno petroso superior; Mo: nervio singular de Morgagni; nvi: n. vestibular inferior; nvs: n. vestibular superior; ncv: n. cocleovestibular; V-XI: pares craneales. Resto según figura previa.

VISION INTRADURAL

La visión del ángulo pontocerebeloso que ofrece esta vía de acceso es una de las características más elogiadas por sus defensores. Existe una visión clara de la relación entre el cerebelo y el tronco del encéfalo; de la salida del tronco de los pares craneales V a XI y por supuesto de la cara posterior del peñasco. Es una visión panorámica de todo el ángulo para la que, sin embargo, se requiere un mínimo de retracción del cerebelo (intradural). El control que se tiene de la porción anterior del ángulo pontocerebeloso se ve limitado por el hecho de hallarse todos los pares craneales entre la misma y el cirujano. La visión de la cisterna prepontina no es constante y ofrece limitadas posibilidades de control de las estructuras neurovasculares vecinas. Salvo en casos de gran compresión del tronco, no se ven las estructuras contralaterales.

La visión del interior del CAI, como hemos dicho, queda limitada en su porción lateral, en una extensión variable que dependerá de la anatomía. El nervio facial no ofrece referencias seguras para su identificación en el interior del CAI, salvo su supuesta posición antero-superior, alterada muchas veces por la lesión. Queda por tanto tapado por el complejo cocleovestibular.

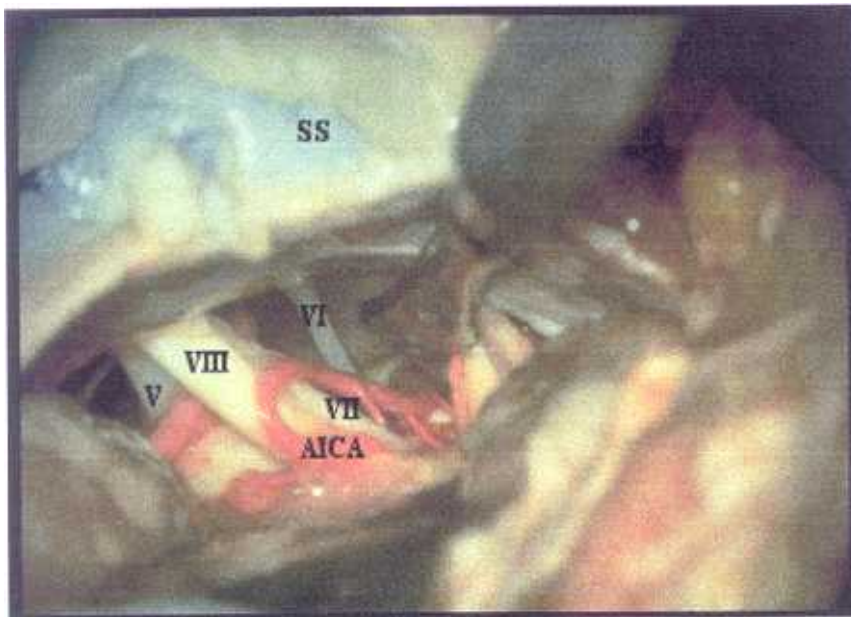


Figura 73: Visión panorámica intradural del abordaje RS. SS: seno sigmoide. V-VIII: pares craneales; AICA: arteria cerebelosa anteroinferior.

VARIACIONES

La variación más importante descrita la constituye la combinación de la vía RS a una disección RL extradural (Silverstein). Ello permite rechazar en mayor grado la dura de la fosa posterior, junto con el SS, hacia adelante, aumentando el ángulo de trabajo y de visión que ofrece la vía RS, y probablemente limitar el grado de retracción del cerebelo en un momento dado.

LIMITES DEL ABORDAJE

Por delante el abordaje queda limitado por el borde posterior del SS.

Por arriba, por el borde inferior del seno transversal.

Por debajo y por detrás queda limitado por el hueso occipital en su porción suboccipital, y a una distancia mayor o menor del seno transversal, y del SS, respectivamente, dependiendo del tamaño de la craniotomía.

VENTAJAS

El abordaje requiere un tiempo muy reducido para su ejecución.

La visión del APC es panorámica, desde el trigémino (V par craneal) hasta los pares craneales bajos (IX-XI).

Ofrece una visualización inmediata de la relación entre la lesión y el tronco del encéfalo.

Es un abordaje versátil, aplicable a numerosas patologías intradurales.

Permite intentar conservar la audición.

INCONVENIENTES

Requiere un cierto grado de retracción cerebelosa; un edema cerebeloso impediría la realización del abordaje, y en el postoperatorio inmediato, requeriría la resección de una porción del cerebelo para volver a la cisterna lateral, si esto fuese necesarios (pe. una hemorragia).

No permite ningún control extradural con garantías; si fuese necesario eliminar la duramadre, o incluso el hueso afectados por la lesión, esta vía no permite hacerlo con seguridad.

No ofrece un control vascular proximal.

El ángulo de trabajo es muy cerrado.

La distancia de trabajo es grande.

Para lesiones por delante del CAI, requiere trabajar entre los nervios.

No permite visualizar el fondo del CAI.

La disposición de los nervios, del complejo VII-VIII, es desfavorable.

IV.1.2.B. ANÁLISIS MORFOMÉTRICO. (RS)

La fase más conflictiva y delicada del abordaje es la exposición del CAI desde su cara posterior, y a ello hemos dedicado el estudio de formas y relaciones de esta vía.

El CAI no puede ser expuesto hasta su extremo más lateral mediante un acceso posterior. La probabilidad de conseguir una mayor exposición la obtendremos mediante una técnica que nos permita fresar hasta el límite de la anatomía, sin penetrar el oído interno.

Inicialmente se debe crear un colgajo dural que exponga la cara posterior ósea de la pirámide petrosa; por ejemplo incidiendo a nivel del meato y pediculándolo

posteriormente o viceversa. En cualquiera de los dos casos, debe permitir localizar el opérculo del acueducto vestibular.

La localización del opérculo del conducto endolinfático nos proporciona la primera referencia importante.

La exposición progresiva de la duramadre del CAI a partir del poro acústico, sin llegar a la parte más lateral del mismo, nos proporciona una orientación inicial de la situación, dirección, y profundidad del mismo. En la parte inferior de la disección del CAI, deberemos estar atentos a la posible presencia de un bulbo alto. Así mismo, desde la parte inferior de la disección, podremos seguir el opérculo de entrada del *ductus coclearis* en sentido superior hacia el fondo del CAI. En la parte superior del CAI podremos en ocasiones encontrar la arteria subarcuata dirigiéndose en sentido lateral y posterior a buscar el centro del arco que forma el CSS.

Antes de iniciar la disección de la porción lateral del CAI, debemos buscar referencias seguras. Nunca deberemos perder de vista el lomo de la fresa; todo el trabajo se debe realizar bajo visión directa y con irrigación-aspiración continua para identificar con seguridad las líneas y áreas azules. Siguiendo el *ductus* endolinfático a partir del opérculo en sentido anteromedial, el *ductus* se estrecha de forma dramática y posteriormente realiza un giro brusco de unos 180° para buscar el vestíbulo, en un arco que se abre hacia arriba. Inmediatamente superior al giro del *ductus*, encontraremos la línea azul del área de la *crux communis* (CSP-CSS) que nos define el límite de fresado en esa parte.

Si el *ductus* nos permite actuar bajo visión directa, expondremos, siguiendo la dura del CAI, en su porción inferior y lateral, el canal de Morgagni que aloja el nervio singular, rama del nervio vestibular inferior para la ampolla del CSP. El canal de Morgagni y el *ductus* tienden a unirse en un área azul que corresponde al vestíbulo y que nos marca el límite de nuestra disección. El acueducto coclear también parece querer confluir en esta zona. De este modo habremos conseguido el abordaje que más probabilidades nos ofrece de acercarnos al fondo del CAI.

IV.1.2.C. CONTROL DE ESTRUCTURAS (RS)

Arterias Extradurales	Punt	Venas Extradurales	Punt	Nervios Extradurales	Punt	Zonas Extradurales	Punt
ACI vertic	1	Sen Trans	4	V1	1	Clivus sup	1
ACI horiz	1	Sen Sigm	4	V2	1	Clivu med	1
ACI cervi	1	Bulbo yug	1	V3	1	Clivus inf	1
ACE	1	V yug Int	1	VII intratemporal	1	Caja timp	1
AMaxInt	1	Sn pet sup	3	VII extracraneal	1	Mastoides	2
AMM	1	Sn pet inf	3	IX-XI	1	Rg supralb	1
Ar Tempo	1	Plx condil	1	XII canal	1	Rg infralab	1
Ar Occip	4	Plx pterig	1	XII cervic	1	Apx petros	1
AV	1	Sn cavern	1	nC1	1	Sen esfen	1
Arterias Intradurales		Ven Intradurales		nC2	1	Sen maxil	1
ACI caver	1	Vn Dandy	4	NPSM	1	Rinofarin	1
ACI intradural	1	Vena Labbé	1	Nervios Intradurales		Fosa infratemp	1
ACP	1	Sen caver	1	III	1	Fs pterigp	1
SCA	4			IV	4	Fs retrom	1
AICA	4			V	4	Foramen Yugul	2
PICA	4			VI	4	Foramen Magno	2
Tronco Basilar	3			VII-VIII CAI	3	VC1-VC2	1
AV	3			VII-VIII cistem	4	Cond ocep	1
AVc	2			IX-XI	4	Zonas Intradurales	
				XII	3	Med espin	1
				Nvs intracavern	1	Bulbo enc	4
				Nvs contralateral	1	Puente	4
				nC1-nC2	1	Mesencef	1
				Gasser (Meckel)	1	Cisterna lateral	4
						Cisterna prepontina	2
						Cis Interpeduncular	1

Como se deduce de la tabla adjunta, el abordaje RS es un abordaje practicamente para control de estructuras intradurales; cualquier lesión que siendo intradural, se extienda al espacio extradural, planteará problemas de exéresis a través de esta via.

IV.1.2.D. APLICACIONES CLÍNICAS (RS)

Esta via ha sido, y es, utilizada para gran número de aplicaciones, como puede verse en la siguiente tabla.

APLICACIONES VIA RETROSIGMOIDEA	
<i>Diversos autores</i>	
Neurectomía VIII	
Neurectomía V, IX	
Descompresión neurovascular	
Neurinoma del acústico	
Meningioma	
Cordoma-Condroma	
Epidermoide	
Aneurismas	

Via Retrosigmoidea. Neurinoma del Acústico	
<i>n= 108 (12 Intrac; 89<20mm; 7 20-40mm)</i>	
Complicaciones. Gruppo Otologico, Piacenza (1993)	
	n (%)
Fistula de LCR	10 (9.2)
Parálisis Facial (II-VI)	8 (7.4)
Meningitis	2 (1.8)
Parálisis IX-XI	3 (2.7)
Ataxia	2 (1.8)
Hipoestesia V	1 (0.9)
Mortalidad	0

Para valorar estos datos, hay que tener en cuenta que la vía RS ha sido utilizada en el Grupo Otológico fundamentalmente para casos en los que estaba indicado intentar conservar la audición, generalmente NA por debajo de 2 cm. La incidencia de fistula de LCR es relación directa de la vía de acceso; el resto está influido por el tamaño del tumor; de ahí la baja incidencia de parálisis facial y la ausencia de mortalidad.

RX POSTOPERATORIO

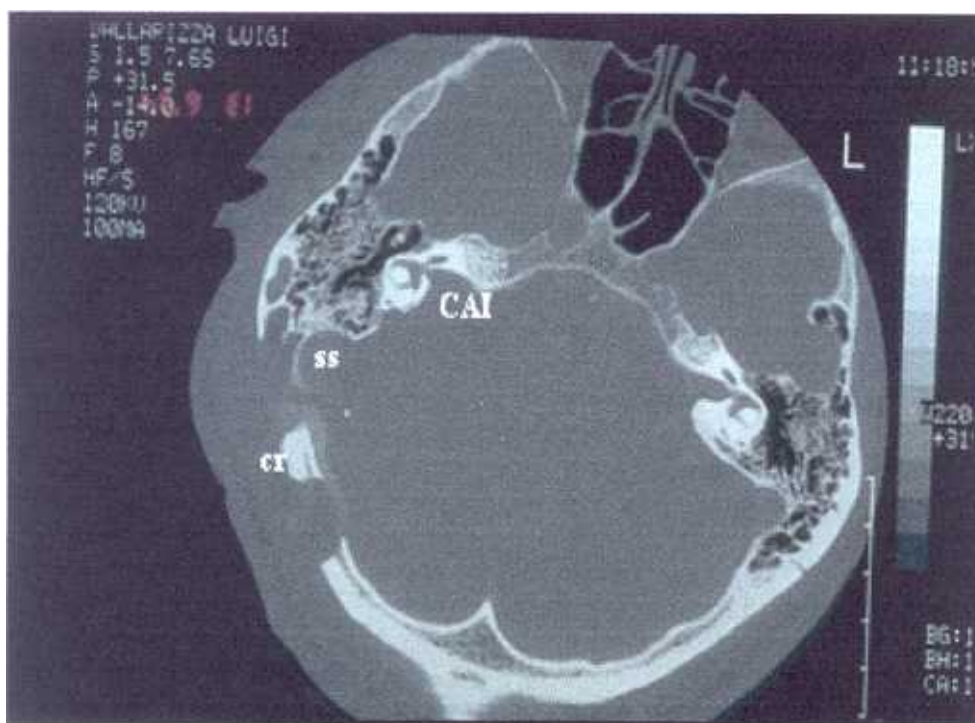


Figura 74: CT postoperatorio de una vía RS para NA. Cr: hueso repuesto de la craniotomía; ss: seno sigmoide; CAI: nivel del conducto auditivo interno.

En el CT postoperatorio puede apreciarse como el CSP y el vestíbulo impiden alcanzar la porción más lateral del CAI. Además, en este caso, el fresado hasta el límite del CSP, expone algunas celdas retrolaberínticas y abre una vía de fistula de LCR.

IV.1.3. ABORDAJE PETROOCIPITAL TRANSIGMOIDEO (POTS)

IV.1.3.A. ANATOMÍA DESCRIPTIVA.

La evolución de los abordajes conservadores al área de la fosa yugular y del cóndilo del occipital, con acceso a la región intradural, llevó al desarrollo del abordaje Petro-occipital Transigmoideo, a cuya descripción original^{266, 267} vamos a ceñirnos.

FASE INICIAL

El abordaje se inicia con una incisión temporo-retroauriculo-cervical, que crea un colgajo cutáneo-subcutáneo pediculado anteriormente. Posteriormente se diseña un colgajo músculo-perióstico de la región occipito-mastoidea en forma de “U” invertida, pediculado inferiormente. De esta forma se expone una superficie ósea que incluye parte de la escama del temporal, la región mastoidea, incluyendo toda la punta, y la región suboccipital del hueso occipital. El abordaje óseo comienza con una amplia mastoidectomía, que expone la duramadre de la fosa media, el seno sigmoide desde el ángulo sino-dural hasta el bulbo de la yugular y la duramadre de la fosa posterior pre- y retrosigmoideas. El bloque laberíntico, y la porción vertical del nervio facial, deben ser claramente identificables al final de esta fase.

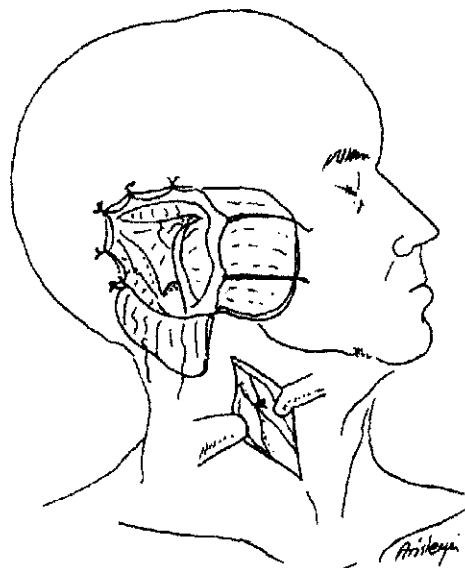


Figura 75: POTS fase inicial

CIERRE DEL SENO SIGMOIDE

En la región cervical expuesta, por delante del músculo esternocleidomastoideo, se localiza y se liga la vena yugular interna, manteniendo independientes los planos fasciales del cuello, del abordaje principal. El seno sigmoide se abre y se tapona en el extremo superior, primero extraluminalmente y luego intraluminalmente, en sentido retrógrado, sin afectar la zona de drenaje de la vena de Labbé en el seno transversero. Se asocia después una craneotomía suboccipital y se despega la duramadre de la fosa posterior hacia el suelo de la fosa posterior, y hacia la cara posterior del peñasco, sin llegar al poro acústico.

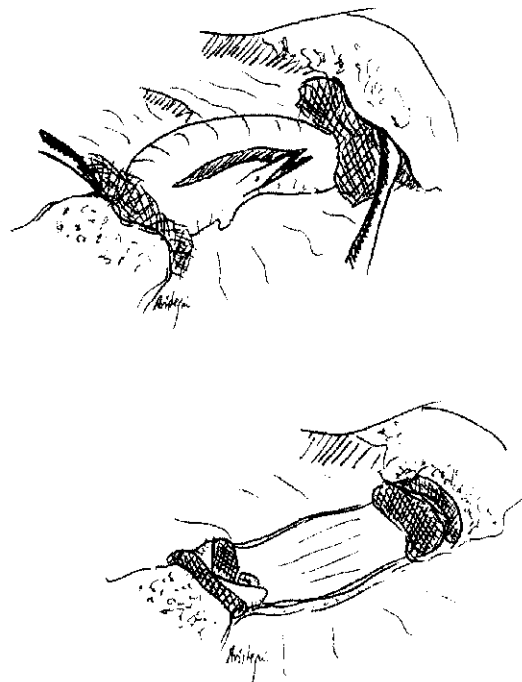


Figura 76: POTS: cierre del seno sigmoide.

ACCESO TRANSYUGULAR AL AGUJERO RASGADO POSTERIOR

La extensión del fresado óseo hacia el área infralaberíntica y hacia el cóndilo occipital permiten exponer claramente el área del agujero rasgado posterior y el canal del hipogloso. La eliminación del bulbo de la yugular, desplazando o seccionando, según al caso, los pares craneales bajos (IX,X,XI), permite acceder al clivus inferior.

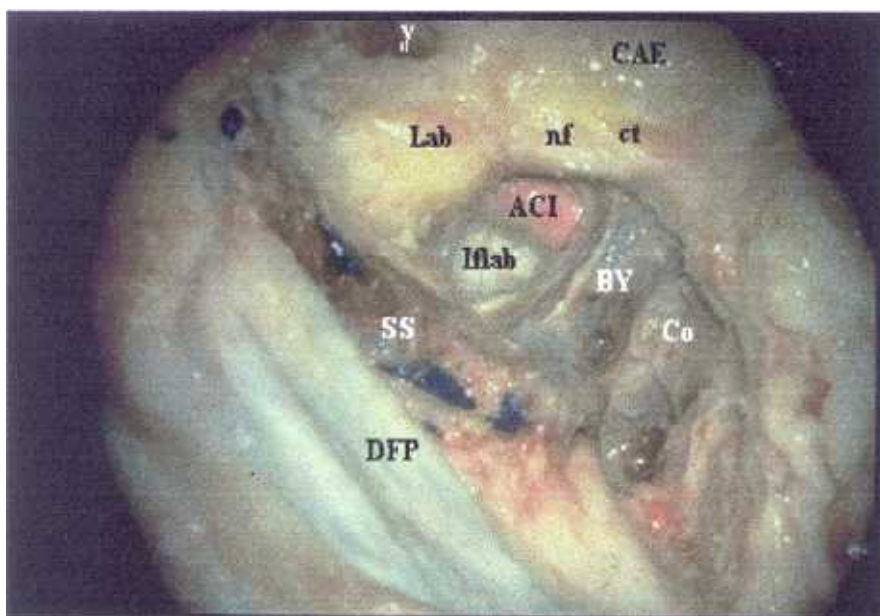


Figura 77: POTS: extensión infralaberíntica. Co: área del cóndilo del occipital. Atravesando el bulbo de la yugular (BY) y el Co se accede al clivus inferior. y: yunque; Lab: bloque infralaberíntico; Iflab: región infralaberíntica; SS: seno sigmoide; DFP: dura fosa posterior.

EXTENSION ANTERIOR HACIA LA CAROTIDA

Movilizando parcialmente el nervio facial desde el segundo codo hasta la región parotídea (incluyendo la región del agujero estilomastoideo con los tejidos blandos que lo rodean), y fresando toda la región infralaberíntica y la porción posteroinferior del ápex petroso, podemos acceder al trayecto vertical intratemporal de la arteria carótida, con un control parcial de la misma. Para ello es necesario realizar un acceso tipo *receso*

facial ampliado, antes de movilizar el facial, conservando la pared posteroinferior del CAE y abriendo el espacio hipotimpánico.

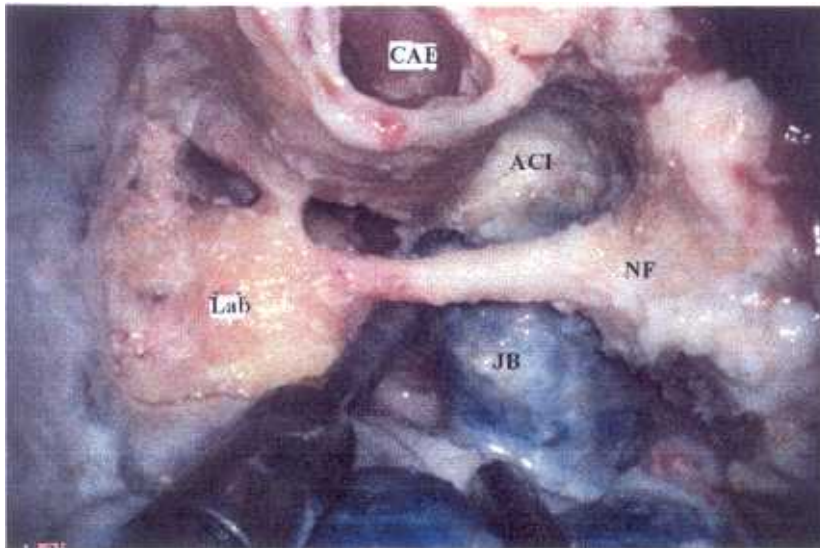


Figura 78: POTS: Receso facial ampliado combinado con un abordaje infralaberíntico. JB: bulbo yugular. CAE: conducto auditivo externo; ACI: arteria carótida interna; NF: nervio facial; Lab: bloque laberíntico.

El fresado del cóndilo del occipital proporciona acceso al canal del hipogloso.

En este momento habremos obtenido un control extradural de la región de la fosa yugular y del agujero rasgado posterior desde la región suboccipital hasta el canal carotídeo, y desde la cápsula ótica hasta el atlas (C1).

VISION INTRADURAL

La apertura de la duramadre de la fosa posterior, en sentido longitudinal, desde la región suboccipital, a través del seno sigmoide, hasta la duramadre petroclival (con el límite anterior del seno petroso inferior), ofrece un amplio acceso al ángulo pontocerebeloso desde el tentorio hasta el suelo de la fosa posterior; permite el control de la arteria vertebral intradural, de las ramas cerebelosas del tronco basilar, y de los pares craneales desde el IV al XII. El control de la región anterior del ángulo pontocerebeloso y de la cisterna prepontina está limitado por la presencia del bloque laberíntico.

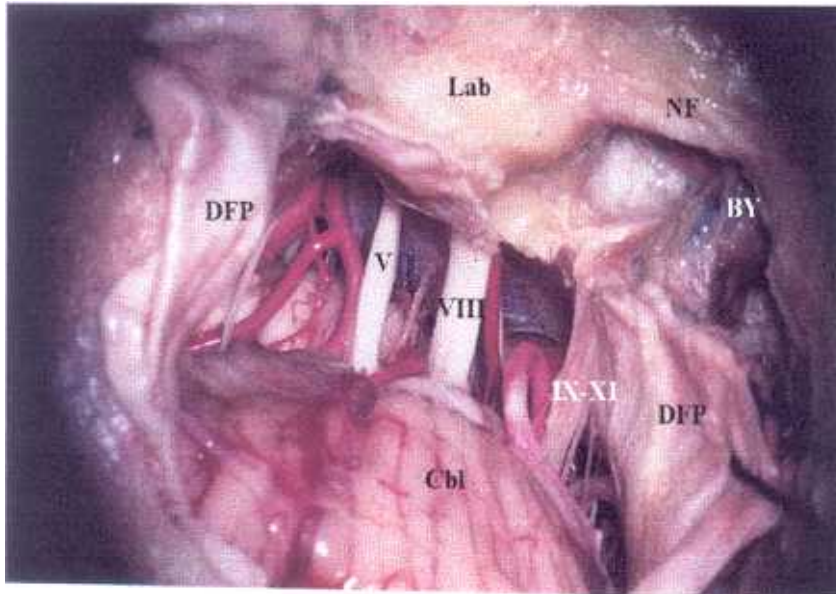


Figura 79: POTS: visión intradural global, una vez seccionado el seno sigmoide (SS) y la dura de la fosa posterior (DFP) pre y retrosigmoidea. Lab: bloque laberíntico; NF: nervio facial; Cbl: cerebelo; V-XI parescr.

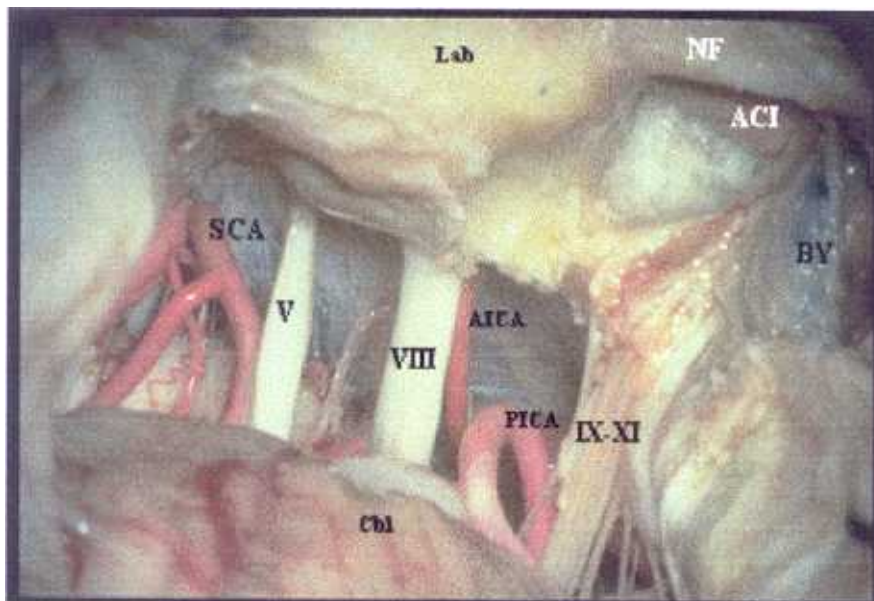


Figura 80: POTS: visión intradural. Ofrece un acceso completo al área del agujero rasgado posterior. SCA: arteria cerebelosa superior; AICA: arteria cerebelosa anteroinferior; PICA: arteria cerebelosa posteroinferior. Resto como en figura precedente.

VARIACIONES

La incisión del tentorio, previa ligadura del seno petroso superior, ofrece un control supratentorial y mejora el acceso a la región anterosuperior del ángulo pontocerebeloso, pero siempre a expensas de un cierto grado de retracción del lóbulo temporal.

La eliminación del bloque laberíntico conecta esta vía de acceso con las vías transpetrosas translaberínticas (ver Sistema de abordajes Transcocleares).

La extensión hacia el foramen magno y las primeras vértebras cervicales (área de la AV), conecta con la vía de abordaje Lateral Extremo.

LIMITES DEL ABORDAJE

Por delante está limitado por el CAE, el bloque laberíntico y la tercera porción del nervio facial; si se requiere llegar más adelante en la parte inferior del campo, a través de la región infralaberíntica, el límite anterior pasa a ser la ACI en su porción vertical inicial.

Por detrás, se extiende 4-5 cm por detrás del SS.

Por encima el límite es la duramadre de la fosa media.

Por debajo, queda limitado por los espacios musculo-aponeuróticos del cuello y la nuca, sin exponerlos; por debajo de este nivel quedará la abertura realizada *ad minimum* para ligar la vena yugular interna en el cuello.

VENTAJAS

Proporciona un amplio abordaje extradural e intradural, centrado en la región del foramen yugular, como área de abordaje principal; la región infralaberíntica y el clivus inferior son áreas de acceso secundarias.

Permite conservar la audición y la función del nervio facial.

La conservación de los planos músculo-aponeuróticos del cuello permite un cierre hermético de la vía de abordaje, y previene la formación de una fistula de LCR.

Es un abordaje versátil, que conecta fácilmente con otros, sin requerir nuevas incisiones.

Ofrece un amplio acceso intradural con control de los pares craneales IV a XII.

INCONVENIENTES

Requiere la comprobación preoperatoria de la competencia venosa del lado contralateral.

No ofrece un control vascular proximal adecuado, ni de la ACI, ni de la AV, aunque puede conseguirse con una extensión del abordaje, sin nuevas incisiones, pero que abriría los espacios del cuello, con la consiguiente dificultad de lograr posteriormente un cierre hermético que prevenga la fistula de LCR.

Ofrece un control insuficiente de la ACI intratemporal en su porción vertical.

IV.1.3.B. ANÁLISIS MORFOMÉTRICO. (POTS)

La vía petro-occipital transigmoidea proporciona un acceso al área del foramen yugular, conservando las funciones cocleovestibular y facial. Para ello debe respetarse el bloque laberíntico y no se traspondrá el nervio facial, o sólo se movilizará parcialmente.

La mastoidectomía debe ser muy amplia, exponiendo perfectamente el seno sigmoide en todo su trayecto, hasta el bulbo de la yugular.

El cierre independiente de la vena yugular en el cuello y la oclusión del seno sigmoide permiten la eliminación, junto con una supuesta lesión, de la porción venosa del agujero rasgado posterior.

El fresado del cóndilo del occipital, asociado a una craniotomía suboccipital amplia, hasta el agujero magno, permite una exposición y control de la arteria vertebral en la zona de entrada al espacio intradural a través de duramadre atlanto-occipital, si esto fuera preciso.

En el interior del cóndilo, medial al bulbo y a la porción proximal de la vena yugular, encontraremos el agujero condíleo que aloja al nervio hipogloso (XII), que invariablemente va acompañado de un plexo venoso más o menos desarrollado. Además, antes de llegar al agujero condíleo, y no de forma constante, podemos encontrar la vena emisaria condílea de grosor variable y que deberemos coagular.

La disección a través de la región infralaberíntica entre el bulbo, la cápsula ótica, el facial en su tercera porción y la duramadre de la fosa posterior, nos permitirá llegar a identificar la porción inicial del trayecto vertical de la ACI. En caso necesario, para obtener un control adecuado de la misma deberemos movilizar el NF de su tercera porción desde el segundo codo hasta la región intraparotídea extracraneal. Esto nos permite el control de los 2/3 inferiores de la ACI intrapetrosa vertical.

A través de la región infralaberíntica, también podemos alcanzar la cara posteroinferior del CAI, que, como máximo, quedará expuesto en una longitud de 8.5 mm.

La incisión de toda la duramadre de la fosa posterior, desde la región suboccipital a la región petroclival inferior, a través del seno sigmoide ocluido, proporciona un acceso intradural muy amplio, especialmente de la región inferior del APC.

La extensión transbulbar, transcondílea, permite acceder a la región del clivus inferior; esta maniobra es mucho más delicada si los pares craneales bajos están indemnes y quieren conservarse. Sin embargo, la afectación preoperatoria de estos pares, proporciona vía libre hacia el clivus inferior, atravesando el área del agujero rasgado posterior.

Los estudios morfométricos de la vía RL, IL e IFTA le son aplicables (ver).

IV.1.3.C. CONTROL DE ESTRUCTURAS (POTS)

Arterias Extradurales	Punt	Venas Extradurales	Punt	Nervios Extradurales	Punt	Zonas Extradurales	Punt
ACI vertic	3	Sen Trans	4	V1	1	Clivus sup	1
ACI horiz	1	Sen Sigm	4	V2	1	Clivu med	2
ACI cervi	4	Bulbo yug	4	V3	1	Clivus inf	4
ACE	4	V yug Int	4	VII intratemporal	3	Caja timp	1
AMaxInt	1	Sn pet sup	3	VII extracraneal	4	Mastoides	4
AMM	1	Sn pet inf	3	IX-XI	4	Rg supralb	2
Ar Tempo	3	Plx condil	4	XII canal	4	Rg infralab	4
Ar Occip	4	Plx pterig	1	XII cervic	3	Apx petros	3
AV	3	Sn cavern	1	nC1	1	Sen esfen	1
Arterias Intradurales		Ven Intradurales		nC2	1	Sen maxil	1
ACI caver	1	Vn Dandy	4	NPSM	1	Rinofarin	1
ACI intradural	1	Vena Labbé	1	Nervios Intradurales		Fosa infratemp	1
ACP	1	Sen caver	1	III	1	Fs pterigp	1
SCA	4			IV	4	Fs retrom	1
AICA	4			V	4	Foramen Magno	3
PICA	4			VI	4	Foramen Yugul	4
Tronco Basilar	3			VII-VIII CAI	1	VC1-VC2	1
AV	4			VII-VIII cistem	4	Cond occp	4
AVc	3			IX-XI	4	Zonas Intradurales	
				XII	4	Med espin	1
				Nvs intracavern	1	Bulbo enc	4
				Nvs contralateral	1	Puente	4
				nC1-nC2	1	Mesencef	1
				Gasser (Meckel)	1	Cisterna lateral	3
						Cisterna prepontina	2
						Cis Interpeduncular	1

Como puede apreciarse en la tabla, la vía POTS ofrece un control del área extradural de la porción posterolateral de la base del cráneo, especialmente de la fosa yugular; así mismo ofrece un buen control de estructuras intradurales, especialmente de la unión vertebrobasilar.

IV.1.3.D. APLICACIONES CLÍNICAS (POTS)

Via Petro-Occipital Transigmoidea		<i>Gruppo Otologico Piacenza, Bèrgamo</i>			
n=35		1985-1993			
Diagnóstico	n	Abordaje	n	Complicaciones	n
Glomus yugular	6	Extradural	18	Mortalidad	0
Glomus yugular residual	5	Extra-Intradural	17	Afectación SNC	0
Meningioma	5			Fístula de LCR	0
Teratoma quístico	2			Parálisis facial	0
Granuloma colesterínico	1			Cofosis	4
Colesteatoma intrapetroso	2			Hipoacusia NS	2
Cordoma	1			Parálisis IX-XI	10
Neurinoma VII	1			Bronconeumonía	2
Neurinoma IX-XI	12				

Nota: en todos los casos se consiguió la resección total de la lesión, en función de los controles radiológicos postoperatorios.

Como puede apreciarse, existen múltiples indicaciones para esta vía de acceso, que tiene su contrapartida en la afectación de pares craneales bajos, muy sensibles al trauma quirúrgico, si no están afectados por el tumor. La ausencia de fístula de LCR, es un dato muy a tener en cuenta.

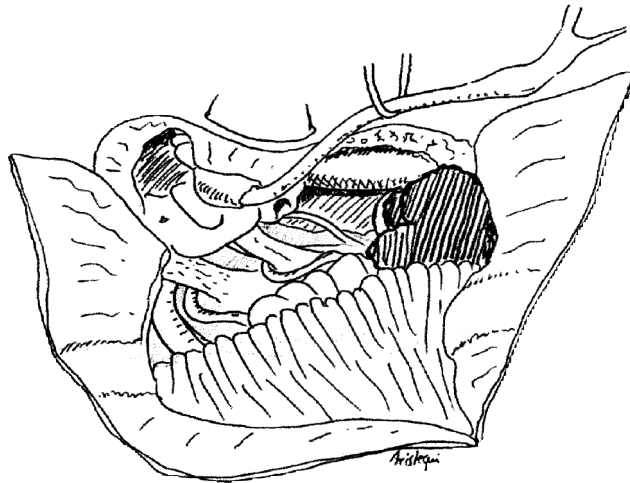


Figura 81: Ejemplo de una lesión controlable mediante una POTS, con movilización parcial del nervio facial.

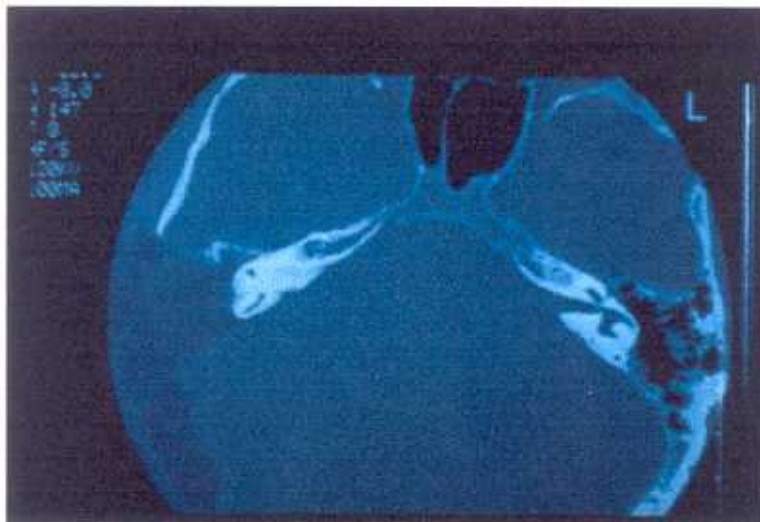


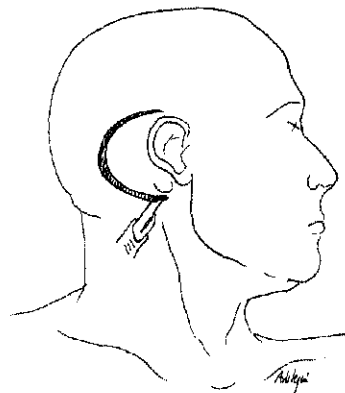
Figura 82: POTS: CT postoperatorio.

La imagen de CT postoperatorio de una POTS, es superponible a la de un abordaje retrolaberíntico; la extensión infralaberíntica y transbulbar marcan la diferencia.

IV.A.4. ABORDAJE RETROLABERINTICO (RL)

IV.1.4.A. ANATOMÍA DESCRIPTIVA

El abordaje retrolaberíntico, descrito por Hitselberger y Púlec en 1972¹⁷⁰ y después popularizado por Silverstein³⁷⁶, es un extenso abordaje transmastoideo con conservación de la pared del CAE y del bloque laberíntico, que da un acceso limitado al espacio intradural. Este abordaje ha sido ampliado para poder ser realizado incluso con senos laterales procidentes y/o avanzados. La descripción corresponde a la técnica que se realiza habitualmente en el Gruppo Otologico en Piacenza (Italia).



A través de una incisión retroauricular amplia, a 4-5 cms del surco retroauricular y de una incisión del plano músculo-perióstico en “T”, se expone una amplia superficie ósea que incluye parte de la escama del temporal; la superficie de la mastoides hasta el meato óseo auditivo externo, por delante; toda la punta de la mastoides, por debajo; y hasta parte de la escama occipital de la región retrosigmoidea.

El abordaje óseo inicial es muy extenso, y, a través de una amplia mastoidectomía debe exponerse, y descubrirse por completo la duramadre de la fosa media, el seno sigmoide desde el codo del seno lateral hasta el bulbo de la yugular, y la duramadre de la fosa posterior por delante, y hasta 2-3 cms por detrás del seno sigmoide. La compresión extradural y desplazamiento de la duramadre de la fosa media, del el seno sigmoide, y de la duramadre de la fosa posterior, favorecen la progresión de la via de abordaje sin limitaciones de ningún tipo, aunque el espacio entre DFM, SS y CAE (triángulo de Trautman) sea reducido.

Para realizar con seguridad el fresado hacia el bulbo de la yugular, es necesario identificar claramente la porción vertical del nervio facial. La cápsula ótica es respetada, pero conviene aproximarse todo lo posible a los CS posterior y superior (no es necesario exponer la línea azul) para ganar espacio anteriormente. El CSP constituirá el eje sobre el que se plegará el colgajo de dura que se diseñará a continuación, para tener acceso al APC.

Queda por tanto expuesta una superficie de duramadre de fosa posterior retrolaberíntica, que va desde el seno sigmoide, por detrás, hasta el CSS, el CSP y el bulbo, por delante; y desde el seno petroso superior, por arriba, hasta la unión del seno sigmoide al bulbo, por debajo. De esta forma, es visible la superficie del saco endolinfático. Empujando medialmente la duramadre de la fosa posterior, podemos ver la entrada del conducto endolinfático en su ingreso a través del opérculo del acueducto vestibular.

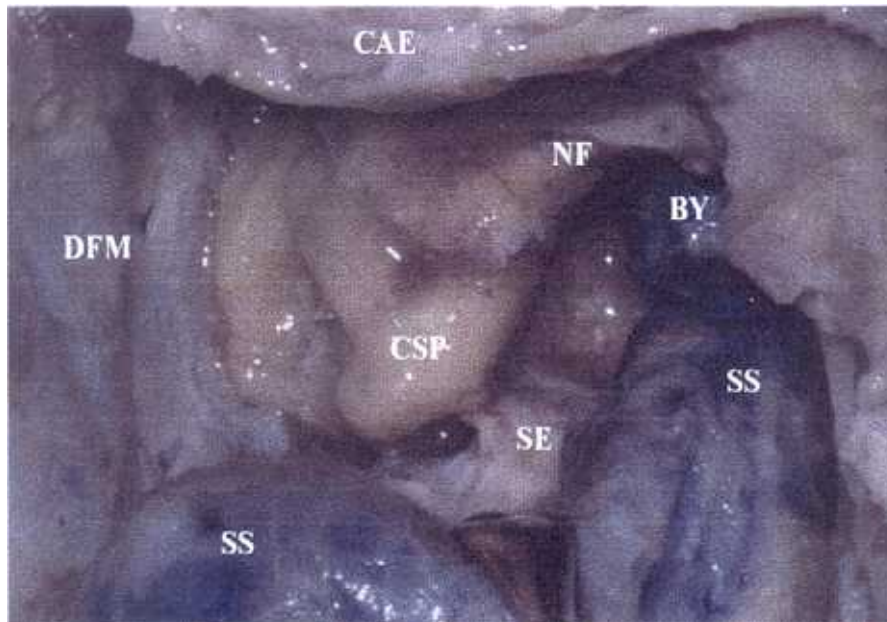


Figura 83: Abordaje RLB. Lado derecho. La compresión del seno sigmoide (SS) y de la dura de la fosa posterior facilita la progresión y la utilización de esta vía de acceso. SE: saco endolinfático. CSP: conducto semicircular posterior; NF: nervio facial; BY: bulbo yugular; DFM: dura fosa media. Lado derecho.

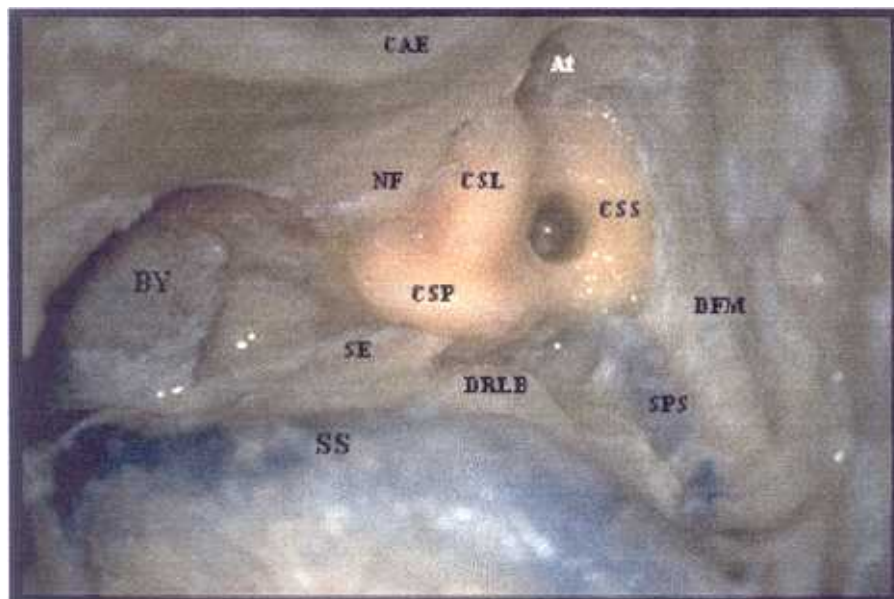


Figura 84: Abordaje RLB. Lado izquierdo. DRLB: dura retrolaberíntica; SPS: seno petroso superior; At: ático; CAE: conducto auditivo externo; NF: nervio facial; BY: bulbo yugular; SE: saco endolinfático; SS: seno sigmoide; DFM: dura de la fosa media; CSP, CSS y CSL: los tres conductos semicirculares. Lado izquierdo.

VISION INTRADURAL

La apertura de la duramadre se realiza mediante un colgajo en “U”, pediculado anteriormente, que bascula sobre el CSP. La incisión de la aracnoides permite la salida del LCR de la cisterna lateral, y distiende el cerebelo, situado en la parte posterior de la vía de acceso. Se pueden visualizar los pares craneales V, complejo VII-VIII y los nervios mixtos (IX,X,XI). En el centro del campo queda la AICA; en la parte superior pueden, en ocasiones, visualizarse la SCA, la vena de Dandy y el IV par; en la parte inferior a veces se visualiza la PICA y el plexo coroideo. El control de estas estructuras, que ofrece esta vía de acceso, es muy limitado, siendo comprometido intentar la exéresis de una tumoración a través de la misma.

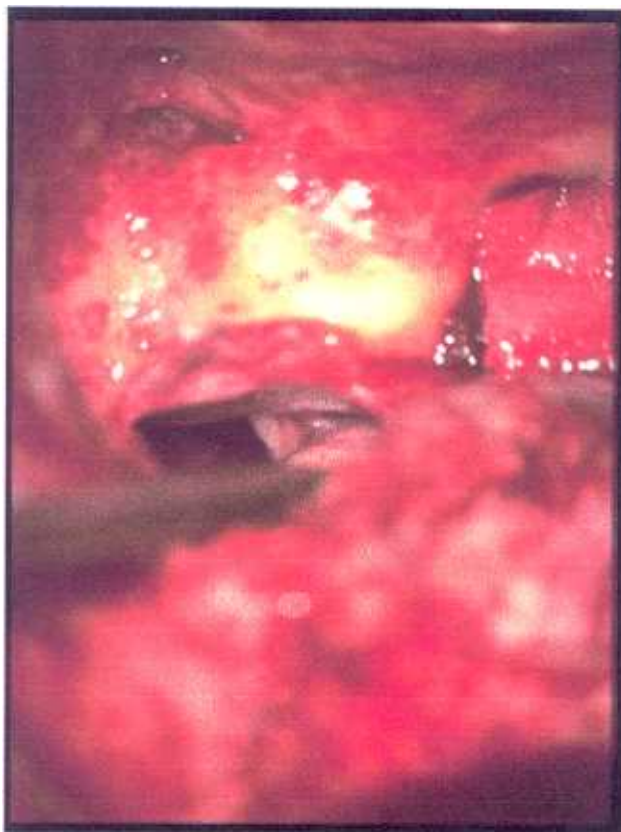

Figura 85: Imagen intraoperatoria de un abordaje RL dcho para neurectomía del vestibular. *Caso personal.*

VARIACIONES

La variación más importante descrita de la vía retrolaberíntica la constituye la extensión transtentorial de la misma. La importancia que se ha dado en medios neuroquirúrgicos a esta adaptación de la vía RL, nos ha decidido a considerarla de forma independiente (ver Abordaje RLTT).

Forma parte de la disección inicial tanto de la vía POTS, como del abordaje ALE; ambas vías realizan un acceso retrolaberíntico en sus fases iniciales.

Se ha utilizado combinada con la vía por FCM, en un intento de aumentar las posibilidades de conservar la audición³⁸⁶.

LIMITES DEL ABORDAJE

Por delante, queda limitado por el CAE, el bloque laberíntico, la tercera porción del NF, y el bulbo de la yugular.

Por arriba, se extiende hasta la superficie externa de la DFM.

Por detrás, se extiende hasta la superficie de la DFP, varios cm por detrás del seno sigmoide.

Por abajo, queda limitado al nivel del músculo digástrico y ECM , y en profundidad, por la unión entre el SS y el BY.

VENTAJAS

Es un abordaje transmastoides rápido y directo al APC.

Permite conservar las funciones del oído medio, del oído interno y del nervio facial.

Puede ser realizado sea cual sea la disposición del SS.

Es un abordaje familiar (para el otorrinolaringólogo).

Es un abordaje versátil, que le permite transformarse en otros con mucha mayor amplitud de acceso, sin necesidad de incisiones adicionales (RLTT, POTS, ALE, IL).

INCONVENIENTES

Es un abordaje que ofrece un acceso limitado al APC; está indicado para realizar neurectomías, o descompresiones neurovasculares; sólo se adapta para el tratamiento de lesiones ocupantes de espacio en circunstancias muy especiales.

IV.1.4.B. ANÁLISIS MORFOMÉTRICO (RL)

Los resultados de las mediciones realizadas, con el número de especímenes al que se aplicó cada una de las mediciones, aparecen reflejados en la *tabla -*.

Medidas (mm)				
	n= 82	rango	χ	σ
DE	n=39	(4.00-20.00)	6.29	2.53
SPS	n=72	(0.50-4.50)	2.24	0.92
VE	n=69	(0.01-7.25)	2.27	1.48
SS	n=41	(6.00-25.0)	11.40	3.01
BY-CO	n=80	(0.01-12.0)	3.77	3.20
SS-CSP	n=82	(4.00-15.0)	7.28	2.16
CO-SD	n= 82	(6.50-30.0)	13.48	4.16
BY-SD	n= 81	(10.25-40.0)	22.46	5.01
CAE-SS	n=47	(1.50-18.0)	10.91	3.10

Es fundamental, para poder realizar la vía de acceso con garantías, incluso en casos de seno procidente, el descubrir la duramadre retrosinusal y estar en condiciones de comprimir el seno sigmoide.

La distancia mínima entre SS y CSP fue de 7.28 mm (χ); la distancia entre SS y CAE fue mayor de 1 cm (χ : 10.91 mm). En individuos normales el área retrolaberintica suele ser amplia. En pacientes con síndrome de Meniere, en los que se realiza neurectomía vestibular por vía RL, este espacio suele ser mucho más reducido. En un caso de cirugía en directo (neurectomía vestibular), el seno contactaba prácticamente con la pared posterior del CAE y el CSP presentaba una línea azul espontánea producida por la proximidad del seno sigmoide. A pesar de ello pudo realizarse la vía de abordaje y realizar la neurectomía con garantía.

La visualización del complejo VII-VIII es directa; no obstante, hay que prestar atención a la AICA que puede quedar por delante o por detrás del paquete VII-VIII o incluso interponerse entre VII y VIII. El nervio facial queda tapado por el VIII y se debe estar atento al realizar la neurectomía del vestibular.

En la serie de neurectomías por vía RL realizada en el Gruppo Otologico de Piacenza, el SS era procidente en el 53%, la DFM era baja en el 20.4%, y el bulbo era muy alto y posterior en un 8.1%. Respecto a la situación de la AICA en el ángulo, en un 22.8% estaba por detrás, entre el cirujano y los nervios; y en un 2.8% se encontró entre los nervios vestibulares y el NF²¹.

IV.1.4.C. CONTROL DE ESTRUCTURAS (RL)

Arterias Extradural	Punt	Venas Extradural	Punt	Nervios Extradural	Punt	Zonas Extradural	Punt
ACI vertic	1	Sen Trans	4	V1	1	Clivus sup	1
ACI horiz	1	Sen Sigm	4	V2	1	Clivu med	1
ACI cervi	1	Bulbo yug	4	V3	1	Clivus inf	1
ACE	1	V yug Int	1	VII intratemporal	3	Caja timp	1
AMaxInt	1	Sn pet sup	3	VII extracraneal	1	Mastoides	4
AMM	1	Sn pet inf	1	IX-XI	1	Rg supralb	2
Ar Tempo	1	Plx condil	1	XII canal	1	Rg infralab	2
Ar Occip	1	Plx pterig	1	XII cervic	1	Apx petros	1
AV	1	Sn cavern	1	nC1	1	Sen esfen	1
Arterias Intradurales		Ven Intradurales		nC2	1	Sen maxil	1
ACI caver	1	Vn Dandy	3	NPSM	1	Rinofarin	1
ACI intradural	1	Vena Labbé	1	Nervios Intradurales		Fosa infratemp	1
ACP	1	Sen caver	1	III	1	Fs pterigp	1
SCA	2			IV	2	Fs retrom	1
AICA	3			V	3	Foramen Magno	1
PICA	3			VI	2	Foramen Yugul	3
Tronco Basilar	2			VII-VIII CAI	1	VC1-VC2	1
AV	1			VII-VIII cistern	3	Cond occp	2
AVc	1			IX-XI	3	Zonas Intradurales	
				XII	1	Med espin	1
				Nvs intracavern	1	Bulbo enc	3
				Nvs contralateral	1	Puente	3
				nC1-nC2	1	Mesencef	1
				Gasser (Meckel)	1	Cisterna lateral	3
						Cisterna prepontina	1
						Cis Interpeduncular	1

Es evidente la limitación de espacio que proporciona este acceso, cosa que se debe de tener muy en cuenta a la hora de establecer las indicaciones.

IV.1.4.D. APLICACIONES CLÍNICAS (RL)

La vía RL ofrece claras limitaciones de espacio y no suele considerarse para exéresis de lesiones ocupantes de espacio, aunque algunos autores la han utilizado para ello⁸⁸. Sin embargo, sí se ha utilizado para neurectomía del V (tratamiento de la neuralgia esencial), neuréctomía del VIII (tratamiento del vértigo) y para descompresión neurovascular.

Presentamos aquí la serie de pacientes del Gruppo Otologico operados por vía retrolaberíntica para tratamiento del vértigo.

Vía Retrolaberíntica	n=31	<i>Gruppo Otologico, Piacenza</i>	<i>1987-1993</i> ²¹
Resultados	n (%)	Complicaciones	n (%)
Vertigo curado	30 (96.7)	Mortalidad	0
Inestab mejor o curado	23 (74.2)	Afectación SNC	0
Acúfenos igual o mejor	29 (93.6)	Fístula LCR	0
		Parálisis facial	0
		Paresia VI	2 (5.7)
		Cofosis	1 (2.8)
		Hipoacusia NS	13 (37.2)

La vía RL, en contra de la opinión de algunos, ofrece una alternativa válida y con pocas complicaciones relacionadas con la vía de acceso, que la hacen adecuada para algunas indicaciones ya mencionadas. Hay que destacar de esta serie, la ausencia de fístula de LCR, una de las clásicas críticas a esta vía de acceso.

RX POSTOPERATORIO

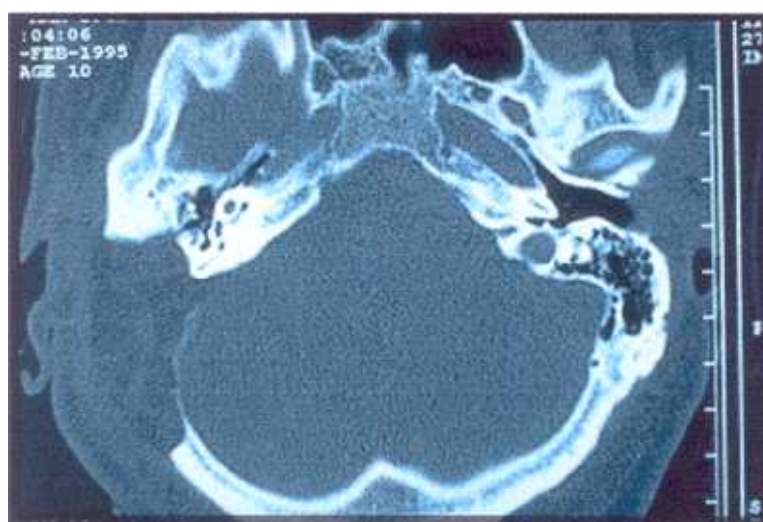


Figura 86: CT postoperatorio de una vía RL.

En el CT postoperatorio puede apreciarse la esqueletización del CSP, y la extensión por detrás del SS de la craneotomía.

IV.1.5. ABORDAJE RETROLABERINTICO TRANSTENTORIAL (RLTT)

IV.1.5.A. ANATOMÍA DESCRIPTIVA (RLTT)

El abordaje RLTT fue descrito por Hakuba^{160,161} y posteriormente popularizado por Al-Mefty⁴, siendo uno de los abordajes neuroquirúrgicos utilizados actualmente para el tratamiento de meningiomas, cordomas, epidermoides y otras lesiones de la porción anterior del ángulo PC y del área petroclival. Ha sido denominado, de forma incorrecta, abordaje petroso y abordaje transpetroso.

La fase inicial es distinta a la de la vía RL; la incisión debe extenderse más superiormente y se debe realizar una amplia craniectomía temporo-occipital, exponiendo una extensa superficie de duramadre de la fosa media y de la fosa posterior, junto con una porción del seno transversal. La exposición del área retrolaberíntica es superponible a la previamente descrita hasta exponer por completo la superficie retrolaberíntica de la duramadre de la fosa posterior (Ver abordaje RL). La craniotomía temporal puede ser ampliada, y en ocasiones se realiza la extirpación en un fragmento temporo-occipital, que puede ser repuesto al final de la intervención. La craniotomía temporal extensa permite, en ocasiones, trabajar desde la vertiente de FCM, y alternarla con el acceso posterolateral que ofrece la vía RL.

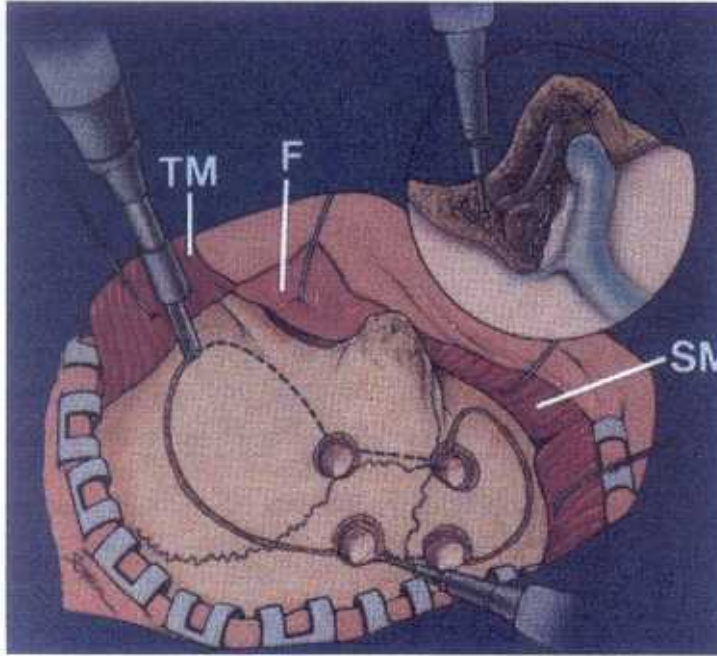


Figura 87: RLTT: craneotomía inicial amplia. TM: músculo temporal; F: colgajo pericraneal; SM: músculo esternocleidomastoideo. Al-Mefty en Sekhar³⁵⁸.

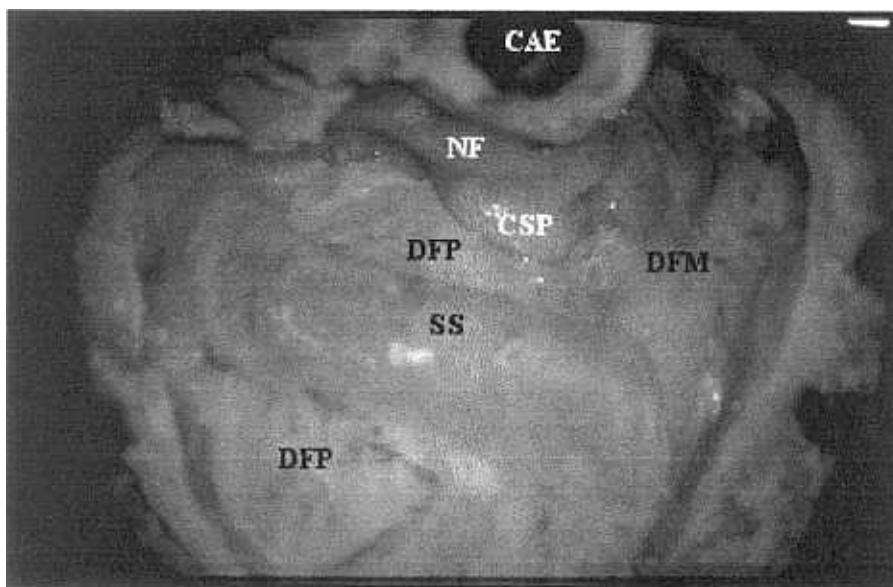


Figura 88: Fase inicial de la RLTT. Lado izdo. Amplia exposición de la dura de la fosa posterior (DFP) pre y retrosigmoidea. CAE: conducto auditivo externo; NF: nervio facial; CSP: conducto semicircular posterior; SS: seno sigmoide; DFM: dura de la fosa media.

SECCIÓN DEL TENTORIO

Para poder seccionar el tentorio es necesario previamente incidir la duramadre de la fosa media de forma paralela al seno petroso superior, por encima del mismo, y la de la fosa posterior paralela al SS, por delante del mismo, de tal modo que sean visibles las dos caras del tentorio. El cierre o camplaje del seno petroso superior permite iniciar la incisión del tentorio a ese nivel y dirigir la incisión medialmente hasta llegar al borde libre del mismo, donde se prestará especial atención a no lesionar el IV par craneal. La sección del tentorio permite comunicar las fosas media y posterior y, mediante la elevación del lóbulo temporal, lograr una mejor visión del ángulo pontocerebeloso, del área petroclival y de la cisterna prepontina..

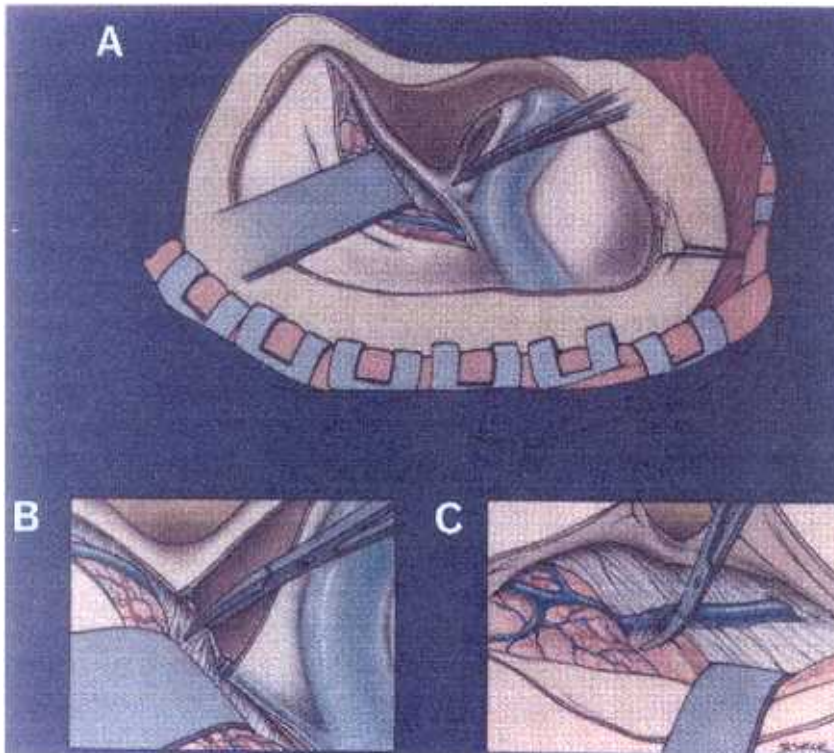


Figura 89: Sección del tentorio. A: sección de la DFM y de la DFP; B: Ligadura del SPS y comienzo de la sección del tentorio; C: Disección de la vena de Labbé para evitar comprometerla. Al-Mefty en Sekhar³⁵⁸

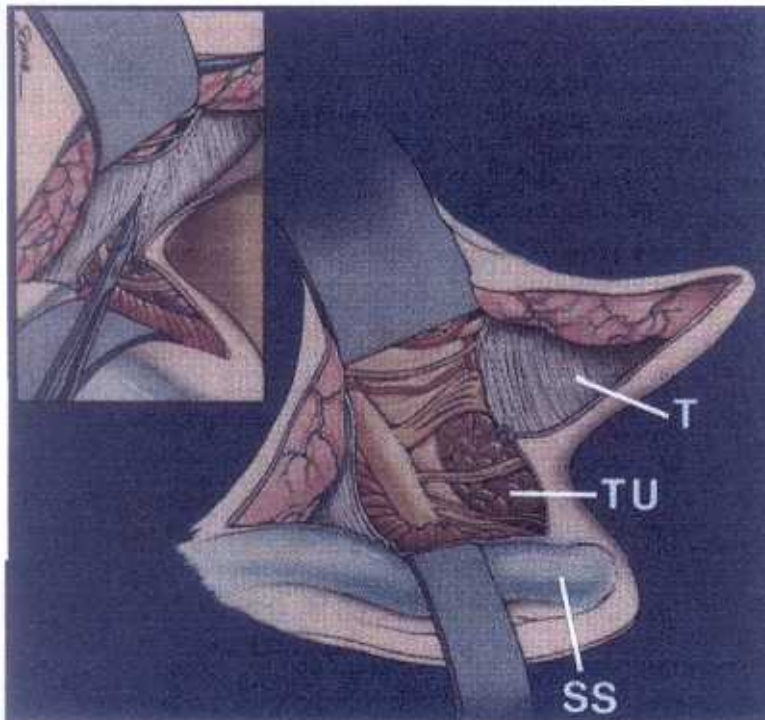


Figura 90: Sección del tentorio hasta su borde libre. Exposición del tumor (TU). SS: seno sigmoide; T: tentorio seccionado. Al-Mefty en Sekhar³⁵⁸

VISION INTRADURAL

La apertura del espacio intradural y la visualización de sus estructuras difiere notablemente del clásico abordaje retrolaberíntico confiriéndole a este abordaje entidad propia.

La visión del ángulo pontocerebeloso queda centrada en el V par craneal, a diferencia de la clásica RL, que lo hace en el complejo VII-VIII. El eje sobre el que se centra el abordaje, es el surco petroso superior. Rotando superiormente el microscopio, se obtiene por tanto una mejor visión de la zona anterior del ángulo pontocerebeloso. Se pueden ver los pares craneales del III al XI y la arteria basilar y todas sus ramas (PICA, AICA, SCA y cerebral posterior), pero el control de la cisterna lateral no es perfecto y la cisterna prepontina apenas se controla, o se hace a expensas de la retracción del lóbulo temporal.

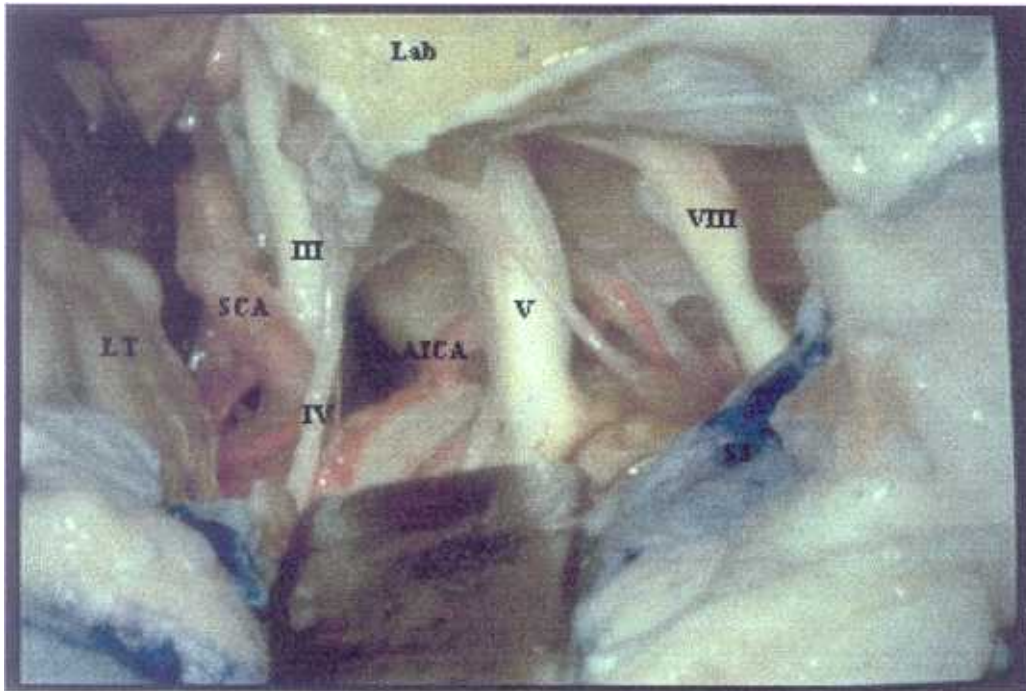


Figura 91: RLTT. Visión intradural una vez seccionado el tentorio. LT: lóbulo temporal; Lab: laberinto; III-VIII: pares craneales; SCA: arteria cerebelosa superior; AICA: arteria cerebelosa anteroinferior; Lab: laberinto.

VARIACIONES

Recientemente, en muchos centros, se está adoptando la sistemática de eliminar el trayecto del CSS y/o el del CSP, taponando sus extremos con cera de hueso, para intentar evitar la pérdida de la función auditiva; de esta forma se ganan unos milímetros, que son muy importantes para mejorar algo la visión y reducir el grado de compresión ejercida sobre lóbulo temporal y cerebelo. A pesar de todo, sigue habiendo un impedimento en controlar bien la cisterna prepontina, debido a la presencia, aún, del resto de la cápsula ótica; por otro lado, si bien en algunos casos se consigue conservar la audición, siempre suele inducirse un cierto grado de hipoacusia neurosensorial, con caída en agudos, que reduce considerablemente la capacidad de discriminación, dejando ese oído, en la práctica, poco utilizable.

LIMITES DEL ABORDAJE

El límite anterior, en la parte superior, es una amplia craniotomía que alcanza el hueso frontal; más abajo, el límite lo constituye, como en el abordaje RL, la pared posterior del CAE, el bloque laberíntico (CSP) y la tercera porción del NF.

Por arriba, la craniotomía se extiende ampliamente a la región temporal.

Por detrás, la craniotomía suboccipital deja al descubierto una parte del trayecto del seno transversal, y se extiende varios cms. por detrás del SS.

El límite inferior lo constituye el nivel de los planos músculo-aponeuróticos del cuello.

VENTAJAS

Es un abordaje extradural e intradural extenso, que permite acceder a la región petroclival y a la cisterna prepontina.

Ofrece la posibilidad de conservar intactas la función auditiva y la del nervio facial.

Permite trabajar desde fosa posterior y desde fosa media, mejorando el ángulo de trabajo.

Conserva el drenaje venoso principal homolateral.

La distancia de trabajo se reduce respecto a la vía RS.

Es un abordaje versátil, fácilmente transformable en translaberíntico.

INCONVENIENTES

Requiere un grado variable de retracción del lóbulo temporal y del cerebelo.

Ofrece un control vascular proximal limitado (sólo sistema venoso).

El control de la parte baja de la cisterna prepontina y del área petroclival, queda limitado por la presencia de la cápsula ótica.

Es necesario trabajar entre los nervios (V-XI).

La distancia de trabajo, sigue siendo importante.

IV.1.5.B. ANÁLISIS MORFOMÉTRICO (RLTT).

Todos los valores obtenidos y calculados para la vía RL le son, del todo, aplicables (ver vía RL).

La incisión del tentorio debe ser completa, y va, por tanto, desde su extremo lateral en el seno petroso superior, hasta su borde libre medial. Ello conlleva la necesidad de seccionar y, por lo tanto, ligar o clampar doblemente, el seno petroso superior.

Para poder incidir el tentorio con seguridad, deben ser visibles sus dos caras; la superior, suelo de la fosa media, y la inferior, techo de la fosa posterior. A la cara superior se accede mediante una incisión longitudinal, paralela al SPS, en la duramadre

de la fosa media. A la cara inferior se accede mediante una incisión en la duramadre de la fosa posterior retrosigmoidea.

La elevación del lóbulo temporal permite realizar la sección del tentorio con garantías; en su extremo medial (borde libre) hay que estar muy atentos para no seccionar el IV par que discurre junto al mismo.

Al elevar el lóbulo temporal para realizar la sección del tentorio, o durante la exposición del ángulo durante la cirugía, hay que tener cuidado de no traccionar la vena de Labbé que, situada más posteriormente, drena el flujo venoso del lóbulo temporal en el seno transversal antes de convertirse en seno sigmoideo. Puede existir más de una vena drenando a este nivel. Para poder visualizarla y controlarla, es conveniente prolongar la incisión de la duramadre de la fosa media hasta el nivel del seno transversal (por encima y paralela al mismo).

Hay que tener muy presente que el aumento de visualización y control del ángulo se realizan a expensas de una mayor o menor elevación del lóbulo temporal, y una mayor o menor retracción del cerebelo, y que éstas son intradurales.

El control del APC mejora, especialmente en lo que se refiere a la porción anterosuperior del ángulo, con un mejor control del IV y V pares y de la SCA y la vena de Dandy. La ausencia de tentorio, puede proporcionar visión y control parcial del área supratentorial (III par, ACP), siempre a expensas de una mayor elevación del lóbulo temporal.

Puede controlarse relativamente la parte superior de la cisterna prepontina y se visualiza bien el área petroclival. El acceso a la parte inferior de la cisterna prepontina y área petroclival queda obstaculizado por la presencia del bloque laberíntico.

En caso de tener que trabajar en la parte anterior del APC y/o en la cisterna prepontina, los pares craneales V, VII y IX-XI, quedan entre la lesión y el cirujano.

IV.1.5.C. CONTROL DE ESTRUCTURAS (RLTT)

Arterias Extradurales	Punt	Venas Extradurales	Punt	Nervios Extradurales	Punt	Zonas Extradurales	Punt
ACI vertic	1	Sen Trans	4	V1	1	Clivus sup	1
ACI horiz	1	Sen Sigm	4	V2	1	Clivu med	2
ACI cervi	1	Bulbo yug	4	V3	1	Clivus inf	1
ACE	1	V yug Int	1	VII intratemporal	3	Caja timp	1
AMaxInt	1	Sn pet sup	3	VII extracranial	1	Mastoides	4
AMM	1	Sn pet inf	1	IX-XI	1	Rg supralab	2
Ar Tempo	1	Plx condil	1	XII canal	1	Rg infralab	2
Ar Occip	1	Plx pterig	1	XII cervic	1	Apx petros	1
AV	1	Sn cavern	1	nC1	1	Sen esfen	1
Arterias Intradurales		Ven Intradurales		nC2	1	Sen maxil	1
ACI caver	1	Vn Dandy	4	NPSM	1	Rinofarin	1
ACI intradural	2	Vena Labbé	4	Nervios Intradurales		Fosa infratemp	1
ACP	3	Sen caver	1	III	3	Fs pterigp	1
SCA	4			IV	4	Fs retrom	1
AICA	4			V	4	Foramen Magno	2
PICA	4			VI	3	Foramen Yugul	3
Tronco Basilar	3			VII-VIII CAI	1	VC1-VC2	1
AV	3			VII-VIII cistem	4	Cond occp	2
AVc	1			IX-XI	3	Zonas Intradurales	
				XII	1	Med espin	1
				Nvs intracavern	1	Bulbo enc	3
				Nvs contralateral	1	Puente	4
				nC1-nC2	1	Mesencef	3
				Gasser (Meckel)	3	Cisterna lateral	3
						Cisterna prepontina	3
						Cis Interpeduncular	3

Como puede apreciarse, el abordaje RLTT, mejora el acceso intradural conseguido con el RS, pero a expensas de la retracción del lóbulo temporal; además, sigue conservando algunos de los inconvenientes de aquel.

IV.1.5.D. APLICACIONES CLÍNICAS (RLTT)

Abordaje petroso (Retrolaberíntico transtentorial) n=26 <i>King et al. J Neurosurg 1993</i>					
Diagnóstico	n	Resección	n	Complicaciones	n (%)
Meningioma	14	Total	19	Fistula de LCR	3 (11.5)
Aneurisma verteb-bas	4	Parcial	7	Meningitis	1
Quiste epidermoide	3			Paresia VII	2
Cordoma	3			Parálisis IX-XI	1
Angioma cavernoso	2			Paresia VI	7
				Hemiparesia	2
				Hipoacusia NS	4
				Parálisis IV	1

Abordaje petroso (Retrolaberíntico transtentorial) n=31 <i>Al-Mefty en Surgery of Cranial Base Tumors Sekhar, Janecka Ed., 1993</i>					
Diagnóstico	n	Resección	n	Complicaciones	n (%)
Meningioma	19	Total	28	Fistula de LCR	2 (6.45)
Schwannomas	7	Parcial	3	Parálisis VII	2
Quiste epidermoide	4			Paresia transit VII	3
Otro	1			Parálisis otros	3
				Hemiparesia	1
				Hipoacusia NS	1
				Cofosis	1
				Disfagia	1
				Embol pulmonar	5
				Pseudomeningocele	1

La incidencia de complicaciones parece elevada, y traduce de algún modo las dificultades inherentes a la vía de abordaje, y no sólo a la lesión en sí.

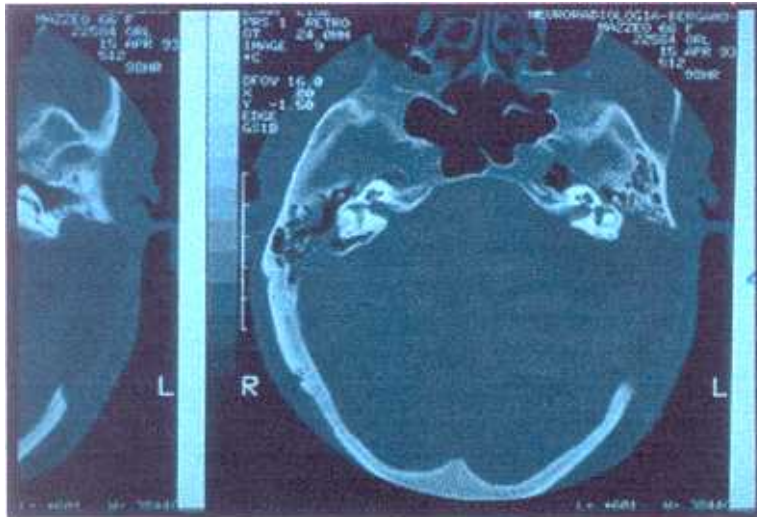
RX POSTOPERATORIO

Figura 92: TAC postoperatoria de la vía RLTT.

La TAC postoperatoria es superponible al del abordaje RL y al de la POTS. La craniotomía es más extensa. La sección del tentorio no es apreciable mediante TAC.

IV.1.6. ABORDAJE INFRALABERINTICO (IL)

IV.1.6.A. ANATOMÍA DESCRIPTIVA.

Es un abordaje estrecho, con grandes limitaciones, que depende de la anatomía para poder ser desarrollado. Un bulbo alto desaconsejaría la utilización del mismo en favor de otros, aunque teóricamente podría ser empujado inferiormente con alguno de los métodos descritos³³⁰.

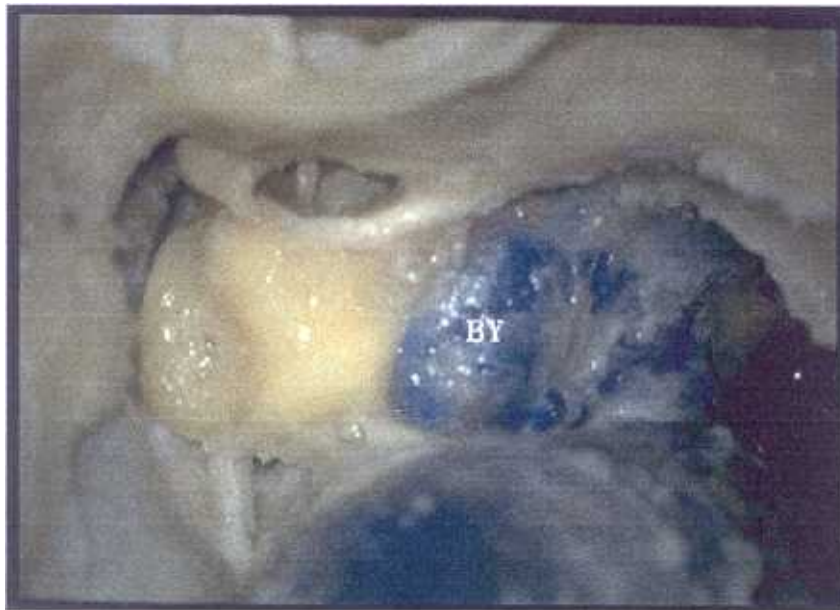


Figura 93: Bulbo yugular (BY) alto que impide el acceso infralaberíntico.

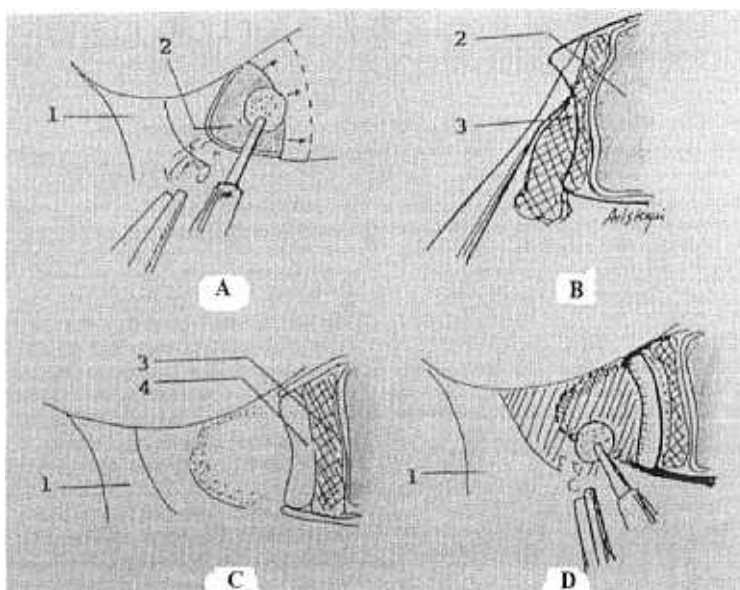


Figura 94: Descompresión del BY. A: exposición; B: Desplazamiento con surgical; C: Contención y protección con cera de hueso; D: fresado del área infralaberíntica. 1: CAI; 2: BY; 3: surgical; 4: cera de hueso.

La fase inicial es superponible a una vía RL (ver descripción vía RL). La exposición de la duramadre de la fosa media no es imprescindible si el trabajo a realizar es enteramente extradural. La principal variación en la fase inicial, respecto de la RL, es una mayor exposición de la duramadre suboccipital con eliminación de hueso de esa zona y desplazamiento inferior de la musculatura de la nuca; esto permite un ángulo de visión desde atrás y desde abajo, que facilita la labor al trabajar medialmente al facial. El bloque laberíntico (CSP), la tercera porción del facial y el bulbo de la yugular deben ser perfectamente identificados, pues entre ellos y la duramadre de la fosa posterior se desarrolla la parte final de la vía de acceso. En caso necesario podría seccionarse el conducto endolinfático a nivel del opérculo, y, despegando la duramadre de la fosa posterior en dirección hacia el poro del CAI, ganar amplitud en el abordaje. El acceso infralaberíntico permite exponer casi un cm de duramadre del conducto auditivo interno; más en profundidad permite acceder, sin un control adecuado, al área del ápex petroso, pudiéndose exponer la cara medial del trayecto vertical de la arteria carótida interna, para obtener un control visual.

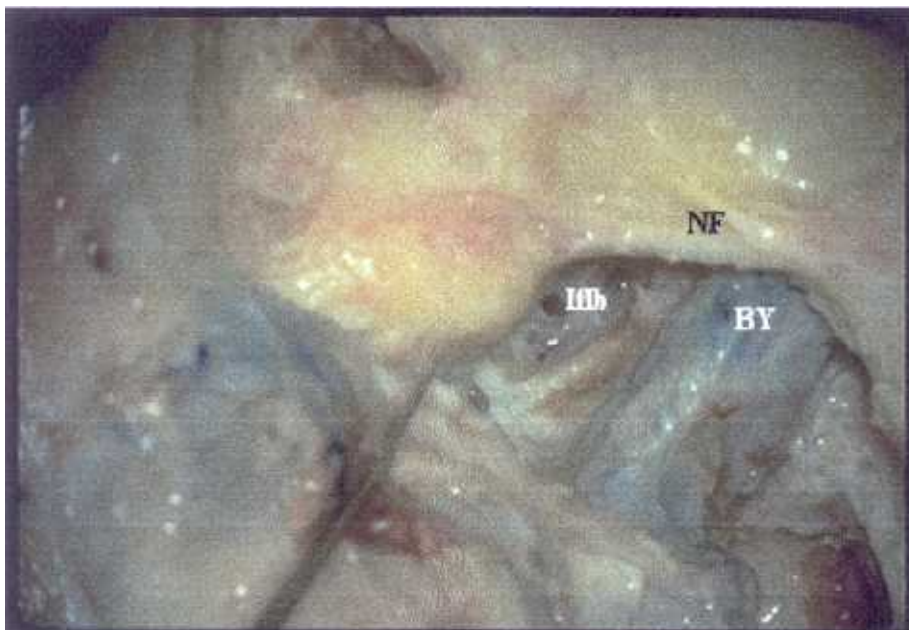
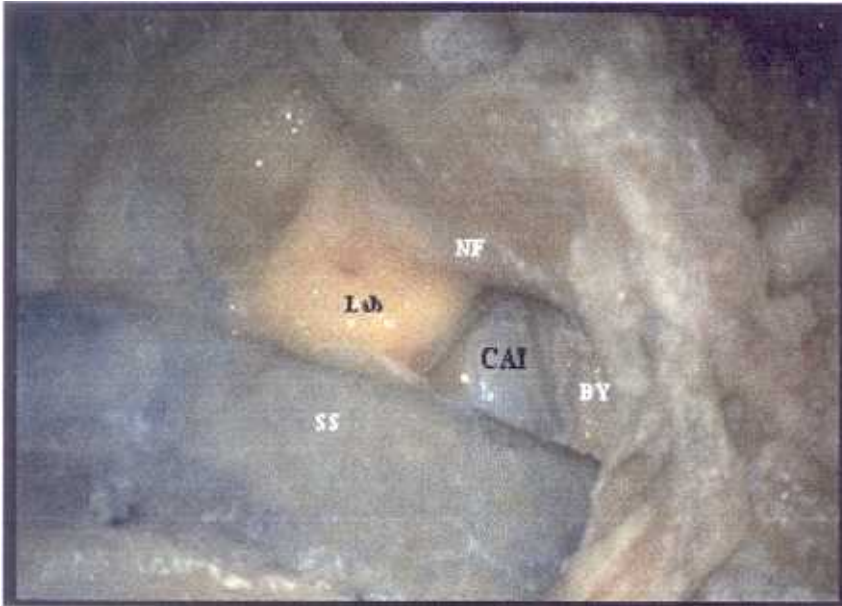


Figura 95: Abordaje infralaberíntico (Iflb) al ápex petroso. NF: nervio facial; BY: bulbo yugular. Lado derecho.



**Figura 96: Abordaje infralaberíntico al conducto auditivo interno (CAI).
Lab: bloque laberíntico; SS: seno sigmoide; NF: nervio facial; BY: bulbo
yugular.**

VISION INTRADURAL

Al igual que en la vía retrolaberíntica, en caso de realizar un acceso intradural, es conveniente exponer suficientemente la dura de la fosa media. La apertura de la duramadre presigmoidea proporciona una visión parecida a la retrolaberíntica, y, por tanto, limitada, pero con una mejor exposición del CAI y del área de los pares craneales bajos.

En cualquier caso, siempre existe la imposibilidad de controlar el fondo del CAI, y el facial queda oculto a nuestra visión, sin referencias claras, si de extirpar una lesión se tratara.

VARIACIONES

La asociación de un abordaje de *receso facial ampliado* permite un mayor control del área hipotimpánica y una mejor visión de la arteria carótida interna, sin llegar a un buen control de la misma. Las variaciones individuales son las que determinan, en cada caso, si el espacio para acceder al ápex petroso, en casos de drenaje del mismo, es mayor yendo medialmente o lateralmente (Receso facial) a la tercera porción del nervio facial, o si es mejor utilizar un abordaje subcoclear^{140, 145}.

La asociación de un acceso transtentorial le proporciona una visión intradural superponible a la vía RLTT.

LIMITES DEL ABORDAJE

El límite anterior, en la porción lateral, es el CAE. En la parte medial, por arriba, es el bloque laberíntico (CSP); y en la parte inferior, llega hasta el ápex petroso, o hasta el CAI, según los casos, trabajando medialmente al nervio facial, entre la DFP y la ACI, y entre el CSP y el bulbo de la yugular.

El límite superior es la línea de la fosa media esquelizada.

El límite posterior llega hasta varios cms por detrás del SS.

El límite inferior se extiende hasta la musculatura de la nuca, por detrás, y hasta el AEM por delante.

VENTAJAS

Es un abordaje completamente extradural.

Permite acceder al ápex petroso, aunque con escaso control (drenaje).

Permite acceder al CAI, de forma extradural y sin ningún tipo de compresión.

Puede conservar las funciones auditiva, y del nervio facial.

Es versátil y permite ampliar su acceso sin necesidad de nuevas incisiones.

INCONVENIENTES

Es un abordaje limitado, condicionado por la anatomía (BY alto).

El acceso al ápex, sólo permite identificarlo (drenaje).

Es un abordaje peligroso (NF, BY, ACI, CAI), que requiere habilidad y un conocimiento perfecto de la anatomía.

La disposición de los nervios en el CAI, desde esta perspectiva, es desfavorable.

El acceso intradural que ofrece es limitado.

No proporciona un adecuado control vascular proximal.

IV.1.6.B. ANÁLISIS MORFOMÉTRICO (IL)

Medidas (mm) n=47	rango	χ	σ
BY-SPS n=44	(3.5-23.55)	14.35	4.87
BY-CO n= 39	(0.01-12.0)	4.70	3.65
BY-DE n=30	(0.01-11.75)	3.65	3.85
DE n=28	(4.0-8.0)	5.92	0.98
SPS n= 39	(1.0-4.50)	2.47	0.83
CAI-DC n=18	(3.0-9.5)	5.15	1.84
CAI-SPS n=22	(1.5-8.5)	4.64	1.45
CAI n=39	(4.0-8.5)	6.36	2.02
NF-DFP n=11	(6.0-12.5)	8.45	2.07
SE-SPS n=9	(4.0-11.0)	7.11	2.30

Para el acceso infralaberíntico es importante extender la disección en sentido posteroinferior, rechazando la musculatura de la nuca y eliminando la cortical suboccipital; de este modo conseguiremos un ángulo de visión que nos permitirá controlar mejor el área infralaberíntica.

Un bulbo alto que ocluya el acceso, hace desaconsejable el empleo de esta vía de abordaje. La media que se obtuvo de la distancia entre BY y CO (4.70 mm) pone de manifiesto esta dificultad.

La distancia entre el NF y la DFP, no suele plantear problemas para realizar la vía de abordaje (χ 8.45 mm).

La sección del *ductus* endolinfático a nivel de su opérculo, permite el despegamiento de la duramadre de la fosa posterior y facilita el acceso al CAI progresando por detrás del CSP.

La ACI puede llegar a visualizarse desde la cara medial de su porción vertical inicial, pero no se tiene ningún control sobre la misma.

A través del abordaje infralaberíntico, se pueden exponer hasta 8.5 mm de duramadre del CAI, siendo el abordaje enteramente extradural y sin compresiones de tejido cerebral de ningún tipo, ni intradurales, ni extradurales.

IV.1.6.C. CONTROL DE ESTRUCTURAS (IL)

Arterias Extradural	Punt	Venas Extradural	Punt	Nervios Extradural	Punt	Zonas Extradural	Punt
ACI vertic	2	Sen Trans	4	V1	1	Clivus sup	1
ACI horiz	1	Sen Sigm	4	V2	1	Clivu med	2
ACI cervi	1	Bulbo yug	4	V3	1	Clivus inf	1
ACE	1	V yug Int	1	VII intratemporal	3	Caja timp	1
AMaxInt	1	Sn pet sup	3	VII extracranial	1	Mastoides	4
AMM	1	Sn pet inf	2	IX-XI	1	Rg supralb	2
Ar Tempo	1	Plx condil	1	XII canal	1	Rg infralab	3
Ar Occip	4	Plx pterig	1	XII cervic	1	Apx petros	2
AV	1	Sn cavern	1	nC1	1	Sen esfen	1
Arterias Intradurales		Ven Intradurales		nC2	1	Sen maxil	1
ACI caver	1	Vn Dandy	3	NPSM	1	Rinofarin	1
ACI intradural	1	Vena Labbé	1	Nervios Intradurales		Fosa infratemp	1
ACP	1	Sen caver	1	III	1	Fs pterigp	1
SCA	3			IV	3	Fs retrom	1
AICA	3			V	3	Foramen Magno	1
PICA	3			VI	2	Foramen Yugul	3
Tronco Basilar	2			VII-VIII CAI	1	VC1-VC2	1
AV	2			VII-VIII cistem	3	Cond occp	2
AVe	1			IX-XI	3	Zonas Intradurales	
				XII	1	Med espin	1
				Nvs intracavern	1	Bulbo enc	3
				Nvs contralateral	1	Puente	3
				nC1-nC2	1	Mesencef	1
				Gusser (Meckel)	1	Cisterna lateral	3
						Cisterna prepontina	1
						Cis Interpeduncular	1

El abordaje IL, ofrece una exposición parecida a la de la via RL, es decir, muy limitada, aunque mejora la exposición del área infralaberíntica y del CAI.

IV.1.6D. APLICACIONES CLÍNICAS (IL)

El abordaje infralaberíntico tiene muy limitadas indicaciones, y, de hecho, es escasamente utilizado. Puede utilizarse para drenaje de granuloma colesterínico; puede asociarse al abordaje de receso facial ampliado, para tratamiento de glomus tímpano-mastoideo; o puede emplearse para abordar el CAI, para neurectomía vestibular y teóricamente para resección de neurinoma intracanalicular.

No existen series importantes en la literatura; sin embargo, es una vía de acceso, que por ser extradural y conservadora, no debería llevar morbilidad asociada.

La utilización como vía de abordaje intradural está en fase de prueba, en algunos centros, como vía de resección de neurinoma^{88,406}.

RX POSTOPERATORIO

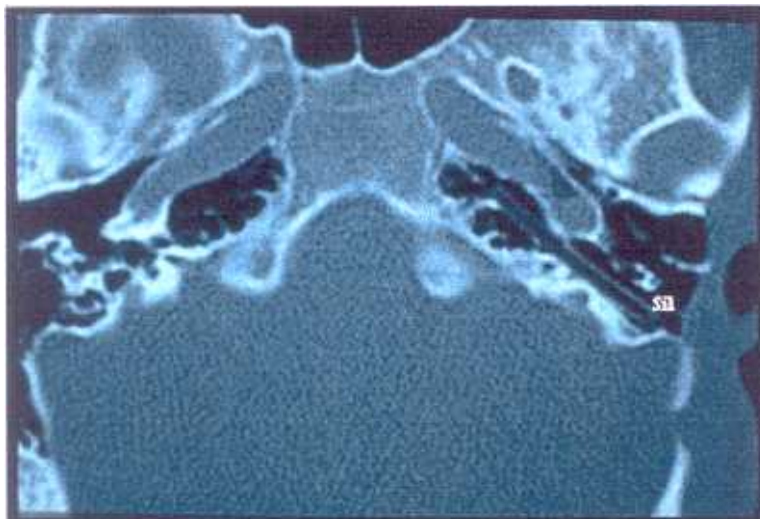


Figura 97: TAC postoperatorio, después de drenaje de granuloma colesterínico del ápex petroso; Sil: silastic. *Caso personal.*

En la imagen puede verse el acceso conseguido entre la pared del CAE y el NF (receso facial), y entre el NF y la DFP (IL), y más en profundidad entre la ACI y el BY bajo..

IV.1.7. ABORDAJE A TRAVÉS DE LA FOSA CRANEAL MEDIA (FCM)

IV.1.7.A. ANATOMÍA DESCRIPTIVA. (FCM)

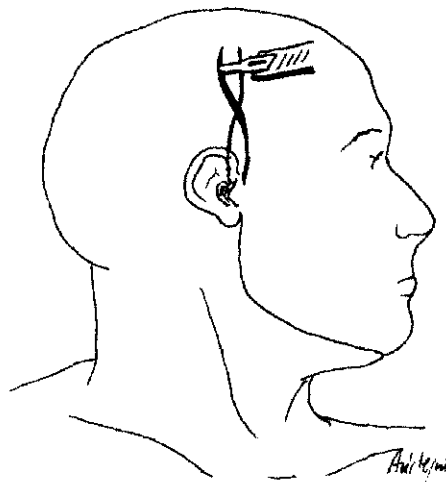


Figura 98: Incisión cutánea (trazo grueso) y del plano muscular (trazo fino) en FCM.

El abordaje se inicia con una incisión cutánea supra-auricular recta o en “S”, de unos 10 cms de longitud, en el plano vertical pretragal y comenzando aproximadamente un cm por debajo del nivel de implantación del pabellón auricular. En un segundo plano se incide, en “S” invertida, el plano del músculo temporal para exponer la escama del temporal y la base de la apófisis cigomática, que debe ser visible.

Centrada en la base de la apófisis cigomática, se realiza una craniectomía cuadrangular de unos 4 x 4 cms de lado. Se eleva la duramadre, comprimiendo extraduralmente el lóbulo temporal, hasta llegar a nivel del surco del seno petroso superior. Por delante, el límite del despegamiento de la duramadre nos lo marcará la arteria menígea media. Al elevar la duramadre de la cara superior del hueso petroso, hay que estar pendiente de las posibles dehiscencias (nervios petrosos, ganglio geniculado, arteria carótida interna) para evitar dañar ninguna estructura; se debe prestar especial atención a las tracciones a nivel del nervio petroso superficial mayor y de su vascularización, para evitar una parálisis facial postoperatoria. Una de las dificultades de esta vía radica en el ángulo de abordaje del cirujano respecto de la superficie del hueso petroso a fresar; este ángulo es cerrado, obligando a trabajar casi tangencialmente a la cara superior del peñasco. Para favorecer el trabajo se utiliza un

retractor autoestático, con espátula, para mantener la duramadre, que cubre el lóbulo temporal, elevada (House, Fisch, García-Ibañez, Zini).

EXPOSICION DEL CAI

La exposición del CAI es el tiempo más importante de esta vía de acceso, el que entraña más dificultad, y la llave para poder realizar un abordaje ampliado en esta zona. Hemos seguido el método sugerido por Sanna^{20,23,77}, mediante el cual se inicia el fresado en la porción más medial del CAI, hasta identificar la región del poro; desde ahí, y siguiendo la duramadre del CAI, se continúa la disección hasta su extremo lateral, donde se identificará la cresta vertical. En el extremo más lateral debe prestarse especial atención a no lesionar la coclea por delante, a veces separada de la porción laberíntica del NF y del extremo lateral del CAI por menos de 1 mm. En la parte posterior, se procurará no abrir las ampollas del CSS y CSL, y, más medialmente, el vestíbulo, que también se encuentran muy próximos.

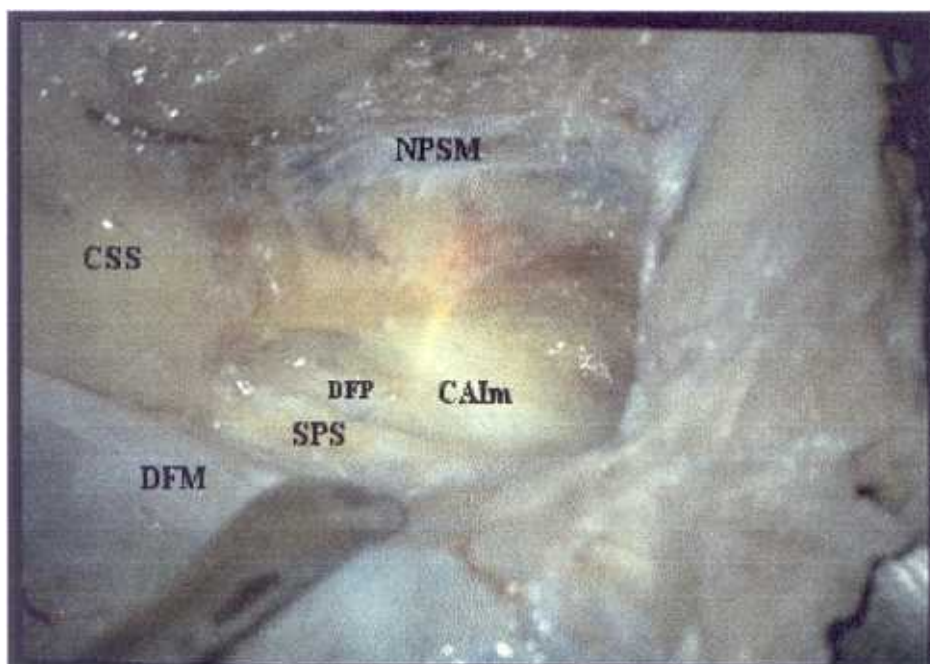


Figura 99: Identificación del CAI en su porción más medial (CAIm), según el método de Sanna. NPSM: nervio petroso superficial mayor; CSS: línea azul del conducto semicircular superior; SPS: seno petroso superior; DFM: dura de la fosa media; DFP: dura de la fosa posterior.

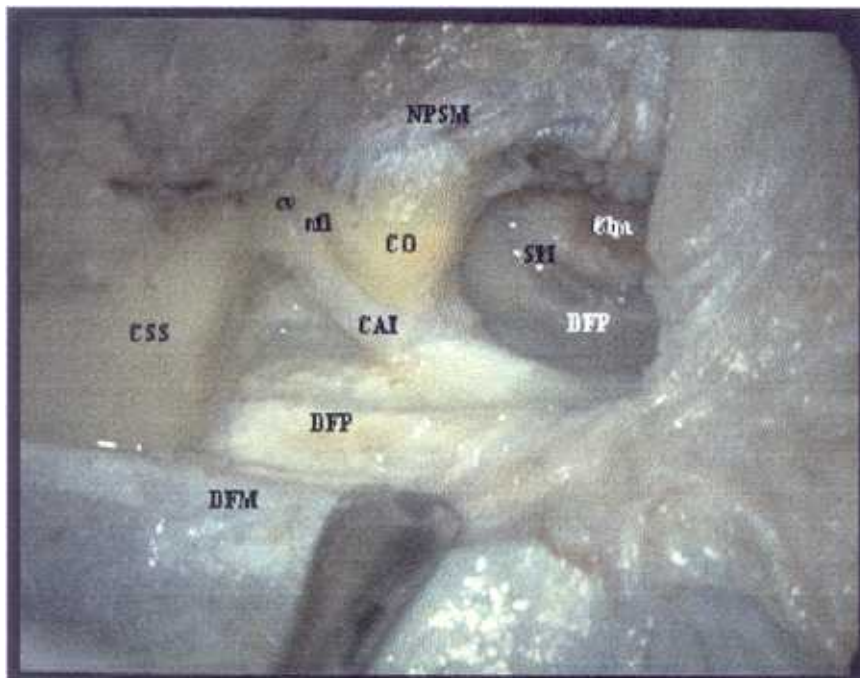


Figura 100: Una vez finalizada la exposición del CAI hasta su extremo más lateral. nfl: nervio facial en su porción laberíntica; cv: cresta vertical; CO: cóclea; Clm: clivus medio; SPI: seno petroso inferior; CAI: conducto auditivo interno; CSS: conducto semicircular superior; DFM y DFP: dura de fosa media y posterior.

VARIACIONES

Este abordaje puede ampliarse a los dos que describiremos a continuación: el abordaje a través de la fosa craneal media ampliado (FCMA), y el abordaje por fosa craneal media transpetroso (FCMTP).

LIMITES DEL ABORDAJE

Por delante, el borde anterior del CAI; en la parte lateral, la cóclea..

Por detrás, el borde posterior del CAI; en la parte lateral, el vestíbulo y el CSS.

En la parte medial, el poro acústico interno y el SPS.

En la parte lateral, el fondo del CAI, marcado por la cresta vertical, que divide al NF y al NVS.

VENTAJAS

Es un abordaje extradural que permite exponer el CAI en toda su longitud.

Permite conservar las funciones auditiva, vestibular y del nervio facial.

Permite el acceso al tegmen del oído medio.

Ofrece una referencia segura para localizar el NF en el CAI.

Es un acceso directo, que puede ser realizado en poco tiempo.

Es un abordaje versátil, que puede ser ampliado a demanda (FCMA, FCMTTP).

INCONVENIENTES

Es un abordaje difícil, con una anatomía compleja y muy variable, que admite muy poco margen de error.

Requiere compresión (extradural) del lóbulo temporal. En caso de prolongarse, puede acarrear complicaciones. Es necesario el uso de un retractor.

Como tal (FCM) proporciona un acceso limitado al CAI.

IV.1.7.B. ANÁLISIS MORFOMÉTRICO (FCM)

Tabla: ángulos en FCM

ANGULOS (°)	n=50	rango	χ	σ
CAI-CSS	n=50	(29-75)	51.84	10.28
NPSM-CSS	n=50	(86-135)	106.36	10.94
CAI-NPSM	n=50	(37-70)	54.14	8.47
CAI-SPS	n=50	(35-60)	43.72	5.14
CAE-CAI	n=38	(150-190)	163.97	9.12

Es sorprendente la información que nos ofrece el estudio de los ángulos. El ángulo, entre el CSS y el CAI, clasicamente considerado de 60°, oscila entre 29 y 75 (χ 51.84). El ángulo entre el CAE y el CAI, no es de 180°, sino de 163.97 (χ), oscilando entre 150 y 190; la línea binaural de 180°, no es paralela a este ángulo. El ángulo que se ha mostrado más constante es el que existe entre el SPS y el CAI, de aproximadamente 45° en la mayoría de los casos (χ 43.72).

Tabla: Otras medidas de interés en FCM

Medidas en mm	n=50	rango	χ	σ
CAI (CV)	n=49	(2.0-4.25)	3.17	0.56
NF (LAB)	n=49	(2.25-5.0)	3.45	0.66
CAI (PA)	n=50	(6.0-16.25)	11.48	2.22
GG-HF	n=49	(0.01-7.75)	3.30	2.24
CV-SPS	n=41	(7.0-12.75)	10.42	2.02
CAI-SPS	n=48	(2.0-9.0)	4.90	1.14
ACI-AMM	n=42	(2.0-8.0)	4.27	1.34
AMM-NPSM	n=42	(2.0-8.0)	4.82	1.27
P3-P4	n=49	(0.01-10.0)	2.36	1.70

La diferencia entre el ancho del CAI en su porción más lateral (CAI (CV)), y el ancho a nivel del poro acústico (CAI (PA)); y entre CAI (CV) y la porción más medial libre de estructuras (P3-A4), reflejan lo obvio; existe mucho mayor margen de seguridad a nivel medial.

Otro dato muy interesante es la distancia entre el hiato de Falopio y el ganglio geniculado (GG-HF), que puede ir desde 0 hasta 7.75 mm; esta diferencia puede influir notablemente en los triángulo clásicamente considerados en abordajes subtemporales a la ACI (Kawasse, Glasscock).

Tabla: Otros datos FCM

n (%)	n=47	SI	NO
Coincidencia EA-CSS		22 (46.8)	25 (53.2)
Dehiscencia ACI	n=48	12 (25)	36 (75)
Dehiscencia GG	n=48	10 (20.8)	38 (79.2)
Lín azul espont CSS	n=48	13 (27)	35 (73)

Todos estos datos tienen una extraordinaria importancia cuando se está abordando el hueso temporal por FCM; la EA no siempre coincide con el CSS; es más frecuente que no lo haga; utilizada esta referencia por sí sola, puede inducir a error.

El porcentaje de dehiscencias es importante y digna de tener en cuenta, para tomar las precauciones oportunas. Es frecuente encontrar en un mismo individuo, simultáneamente, dehiscencias la ACI, el GG y la línea azul del CSS, espontáneamente expuesta.

IV.1.7.C. CONTROL DE ESTRUCTURAS (FCM)

Arterias Extradurales	Punt	Venas Extradurales	Punt	Nervios Extradurales	Punt	Zonas Extradurales	Punt
ACI vertic	1	Sen Trans	1	V1	1	Clivus sup	1
ACI horiz	1	Sen Sigm	1	V2	1	Clivu med	1
ACI cervi	1	Bulbo yug	1	V3	1	Clivus inf	1
ACE	1	V yug Int	1	VII intratemporal	3	Caja timp	3
AMaxInt	1	Sn pet sup	3	VII extracraneal	1	Mastoides	3
AMM	3	Sn pet inf	1	IX-XI	1	Rg supralb	4
Ar Tempo	4	Plx condil	1	XII canal	1	Rg infralab	1
Ar Occip	1	Plx pterig	1	XII cervic	1	Apx petros	3
AV	1	Sn cavern	1	nC1	1	Sen esfen	1
Arterias Intradurales		Ven Intradurales		nC2	1	Sen maxil	1
ACI caver	1	Vn Dandy	1	NPSM	4	Rinofarin	1
ACI intradural	1	Vena Labbé	1	Nervios Intradurales		Fosa infratemp	1
ACP	1	Sen caver	1	III	1	Fs pterigg	1
SCA	1			IV	1	Fs retrom	1
AICA	1			V	1	Foramen Magno	1
PICA	1			VI	1	Foramen Yugul	1
Tronco Basilar	1			VII-VIII CAI	4	VC1-VC2	1
AV	1			VII-VIII cistern	1	Cond occp	1
AVe	1			IX-XI	1	Zonas Intradurales	
				XII	1	Med espin	1
				Nvs intracavern	1	Bulbo enc	1
				Nvs contralateral	1	Puente	1
				nC1-nC2	1	Mesencef	1
				Gasser (Meckel)	1	Cisterna lateral	1
						Cisterna prepontina	1
						Cis Interpeduncular	1

El abordaje por FCM queda limitado al área del CAI, que es capaz de exponer en su totalidad, y al tegmen del oído medio.

IV.1.7.D. APLICACIONES CLÍNICAS (FCM)

<i>Aplicaciones clínicas del abordaje por FCM</i>
Neurectomía vestibular
Parálisis facial
Colesteatoma supralabérntico
Neurinoma facial
Neurinoma acústico
Tumores de CAI
Descompresión Neurovascular
Defectos derales (Fístula LCR)
Hernia meningoencefálica.
Granuloma colesterínico

Hoy en día existen numerosas indicaciones del abordaje por FCM, el único capaz de exponer todo el trayecto del CAI y conservar la audición, eliminando algunos tumores, como neurinomas del NF, o colesteatomas supralabérnticos. Sin embargo, algunas de estas indicaciones requieren un abordaje más amplio (FCMA).

<i>Vía por Fosa Craneal Media . Resultados de neurectomía vestibular en diferentes series.</i>					
	Curac vértigo	Cofosis	Fístula LCR	Parálisis VII	Meningitis
García-Ibañez, 1980 ¹³⁰ n=373	99.4	3.9	0.5	7.0	0.3
Fisch, 1984 ¹¹¹ n=350	94.0	3.0	6.0	3.0	0.0
Gavilán, 1984 ¹³⁵ n=59	96.6	3.3	2.3	16.2	0.0
Zini, 1988 ¹¹⁹ n=56	90.9	5.7	0.0	19.6	1.9

La utilización de esta vía para neurectomía del vestibular, sigue estando vigente hoy en día; la utilización de una u otra vía para seccionar la porción vestibular del VIII par craneal, parece más orientada por la preferencia de uno u otro cirujano. Los resultados respecto a la resolución del vértigo son excelentes con cualquier vía (FCM, RL, RS), con una baja incidencia de morbilidad asociada; la FCM parece estar relacionada, más frecuentemente que otras vías, con la aparición de una parálisis facial transitoria.

RX POSTOPERATORIO

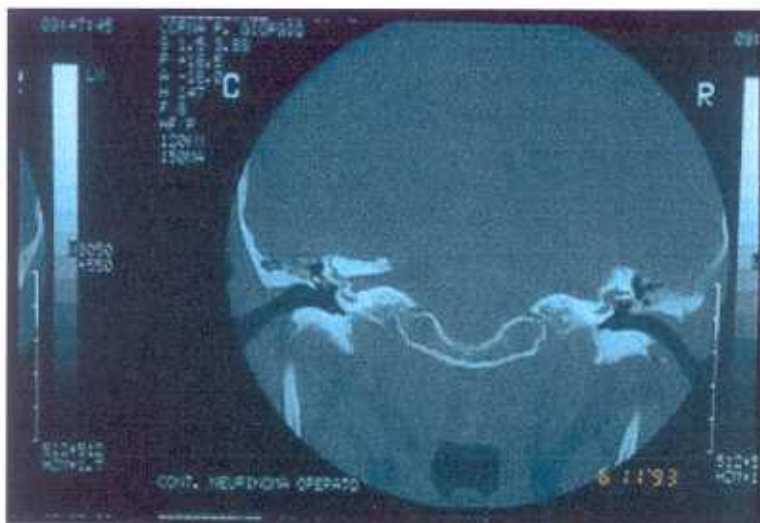


Figura 101: TAC postoperatorio de abordaje por FCM en el lado derecho.

En el lado derecho podemos apreciar la línea azul del CSS, y la falta del hueso que cubría la mitad superior del CAI, en relación con el lado no operado.

IV.1.8. ABORDAJE POR FOSA CRANEAL MEDIA AMPLIADO (FCMA)

IV.1.8.A. ANATOMÍA DESCRIPTIVA (FCMA)

La fase inicial es superponible al abordaje convencional a fosa media. En este caso, para ganar más espacio anteriormente, puede sacrificarse la arteria meníngea media. La identificación y exposición del CAI es un paso obligado previo a la ampliación del abordaje. Todo lo descrito en el apartado de FCM le es aplicable a esta vía. Es conveniente, si se quiere extender el acceso hasta el límite de lo permitido, conservando la función cocleovestibular, el exponer la línea azul del CSS.

La ampliación se realiza en el espacio triangular, por detrás del CAI, delimitado en su borde posterior por el CSS (línea azul), y teniendo como base del triángulo el seno petroso superior. Se abrirá este espacio hasta exponer la duramadre de la fosa posterior retromeatal. En el vértice de este triángulo hay que estar atentos a no abrir el vestíbulo; en profundidad, a no dañar un bulbo muy alto, que llegara hasta por encima del nivel del CAI.

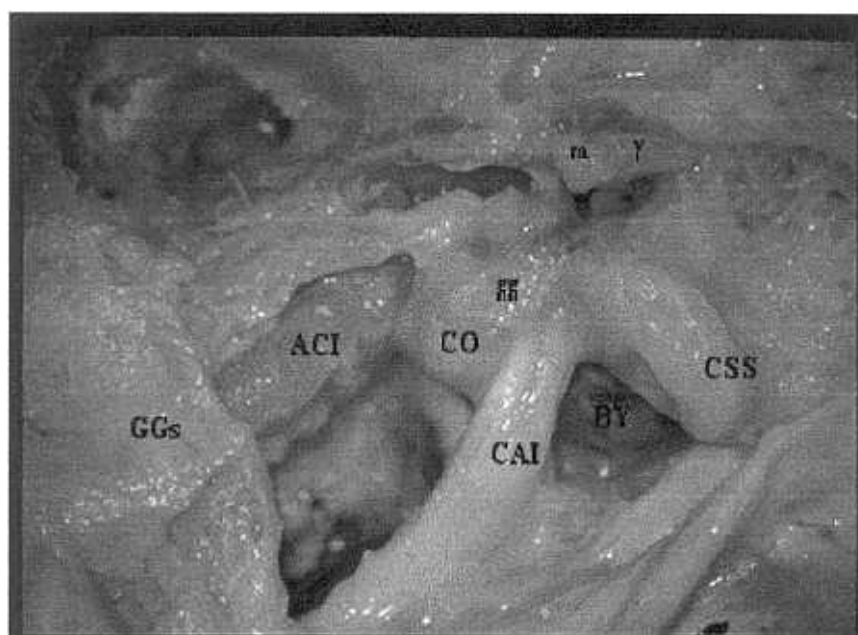


Figura 102: FCMA. GGs: ganglio de Gasser; gg: ganglio geniculado; m: martillo; y: yunque. BY: bulbo yugular; ACI: art carótida interna; CAI: conducto auditivo interno; CSS: canal semicircular superior.

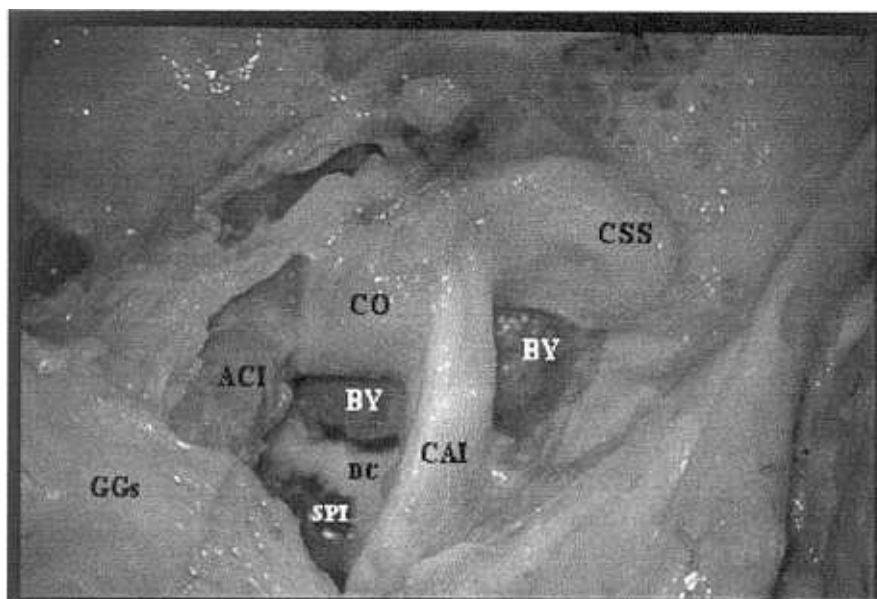


Figura 103: FCMA. Con una orientación distinta, puede apreciarse la disposición del bulbo yugular (BY) desde esta perspectiva. SPI: seno petroso inferior; DC: ducto coclear. CO: cóclea; ACI: arteria carótida interna; CAI: conducto auditivo interno. Lado derecho.

Por delante del CAI se ampliará la vía de acceso en el espacio cuadrangular formado por el borde anterior del CAI y el seno petroso superior posteromedialmente; la cóclea posterolateralmente; la arteria carótida interna por fuera; y el borde posterior del ganglio de Gasser (V par) por delante.

En el fondo de este cuadrángulo de ataque, debemos localizar la duramadre de la fosa posterior premeatal, estando atentos a no abrir el seno petroso inferior.

VISION INTRADURAL

La visión intradural de esta vía de acceso es reducida y el control de las estructuras neurovasculares del ángulo pontocerebeloso es limitada. Pueden llegar a visualizarse los pares craneales desde el V al IX-X, y las ramas cerebelosas inferiores (AICA, PICA), pero en caso de hemorragia, sería muy difícil controlarla.

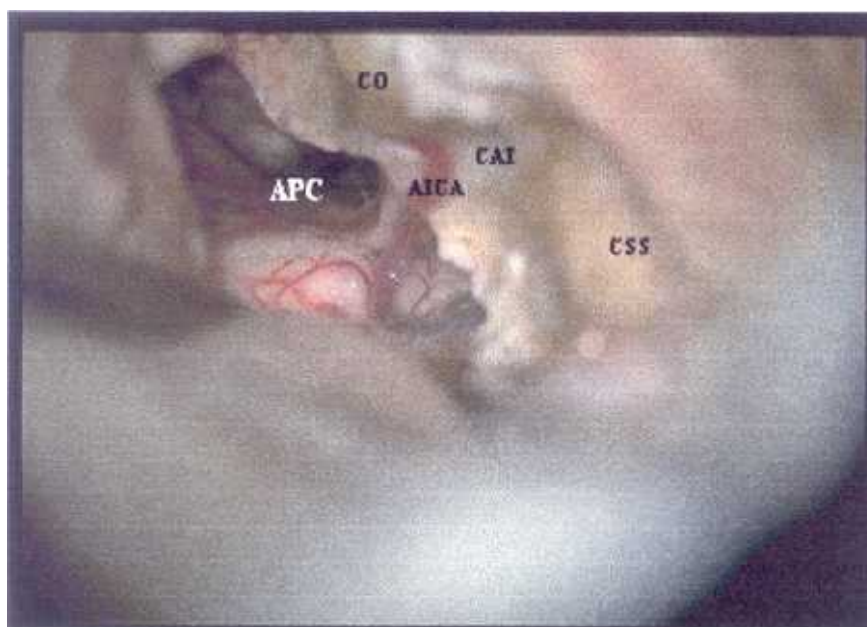


Figura 104: FCMA. Visión intradural. La arteria cerebelosa anteroinferior (AICA) realiza un bucle que penetra en el conducto auditivo interno (CAI); CO: cóclea; CSS: canal semicircular superior; APC: ángulo pontocerebeloso. La visión del APC es limitada. Lado derecho.

VARIACIONES

La sección del tentorio permite ampliar la vía de acceso, ofreciendo una mejor visión del ángulo a expensas de la retracción intradural del lóbulo temporal, sin que el control de las estructuras antes mencionadas sea completo. Permite controlar mejor el IV par y la arteria SCA.

La sección del V3 le permite extenderse a un abordaje FCMTTP.

LIMITES DEL ABORDAJE

Por delante, queda limitado por el borde posterior del ganglio de Gasser. En profundidad, por el SPI.

Por detras, lo limita el CSS; medialmente, el vestíbulo, e incluso, un bulbo alto.

Por fuera, la ACI, la cóclea, y el fondo del CAI.

Por dentro, el SPS. La sección del mismo, y del tentorio, proporciona acceso supratentorial, y mejor visión del APC.

VENTAJAS

Es un abordaje extradural amplio, que proporciona acceso y control de numerosas estructuras.

Permite identificar la ACI en su porción horizontal, aunque el control que ofrece sobre la misma, es parcial.

Proporciona acceso a la porción cuadrangular anterior del ápex petroso.

Permite conservar las funciones auditiva, vestibular y del nervio facial.

Ofrece acceso al APC, con un control limitado del mismo (porción superior).

Puede ampliarse anteriormente, en caso necesario (FCMTP).

Expone el CAI en toda su extensión, desde el poro hasta el *fundus*.

INCONVENIENTES

Es un abordaje difícil, con una anatomía muy variable; no admite errores.

Requiere compresión (extradural) del lóbulo temporal. Es necesario utilizar un retractor.

No ofrece un buen control vascular proximal. No permite el control total de la ACI intrapetrosa en su porción horizontal; la porción vertical de la ACI no es accesible.

El acceso al APC es limitado, y el control de las estructuras neurovasculares en su interior es sólo parcial.

IV.1.8.B. ANÁLISIS MORFOMÉTRICO (FCMA)

Tabla: Datos morfométrico FCMA

Triáng mudo posterior		rango	χ	σ
(mm)	n=50			
P1-P2	n=50	(7.0-14.25)	10.40	1.82
P2-P3	n=50	(0.50-17.0)	8.48	2.83
P1-P3	n=50	(6.0-13.50)	9.69	1.83

Cuadráng mudo anterior		rango	χ	σ
(mm)	n=50			
A1-A2	n=50	(4.0-9.25)	6.18	1.01
A2-A3	n=50	(4.25-12.0)	7.92	1.69
A3-A4	n=50	(4.75-13.0)	8.22	1.81
A4-A1	n=50	(6.0-16.0)	10.83	1.81

Triáng dura FP		rango	χ	σ
(mm)	n=50			
A4-P1	n=50	(6.0-19.0)	11.80	2.86
P1-P3	n=50	(6.0-18.25)	12.88	3.35
P3-A4	n=50	(14.5-25.25)	20.63	2.20

Superficies de áreas		rango	χ	σ
(mm ²)	n=25			
Cuadrangular anterior		(44.0-83.9)	64.5	9.57
Triangular posterior		(14.7-77.8)	41.7	16.1
Area del CAI		(38.0-105.8)	70.2	17.6
DFP expuesta		(22.7-133.0)	84.2	24.2

El área muda anterior al CAI, no es triangular como clásicamente se considera, sino cuadrangular.

La característica más llamativa del estudio morfométrico realizado en la FCM ha sido su enorme variabilidad. Estos datos apoyan claramente la impresión generalizada de que ésta es una de las vías de abordaje de mayor dificultad.

IV.1.8.C. CONTROL DE ESTRUCTURAS (FCMA)

Arterias Extradural	Punt	Venas Extradural	Punt	Nervios Extradural	Punt	Zonas Extradural	Punt
ACI vertic	1	Sen Trans	1	V1	1	Clivus sup	1
ACI horiz	3	Sen Sigm	1	V2	1	Clivu med	2
ACI cervi	1	Bulbo yug	1	V3	3	Clivus inf	1
ACE	1	V yug Int	1	VII intratemporal	3	Caja timp	3
AMaxInt	1	Sn pet sup	3	VII extracranal	1	Mastoides	3
AMM	3	Sn pet inf	3	IX-XI	1	Rg supralb	4
Ar Tempo	4	Plx condil	1	XII canal	1	Rg infralab	1
Ar Occip	1	Plx pterig	1	XII cervic	1	Apx petros	3
AV	1	Sn cavern	1	nC1	1	Sen esfen	1
Arterias Intradurales		Ven Intradurales		nC2	1	Sen maxil	1
ACI caver	1	Vn Dandy	3	NPSM	4	Rinofarin	1
ACI intradural	1	Vena Labbé	1	Nervios Intradurales		Fosa infratemp	1
ACP	1	Sen caver	1	III	1	Fs pterigp	1
SCA	3			IV	2	Fs retrom	1
AICA	3			V	3	Foramen Magno	1
PICA	2			VI	2	Foramen Yugul	1
Tronco Basilar	2			VII-VIII CAI	4	VC1-VC2	1
AV	1			VII-VIII cistem	3	Cond occp	1
AVe	1			IX-XI	2	Zonas Intradurales	
				XII	1	Med espin	1
				Nvs intracavern	1	Bulbo enc	2
				Nvs contralateral	1	Puente	3
				nC1-nC2	1	Mesencef	1
				Gasser (Meckel)	3	Cisterna lateral	3
						Cisterna prepontina	1
						Cis Interpeduncular	1

El abordaje por FCM, además de exponer todo el CAI, y parte de la ACI horizontal, permite acceso relativo al APC.

IV.1.8.D. APLICACIONES CLÍNICAS (FCMA).

Abordaje Fosa Craneal Media Ampliada. Neurinoma del Acústico. Wigand, Skull Base Surg, 1991

n=209	Resección	Conserv aud (0-30dB)	Complicaciones		
Todos los tamaños	Total	96%	13 %	Fístula de LCR	11 %
	Incompl	4%	SRT 50% (números)	Parálisis facial	13 %
				Meningitis	4 %
				Déficit neurol transit	4 %
				Hemorrag postop	2 %
				Mortalidad	0.5 %

No existe acuerdo unánime, ni mucho menos, en cuanto a la utilización de la vía por FCMA, para resección de NA de tamaño mediano y grande, con el objetivo único de preservar la audición; el riesgo, en parte real (4% de déficit neurológico transitorio) y en parte teórico, no parecen justificar la utilización de esta vía en caso de tumores de mayor tamaño.

RX POSTOPERATORIO

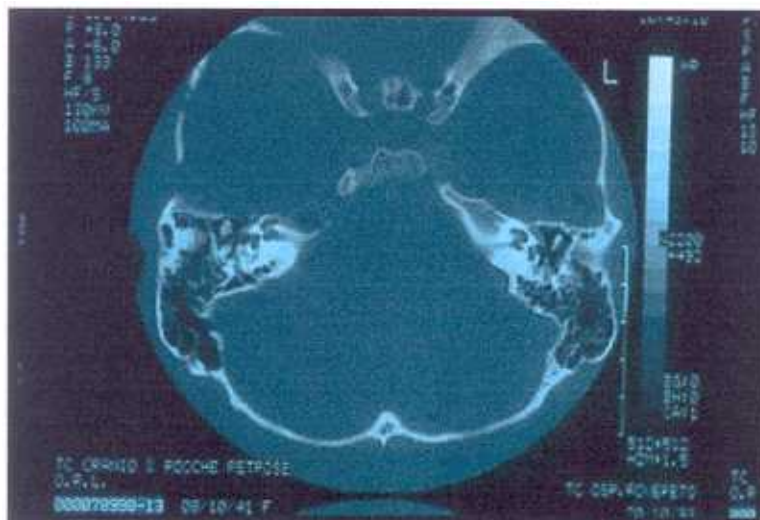


Figura 105: TAC postoperatoria de la vía FCMA.

En la TAC postoperatoria se aprecia la falta del cuadrilátero anterior al CAI en el lado derecho.

IV.1.9. ABORDAJE POR FOSA CRANEAL MEDIA TRANSPETROSO (FCMTP)

IV.1.9.A. ANATOMÍA DESCRIPTIVA.

El abordaje se inicia con una incisión preauricular, que, desde delante del trago, sigue la línea de implantación del pelo, dirigiéndose luego hacia atrás, para mejorar el acceso al músculo temporal. Este se incide y separa exponiendo la escama del temporal y la base de la apófisis cigomática. Se realiza una craniectomía más amplia que para el abordaje por fosa media convencional (5 cms de base y 7cms el resto de sus lados) y centrada en el plano anterior a la base de la ApCg.

Se eleva la duramadre de la fosa media hasta exponer toda la cara superior del peñasco. En el plano anterior nos encontramos la arteria menígea media, a su salida por el agujero espinoso, que debe ser seccionada para ampliar el abordaje; así mismo, inmediatamente delante, se encuentra la tercera rama del trigémino (V_3), a su salida por el agujero oval, que debe ser también interrumpida para poder elevar la duramadre suficientemente.

Una vez colocado el retractor autoestático, se identifica y expone el CAI como en el abordaje convencional (ver FCM). Anteriormente podrá fresarse toda la punta del peñasco en un área triangular entre la porción horizontal de la ACI por fuera y el SPS por dentro, teniendo como base la cóclea y el CAI. La ACI puede seguirse hasta su entrada al seno cavernoso a nivel de el agujero rasgado anterior.

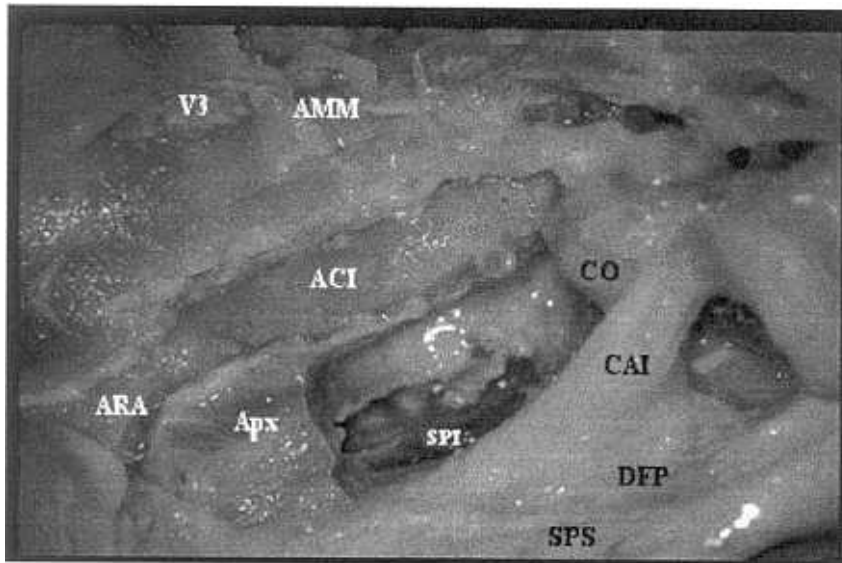


Figura 106: FCMT. Se ha eliminado el cuadrilátero anterior al CAI; queda por fresar el extremo del ápex petroso (Apx); ARA: agujero rasgado anterior; V3: ramo mandibular del trigémino, seccionado; AMM: arteria meníngea media, seccionada; ACI: arteria carótida interna; SPI: seno petroso inferior; SPS: seno petroso superior; CAI: conducto auditivo interno; DFP: dura fosa posterior . Lado derecho.

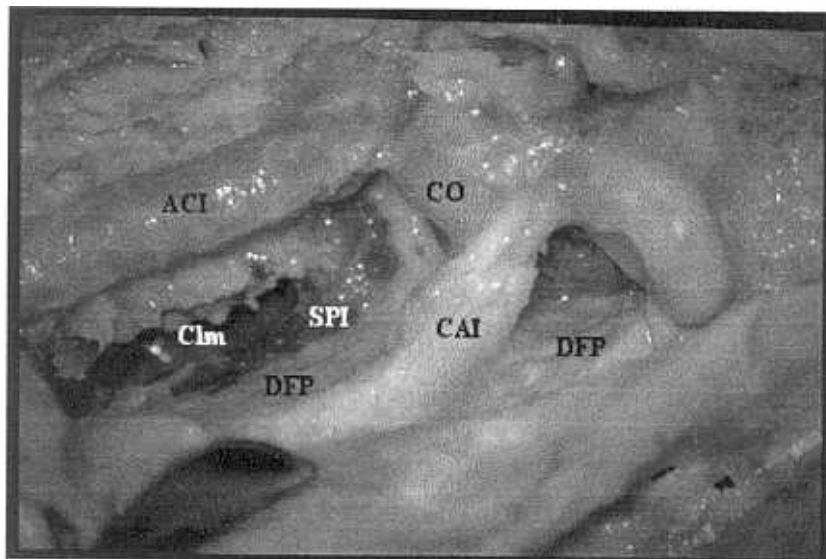


Figura 107: FCMT. Una vez eliminado todo el ápex petroso, queda expuesta una amplia superficie de dura de la fosa posterior (DFP). Clm: clivus medio; ACI: arteria carótida interna; SPI: seno petroso inferior; CO: cóclea; CAI: conducto auditivo interno.

De este modo se expone una superficie triangular de duramadre comprendida entre el SPS y el SPI, teniendo como base el nivel del poro acústico interno, y como vértice la confluencia de ambos senos petrosos, superior e inferior, en el seno cavernoso. A este nivel, cerca del SPI, tendremos que estar atentos a no lesionar el VI par, que transita en el interior de la duramadre (canal de Dorello).

VISION INTRADURAL

La apertura de la duramadre de la fosa posterior proporciona una visión de la parte antero-superior del ángulo con un control de las estructuras delimitadas entre el V y el paquete acústico-facial. Abriendo la duramadre de la fosa media, y seccionando el tentorio, previa ligadura o clampaje del SPS, obtendremos más espacio a expensas de la elevación intradural del lóbulo temporal, y, en este caso, tendremos mejor control del IV par y de la SCA, y podremos visualizar alguna estructura supratentorial.

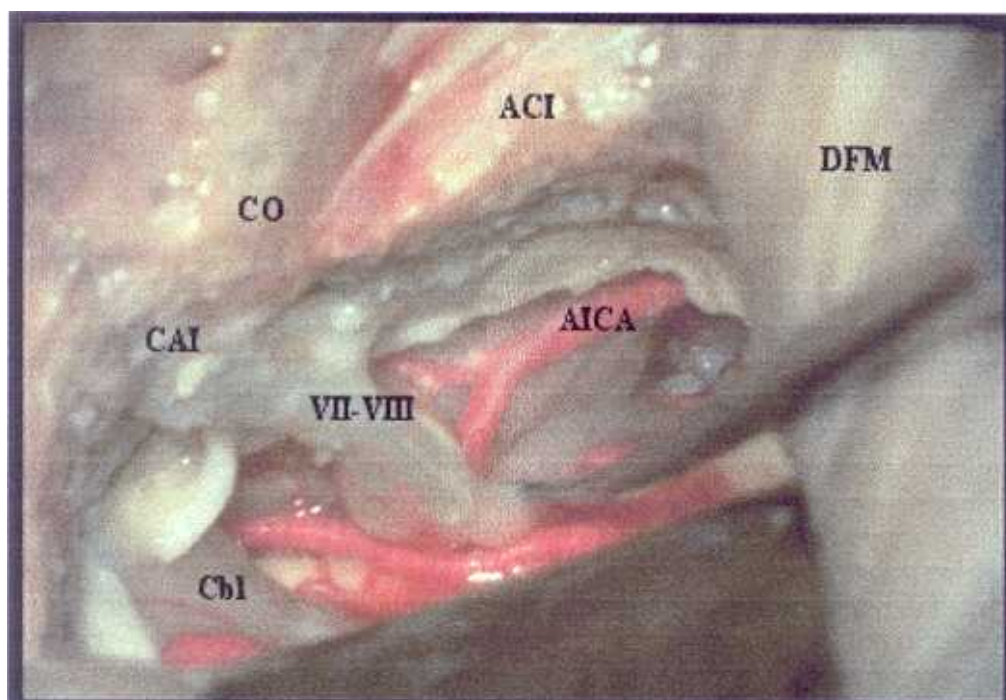


Figura 108: Visión intradural de la vía FCMT. El acceso a la porción anterior del APC es mejor, pero sigue siendo limitada. Cbl: cerebelo; CO: cóclea; ACI: arteria carótida interna; CAI: conducto auditivo interno; DFM: dura de la fosa media; AICA: arteria cerebelosa anteroinferior; VII-VIII: complejo acústico-facial. Lado izquierdo.

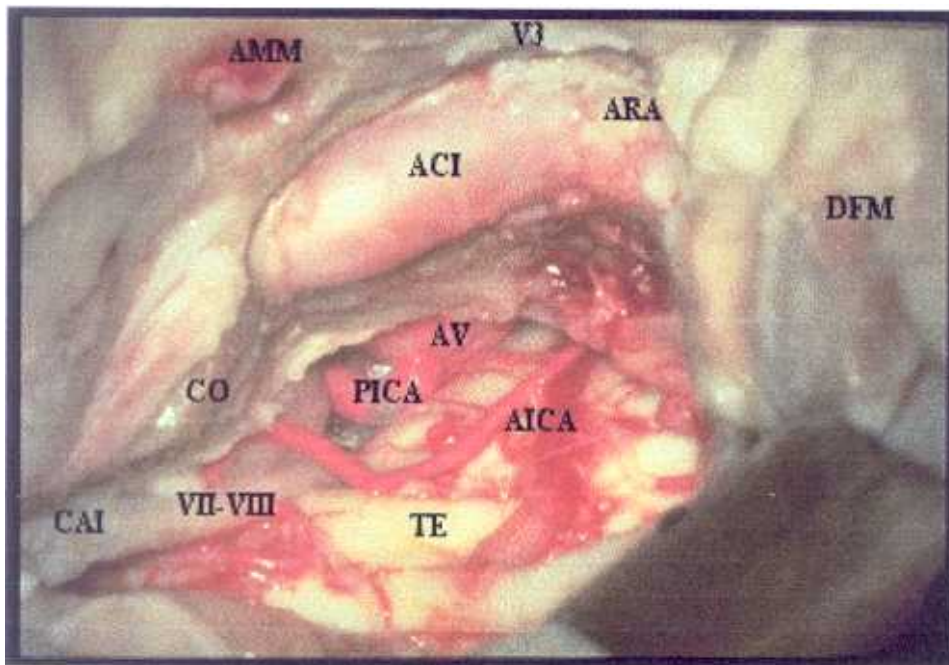


Figura 109: Visión intradural de la vía FCMTTP. ARA: agujero rasgado anterior; TE: tronco del encéfalo; CO: cóclea. AMM: arteria meníngea media seccionada; V3: ramo mandibular del trigémino seccionado; ACI: arteria carótida interna; CAI: conducto auditivo interno; AV: arteria vertebral; PICA: arteria cerebelosa posteroinferior; AICA: arteria cerebelosa anteroinferior; VII-VIII: pares craneales; DFM: dura de la fosa media

VARIACIONES

Podría combinarse con un abordaje órbito-cigomático transilviano transclinoideo para abordar el seno cavernoso. Esta posible extensión queda fuera del alcance de este trabajo.

LIMITES DEL ABORDAJE

El límite anterior lo constituye el nivel del agujero rasgado anterior; medialmente, el borde posterior del seno cavernoso.

El límite posterior lo forman el borde anterior del CAI y de la cóclea.

Por fuera, queda limitado por el borde medial de la ACI, que puede ser comprimida parcialmente.

El límite medial lo constituye el SPS, que puede ser seccionado para extenderse supratentorialmente.

En profundidad, el límite inferior relativo lo constituye el SPI, que puede ser taponado, pudiendo extenderse parcialmente al clivus medio.

VENTAJAS

Es un abordaje extradural que permite acceso al área petroclival.

Es el único acceso que permite esto, conservando las funciones auditiva, vestibular y del nervio facial.

Permite un control parcial de la porción horizontal de la ACI intrapetrosa.

Ofrece control de todo el ápex petroso. Permite acceder parcialmente al clivus medio.

Proporciona acceso a la cisterna prepontina.

Tanto la fosa media como la fosa posterior son accesibles.

INCONVENIENTES

Requiere compresión (extradural) del lóbulo temporal. Es necesario utilizar retractores.

Sacrifica la tercera rama del nervio trigémino.

Es un abordaje limitado a la porción superior del área petroclival y de la cisterna prepontina y el APC. Si la lesión se extiende por debajo del CAI, se reduce enormemente el control a ese nivel.

La sección del tentorio, mejora el acceso a la fosa posterior, pero requiere mayor tracción (intradural) del lóbulo temporal

IV.1.9.B. ANÁLISIS MORFOMÉTRICO (FCMTP)

El área de acceso del abordaje por FCMTP tiene, como zona posterior, el cuadrángulo mudo que considerabamos como anterior en el abordaje por FCMA, y cuyas medidas, le son aplicables (ver FCMA). La porción del ápex que queda debajo del ganglio de Gasser, es un área triangular, que se suma a la cuadrangular antes mencionada, y cuyas medidas ofrecemos en la tabla..

Area triangular ápex (mm)	n=25	rango	χ	σ
A2-A3		(5.3-12.0)	8.10	1.80
A2-Apx		(6.5-16.9)	12.56	3.05
A3-Apx		(6.5-18.0)	12.62	3.14

El área cuadrangular posterior de este acceso se corresponde con el área cuadrangular anterior de la via FCMA (ver). La parte anterior de este abordaje es triangular.

Como puede verse , es un triángulo isósceles de base posterior (borde imaginario que coincide con el borde posterior del ganglio de Gasser).

IV.1.9.C. CONTROL DE ESTRUCTURAS (FCMTP)

Arterias Extradurales	Punt	Venas Extradurales	Punt	Nervios Extradurales	Punt	Zonas Extradurales	Punt
ACI vertic	1	Sen Trans	1	V1	1	Clivus sup	1
ACI horiz	3	Sen Sigm	1	V2	3	Clivu med	3
ACI cervi	1	Bulbo yug	1	V3	4	Clivus inf	1
ACE	1	V yug int	1	VII intratemporal	3	Caja timp	3
AMaxInt	1	Sn pet sup	4	VII extracranial	1	Mastoides	3
AMM	4	Sn pet inf	4	IX-XI	1	Rg supralb	4
Ar Tempo	4	Plx condil	1	XII canal	1	Rg infralab	1
Ar Occip	1	Plx pterig	1	XII cervic	1	Apx petros	4
AV	2	Sn cavern	3	nC1	1	Sen esfen	1
Arterias Intradurales		Ven Intradurales		nC2	1	Sen maxil	1
ACI caver	1	Vn Dandy	4	NPSM	4	Rinofarin	1
ACI intradural	1	Vena Labbé	1	Nervios Intradurales		Fosa infratemp	1
ACP	1	Sen caver	1	III	1	Fs pterigp	1
SCA	3			IV	2	Fs retrom	1
AICA	3			V	4	Foramen Magno	1
PICA	2			VI	4	Foramen Yugul	1
Tronco Basilar	3			VII-VIII CAI	4	VC1-VC2	1
AV	2			VII-VIII cistem	3	Cond occp	1
AVc	1			IX-XI	2	Zonas Intradurales	
				XII	1	Med espin	1
				Nvs intracavern	1	Bulbo enc	2
				Nvs contralateral	1	Puente	3
				nC1-nC2	1	Mesencef	1
				Gasser (Meckel)	3	Cisterna lateral	3
						Cistema prepontina	3
						Cis Interpeduncular	1

Este abordaje, a diferencia del FCMA, ofrece un mejor acceso a la fosa posterior, permitiendo controlar la parte superior de la cisterna prepontina.

Así mismo proporciona acceso a la parte superior del área petroclival, y llega hasta el límite posterior del seno cavernoso.

IV.1.9.D. APLICACIONES CLÍNICAS (FCMTP)

Este abordaje, de reciente desarrollo^{24, 189}, ha sido utilizado para el tratamiento de meningiomas del APC situados anteriormente y que se extienden hacia el seno cavernoso, con audición conservada.

En el Grupo Otológico ha sido utilizado además en algún caso de cordoma residual.

Las complicaciones relacionadas con esta cirugía incluyen hipoestesia del V₃, dismetría, parálisis de nervios oculomotores (III IV y VI) y potencialmente epilepsia del área temporal.

RX POSTOPERATORIO

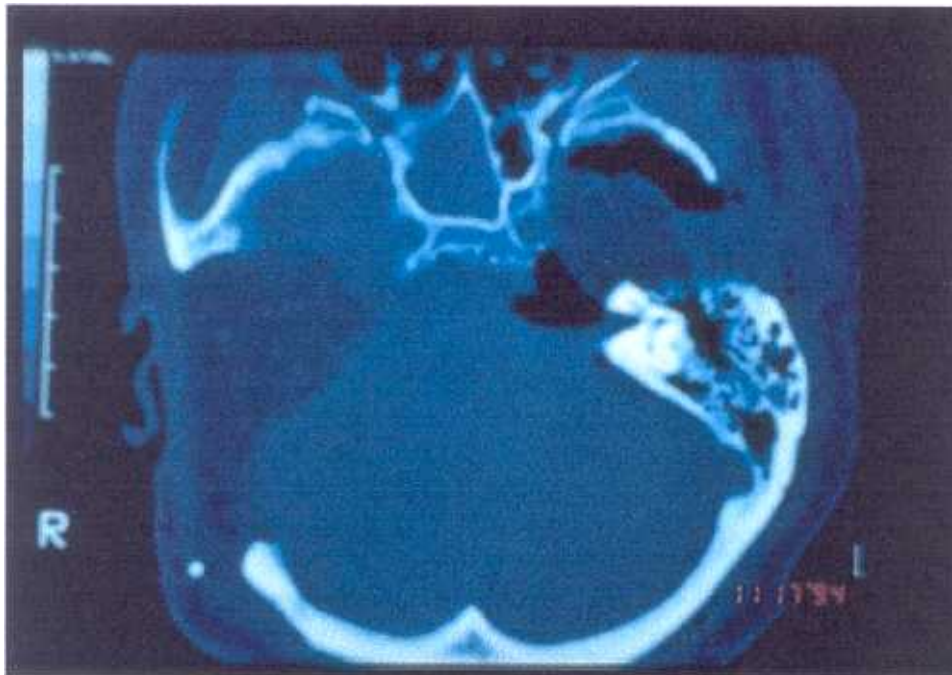


Figura 110: CT postoperatorio de la vía FCMTP en el lado izquierdo. En el lado dcho, existe un defecto creado por una vía transcoclear modificada previa.

En la TAC postoperatoria de la vía FCMTP se aprecia el defecto en la zona anterior de la porción petrosa del hueso temporal, por delante del nivel del CAI.

IV.1.10. SISTEMA DE ABORDAJES INFRATEMPORALES

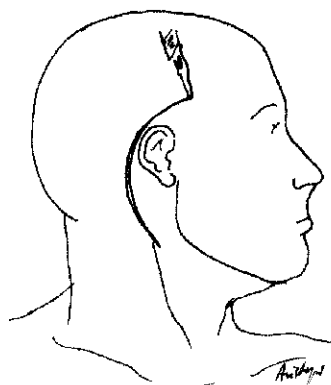
Es innegable la contribución de Ugo Fisch al desarrollo de la cirugía de base de cráneo, al sistematizar un grupo de abordajes, que él denominó Abordajes Infratemporales. Vamos a describir aquí el Tipo A, para el acceso a la región de la fosa yugular; el tipo B, para el acceso a la región en torno a la porción horizontal de la arteria carótida interna, punta de la pirámide petrosa y clivus; y el Tipo C para el acceso a rinofaringe y seno cavernoso. No incluimos la recientemente descrita Tipo D, de acceso preauricular, para lesiones que se extienden desde la fosa infratemporal a la órbita.

IV.1.10.A. ABORDAJE INFRATEMPORAL TIPO A

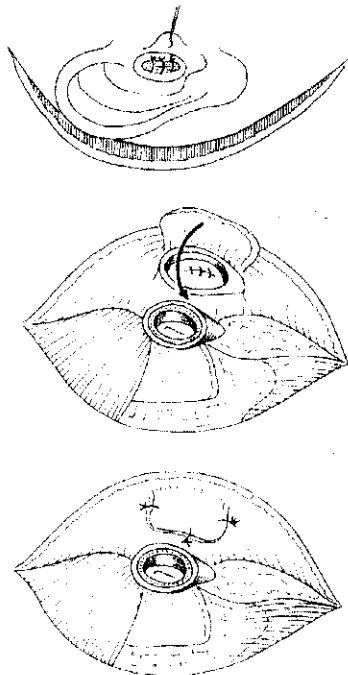
Este abordaje fue desarrollado por Fisch para superar el problema que planteaba la presencia del nervio facial en medio del acceso al foramen yugular, especialmente cuando la lesión (generalmente un tumor glómico) afectaba de forma importante a la porción vertical de la arteria carótida interna.

IV.1.10.A.a. ANATOMÍA DESCRIPTIVA (IFTA)

A través de una amplia incisión en “C” temporo- retroauriculo-temporal se crea un colgajo cutáneo-subcutáneo hasta llegar al nivel del CAE; se eleva un colgajo músculo-perióstico tipo Palva, pediculado anteriormente. Se secciona por completo el CAE, a nivel de su porción cartilaginosa.



CIERRE DEL CAE



*Fisch y Mattox*⁶²

Se separa la porción cutánea del CAE de la porción cartilaginosa, creando un colgajo circular de piel, pediculado lateralmente, que se evierte, cerrándose externamente con puntos discontinuos. Internamente se crea un segundo plano de cierre con el colgajo musculo-perióstico previamente diseñado.

Se desperiostiza toda la superficie ósea que incluye parte de la escama del temporal, la porción mastoidea del mismo y parte de la escama del occipital. Por delante, todo el hueso timpanal, conformando el CAE, debe quedar expuesto.

DISECCIÓN DEL CUELLO

La extensión cervical de la incisión permite acceder a los planos profundos de la región cervical alta donde se identificarán todas las estructuras neurovasculares, para obtener un control proximal de las mismas. Deben identificarse la arteria carótida común y su cayado, bifurcándose en carótida externa e interna, la vena yugular interna y los pares craneales IX, X, XI y XII. La desinserción de los músculos ECM y digástrico

de sus extremos mastoideos proporciona un buen campo para poder exponer las estructuras mencionadas.

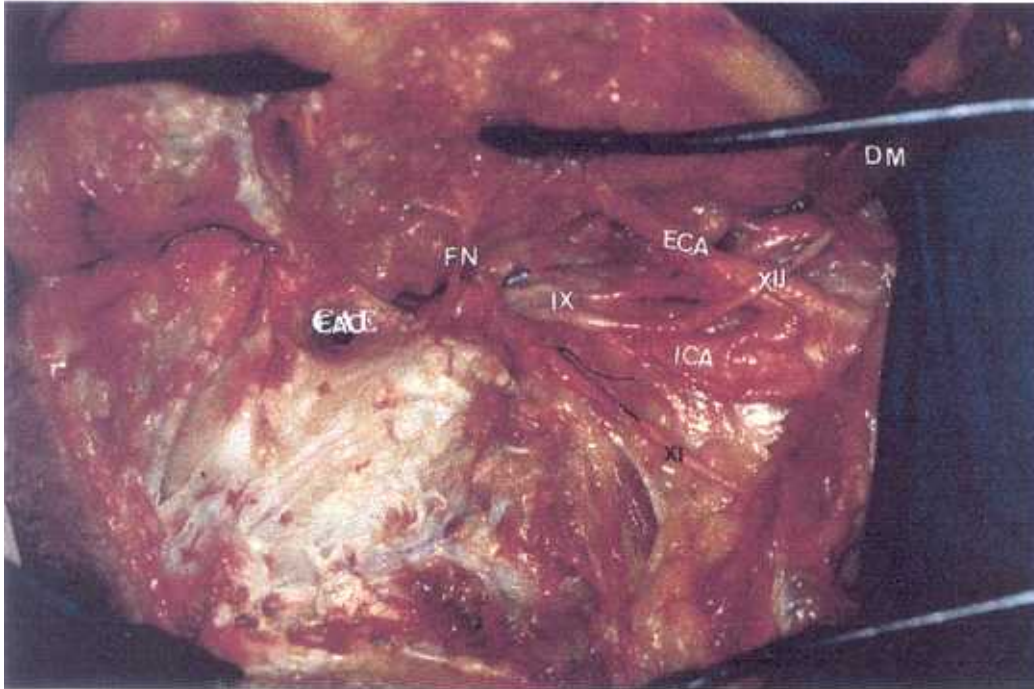


Figura 111: IFTA: disección cervical. CAE: conducto auditivo externo. FN: nervio facial; ECA: arteria carótida externa; ICA: arteria carótida interna; DM: músculo digástrico; IX, XI, XII: pares craneales. Sanna³⁴⁶.

IDENTIFICACIÓN DEL NERVIO FACIAL

Utilizando el cartílago del CAE (“*pointer*” de Conley) o la bisectriz de la línea que une el cartílago del CAE y la punta de la mastoidea (método de Fisch), se expone el nervio facial a la salida del agujero estilomastoideo. Debe continuarse la disección del mismo hasta su trifurcación intraparotídea, para favorecer posteriormente su transposición anterior.

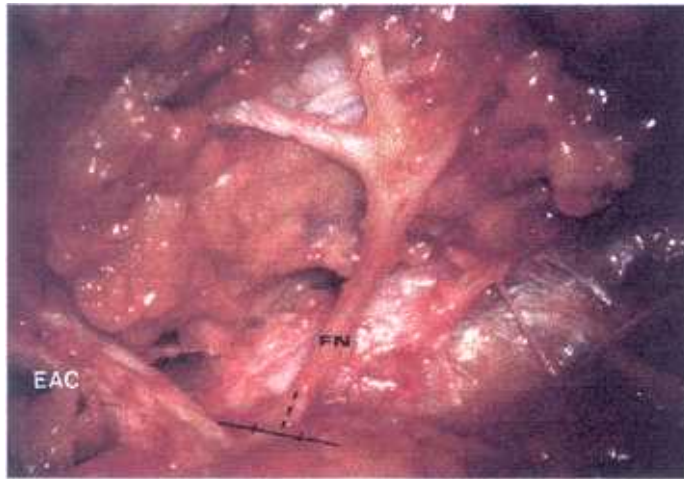


Figura 112: Identificación del nervio facial, según método de Fisch. Sanna³⁴⁶.

MASTOIDECTOMÍA

La extirpación de la porción lateral de la piel del CAE óseo, nos permite realizar una rápida y amplia mastoidectomía con eliminación de la pared del CAE. Debe quedar esqueletizada la dura de la fosa media y completamente expuestos el seno sigmoide hasta el bulbo de la yugular y la duramadre de la fosa posterior pre- y retrosigmoideas, para facilitar la ulterior ligadura del seno. Se extirpa por completo la piel del CAE junto con la membrana timpánica, el martillo y el yunque. Las maniobras sobre la cadena deben ser atraumáticas para evitar inducir una hipoacusia neurosensorial al manipular el estribo; para ello es útil realizar la desarticulación incudoestapedial antes de iniciar dichas maniobras. La eliminación de todo el CAE óseo, la exposición del ático, la eliminación de la punta de la mastoides y la identificación de la segunda y tercera porciones del nervio facial completan esta fase ósea inicial.

TRANSPOSICIÓN DEL NERVIIO FACIAL

El nervio facial debe quedar liberado de su canal óseo, en más de 180°, desde el ganglio geniculado hasta el agujero estilomastoideo. Para el trabajo sobre la porción timpánica, es aconsejable eliminar previamente el arco del estribo (supraestructura). El nervio facial se extraerá de su canal progresivamente, sin tracciones, y a nivel del agujero estilo mastoideo, con los tejidos blandos que lo rodean, para intentar preservar la vascularización a este nivel. Se labrará un canal óseo, en dirección medial-lateral, desde la cara anterior del ático, para alojar la segunda y tercera porciones del NF. El tronco común de la porción extracraneal y sus primeras ramas se fijarán sin tensiones al tejido parotídeo circundante. De esta forma se completa la transposición anterior, parcial, permanente del NF.

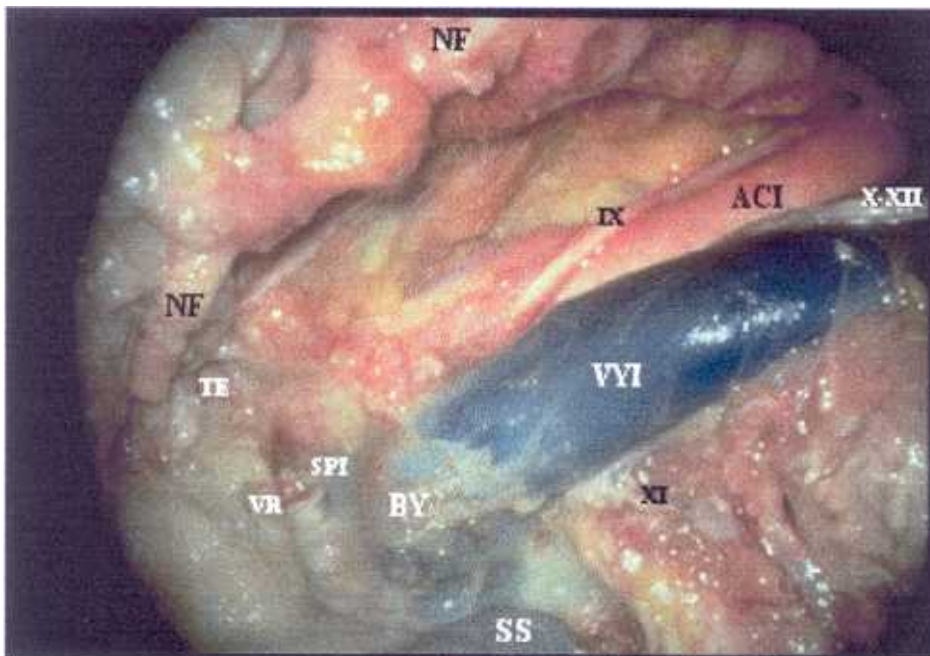


Figura 113: IFTA. El NF ha sido transpuesto anteriormente. TE: trompa de Eustaquio; VR: ventana redonda; NF: nervio facial; SPI: seno petroso inferior; SS: seno sigmoide; VVI: vena yugular interna; ACI: arteria carótida interna; IX-XII: pares craneales.

EXPOSICIÓN DE LA ACI

La eliminación completa de la pared anterior del CAE y la movilización, con un retractor, de la articulación temporo-mandibular hacia adelante, permiten trabajar sobre el hueso timpánico y petroso que rodean a la porción vertical de la ACI. Esta puede ser expuesta desde el foramen carotídeo, a través del cual ingresa en la base del cráneo, hasta su codo, medial a la trompa de Eustaquio. La extirpación de la apófisis estiloides permitirá conectar el trayecto de ACI extracraneal con el intracraneal.

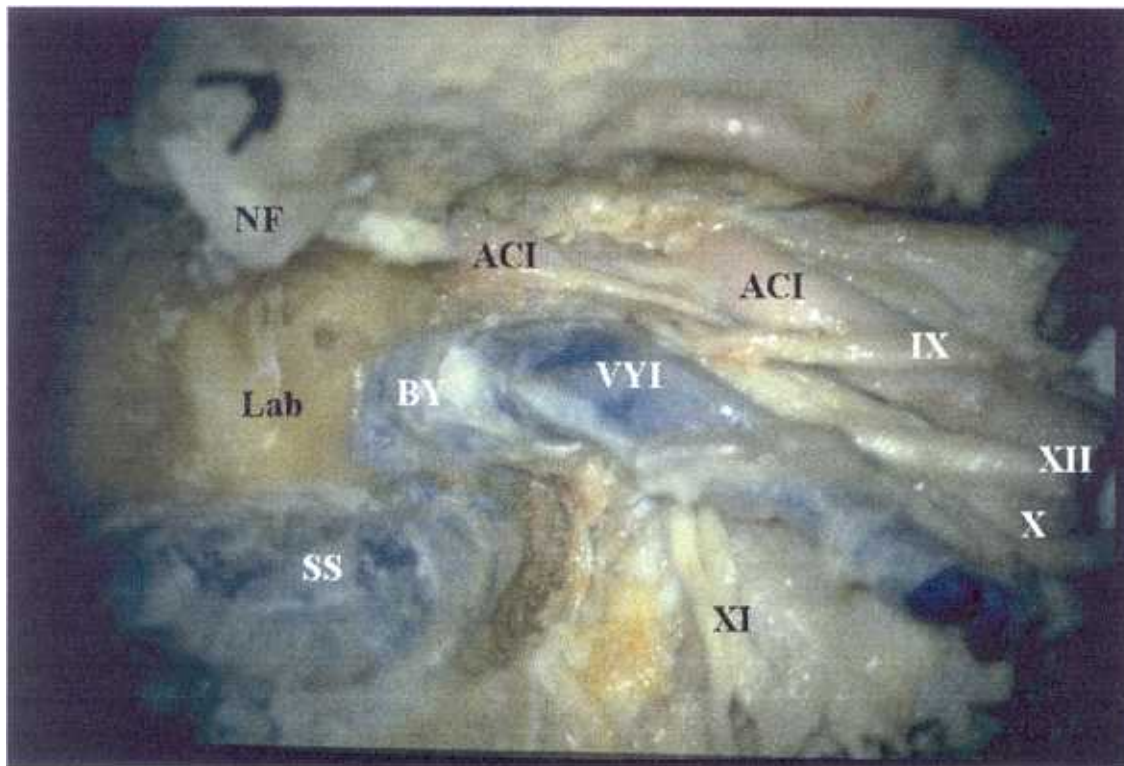


Figura 114: IFTA: exposición de la arteria carótida interna (ACI) una vez transpuesto el nervio facial (NF). Lab: bloque laberintico; SS: seno sigmoide; BY: bulbo yugular; VYI: vena yugular interna; IX-XII: pares craneales.

CIERRE DE LA VENA YUGULAR INTERNA Y DEL SENO SIGMOIDE

El cierre de la VYI y del SS, permiten, una vez taponadas las bocas de drenaje del SPI, resecar el área del BY y por tanto el asiento de un tumor a ese nivel (que en muchas ocasiones ya ha obstruido el drenaje venoso). El cierre inicial de la VYI, previene posibles embolismos aéreos, al manipular estas zonas de drenaje venoso.

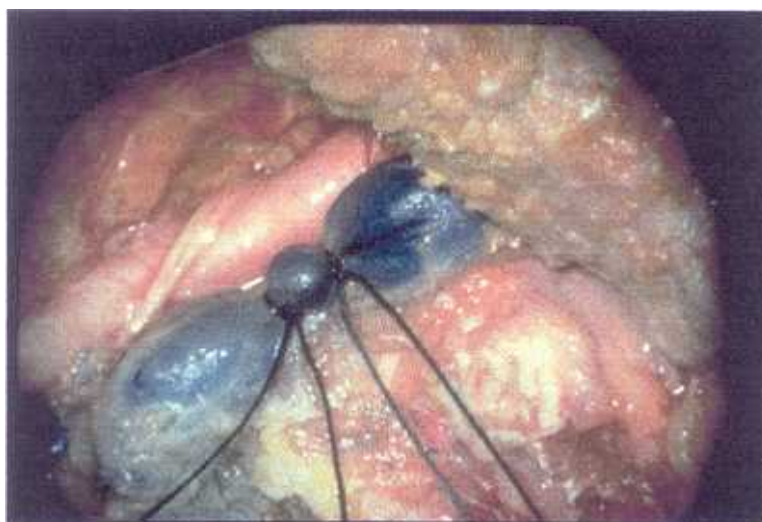


Figura 115: IFTA: Cierre de la vena yugular interna en el cuello.

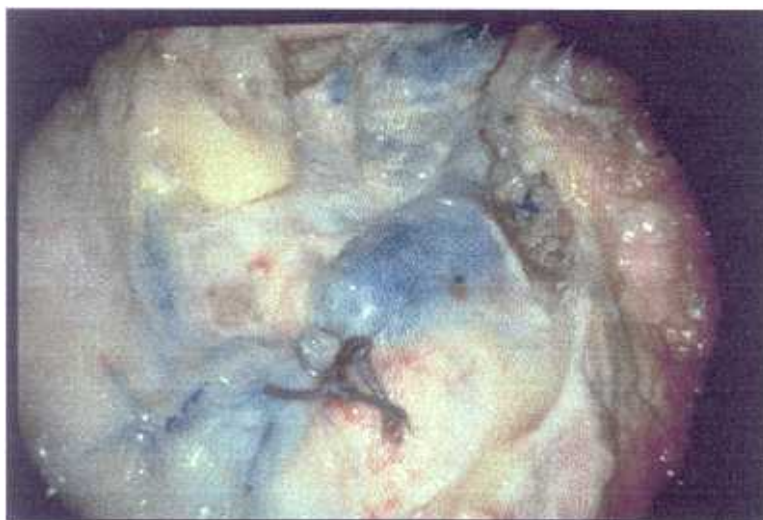

Figura 116: IFTA: Cierre del seno sigmoide.

FASE FINAL DEL ABORDAJE

La ausencia del nervio facial permite completar la exposición de todo el área infralaberíntica y de la porción posterior del ápex petroso, así como del área de la fosa yugular; fresando el cóndilo occipital, accesible en la zona retrobulbar, podemos acceder al canal del hipogloso. La ligadura de la vena yugular interna en el cuello y del seno sigmoide en su porción media, nos permite reseca el área del bulbo de la yugular junto con la tumoración y acceder al área de salida de los pares craneales bajos, que, de ser posible, deberán ser conservados. Además, este abordaje nos permite el control de la porción vertical de la arteria carótida interna y de la región del cóndilo del occipital.

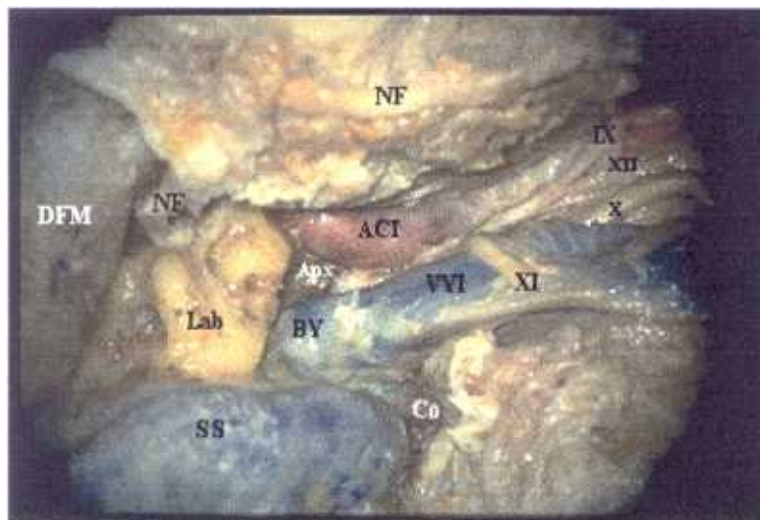


Figura 117: IFTA: visión final del abordaje. NF: nervio facial; DFM: dura de la fosa media; Lab: bloque laberíntico; ACI: arteria carótida interna; Apx: ápex petroso; BY: bulbo yugular; SS: seno sigmoide; Co: cóndilo occipital; IX-XII: pares craneales. Lado derecho.

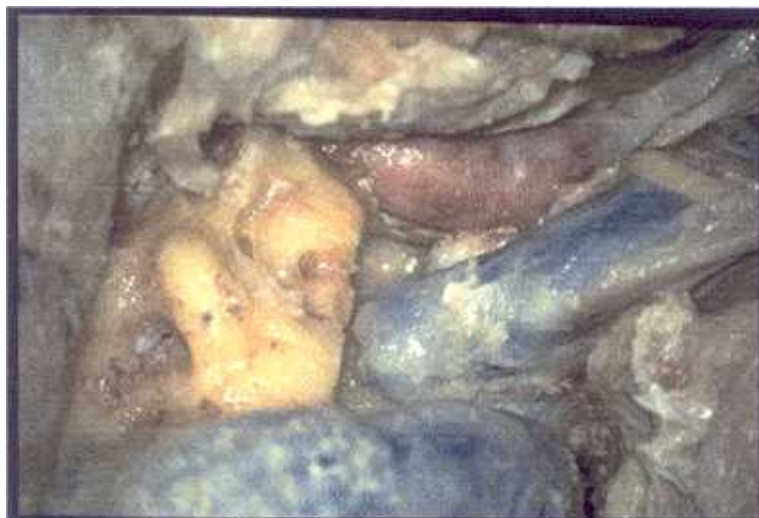

Figura 118: IFTA. Igual que en la figura anterior, pero a más aumento.

VISION INTRADURAL

No es éste un abordaje aconsejable para reseca, en un sólo tiempo, grandes extensiones intradurales de tumor, por el riesgo de favorecer una fistula de LCR, abierta hacia el cuello, donde resulta especialmente problemático conseguir un cierre hermético. Sin embargo, extensiones intradurales limitadas pueden reseca a través de esta via, que ofrece un control de la porción inferior del APC. La unión vertebrobasilar, la PICA y la región de los nervios mixtos (IX,X,XI), son controlables. El bloque laberíntico impide una buena exposición de la región superior del APC con el V, el VII y VIII, el VI, la AICA y la SCA, que sin embargo son visibles después de abrir la duramadre de la fosa posterior.

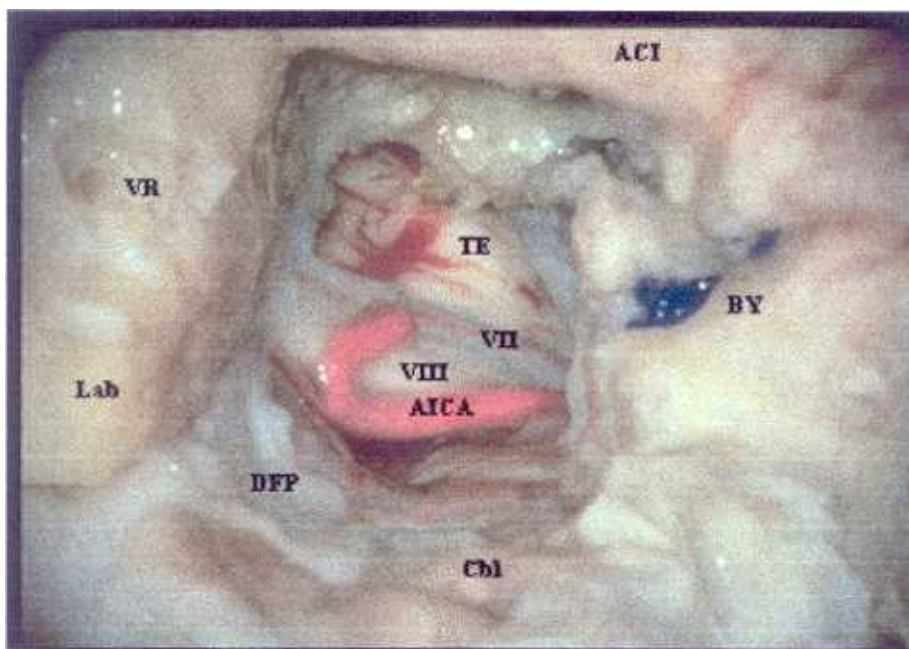


Figura 119: IFTA: visión intradural. Lab: bloque laberíntico; VR: ventana redonda; ACI: arteria carótida interna; TE: tronco del encéfalo; BY: bulbo yugular; Cbl: cerebelo; DFP: dura de la fosa posterior; DFM: dura de la fosa media; AICA: arteria cerebelosa anteroinferior; VII-VIII: pares craneales.

ALTERNATIVAS

La alternativa más extendida al Abordaje IFTA, es el *Abordaje Transtemporal Básico* (Jackson y Glasscock). La exposición de las estructuras vasculonerviosas en el cuello es similar, pero no se elimina la pared del CAE, ni, por tanto, la función del oído medio. Una amplia mastoidectomía con conservación de la pared posterior, junto con una abordaje del receso facial ampliado, permiten acceder a la región de la fosa yugular. La movilización de la tercera porción del nervio facial desde el segundo codo hasta la región parotídea (el NF es extraído del canal de Falopio, incluida la región del agujero estilomastoideo), permite mejorar el acceso al área infralaberíntica y petrosa pericarotídeas, pero el control de toda la porción vertical de la carótida hasta el codo, medial a la trompa de Eustaquio, es menor que en el abordaje IFTA.

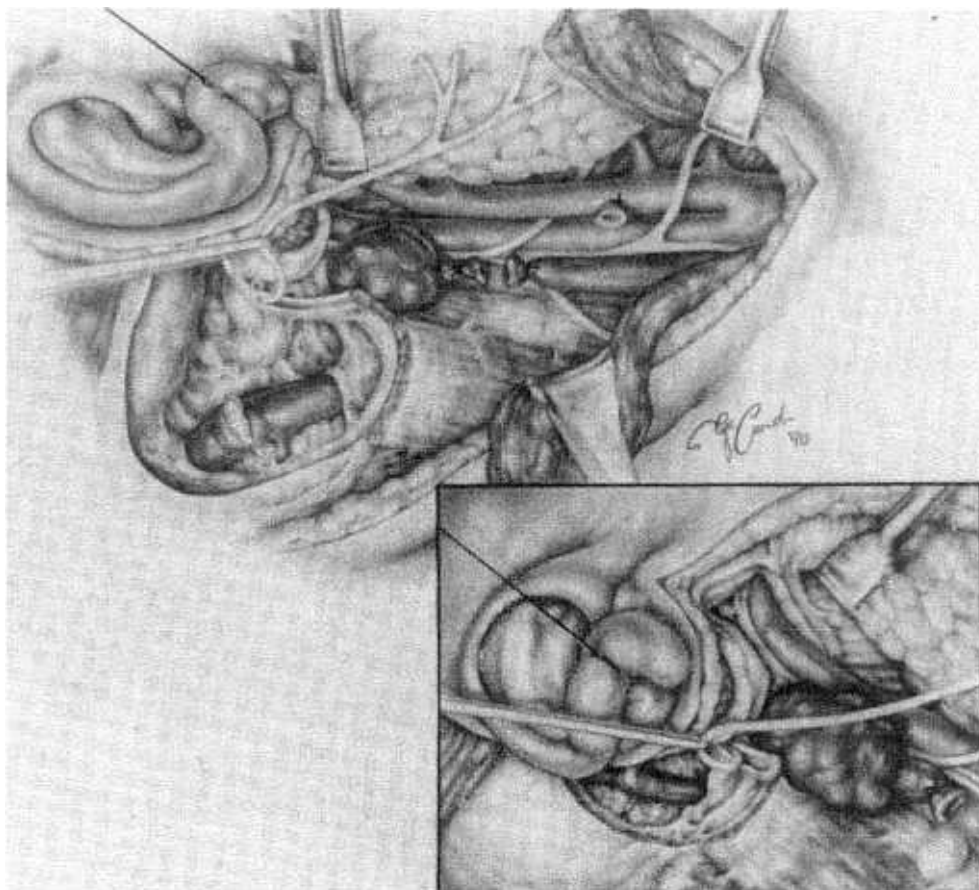


Figura120: Abordaje Transtemporal Básico: final del abordaje. Jackson²⁰².

Otra alternativa válida sería el *abordaje Petro-occipital Transigmoideo* , muy similar al descrito por Jackson y Glasscock, pero con la importante variación de que los espacios de tejidos blandos del cuello permanecen independientes de la vía de acceso principal, con lo que se reduce la posibilidad de fistula de LCR en el cuello.

LIMITES DEL ABORDAJE

El límite anterior lo constituye el cóndilo de la mandíbula, que empujado anteriormente, deja al descubierto la parte posterior de la fosa infratemporal. El límite anterior está por delante de la porción vertical de la ACI, que puede ser expuesta en 360°.

El límite inferior queda abierto en el cuello, y se extenderá lo suficiente para proporcionar un control vascular proximal a la lesión.

El límite superior lo constituye el borde inferior de la DFM.

Por detrás, el abordaje se extiende varios cms por detrás del SS, exponiendo la DFP retrosigmoidea.

VENTAJAS

Es un amplio abordaje extradural que ofrece un perfecto control del área del foramen yugular, y del área infralaberíntica.

El control vascular proximal es óptimo.

A través de la fosa yugular, permite acceder al clivus inferior.

Puede extenderse al APC si fuese necesario.

Conserva la función del oído interno.

Puede ampliarse anteriormente (IFTB, IFTC).

INCONVENIENTES

Sacrifica la función del oído medio.

La transposición anterior del NF determina, en algunos casos, un grado variable de parálisis facial.

Como acceso intradural, es limitado, y resulta difícil lograr un cierre hermético en un abordaje abierto al espacio cervical.

Elimina la cavidad glenoidea de la mandíbula, produciendo una disfunción mandibular, aunque transitoria.

IV.1.10.A.b. ANÁLISIS MORFOMÉTRICO (IFTA)

Medidas (mm) n=75	rango	χ	σ
ACI-SS (mm) n=72	(13.0-40.0)	18.95	3.65
BY-CO (mm) n=74	(0.01-12.0)	3.57	3.29
ACI (mm) n=72	(10.5-20.0)	14.34	2.21
BY-NF (mm) n=40	(1.50-10.0)	5.19	2.01
Angulo NF (°) n=26	(75-165)	119.96	16.63

Tejido interpuesto n (%) BY/ Pares craneales n=40	Conjunt laxo	Conj grueso	Hueso
BY / IX	4 (10)	19 (47.5)	17 (42.5)
BY / X-XI	13 (32.5)	23 (57.5)	4 (10)

La forma del bulbo de la yugular resultó ser prominente en un 80% de los casos, en los que el seno sigmoide giraba bruscamente hacia arriba para formar la cúpula del bulbo; o plano, en un 20%, en que se continúa con la vena yugular, realizando tan sólo un giro hacia abajo. En el primer caso, en que el bulbo formaba una cúpula, la altura de la misma fue de 6.77 mm (χ) (rango: 2.0-12.5 mm).

En 16 casos (40%), 1/3 del bulbo quedaba por delante del plano del facial vertical y 2/3 por detrás. En 12 casos (30%) quedaba distribuido por igual por delante y por detrás del facial; y en otro 30%, al menos 2/3 del bulbo quedaban por delante de este plano. La importancia de estos datos, junto con la distancia escasa entre bulbo y nervio facial (ver tabla), hacen que estos hallazgos sean de gran interés en cualquier cirugía transtemporal.

El periostio, que cubre la porción final del seno sigmoide y el bulbo de la yugular, es menos resistente que el del trayecto del seno sigmoide.

El seno petroso inferior drenaba en el bulbo de la yugular en 36 especímenes (90%); en 11 de ellos, lo hacía además en la vena yugular interna. En 4 casos (10%), el seno petroso inferior drenaba exclusivamente en la VVI.

En 2/3 de los casos, el SPI drenaba a través de más de una boca en el bulbo.

La disposición más frecuente, en relación a la salida de los nervios mixtos, resultó ser la del SPI, pasando entre el IX, por fuera y por encima, y el X y XI, por dentro y por debajo (72.5%); en un 20% de los casos el SPI pasaba medial e inferior a todos los nervios (IX-XI); sólo en un 7.5% de los casos entraba por encima y lateral a todos ellos. En todos los casos en que el SPI drenaba directamente en la vena yugular interna, lo hacía pasando entre el IX por arriba y el X y XI por debajo.

La vena emisaria condílea estaba presente en 28 especímenes (70%). En 1/3 de los casos, había una relación íntima entre la vena y los pares craneales X y XI. La vena

condilea une el plexo suboccipital con el bulbo, atravesando el interior del cóndilo, describiendo un arco de concavidad lateral, aproximadamente paralelo al trayecto del agujero condíleo del hipogloso (XII), para ir a terminar en la porción posteroinferior del bulbo. En algunos casos la porción más medial de este trayecto estaba en contacto directo con la duramadre de la fosa posterior.

El canal del hipogloso queda situado en el interior del cóndilo por delante y por debajo del trayecto de la vena condilea y más o menos paralelo a la misma, desde la visión quirúrgica transcondilar posterolateral. Desde su extremo dural, sigue un trayecto superior, lateral y anterior, que forma un ángulo con el plano horizontal de 36.88° (χ) (rango: 17° - 65°), para terminar medial a los pares craneales X y XI. En el interior del canal condíleo, siempre existía un plexo venoso, situado posterior al nervio, y una arteria meníngea (rama de la faríngea ascendente). El plexo venoso condíleo se une constituyendo la vena condilea anterior, que drenaba en el SPI, pasando medial a los pares X y XI en un 60% de los casos; menos frecuentemente drenaba en la vena yugular interna (15%), en el bulbo (15%), en el bulbo y la VYI (7.5%), o en el bulbo y el SPI (2.5%).

La relación entre el bulbo de la yugular y los pares craneales bajos puede apreciarse en la tabla .

El IX par se sitúa siempre en posición más anterior y lateral a nivel de la espina yugulotimpánica (“*crutch*”), acompañado de la arteria timpánica inferior. El XI par cruza la VYI medial a ella (52.5%) o lateral a la misma (47.5%). El X par permanece en un plano profundo entre la ACI y la VYI, y se une por debajo de su salida al XII par craneal. Esta unión es tan estrecha al principio que parecen constituir un sólo nervio. El XII realiza un giro de 270° en torno al X, siendo primero posterior, después lateral y luego anterior, para separarse e ir a cruzar lateralmente a la arteria carótida externa, después de dar su asa descendente.

IV.1.10.A.c. CONTROL DE ESTRUCTURAS (IFTA)

Arterias Extradurales	Punt	Venas Extradurales	Punt	Nervios Extradurales	Punt	Zonas Extradurales	Punt
ACI vertic	4	Sen Trans	4	V1	1	Clivus sup	1
ACI horiz	2	Sen Sigm	4	V2	1	Clivu med	3
ACI cervi	4	Bulbo yug	4	V3	1	Clivus inf	4
ACE	4	V yug Int	4	VII intratemporal	4	Caja timp	4
AMaxInt	1	Sn pet sup	3	VII extracraneal	4	Mastoides	4
AMM	1	Sn pet inf	4	IX-XI	4	Rg supralb	4
Ar Tempo	4	Plx condil	4	XII canal	4	Rg infralab	4
Ar Occip	1	Plx pterig	1	XII cervic	4	Apex petros	3
AV	1	Sn cavern	1	nC1	1	Sen esfen	1
Arterias Intradurales		Venas Intradurales		nC2	1	Sen maxil	1
ACI caver	1	Vn Dandy	3	NPSM	3	Rinofarin	1
ACI intradural	1	Vena Labbé	1	Nervios Intradurales		Fosa infratemp	3
ACP	1	Sen caver	1	III	1	Fs pterigmax	1
SCA	1			IV	1	Fs retromandib	3
AICA	3			V	2	Foramen Magno	1
PICA	3			VI	3	Foramen Yugul	4
Tronco Basilar	2			VII-VIII CAI	3	VC1-VC2	1
AV	3			VII-VIII cistern	4	Cond occp	3
AVc	1			IX-XI	4	Zonas Intradurales	
				XII	3	Med espin	1
				Nvs intracavern	1	Bulbo enc	3
				Nvs contralateral	1	Puente	3
				nC1-nC2	1	Mesencef	1
				Gasser (Meckel)	1	Cisterna lateral	3
						Cisterna prepontina	2
						Cis Interpeduncular	1

El abordaje IFTA es un amplio abordaje extradural, que permite controlar perfectamente el área del agujero rasgado posterior y zonas colindantes.

IV.1.10.A.d. APLICACIONES CLÍNICAS (IFTA)

Abordaje IFTA, Indicaciones. Fisch. Microsurgery of Skull Base, Thieme, 1988

LESION	n
Glomus Temporal	157
Neurinoma (IX-XII)	12
Tumor foramen yugular	7
Lesiones carotideas	19
Colesteatoma infralaberintico	3
Otros	18
Total	216

Las **COMPLICACIONES** posibles (Fisch) incluyen: infección de la herida quirúrgica, fistula de LCR, parálisis de nervios craneales (IX-XII), parálisis facial (promedio de recuperación, grado II de House), e isquemia y necrosis de tejidos del colgajo.

En todos los casos hay una hipoacusia transmisiva, obligada por el abordaje; además puede haber un hipoacusia neurosensorial, o incluso cofosis.

Función del NF posto en abordaje IFTA: n (%)
ENT Ospedali Riuniti. Bergamo. Gruppo Otologico. Piacenza.
Danesi et al. Skull Base Surgery. Update Y. Kugler Publ, 1995, n=73

Graduación (H-B)	Transposición ant	Anastomosis T-T	Injerto
I	-	-	-
II	8 (14)	-	-
III	38 (68)	6 (66)	2 (25)
IV	8 (14)	2 (22)	4 (50)
V	1 (2)	1 (11)	2 (25)
VI	1 (2)	-	-

La transposición anterior del nervio facial no debe de tomarse a la ligera, pues se acompaña de un grado variable de parálisis facial en un porcentaje considerable de casos, incluso en manos expertas.

RX POSTOPERATORIO

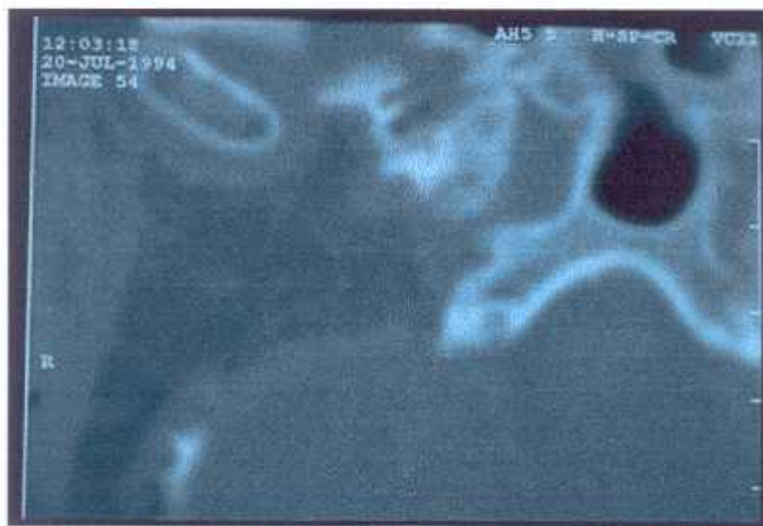

Figura 121: TAC postoperatoria del abordaje IFTA. Caso personal.

El abordaje IFTA, conserva la cápsula ótica, pero elimina el sistema celular del oído medio y oblitera la cavidad; en la parte baja de la cavidad, se aprecia el acceso hacia el clivus bajo, así como la ausencia de hueso en torno a la articulación temporomandibular y a la arteria carótida interna (TAC postoperatoria).

IV.1.10.B. ABORDAJE INFRATEMPORAL TIPO B

El abordaje IFTB permite el acceso al área de la punta de la pirámide petrosa y al clivus medio con control de la carótida interna horizontal intrapetrosa, de un modo extradural, extralaberíntico.

IV.1.10.B.a. ANATOMÍA DESCRIPTIVA (IFTB)

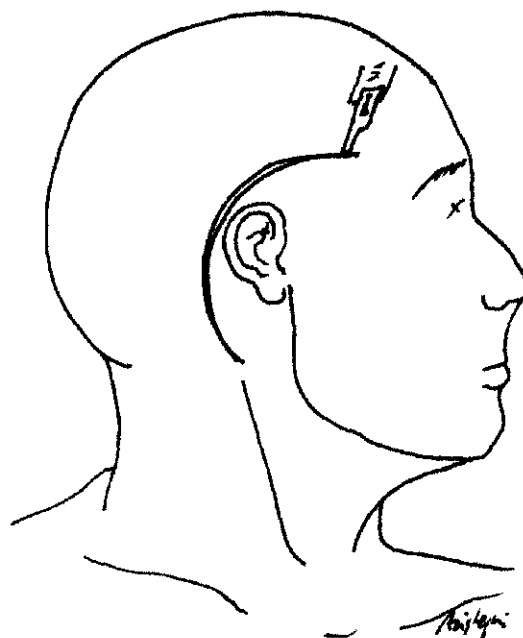


Figura 122: Incisión en el abordaje IFTB

El abordaje comienza con una amplia incisión fronto-temporo-retroauriculo-cervical. Se crea un amplio colgajo cutáneo que expone toda la región temporal, el arco cigomático, la región mastoidea y parte de la región occipital. No es necesario, y no es conveniente, exponer los espacios de tejidos blandos del cuello.

Se procede al cierre del CAE en fondo de saco como ha sido descrito en el apartado anterior (ver IFTA).

Se realiza una extensa mastoidectomía con supresión de la pared del CAE. Se elimina cuidadosamente la piel del CAE, la membrana timpánica, el martillo y el yunque. El estribo se conserva, pues no se destruye la cápsula ótica. La eliminación del

CAE y la exenteración del sistema celular del oído medio, lleva a una situación donde quedan esqueletizados la duramadre de la fosa media, el seno sigmoide, la duramadre de la fosa posterior retrolaberintica y el nervio facial en su segunda y tercera porciones. Este trabajo tiene por objeto eliminar todos los restos de mucosa del oído medio, para evitar la formación de granulomas en una cavidad que será obliterada.

No es necesaria la transposición del nervio facial, pues el objetivo de la vía de acceso se encuentra por delante del mismo. Se identificará claramente la cúpula del bulbo de la yugular medial y anterior al facial, y la entrada de la carótida por el foramen carotídeo. Para ello es necesario eliminar el resto de hueso timpanal a ese nivel. No es necesario, en este caso, eliminar la apófisis estiloides.

El desplazamiento anterior de la ATM permite trabajar en el límite anterior del campo, para exponer la carótida vertical en todo su trayecto, desde el foramen carotídeo hasta el codo, medial a la trompa de Eustaquio.

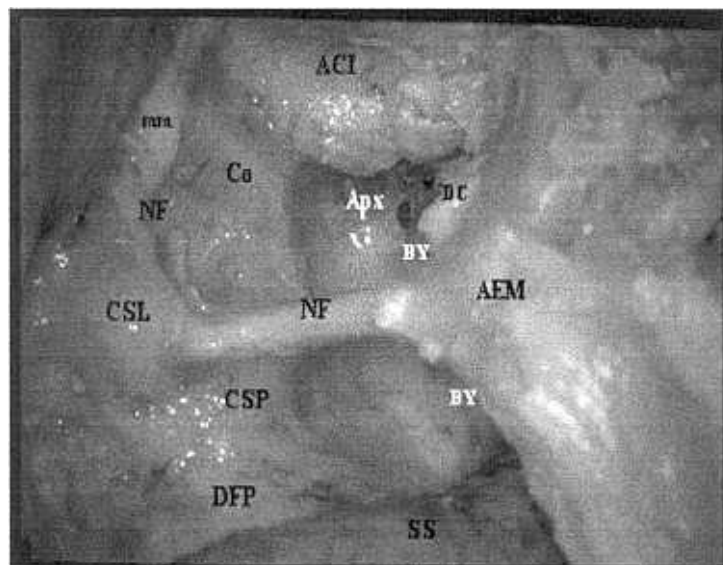


Figura 123: IFTB. ACI: arteria carótida interna; mm: músculo del martillo; NF: nervio facial; Co: cóclea; CSL: canal semicircular lateral; CSP: canal semicircular posterior; AEM: agujero estilomastoideo; SS: seno sigmoide; BY: bulbo yugular; DC: ducto coclear; Apx: ápex petroso. DFP: dura fosa posterior. Lado derecho.

Para poder seguir, y exponer el trayecto horizontal intrapetroso de la ACI, es necesario seccionar, por sus dos extremos, el arco cigomático, y rebatirlo inferiormente junto con el músculo temporal. Ello permite eliminar toda la base de la apófisis cigomática y la cavidad glenoidea, y seguir esqueletizando la duramadre en dirección anterior.

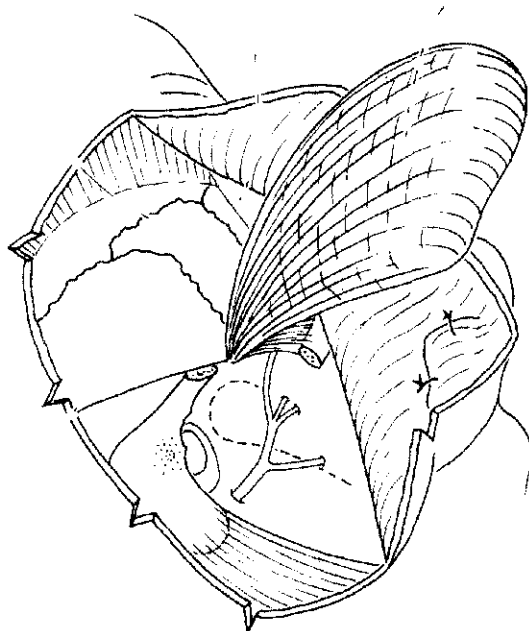


Figura 124: Osteotomía del arco cigomático y desplazamiento inferior del músculo temporal. *Fisch y Mattox*¹¹⁶.

Trabajando en este área, debemos recordar que la ACI es la estructura más medial, y adopta una dirección horizontal; inmediatamente lateral a la misma se encuentra la TE, que cruza la ACI, de atrás hacia adelante y de arriba abajo, primero en su porción ósea, después su istmo y luego su porción cartilaginosa; lateral a la TE y en un plano más anterior, nos encontramos la arteria meníngea media (que atraviesa el

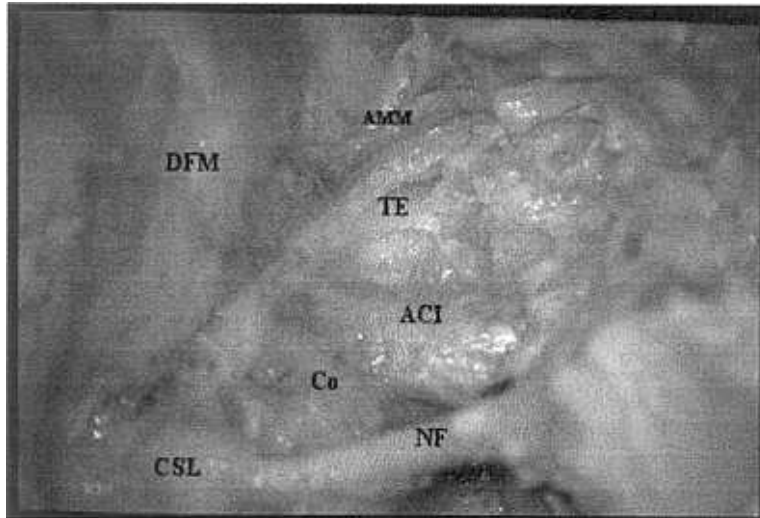


Figura 125: IFTB. Relación entre la cóclea (Co), la arteria carótida interna (ACI), la trompa de Eustaquio (TE) y la arteria meníngea media (AMM). CSL: canal semicircular lateral; NF: nervio facial; DFM: dura de la fosa media.

foramen espinoso en sentido ascendente) que debemos coagular y seccionar, y el nervio mandibular (tercera rama del V par) que atraviesa el foramen oval, y que también debemos seccionar, para ganar acceso hacia la porción más anterior de la carótida horizontal. Esta maniobra permite empujar inferiormente, con un retractor, el cóndilo de la mandíbula (el resto de los tejidos de la ATM deben ser extirpados). Se consiguen así unos cms de amplitud de acceso que permiten fresar en torno a la carótida horizontal y seguir su trayecto hasta el agujero rasgado anterior donde se hace intracavernosa. La movilización hacia afuera de la ACI nos facilitará eliminar el resto de hueso espongiótico de la punta de la pirámide, hasta alcanzar la duramadre de la fosa posterior, entre la cóclea por detrás, el seno petroso inferior por debajo y el seno petroso superior por arriba. En el punto de confluencia de ambos SP, deberemos prestar atención a no lesionar el VI par craneal. Fresando más allá del SPI, accederemos al clivus medio.

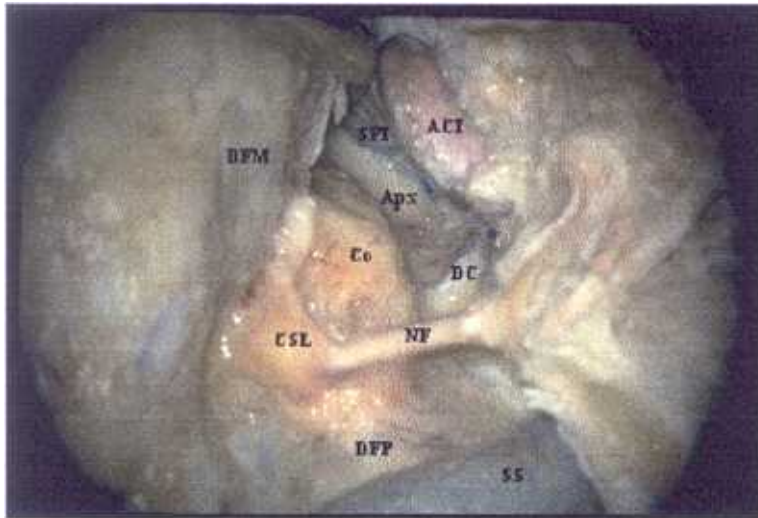


Figura 126: IFTB. El desplazamiento de la arteria carótida interna (ACI) intratemporal, permite acceder al ápex petroso (Apx). SPI: seno petroso inferior; DFM: dura fosa media; Co: cóclea; DC: ducto coclear; CSL: canal semicircular lateral; NF: nervio facial; DFP: dura fosa posterior; SS: seno sigmoide.

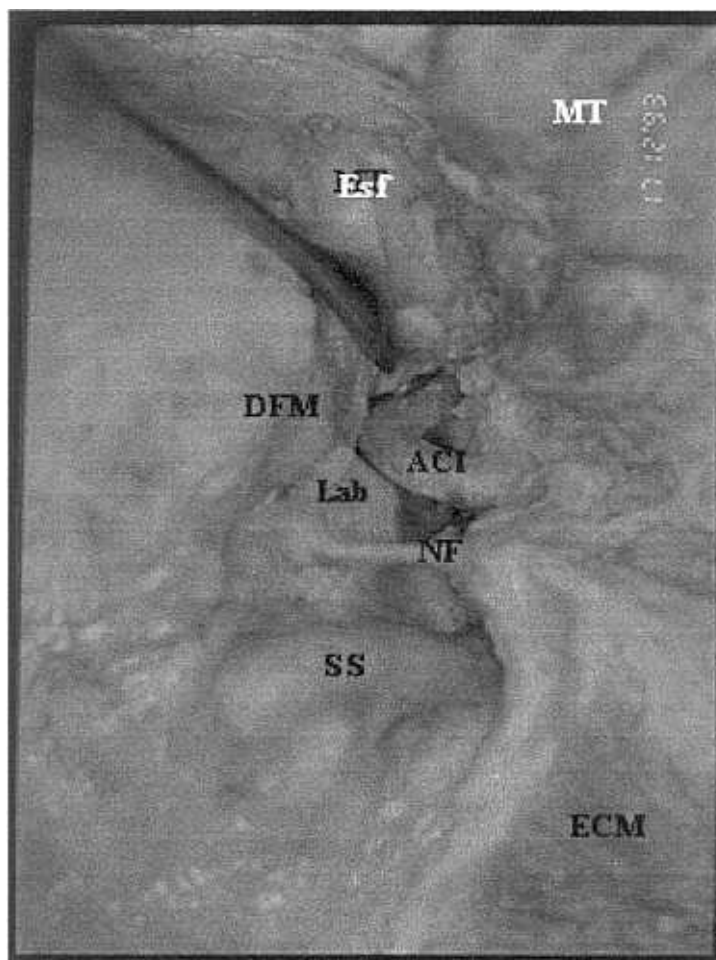


Figura 127: Visión global del abordaje IFTB. MT: músculo temporal; Esf: seno esfenoidal; ACI: arteria carótida interna; Lab: bloque laberíntico; DFM: dura de la fosa media; NF: nervio facial; SS: seno sigmoide; ECM: esternocleidomastoideo

VISION INTRADURAL

El acceso intradural estará limitado a la región de la duramadre de la fosa posterior antes mencionado y, por tanto, a la región anterosuperior del APC; sin embargo, con poco trabajo óseo añadido, podemos ampliar el acceso a través de la duramadre de la fosa posterior infralaberíntica y retrolaberíntica. En caso de penetrar el espacio intradural, se prestará gran atención a no romper el plano perióstico en torno a la musculatura de la fosa infratemporal, pues abriría una posible vía de fistula de LCR a los espacios infratemporales, donde será más difícil conseguir un cierre hermético.

LIMITES DEL ABORDAJE

El límite posterior lo constituye el hueso del área retrosigmoidea.

El límite superior, la DFM que puede ser esqueletizada, o incluso expuesta para permitir el desplazamiento de la misma, según las necesidades del caso.

El límite inferior está a nivel del agujero estilomastoideo; medialmente lo forma el bulbo; y en la parte anterior del campo, el cóndilo de la mandíbula, desplazado inferiormente, y el periostio de la fosa infratemporal.

El límite anterior lo constituye la base de la apófisis pterigoides.

VENTAJAS

Es un amplio abordaje extradural, que proporciona acceso a todo el trayecto de la ACI intrapetrosa (vertical, codo y horizontal).

Ofrece un buen control vascular proximal.

Permite controlar la región del ápex petroso, del clivus medio, y de la zona posterior de la fosa infratemporal..

Conserva la función del oído interno y la del nervio facial.

Puede ampliarse anteriormente (IFTC).

INCONVENIENTES

Sacrifica la función del oído medio.

Requiere seccionar la AMM y la tercera rama del nervio trigémino (V3) (anestesia de la región mandibular)

Elimina la cavidad glenoidea de la mandíbula (disfunción mandibular transitoria).

Como acceso intradural es limitado.

IV.1.10.B.b. ANÁLISIS MORFOMÉTRICO (IFTB)

Inicialmente se realiza una mastoidectomía muy amplia, con eliminación de todo el CAE, con esqueletización del seno sigmoide, del nervio facial y de la duramadre de las fosas media y posterior; se preserva la cápsula ótica y por tanto la función del oído interno; se eliminan todas las celdas del oído medio, para evitar granulomas de retención, en un proceso que es obliterativo (petrosectomía subtotal).

La exposición de todo el trayecto vertical de la arteria carótida interna, incluido su codo, nos ofrece un control vascular proximal, ya en esta fase de la disección.

El arco cigomático y la línea temporalis son una referencia aproximada del nivel de la duramadre de la fosa media, pero hay que recordar que siempre suele bajar unos mms más, o que incluso puede quedar a un nivel más alto..

La eliminación de la base de la apófisis cigomática y de la cavidad glenoidea, siguiendo la duramadre de la fosa media (que no necesariamente deberá ser expuesta) nos permitirá acceder a la arteria meningea media, que nos encontraremos en un plano perpendicular al de la visión del cirujano, en su trayecto a través del foramen espinoso.

Sabemos, por el análisis morfométrico realizado para la FCM, que nos encontraremos la AMM en su extremo superior del foramen espinoso a 4.30 mm (χ) de la ACI y a 4.83 mm (χ) del NPSM, según avanzamos en dirección anterior. La sección de la AMM, nos permite acceder, inmediatamente por delante al foramen oval, con la rama V_3 del nervio trigémino, que deberemos seccionar también, para progresar en la vía de acceso.

La sección de V_3 permite abrir, con un separador, el espacio entre el cóndilo de la mandíbula y el plano de la duramadre de la fosa media (la rama superior del separador, no obstante, deberá quedar anclada al borde cutáneo-subcutáneo de la incisión).

La espina esfenoidal, puede ser reconocida durante la disección como una pequeña porción de hueso que se moviliza libremente; en ese caso, puede servir de

referencia, porque inmediatamente anterior a ella, se encuentra, siempre, la AMM. Además, por detrás y algo medial, se encuentra el borde anterior del foramen carotídeo.

A medida que vamos progresando en la disección en sentido anterior, encontramos la trompa de Eustaquio que desde su extremo óseo en la caja timpánica (de dimensión muy variable, pudiendo englobar al canal del martillo, uniéndose con la celda supratubárica en un sólo espacio neummatizado) se dirige hacia abajo y hacia adelante, lateral a la ACI; a nivel de su istmo osteocartilaginoso, tiene una relación estrecha con la ACI. Continúa en sentido anteroinferior, introduciéndose su porción cartilaginosa en los tejidos blandos de la fosa infratemporal, donde se rodea de la musculatura peritubárica.

De esta forma quedan formados tres planos, que de medial a lateral lo constituyen: la ACI en su trayecto horizontal; inmediatamente lateral encontramos la trompa de Eustaquio, cursando en una dirección oblicua de atrás adelante y de arriba abajo. Lateral a estas estructuras, y separados por unos milímetros de hueso, con una dirección vertical, encontramos, primero, la AMM (foramen espinoso), e inmediatamente anterior a ella, la tercera rama del trigémino (V_3 , foramen oval).

La ACI realiza su primer codo a nivel de la abertura de la trompa de Eustaquio en el mesotímpano; en esta zona puede estar dehiscente en algunos casos.

La distancia entre el codo de la ACI y la cóclea es mínima (normalmente el grosor de la cápsula ótica); en casos excepcionales puede existir una pequeña neummatización entre ambos.

El nervio mandibular, en su trayecto por el foramen oval, puede ir acompañado de una arteria meníngea accesoria y una vena emisaria, que conecta con el plexo pterigoideo, y que pudieran hacer sangrar en esta fase de la cirugía.

Tanto el foramen espinoso como el foramen oval no son exclusivamente orificios, sino conductos de unos 3-4 mm de longitud, con un extremo superior (endocraneal) y otro inferior (exocraneal).

El nervio NPSM, el músculo del martillo y la trompa de Eustaquio, siguen cursos paralelos y muy próximos, situándose, de más medial a más lateral, en ese orden. La TE está situada en un plano algo más inferior.

El trayecto horizontal de la arteria carótida interna intrapetrosa (aproximadamente 2 cms) se continúa con su segundo codo, que gira 90°, adquiriendo un trayecto vertical, a nivel del agujero rasgado anterior, y entra después de 3-4 mm en el seno cavernoso.

Inmediatamente anterior al codo de la ACI encontramos la cortical de la base de la apófisis pterigoides, que es el límite anterior de nuestra disección.

Movilizando la ACI liberada, lateralmente, accedemos al hueso espongiótico del ápex petroso, que puede ser fresado con facilidad, sin estructuras interpuestas, hasta llegar a la duramadre de la fosa posterior.

En el espesor de la duramadre de la fosa posterior, encontramos el SPI que lleva un trayecto oblicuo anterior y ascendente, hacia el seno cavernoso. Su pared lateral es muy delicada, fácilmente desgarrable incluso con la fresa diamantada. Más allá del seno petroso inferior nos encontramos el hueso medular del clivus medio, que no ofrece apenas resistencia a la fresa, si no está afectado por una determinada lesión.

Inmediatamente por detrás del SPI, en su extremo anterosuperior, cercano al seno cavernoso, nos encontramos el VI par, en el interior de su canal dural (canal de Dorello). La relación entre ambos es muy íntima, pero siempre se mantienen independientes.

En la cara inferior de la porción petrosa del temporal encontramos, de forma constante, un tejido fibrocartilaginoso muy consistente que acompaña todo el trayecto de la carótida horizontal, que está en relación con la musculatura de la fosa infratemporal, y que puede llevar un sistema de drenaje venoso importante, paralelo al SPI, con comunicantes a la región extracraneal (en relación a los plexos pterigoideo y parafaríngeo y sus interconexiones), y que puede drenar, como el SPI, en la cara anterior del bulbo yugular.

En condiciones normales, la ACI no da ramas en su trayecto horizontal.

IV.110.B.c. CONTROL DE ESTRUCTURAS (IFTB)

Arterias Extradurales	Punt	Venas Extradurales	Punt	Nervios Extradurales	Punt	Zonas Extradurales	Punt
ACI vertic	4	Sen Trans	4	V1	1	Clivus sup	1
ACI horiz	4	Sen Sigm	4	V2	2	Clivu med	4
ACI cervi	1	Bulbo yug	4	V3	4	Clivus inf	1
ACE	1	V yug Int	1	VII intratemporal	4	Caja timp	4
AMaxInt	1	Sn pet sup	3	VII extra craneal	1	Mastoides	4
AMM	4	Sn pet inf	4	IX-XI	1	Rg supralab	4
Ar Tempo	4	Plx condil	1	XII canal	1	Rg infralab	4
Ar Occip	1	Plx pterig	4	XII cervic	1	Apx petros	4
AV	1	Sn cavern	1	nC1	1	Sen esfen	1
Arterias Intradurales		Ven Intradurales		nC2	1	Sen maxil	1
ACI caver	1	Vn Dandy	3	NPSM	4	Rinofarin	1
ACI intradural	1	Vena Labbé	1	Nervios Intradurales		Fosa infratemp	3
ACP	1	Sen caver	1	III	1	Fs pterigomax	1
SCA	3			IV	2	Fs retromandib	3
AICA	3			V	3	Foramen Magno	1
PICA	3			VI	4	Foramen Yugul	3
Tronco Basilar	3			VII-VIII CAI	1	VC1-VC2	1
AV	2			VII-VIII cistem	4	Cond occp	2
AVc	1			IX-XI	4	Zonas Intradurales	
				XII	2	Med espin	1
				Nvs intracavern	1	Bulbo enc	3
				Nvs contralateral	1	Puente	4
				nC1-nC2	1	Mesencef	1
				Gasser (Meckel)	3	Cisterna lateral	3
						Cisterna prepontina	2
						Cis Interpeduncular	1

El abordaje IFTB proporciona un excelente acceso extradural para lesiones que afecten, o incluso engloben, a la ACI en su trayecto intrapetroso, especialmente en su porción horizontal.

IV.1.10.B.d. APLICACIONES CLÍNICAS (IFTB)

Abordaje IFTB, Indicaciones. Fisch. Microsurgery of Skull Base, Thieme, 1988.

LESION	n
Porción post Fosa Infratemp	
Coristoma Trompa Eustaquio	1
Miositis	1
Melanoma Trompa Eustaquio	1
Hemangioma	2
Apex petroso	
Quiste Epidermoide	9
Quiste Mucoso	3
Quiste glial	1
Condrosarcoma	3
Clivus	
Cordoma	24
Quemodectoma	2
Fistula craneofaríngea	1
Total	48

Las **COMPLICACIONES** posibles, relacionadas con esta vía de acceso, incluyen: Infección de la herida (es mejor obliterar con músculo que con grasa); Parálisis facial (Paresia en 3%); defecto cosmético (mínimo, gracias a la reposición del arco cigomático).

La disfunción mandibular y la anestesia de las regiones maxilares, se compensan, y no son secuelas definitivas.

Existe una hipoacusia de transmisión obligada, y puede existir pérdida de audición de tipo neurosensorial.

RX POSTOPERATORIO

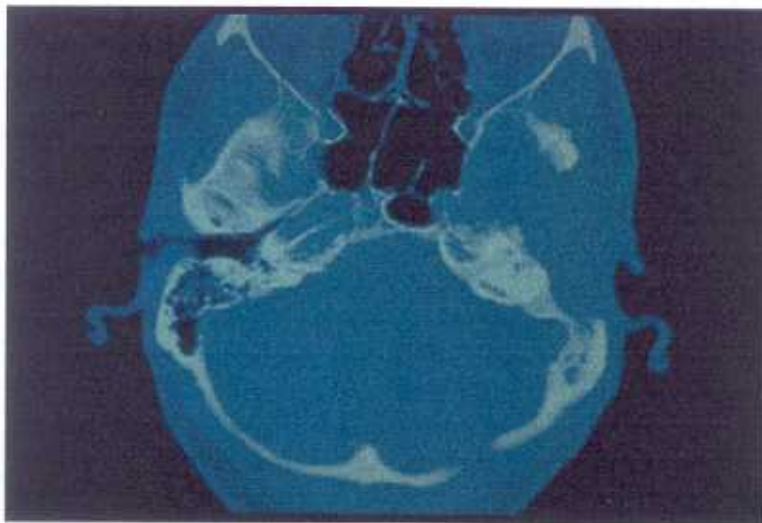


Figura 128: TAC postoperatorio de la vía IFTB.

En la TAC postoperatoria de la vía IFTB se aprecia el defecto de la porción lateral a la ACI de la porción petrosa del hueso temporal, así como el defecto en el hueso que cubra la fosa media.

IV.1.10.C. ABORDAJE INFRATEMPORAL TIPO C

Este abordaje permite el acceso a áreas que siempre se habían abordado mediante vías anteriores o anterolaterales, como la rinofaringe, los senos esfenoidal y maxilar o el seno cavernoso. Todo ello con un control neurovascular proximal y mediante un acceso extradural.

IV.1.10.C.a. ANATOMÍA DESCRIPTIVA (IFTC)

El abordaje IFTC constituye una extensión anterior del abordaje IFTB, por lo que es necesario realizar exactamente los mismos pasos, salvo el fresado de la punta de la pirámide y del clivus, mediales a la arteria carótida interna, que pueden obviarse, si no fuera necesario.

Por tanto, una vez identificada y expuesta la ACI en su tramo horizontal hasta el agujero rasgado anterior, el acceso al abordaje tipo C se logra eliminando la base de la apófisis pterigoides.

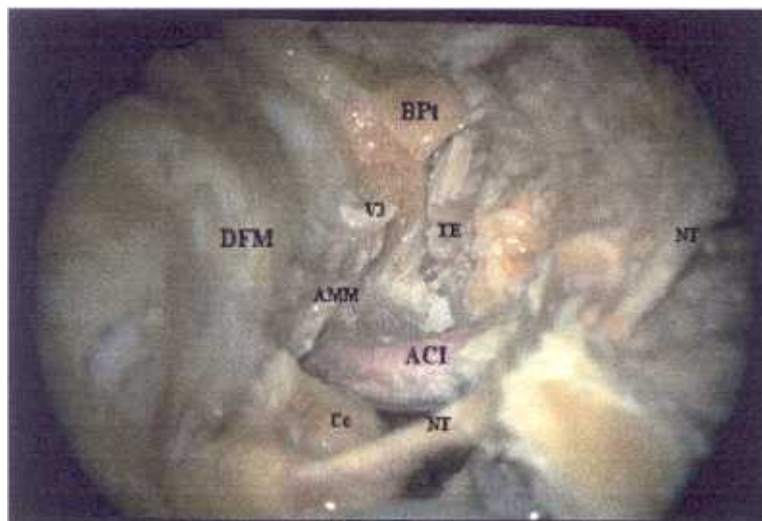


Figura 129: IFTC. La base de la apófisis pterigoides (BPt) es la clave de acceso, en la vía IFTC. V3: tercera rama del trigémino; TE: trompa de Eustaquio; AMM: arteria menígea media; DFM: dura de la fosa media; Co: cóclea; ACI: arteria carótida interna; NF: nervio facial.

Fresando esta estructura ósea, encontraremos el canal del nervio vidiano, que nos conducirá en sentido anterior al borde inferior del seno esfenoidal, cuya mucosa deberemos respetar, si es posible.

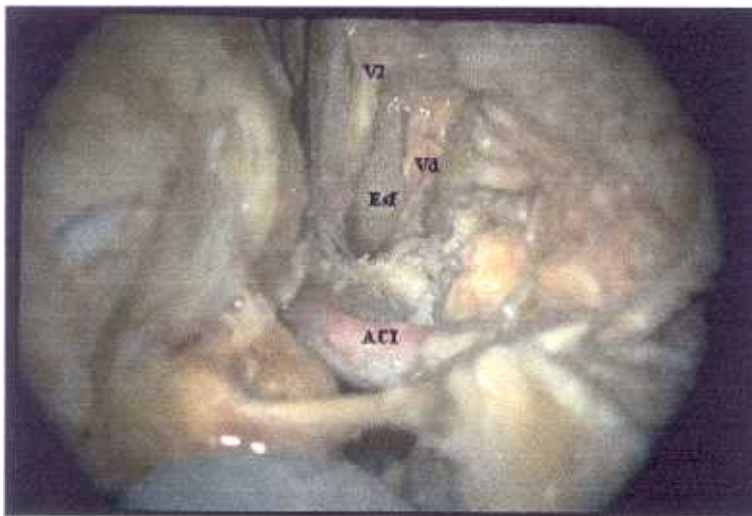


Figura 130: IFTC. El nervio vidiano (Vd), suele constituir el nivel inferior del seno esfenoidal (Esf). V2: nervio maxilar superior; ACI: arteria carótida interna.

Inferiormente, una vez eliminada la base de la apófisis pterigoides, podremos extirpar los tejidos blandos de la fosa infratemporal, y los espacios peritubáricos, que nos conducirán a la rinofaringe. Por delante de la apófisis pterigoides resecada, tendremos acceso, atravesando la fosa pterigomaxilar, a la pared posterior del seno maxilar. En la fosa pterigomaxilar nos encontraremos la arteria maxilar interna y sus ramas, que pueden causar problemas de hemorragia y que deberemos controlar.

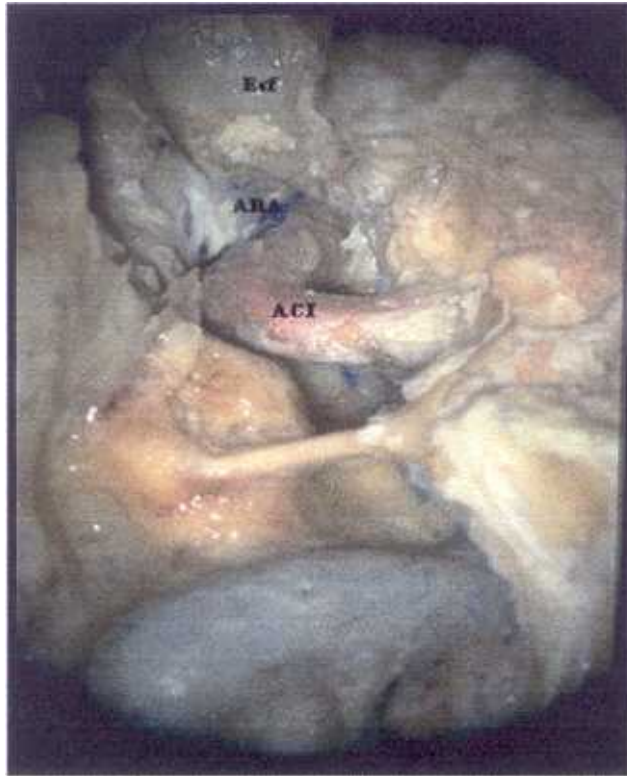


Figura 131: IFTC. ARA: agujero rasgado anterior; ACI: arteria carótida interna; Esf: seno esfenoidal.

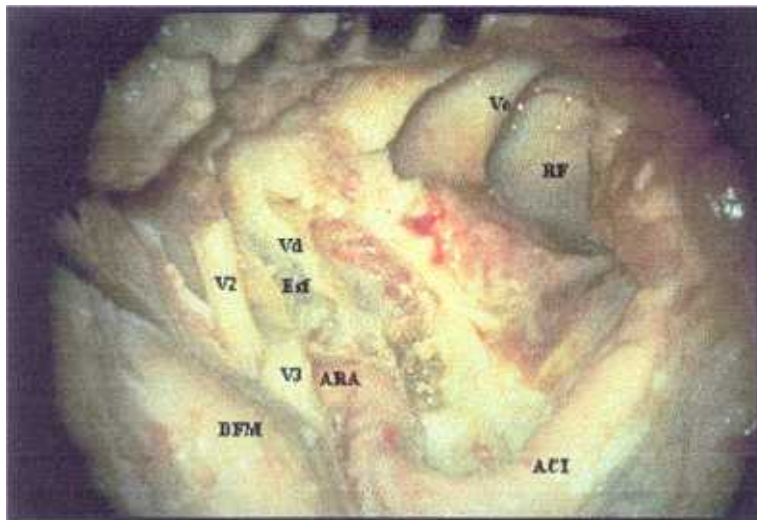


Figura 132: IFTC. Acceso a la rinofaringe (RF). Vo: vómer; Vd: nervio vidiano; V2: segunda rama del trigémino. V3: nervio mandibular seccionado; DFM: dura de la fosa media; ACI: arteria carótida interna.

Siguiendo un curso groseramente paralelo al nervio vidiano, y por encima de él, podremos identificar el nervio maxilar superior (V_2), que rodea la cara lateral del seno cavernoso, del que forma parte. Seccionando este nervio a su salida por el agujero redondo mayor, y desplazando el ganglio de Gasser hacia arriba, tendremos acceso a la cara lateral del seno cavernoso.

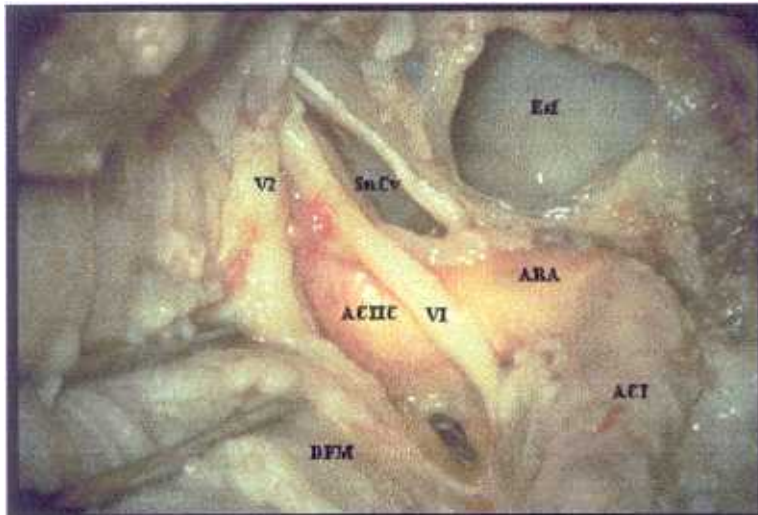


Figura 133: IFTC: acceso al seno cavernoso (SnCv). Esf: seno esfenoidal abierto; V2: nervio maxilar superior seccionado; DFM: dura de la fosa media; ACI: arteria carótida interna; ARA: agujero rasgado anterior; ACIIC: arteria carótida interna intracavernosa; VI: motor ocular externo.

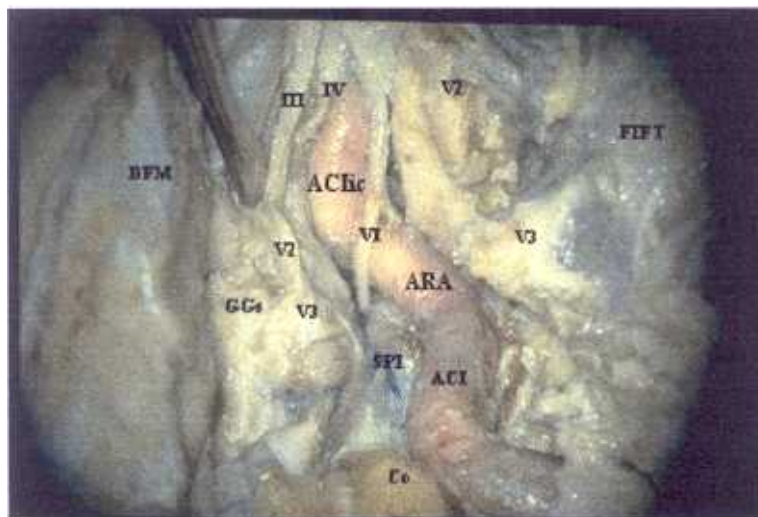


Figura 134: Abordaje IFTC: acceso al seno cavernoso. V3, V2: cabos de la tercera y la segunda ramas del nervio trigémino; III-VI: pares craneales; FIFT: periostio de la musculatura de la fosa infratemporal; GGs: ganglio de Gasser (V par); ACI: arteria carótida interna; ARA: nivel del agujero rasgado anterior; ACIIC: arteria carótida interna intracavernosa; SPI: seno petroso inferior; Co: cóclea.

VISION INTRADURAL

No es aconsejable entrar en el espacio intradural si la rinofaringe o alguno de los senos paranasales ha sido expuesto, por el alto riesgo de contaminación, y la posibilidad de una infección intracraneal grave. La apertura de la duramadre petroclival proporciona un abordaje similar a la vía IFTB, pero con un ángulo de trabajo más directo al APC y a la cisterna prepontina.

ALTERNATIVA A LOS ABORDAJES IFTB e IFTC

La principal alternativa descrita la constituye el abordaje Subtemporal-Preauricular Infratemporal que detallaremos a continuación (IV.1.11.). Éste es también un abordaje extradural que elude la eliminación del oído medio, yendo preauricularmente. Sacrifica a cambio la trompa de Eustaquio y el cóndilo de la mandíbula. Tiene la ventaja de un eje de visión anterolateral del APC, y un acceso tanto al clivus medio como al clivus bajo (éste último se alcanza por delante del bulbo). Tiene el inconveniente de trabajar con el nervio facial, en un primer plano, bajo el riesgo de una tensión excesiva.

LIMITES DEL ABORDAJE

El límite superior lo forma la duramadre de la fosa media.

El límite inferior lo constituye la fosa infratemporal abierta inferiormente.

El límite anterior puede ser el seno esfenoidal, la fisura orbitaria inferior, la rinofaringe abierta, la fosa pterigopalatina o incluso el seno maxilar.

El límite posterior es el área retrosigmoidea.

VENTAJAS

Es uno de los abordajes extradurales más extensos que existen; sin ningún tipo de compresión de tejido nervioso, consigue alcanzar regiones tan inaccesibles como el ápex petroso, el clivus medio, el seno cavernoso, el seno esfenoidal, la rinofaringe o el seno maxilar.

Ofrece un buen control vasculonervioso proximal.

Conserva las funciones del oído interno y del nervio facial

No provoca deformidades estéticas importantes.

Permite el control del espacio extradural desde la región retrosigmoidea hasta las fosas nasales y senos paranasales.

INCONVENIENTES

Sacrifica la función del oído medio.

Requiere seccionar V_3 y en ocasiones V_2 , para poder lograr un acceso adecuado (anestesia facial).

Ofrece un limitado acceso intradural, que no es aconsejable, por las dificultades de reconstrucción hermética, y/o por la apertura de espacios contaminados (rinofaringe, senos paranasales).

Elimina la cavidad glenoidea de la ATM, con la consiguiente disfunción mandibular, generalmente transitoria.

IV.1.10.C.b. ANÁLISIS MORFOMÉTRICO (IFTC)

El abordaje IFTC es una extensión anterior del abordaje IFTB; por ello, todas las referencias descritas en él, le son aplicables.

La **base de la apófisis pterigoides** constituye la llave para ampliar el abordaje infratemporal al tipo C. La eliminación de la misma da acceso a diversas regiones, como el seno esfenoidal, el seno cavernoso, la rinofaringe o incluso el seno maxilar, a través de la fosa pterigomaxilar. Además, ofrece la posibilidad de controlar completamente la fosa infratemporal.

En el espesor de la base de la apófisis pterigoides, mientras fresamos, encontramos un canal óseo, con un nervio en su interior, que continúa el trayecto del NPSM; son el canal y el nervio vidianos. Esta es una referencia importante, porque marca el límite inferior del seno esfenoidal, que lo encontraremos más medialmente (salvo neumatización excesiva o muy reducida).

Groseramente paralelo al trayecto del nervio vidiano, por encima de él, y algo lateral, una vez eliminada la apófisis pterigoides, alcanzamos el agujero redondo mayor (*foramen rotundum*), que da salida a la segunda rama del trigémino (V_2), el nervio maxilar superior. La sección de este nervio, a nivel extradural, nos permite elevar la duramadre de la fosa media, hasta donde nos lo permite la fisura orbitaria superior, por la salida de la primera rama del trigémino (V_1), el nervio oftálmico. Este desplazamiento de la DFM, expone la cara lateral del seno cavernoso.

Eliminando el resto de la apófisis pterigoides, en sentido anterior, alcanzamos, por arriba, la fosa pterigo-palatina, y por debajo, la mucosa de la rinofaringe. Insinuando un instrumento en la luz del resto cartilágineo de la trompa de Eustaquio, permite orientarnos de la salida de ésta en la rinofaringe, después de atravesar la porción anterior de la fosa infratemporal oblicuamente de arriba abajo, de atrás adelante, y de fuera adentro.

Fresando el resto de las alas de las apófisis pterigoides, por debajo y por fuera del área de la rinofaringe, alcanzaremos el periostio de la fosa pterigo-maxilar, en cuyo interior, rodeada de tejido graso, encontraremos la arteria maxilar interna y sus ramas; por delante, podemos acceder, a través de su cara posterior, al seno maxilar.

IV.1.10.C.c. CONTROL DE ESTRUCTURAS (IFTC)

Arterias Extradural	Punt	Venas Extradural	Punt	Nervios Extradural	Punt	Zonas Extradural	Punt
ACI vertic	4	Sen Trans	4	V1	3	Clivus sup	3
ACI horiz	4	Sen Sign	4	V2	4	Clivu med	4
ACI cervi	1	Bulbo yug	4	V3	4	Clivus inf	1
ACE	1	V yug lnt	1	VII intratemporal	4	Caja timp	4
AMaxInt	1	Sn pet sup	3	VII extracranal	1	Mastoides	4
AMM	4	Sn pet inf	4	IX-XI	1	Rg supraib	4
Ar Tempo	4	Plx condil	1	XII canal	1	Rg infralab	4
Ar Occip	1	Plx pterig	4	XII cervic	1	Apex petros	4
AV	1	Sn cavern	3	nC1	1	Sen esfen	3
Arterias Intradurales		Ven Intradurales		nC2	1	Sen maxil	3
ACI caver	3	Vn Dandy	3	NPSM	4	Rinofarin	3
ACI intradural	1	Vena Labbé	1	Nervios Intradurales		Fosa infratemp	4
ACP	1	Sen caver	1	III	1	Fs pterigp	4
SCA	3			IV	2	Fs retrom	3
AICA	3			V	3	Foramen Magno	1
PICA	3			VI	4	Foramen Yugul	3
Tronco Basilar	3			VII-VIII CAI	1	VC1-VC2	1
AV	2			VII-VIII cistern	4	Cond occp	2
AVc	1			IX-XI	4	Zonas Intradurales	
				XII	2	Med espin	1
				Nvs intracavern	3	Bulbo enc	3
				Nvs contralateral	1	Puente	4
				nC1-nC2	1	Mesencef	1
				Gasser (Meckel)	4	Cisterna lateral	3
						Cisterna prepontina	3
						Cis Interpeduncular	1

El abordaje IFTC, es el abordaje que proporciona un mayor control de estructuras extradurales, permitiendo acceder a cualquier lesión de la porción lateral de la base del cráneo, que respete la cápsula ótica.

IV.1.10.C.d. APLICACIONES CLÍNICAS (IFTC)

Abordaje IFTC, Indicaciones. Fisch, Microsurgery of Skull Base. Thieme. 1988.

LESIÓN	n
Carcinoma adenoide quístico	8
Adenocarcinoma	2
Carcinoma peritubárico	4
Melanoma	1
Neurinoma del V	2
Angiofibroma nasofaríngeo	10
Carcinoma nasofaríngeo	15
Crancofaringioma	2
Adenoma pleomórfico	3
Otros	11
Total	58

Las posibles **COMPLICACIONES** que incluye esta vía son: Infección proveniente de zonas mucosas abiertas; Parálisis facial (transitoria en 2%); defecto cosmético mínimo.

En todos los casos hay una hipoacusia de transmisión residual.

La disfunción mandibular y la anestesia de algunas regiones de la cara, se recuperan espontáneamente.

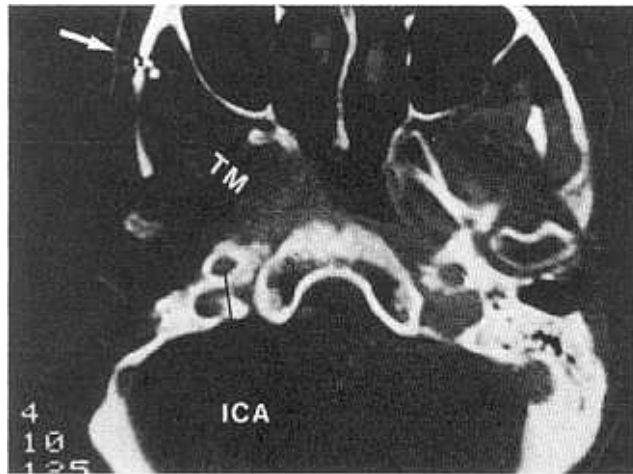
RX POSTOPERATORIO

Figura 135: TAC postoperatorio de una vía IFTC. TM: músculo temporal rotado hacia la cavidad; ICA: arteria carótida interna. *Fisch y Mattox*¹¹⁶.

En la TAC postoperatoria de la vía IFTC se aprecia el defecto óseo, en continuidad, desde la parte lateral del temporal hasta la rinofaringe.

IV.1.11. ABORDAJE SUBTEMPORAL E INFRATEMPORAL PREAURICULAR (STIFTPA)

Este abordaje fue descrito recientemente por Sen y Sekhar³⁶⁶ como una alternativa al abordaje Infratemporal de Fisch, y como el acceso más corto a la región petroclival.

IV.1.11.A. ANATOMÍA DESCRIPTIVA. (STIFTPA)

El abordaje se inicia con una incisión preauricular que desde la región frontal se extiende inferiormente, pasando por delante del trago y prolongándose por detrás del ángulo de la mandíbula, como una incisión parotídea, hasta alcanzar el cuello. Es necesario identificar los grandes vasos en el cuello (ACC, ACE, ACI, VYI) para conseguir un control neurovascular proximal. El nervio facial es identificado en su tronco común, entre el agujero estilomastoideo y la región intraparotídea, para evitar lesionarlo cuando trabajemos medial a él. Para disminuir la posibilidad de tracción sobre el mismo, se extirpa el cóndilo de la mandíbula en vez de empujarlo inferiormente. Es necesario eliminar la apófisis estiloides para visualizar correctamente la ACI. La eliminación de la base de la apófisis estiloides, permite visualizar la cara anterior del bulbo, por detrás del foramen carotídeo.

Se secciona el arco cigomático que, junto con el músculo temporal, se rechazan inferiormente. Se asocia una amplia craniectomía fronto-temporal, que puede incluir el reborde orbitario.

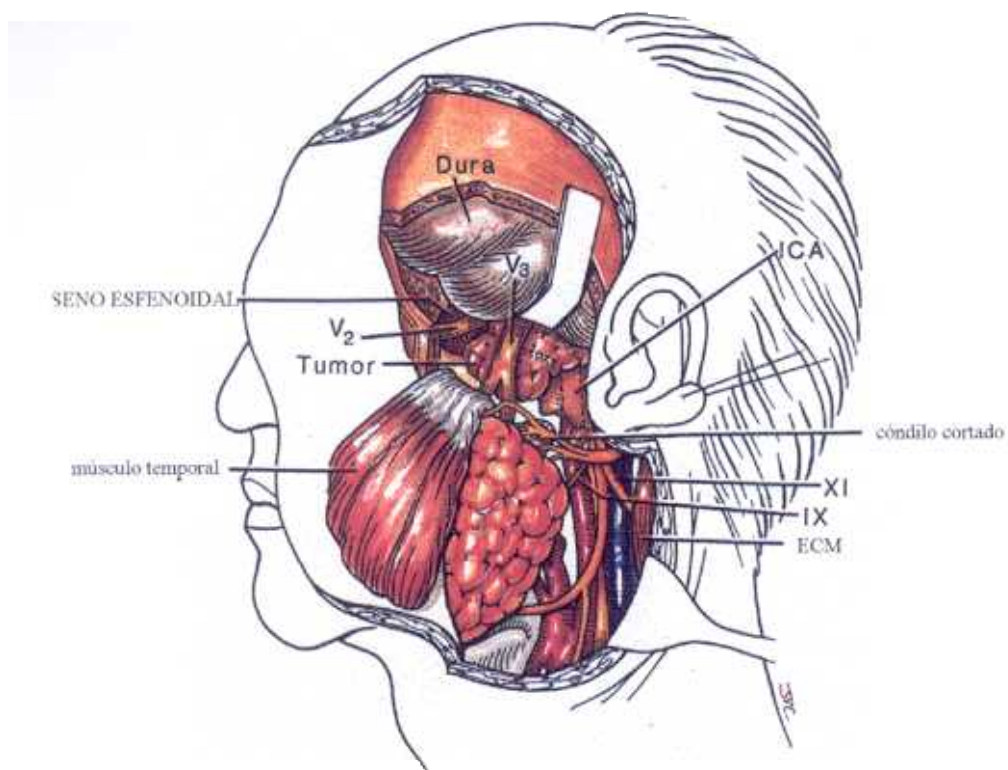


Figura 136: Fase inicial del abordaje STIFTPA. Sekhar³⁵⁸.

Después de este acceso inicial, debe seguirse la arteria carótida interna en su trayecto intrapetroso, teniendo cuidado al fresar cerca del codo, para no abrir inadvertidamente la cóclea situada posteriormente al mismo.

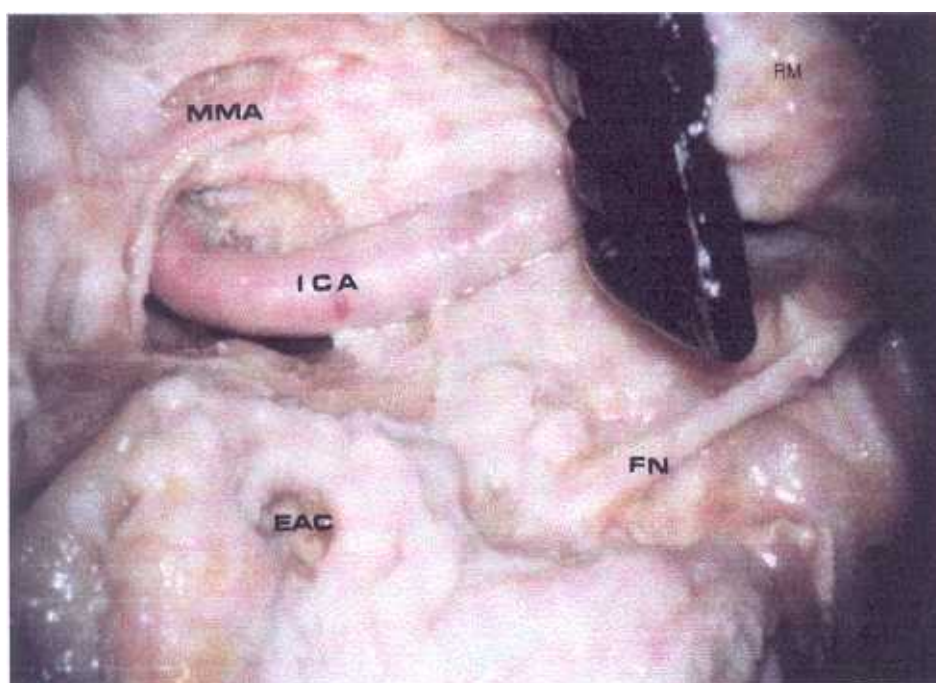


Figura 137: STIFTPA: fase inicial de exposición de la arteria carótida interna (ICA). MMA: arteria meníngea media; EAC: conducto auditivo externo; FN: nervio facial. RM: ramo mandibular desplazado inferiormente por el retractor (el nervio facial queda bajo tensión). Sanna³⁴⁶.

El trayecto horizontal puede seguirse hasta el agujero rasgado anterior.

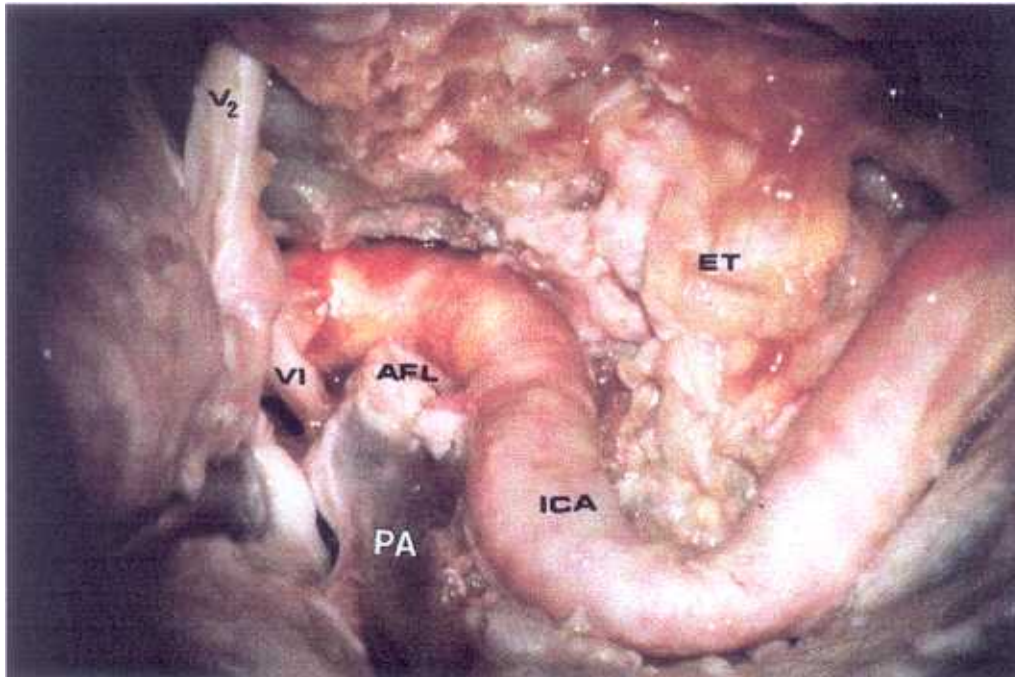


Figura 138; STIFTPA: exposición completa de la arteria carótida intratemporal (ICA). V2: ramo maxilar superior; AFL: agujero rasgado anterior; VI: motor ocular externo; ET: trompa de Eustaquio; PA: ápex petroso. Sanna³⁴⁶.

Una vez expuesta la ACI, se extrae de su canal y se desplaza lateralmente, permitiendo fresar el hueso espongiótico del ápex petroso, y más allá del SPI, el clivus

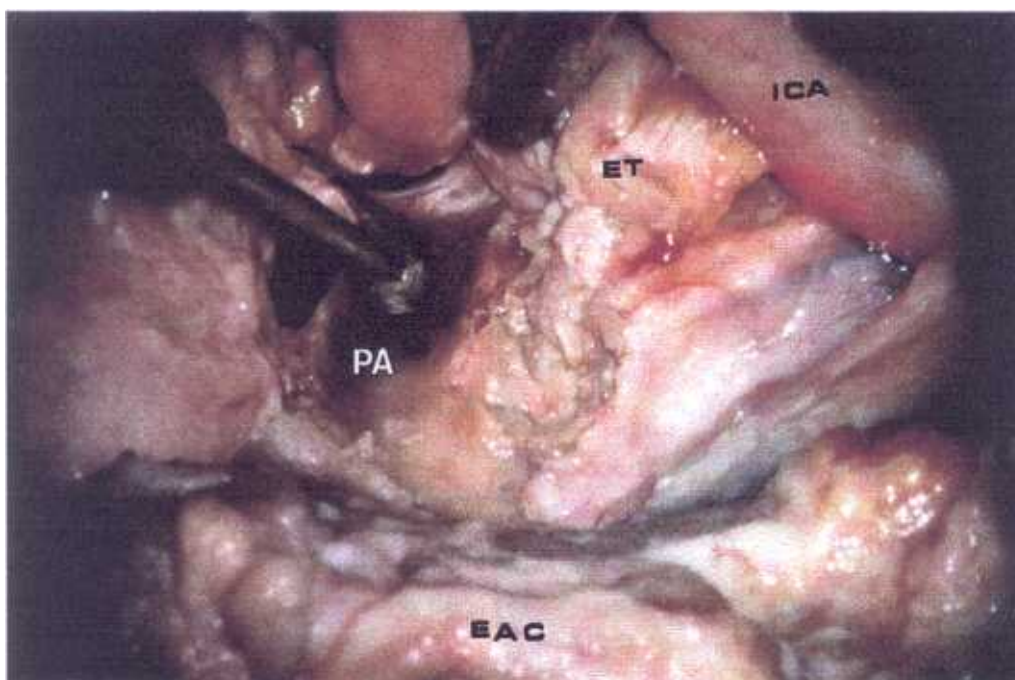


Figura 139; STIFTPA: la movilización de la arteria carótida interna (ICA) permite fresar libremente el ápex petroso (PA). ET: trompa de Eustaquio; EAC: conducto auditivo externo. Sanna³⁴⁶.

medio.

Inferiormente, se puede intentar localizar el canal del hipogloso por delante del bulbo, fresando medialmente al mismo. En profundidad tendremos acceso al clivus bajo, hasta el límite del agujero magno.

La asociación con la craniotomía frontotemporal ofrece la posibilidad de ampliar el acceso subtemporal seccionando la arteria meníngea media y una o más ramas del nervio trigémino, dando acceso al seno cavernoso.

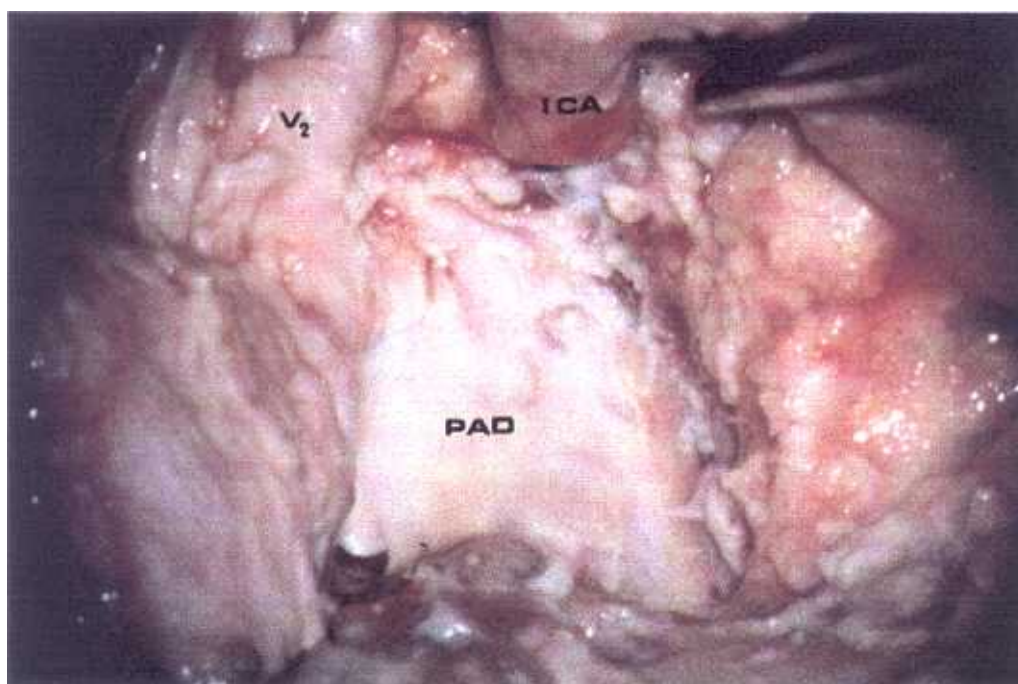


Figura 140: STIFTPA: toda la dura de la fosa posterior (PAD) del ápex petroso y parte del clivus medio ha sido expuesta. ICA: arteria carótida interna; V2: segunda rama del trigémino. Sanna³⁴⁶.

VISION INTRADURAL

La apertura de la duramadre petroclival, proporciona un amplio acceso de todo el ángulo pontocerebeloso; su eje de visión es antero-lateral con lo que cae directamente sobre la lesión, por delante de los pares craneales (a diferencia de los abordajes posteriores y laterales) y sin compresión de tejido nervioso alguno. El control desde el IV par hasta el XII es posible, así como el de la unión vertebrobasilar, tronco basilar y sus ramas (PICA, AICA, SCA), de la parte correspondiente a la mitad anterior del APC; la parte posterior del APC, no es controlable desde aquí.

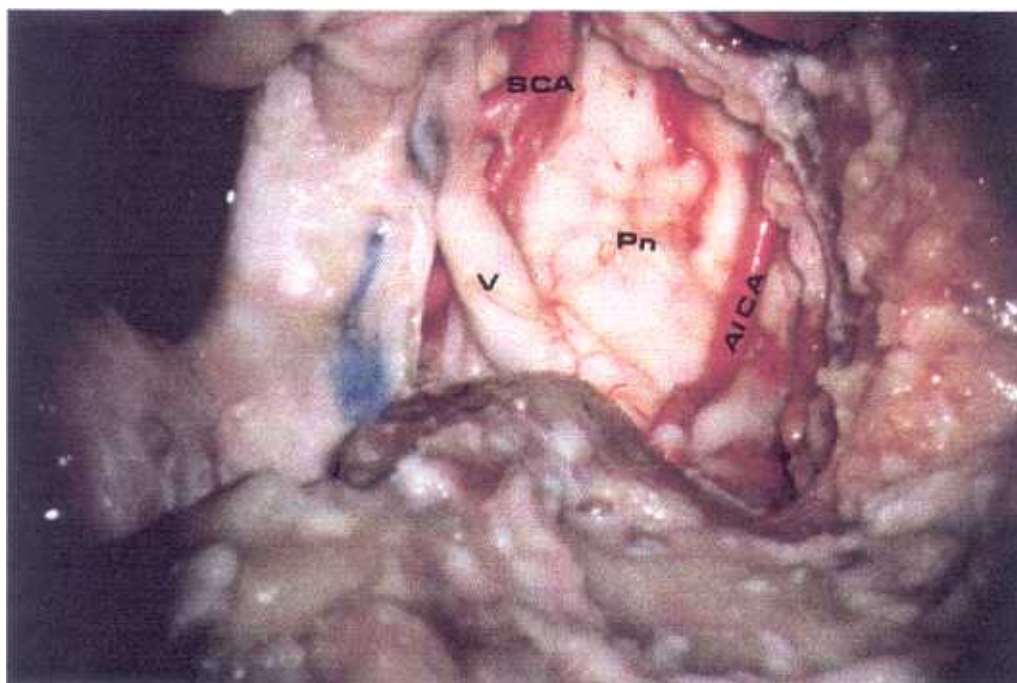


Figura 141: Visión intradural del abordaje STIFTPA. SCA: arteria cerebelosa superior; AICA: arteria cerebelosa anteroinferior; Pn: puente del encéfalo; V: nervio trigémino.

*Sanna*³⁴⁶.

La extensión transtentorial, apuntada ya por sus autores, aumenta el acceso a la parte supratentorial y a la cisterna premesencefálica.

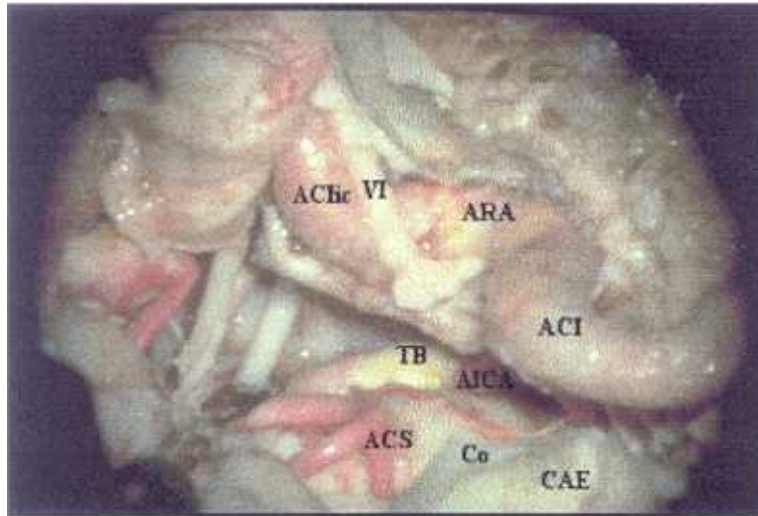


Figura 142: Visión intradural supratentorial de la vía STIFTPA.
 ACI: arteria carótida interna; ARA: agujero rasgado anterior;
 ACIc: arteria carótida interna intracavernosa; VI: motor ocular
 externo; TB: tronco basilar; AICA: arteria cerebelosa
 anteroinferior; ACS: arteria cerebelosa superior; Co: cóclea; CAE:
 conducto auditivo externo.

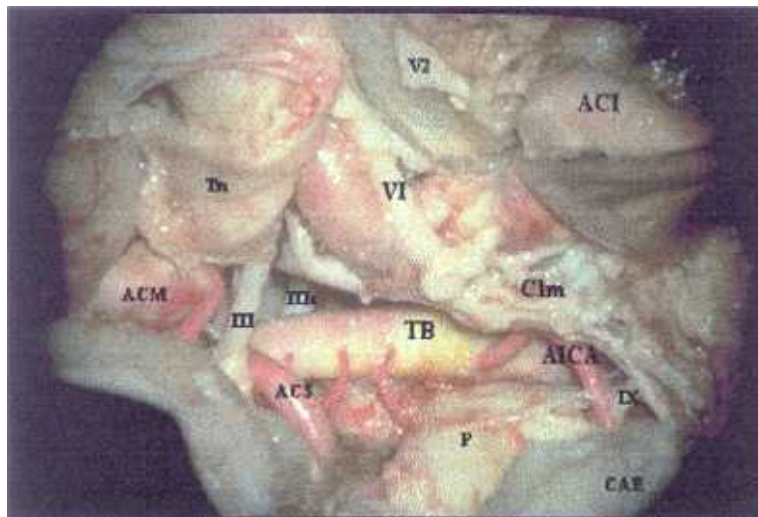


Figura 143: Visión intradural de la vía STIFTPA. ACI: arteria
 carótida interna; Clm: clivus medio; VI par
 craneal; III par
 craneal; IIIc: motor ocular común contralateral; TB: tronco
 basilar; AICA: arteria cerebelosa anteroinferior; SCA: arteria
 cerebelosa superior; ACM: arteria cerebral media; V2: ramo
 maxilar superior seccionado; Tn: tentorio dividido; P: puente del
 encéfalo; IX par craneal; CAE: conducto auditivo externo.

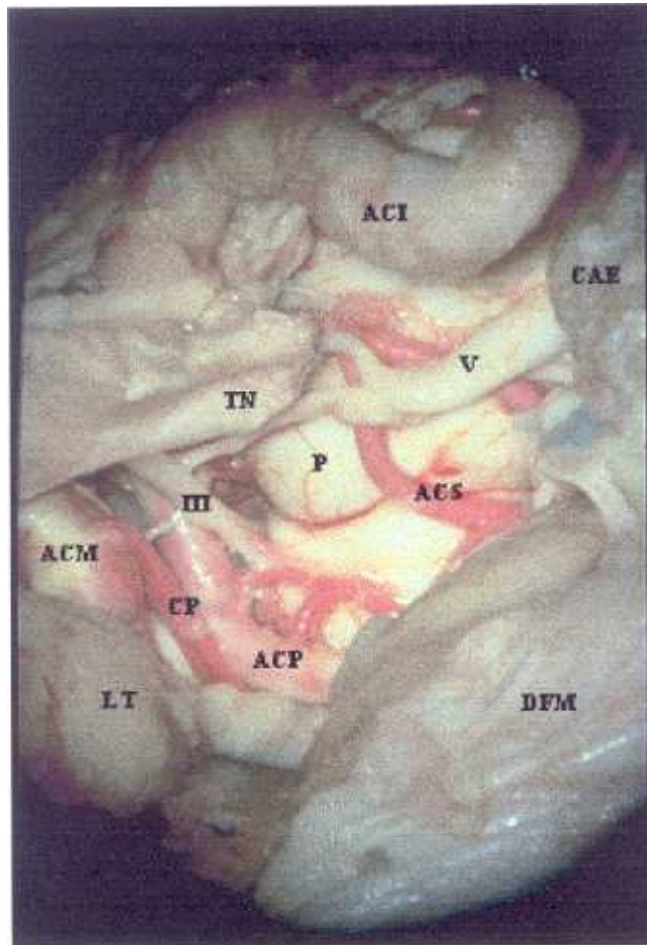


Figura 144: Visión intradural de la vía STIFTPA desde su perspectiva por fosa craneal media. ACI: arteria carótida interna; DFM: dura de la fosa media; CAE: conducto auditivo externo; LT: lóbulo temporal; TN: tentorio dividido; V: nervio trigémino; P: puente del encéfalo; SCA: arteria cerebelosa superior; ACP: arteria cerebral posterior; ACM: arteria cerebral media; CP: comunicante posterior; III par craneal.

VARIACIONES

La variación más importante la constituye la extensión anterior, eliminando la base de la apófisis pterigoides, que, como en el abordaje IFTC, da acceso a áreas adyacentes como la pared lateral del seno cavernoso, o la rinofaringe.

La sección del tentorio proporciona acceso supratentorial y mejora la amplitud del campo intradural.

LIMITES DEL ABORDAJE

El límite anterior lo constituye la base de la apófisis pterigoides, que podría ser eliminada, extendiéndose anteriormente, como en el abordaje IFTC. Más abajo, los tejidos blandos de la fosa infratemporal.

El límite posterior lo forman, de lateral a medial, la pared anterior del CAE, la pared anterior del oído medio, con la entrada de la TE, la cóclea, y el bulbo de la yugular.

El límite superior es la duramadre de la fosa media.

El límite inferior se abre en el cuello.

Existe una limitación en el plano superficial, que viene determinada por la presencia del NF, que no debe ser traccionado excesivamente.

VENTAJAS

Es el abordaje lateral más directo a la región petroclival.

Ofrece un control total de toda la ACI intratemporal.

Proporciona un buen control vascular proximal.

Permite acceder al ápex petroso, al clivus medio, a la fosa infratemporal y a la región cervical alta; puede extenderse anteriormente como la IFTC, y por delante del bulbo, al clivus inferior.

Conserva el oído medio, el oído interno, y no precisa transponer el nervio facial.

El ángulo de visión intradural es favorable, por delante de los pares craneales.

INCONVENIENTES

Es un campo estrecho, con una distancia de trabajo muy larga, condicionados ambos hechos por la presencia del NF.

El NF está expuesto a tracciones imprevistas; está fuera del foco de trabajo, y no existe ningún sistema para protegerlo, salvo tenerlo presente de forma continua mientras se trabaja.

No existen referencias válidas para evitar lesionar la cóclea.

Requiere la colocación de un tubo permanente de DTT en el oído medio.

Dependiendo de la neumatización del oído medio en la parte anterior del temporal, puede ser difícil controlar las celdas abiertas en la cara anterior del oído medio, para prevenir la fistula de LCR.

La parte posterior del APC no es visible.

El control del clivus bajo, es insuficiente.

IV.1.11.B. ANÁLISIS MORFOMÉTRICO (STIFTPA)

La incisión debe ser amplia y extenderse desde la región frontal hasta la región cervical. El colgajo cutáneo-subcutáneo debe ser superficial a la parótida, pero debe incluir la fascia de la fosa temporal para evitar lesionar los ramos superiores del nervio facial.

La identificación del tronco común del NF es un paso obligado y debe hacerse siguiendo alguno de los métodos conocidos (Conley, Fisch), ya descritos en el apartado correspondiente al abordaje IFTA. La falta de exposición de la punta de la mastoides, dificulta esta maniobra. La disección debe ser siempre paralela a la dirección esperada del nervio; inmediatamente antes de encontrar el nervio, lateral al mismo, suele haber unos pequeños vasos, que siguen su misma dirección y que son bastante constantes.

La eliminación del cóndilo de la mandíbula es imprescindible para poder obtener espacio, dada la limitación impuesta por el nervio facial. También deben researse los tejidos blandos de la articulación temporomandibular.

El fresado de las porciones timpánica y petrosa del hueso temporal por delante del CAE, cuya pared anterior debe respetarse, permiten identificar la ACI en su trayecto

intrapetroso vertical. Una vez identificada, debe seguirse, procurando no fresar por detrás de la misma, especialmente a nivel de su codo. La eliminación del hueso por detrás de la ACI a nivel del agujero carotídeo (cresta yugulotimpánica), permite identificar el BY en su cara anterior. El trabajo en esta fase, se realiza en un plano perpendicular a la ACI y paralelo al CAE; esto condiciona que exista una mala visibilidad de la pared anterior del CAE y de la pared anterior del oído medio, que pueden abrirse inadvertidamente; en el caso del oído medio, crea vías de fistula hacia el oído medio, donde, al final de la intervención, se colocará un tubo de drenaje permanente, a través de la membrana timpánica.

La disección cervical es similar a la que se realiza en el abordaje IFTA, y todo el estudio morfométrico realizado es aplicable a esta vía.

La disección de la ACI es superponible a la realizada en el abordaje IFTB, y el análisis morfométrico de esta vía también le es aplicable.

Sin embargo existe una diferencia importante que debe ser tenida en cuenta. Este abordaje sigue la línea de trabajo más directa, la distancia más corta desde la piel hasta las áreas que son su objetivo (p.e. el área petroclival); sin embargo, la presencia del NF condiciona que la distancia de trabajo del cirujano sea mayor que la que se obtiene en otros abordajes transtemporales, en los que las manos del cirujano pueden acercarse más al objetivo. Además condiciona una estrechez de campo, que también limita la maniobrabilidad en el interior del campo. El NF, que queda fuera del foco en el que se está trabajando, puede ser lesionado por tracción, y no existe ningún sistema eficaz para protegerlo en estas circunstancias.

Permite acceder al área petroclival, pero la parte petrosa posterior no es accesible.

El acceso al clivus bajo pasa por interrumpir el drenaje del SPI; a este nivel la relación íntima de éste con los pares craneales bajos (ver análisis morfométrico de la vía IFTA), hace que cualquier maniobra ponga en riesgo su integridad. El control del clivus bajo es limitado y, especialmente si debe accederse al cóndilo del occipital, deberá atravesarse el bulbo; la imposibilidad de acceder al SS desde esta vía, dificulta el control del BY, si éste se abriese voluntaria o involuntariamente. De nuevo, la distancia de trabajo al clivus bajo es grande.

La visión del espacio intradural que ofrece la vía STIFTPA es exclusiva; es la única vía de abordaje lateral que permite acceder al APC por delante de los pares

craneales VII a XI. Esto permite poder trabajar sin tener que hacerlo entre los nervios, como en otras vías. Por el contrario, la parte posterior del APC no es visible, y eso condicionaría la elección de la vía, si la lesión afectase esta zona. La visión de la cisterna prepontina es también muy directa, pero, de nuevo, la distancia de trabajo es excesiva.

IV.1.11.C. CONTROL DE ESTRUCTURAS (STIFTPA)

Arterias Extradurales	Punt	Venos Extradurales	Punt	Nervios Extradurales	Punt	Zonas Extradurales	Punt
ACI vertic	4	Sen Trans	1	V1	2	Clivus sup	2
ACI horiz	4	Sen Sigm	1	V2	3	Clivu med	4
ACI cervi	4	Bulbo yug	3	V3	4	Clivus inf	3
ACE	4	V yug Int	4	VII intratemporal	1	Caja timp	1
AMaxInt	4	Sn pet sup	3	VII extracranial	3	Mastoides	1
AMM	4	Sn pet inf	4	IX-XI	3	Rg supralb	1
Ar Tempo	4	Plx condil	3	XII canal	3	Rg infralab	1
Ar Occip	1	Plx pterig	1	XII cervic	3	Apx petros	4
AV	1	Sn cavern	3	nC1	1	Sen esfén	1
Arterias Intradurales		Ven Intradurales		nC2	1	Sen maxil	1
ACI caver	3	Vn Dandy	4	NPSM	3	Rinofarin	1
ACI intradural	1	Vena Labbé	1	Nervios Intradurales		Fosa infratemp	3
ACP	3	Sen caver	1	III	1	Fs pterigmax	1
SCA	4			IV	2	Fs retromandib	3
AICA	3			V	4	Foramen Magno	2
PICA	3			VI	4	Foramen Yugul	3
Tronco Basilar	4			VII-VIII CAI	1	VC1-VC2	1
AV	3			VII-VIII cistem	3	Cond occp	3
AVc	3			IX-XI	3	Zonas Intradurales	
				XII	3	Med espin	2
				Nvs intracavern	3	Bulbo enc	4
				Nvs contralateral	2	Puente	4
				nC1-nC2	1	Mesencef	3
				Gasser (Meckel)	4	Cisterna lateral	3
						Cisterna prepontina	4
						Cis Interpeduncular	3

IV.1.11.D. APLICACIONES CLÍNICAS (STIFTPA)

<i>Aplicaciones clínicas del abordaje STIFTPA, Sen and Sekhar, J Neurosurg, 1990</i>			
Diagnóstico	Localización	Operaciones	Comentarios
Meningioma + aneurismas	Sen Cav, Apex, Clivus	1. Frontotemp, orbitocigomat 2. STIFTPA	Tumor residual extirp en op 2
Meningioma	Fosa Media, Sen Cav, Apex, Clivus	1. Frontotemp, orbitocigomat 2. STIFTPA	Tumor residual extirp en op 2 Fístula LCR, Hidrocefalia
Meningioma	Clivus, VC1, VC2, a ambos lados línea med	1. Craniotomía retromastoidea 2. Suboccipital + laminect C1 3. STIFTPA	Tumor residual después de las tres operaciones.
Condrosarcoma	Apex petroso, Clivus	1. Frontotemp, orbitocigomat 2. STIFTPA	Tumor resid después de las 2 op Embol pulm después de op 1
Cordoma	Clivus medio y super, línea media	1. Frontotemp transeigom, IFT 2. STIFTPA	Tumor residual extirp en op 2

Otras **COMPLICACIONES** relacionadas con este abordaje, según sus autores, incluyen: trismus y maloclusión, debido a la resección del cóndilo mandibular; otitis seromucosa residual, que requiere el uso permanente de tubos transtimpánicos.

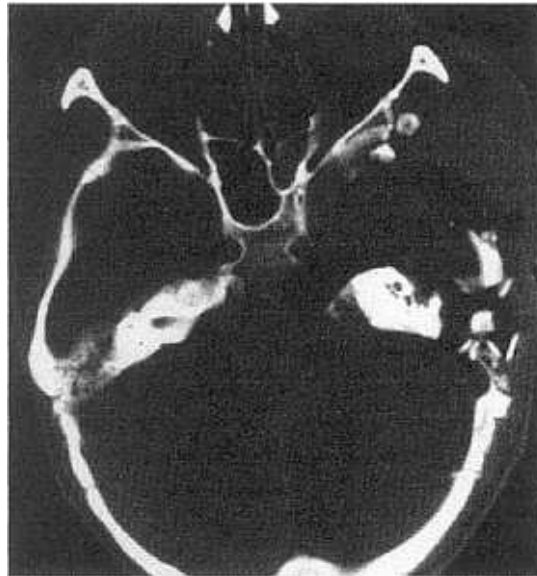
RX POSTOPERATORIO

Figura 145: TAC postoperatoria de la vía STIFTPA. Sekhar³⁵⁸.

En la TAC postoperatoria de la vía STIFTPA se aprecia el fresado del ápex petroso y clivus medio, con la conservación de la cápsula ótica y del CAE.

IV.2. ABORDAJES TRANSPETROSOS TRANSLABERINTICOS

IV.2.1 ABORDAJE TRANSLABERINTICO AMPLIADO (TLA)

IV.2.1.a. ANATOMÍA DESCRIPTIVA (TLA)

La vía de abordaje translaberíntica ha sido modificada a partir de su descripción clásica (W. House) hasta el abordaje que hoy se denomina Abordaje Translaberíntico Ampliado (“Enlarged Translabyrinthine Approach”).

Este abordaje ampliado, especialmente en lo que se refiere a la extensión de la eliminación de hueso, es el que vamos a describir a continuación.

FASE INICIAL

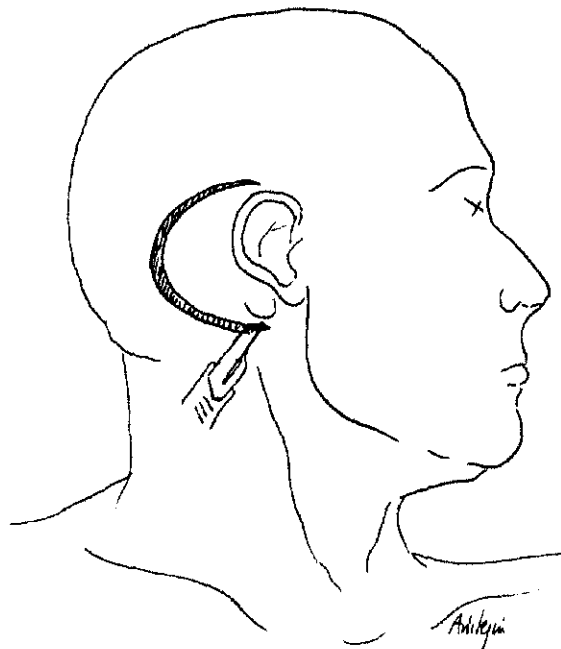


Figura 146: Vía TLA: incisión cutánea.

El abordaje translaberíntico se inicia con una incisión cutánea en forma de “C”, 5-6 cms por detrás del surco retroauricular. El colgajo cutáneo, junto con el tejido celular subcutáneo, se separa del tejido musculoperióstico hasta el nivel del conducto

auditivo externo. El plano musculoperiostico se incide en forma de "T", y se expone toda la superficie mastoidea por debajo de la punta de la apófisis mastoides, hasta el hueso occipital por detrás y hasta exponer parte de la escama del temporal por arriba. El límite anterior lo constituye el nivel de los tejidos blandos del CAE, debiendo quedar claramente expuesta la espina de Henle.

El abordaje inicial de la cortical ósea debe ser muy amplio, eliminando hueso por encima del nivel de la línea temporalis (nivel esperado de la dura de la fosa media) incluyendo la raíz de la apófisis cigomática; por detrás de la zona donde presumiblemente se encuentra el seno sigmoide; por debajo debe eliminarse la punta de la mastoides, y, por delante, el límite lo constituye la cortical respetada del CAE. Este fresado inicial debe conducir a la identificación clara de la dura de la fosa media y del seno sigmoide, exponiendo la duramadre por delante, y hasta 2 cms por detrás del mismo, para lo que es necesario sacrificar la vena emisaria mastoidea, que encontraremos a una altura variable en la cara posterior del seno sigmoide. El ángulo sinodural debe abrirse prestando atención a la salida del seno petroso superior; para facilitar esta exposición conviene descubrir parcialmente el seno lateral a nivel de la porción final del seno transversal. Estas estructuras deben exponerse progresivamente hasta dejarlas completamente desnudas de hueso; es importante liberar completamente de hueso el seno lateral. Esto permitirá, especialmente en casos de senos procidentes y mastoides ebúrneas, ganar espacio mediante la compresión extradural de estas estructuras.

La eliminación de las celdas mastoideas y periantrales dará paso a la localización del antro y del *aditus ad antrum* y, por tanto, a la identificación del conducto semicircular horizontal y de la fosa incudis (donde la apófisis corta del yunque se inserta a través de un pequeño ligamento). La apófisis corta del yunque señala, como si de un dedo se tratara, el punto donde el nervio facial hace su segundo codo y se continúa con la porción vertical o mastoidea. Inferiormente, la eliminación de la cortical de la punta de la mastoides y de las celdas de la apófisis mastoides permitirá la identificación de la cresta digástrica. Entre la fosa incudis y la cresta digástrica se establece una línea imaginaria que corresponde al trayecto de la porción vertical del NF; la tercera porción del nervio facial es el límite anterolateral del abordaje translaberíntico, y constituye la primera identificación segura de la posición del nervio facial en esta vía de acceso.

La eliminación de las celdas mastoideas habrá permitido, a estas alturas de la disección, la visualización clara del hueso compacto de la cápsula ótica en torno al conducto semicircular posterior y al conducto semicircular lateral.

LABERINTECTOMIA

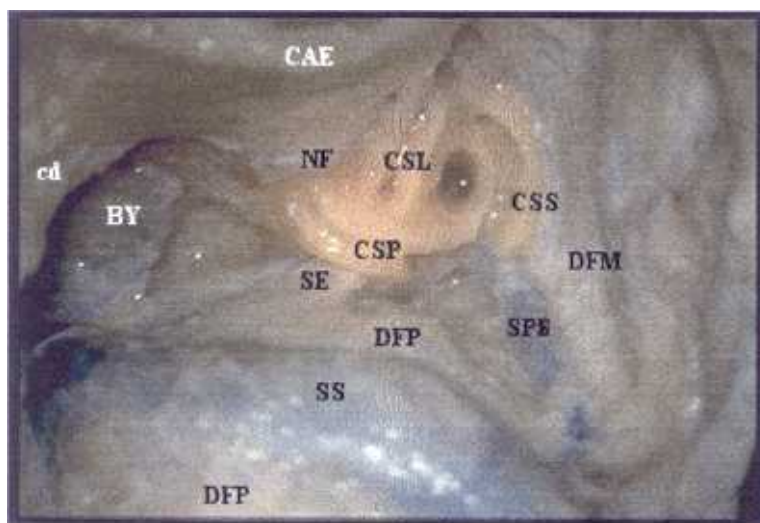


Figura 147: TLA: fase de laberintectomía. CAE: conducto auditivo externo; CSL,CSS,CSP: canales semicirculares lateral, superior y posterior; NF: nervio facial; cd: cresta digástrica; BY: bulbo yugular; SS: seno sigmoide; SPS: seno petroso superior; DFP: dura fosa posterior; DFM: dura fosa media.

La laberintectomía puede realizarse eliminando progresivamente los tres canales semicirculares en el orden que se prefiera, pero deben ser identificados progresivamente para conocer en todo momento el nivel de profundidad en que nos encontramos. Sin embargo, el hecho de que el CSS se encuentre situado mucho más medial que los otros dos, hace que sea más fácil iniciar la laberintectomía empezando por el CSL o por el CSP. La apertura y destrucción de los tres canales semicirculares lleva a una situación en la que quedan expuestos, prácticamente a un mismo nivel: las dos ampollas de los conductos semicirculares superior y lateral, en la parte anterior del campo; el trayecto

del CSS, cerca de la dura de la fosa media, en la parte superior del campo (corresponde a la visión interna de la eminencia arcuata de la cara superior de la porción petrosa del hueso temporal); la *crux communis*, zona de entrada en el vestíbulo de los extremos no ampulares de los conductos semicirculares superior y posterior, en la porción posterior del campo; el orificio del extremo no ampular del CSL, unos 3-4 mm por detrás del segundo codo del facial; y la ampolla del CSP, medial al inicio de la porción vertical del nervio facial, en la zona inferior de la laberintectomía. Todos estos orificios conforman una zona en forma de coma, paralela al trayecto del NF (porción horizontal, segundo codo y porción vertical), medial a la cual, aparecerá el vestíbulo con la misma configuración. Al realizar esta disección hay que prestar especial atención para no dañar al NF en su porción timpánica u horizontal, al fresar el CSL, y en su porción vertical al exponer la ampolla del CSP. Es importante dejar un resto de las ampollas de los tres CS y de la cara posterior del vestíbulo, pues corresponden a la zona de terminación de los nervios vestibulares en el fondo del CAI.

EXPOSICION DEL CAI

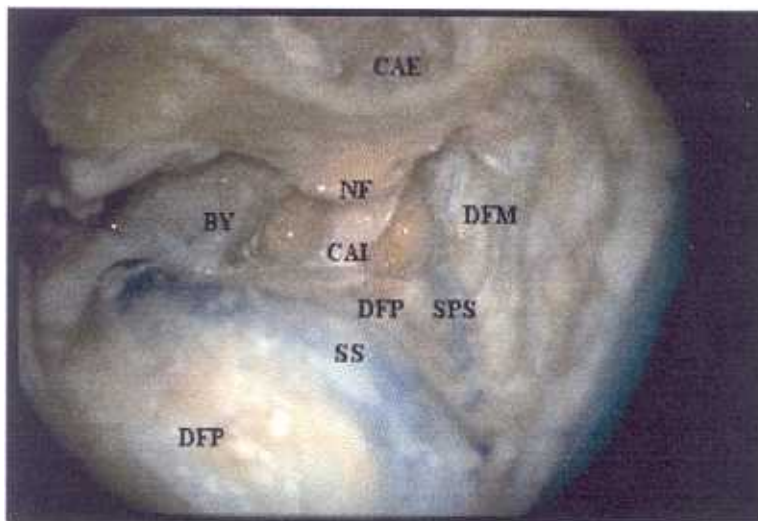


Figura 148: TLA: visión final del abordaje. CAI: conducto auditivo interno; NF: nervio facial; BY: bulbo yugular; SPS: seno petroso superior; DFM: dura fosa media; DFP: dura fosa posterior; SS: seno sigmoide.

El siguiente paso consiste en la identificación y completa exposición del CAI. Además, debe ampliarse el abordaje en torno al mismo en función del objetivo del

abordaje. Para una neurectomía es suficiente la exposición clara del CAI, pero para la resección de un tumor del ángulo ponto-cerebeloso, la exposición debe alcanzar un plano más anterior.

En el hueso compacto, por detrás del CAI, puede identificarse el trayecto del acueducto vestibular que, desde el saco endolinfático, rodea la *crux communis* y desemboca en el vestíbulo.

La zona más segura para comenzar a identificar el CAI, y evitar lesionar su contenido vasculonervioso, es a nivel del poro acústico interno; la duramadre de la fosa posterior presigmoidea es la mejor guía para llegar al mismo. Como elementos de ayuda para la localización del CAI es importante recordar que, en el plano de acceso de la vía de abordaje, el CAI forma unos 30° hacia atrás respecto de la porción horizontal del nervio facial; y que el CAI desde su extremo lateral o fondo, hacia su poro, se hace mucho más medial (forma unos 45° en el plano horizontal), lo que nos obliga a eliminar mucho más hueso hasta alcanzar el poro acústico interno. El CAI debe ser expuesto hasta en dos tercios de su perímetro, por encima y por debajo del mismo.

AMPLIACION FINAL

La ampliación final del abordaje translaberíntico es fundamental si se quiere conseguir una buena exposición de todo el ángulo ponto-cerebeloso, especialmente en el caso de tener que extirpar una lesión de gran tamaño. En la región inferior de la vía de acceso debemos fresar todo el hueso existente entre el CAI y el bulbo hasta alcanzar el nivel del acueducto coclear, que aparecerá con un trayecto ascendente por delante del nivel del bulbo. La identificación del acueducto coclear es muy importante, porque constituye el límite anterior e inferior de la disección, por debajo del CAI. Inmediatamente inferior al mismo, se encuentra la salida del IX par craneal (glosofaríngeo). La apertura del acueducto coclear en su extremo inferior, más ancho, facilita la salida de LCR y distiende la fosa posterior.

En caso de encontrar un bulbo muy alto (puede llegar incluso al CAI), éste debe ser rechazado inferiormente, pues de la disección anterior al bulbo, hasta alcanzar el acueducto coclear, depende el posterior control de los pares craneales bajos, cuando se trabaja en el APC.

En la zona superior del abordaje, la eliminación de hueso entre el CAI y la dura de la fosa media debe de ser exhaustivo, pues de este trabajo dependerá el ulterior control del área del nervio trigémino, cuando se trabaje en el APC. Durante el fresado a lo largo de la duramadre de la fosa media, y especialmente en su unión con la fosa posterior, hay que tener en cuenta que el seno petroso superior nos acompaña durante toda la vía de abordaje, mientras se dirige hacia el seno cavernoso.

EXPOSICION DE LA PORCION LATERAL DEL CAI

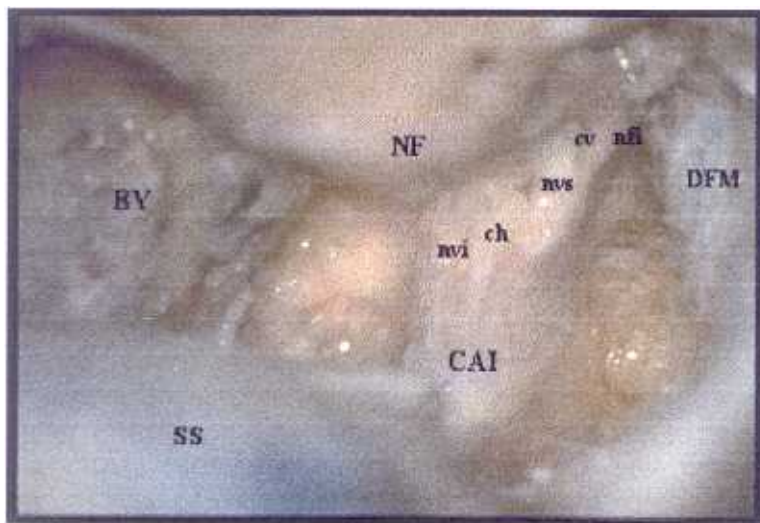


Figura 149: TLA: visión del CAI, lado izquierdo. NF: nervio facial; BY: bulbo yugular; SS: seno sigmoideo; DFM: dura fosa media; CAI: duramadre del conducto auditivo interno; nvi: nervio vestibular inferior; ch: cresta horizontal; cv: cresta vertical; nvs: nervio vestibular superior; nfl: porción laberíntica del NF.

Por último, la exposición del fondo del CAI permite, en todos los casos, la identificación segura de la porción laberíntica del NF. La disección del fondo del CAI expone la cresta horizontal (ancha) que separa los compartimentos superior e inferior; en la zona posterior del CAI corresponden al nervio vestibular superior, arriba, y al nervio vestibular inferior, debajo. Fresando por encima del NVS, aparece la porción laberíntica del NF separada de éste por una delgada cresta vertical, que se conoce popularmente como *Bill's bar*.

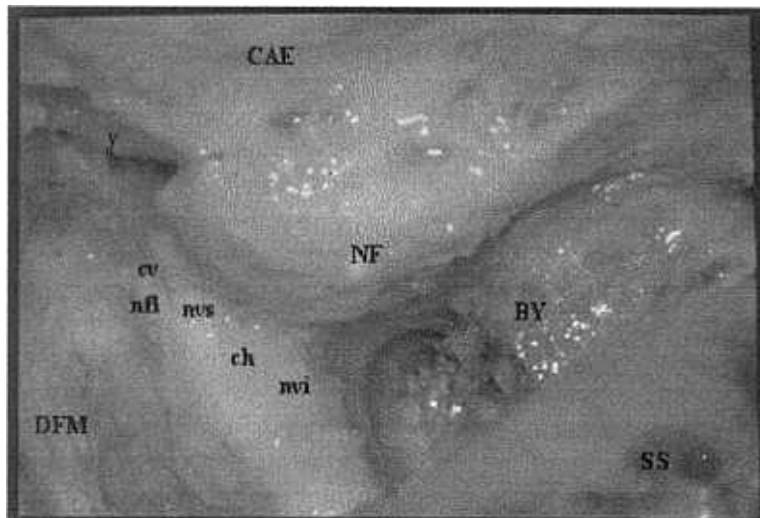


Figura 150: TLA: porción lateral del CAI, lado derecho. CAE: conducto auditivo externo; NF: nervio facial; DFM: dura fosa media; BY: bulbo yugular; SS: seno sigmoide; cv: cresta vertical; ch: cresta horizontal; nfl: porción laberíntica del nervio facial; nvs: nervio vestibular superior; nvi: nervio vestibular inferior.

La identificación del nervio facial en el extremo lateral del CAI, es un paso esencial de la vía TLA, porque ofrece una referencia constante para localizar el NF. El fresado de la cara posterior de la porción laberíntica del NF permite exponer la cresta vertical, y, por lo tanto, el plano de separación de NF y NVS; de esta forma se obtiene una identificación positiva del NF. Sin embargo, el fresado de esta zona comporta un riesgo para el NF, y en ocasiones es tediosa.

Método de Sanna: como una alternativa al método clásico de identificación del NF, Sanna ha propuesto otro método, que consiste en conservar el extremo más proximal del NVS, inmediatamente anterior a las dos ampollas de los CS superior y lateral; al rebatir posteriormente el extremo del NVS, la cara anterior de la foseta de este nervio corresponde a la cara posterior de la cresta vertical; un poco más abajo, donde termina esta cresta, podemos identificar claramente el NF, en el momento en el que alcanza el foramen meatal.

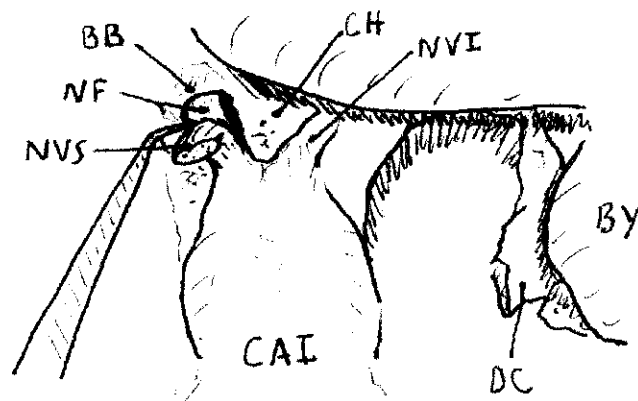


Figura 151: TLA: método de Sanna para identificación del NF. La movilización hacia atrás del nervio vestibular superior (NVS) expone la cresta vertical (BB); justo por delante de la misma, se encuentra el nervio facial (NF) justo antes de la entrada en el foramen meatal. CH: cresta horizontal; NVI: nervio vestibular inferior; CAI: dura del conducto auditivo interno; DC: ducto coclear; BY: bulbo yugular.

VISION INTRADURAL

A través del abordaje translaberíntico se obtiene una visión del ángulo ponto-cerebeloso centrada en el complejo vasculonervioso de los nervios facial y estatoacústico (VII-VIII) y de la AICA. Proporciona una correcta visión, desde la región del trigémino hasta la de los pares craneales bajos (IX,X,XI). La arteria cerebelosa anteroinferior (AICA) queda situada en el centro del campo en torno a la salida del facial y del VIII. En la parte superior del campo puede verse la vena petrosa (vena de Dandy) y, desplazando el tentorio, la arteria cerebelosa superior (SCA), acompañando al IV par craneal. En la parte anterior del campo puede verse, en ocasiones, el VI atravesando el APC para introducirse en la duramadre de la cara posterior de la pirámide petrosa (canal de Dorello).

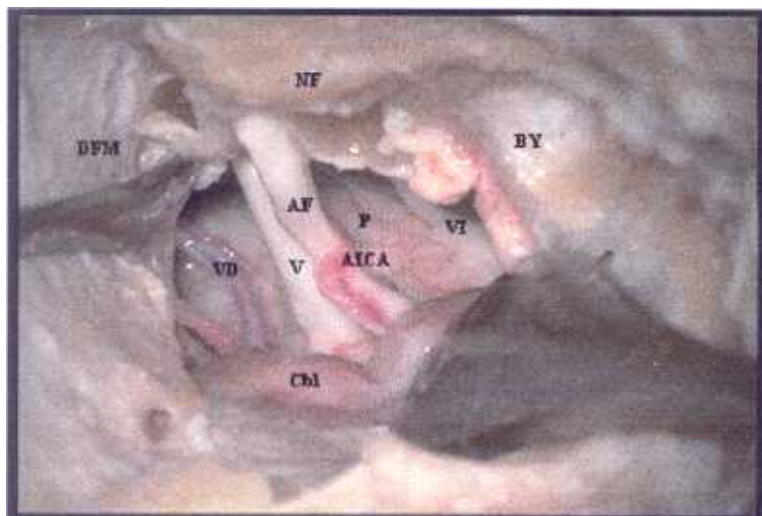


Figura 152: Visión intradural de la vía TLA. NF: nervio facial; DFM: dura fosa media; BY: bulbo yugular; AF: complejo acústico-facial; VD: vena petrosa de Dandy; V par craneal; VI par craneal; Cbl: cerebelo; AICA: arteria cerebelosa anteroinferior; P: puente del encéfalo.

En la región posterior del campo queda el cerebelo (Flóculo y lóbulo cerebeloso). En el fondo del campo aparece el tronco del encéfalo en la región del puente. La sección del tentorio a través de esta vía ofrece una visión más amplia de la porción superior del APC, con la SCA y el IV par, y permite ver estructuras supratentoriales, como el III par y la arteria cerebral posterior.

VARIACIONES

Una de las posibles variaciones sobre la vía translaberíntica descrita es la eliminación del conducto auditivo externo, cerrándolo en fondo de saco, tal y como está descrito para otras técnicas obliterativas. La mucosa del oído medio se elimina también, para evitar la formación de quistes de retención; y la trompa de Eustaquio se bloquea con alguno de los métodos descritos (músculo, cartílago, cera de hueso, etc.). Esta modificación disminuye la probabilidad de aparición de rinolicuorrea. Es aconsejable,

especialmente en casos de gran neumatización, en los que la extensión de la vía de acceso, por encima y debajo del CAI, abre celdas supralaberínticas (en el primer caso), o celdas infralaberínticas o incluso el seno timpánico (en el segundo caso). Es lo que hemos denominado **vía Translaberíntica Modificada**.

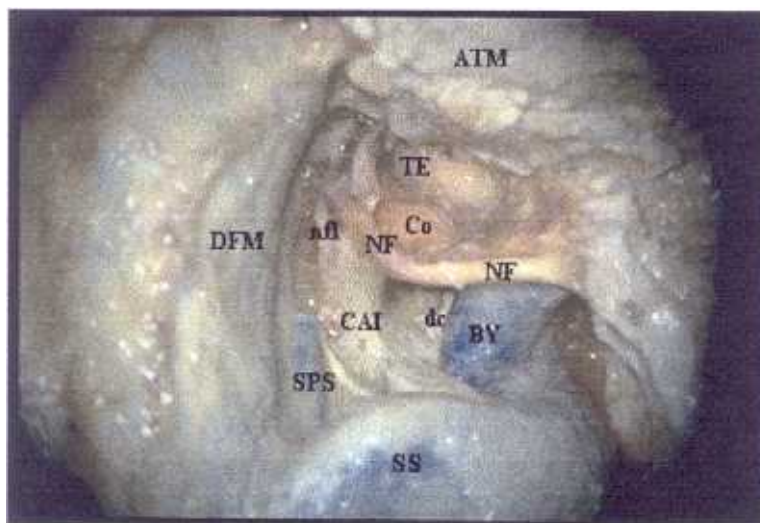


Figura 153: Vía TLA Modificada. ATM: articulación temporomandibular; DFM: dura fosa media; SS: seno sigmoide; BY: bulbo yugular; SPS: seno petroso superior; CAI: conducto auditivo interno; NF: nervio facial; nfl: porción laberíntica del nervio facial; Co: cóclea; dc: ducto coclear.

Otra posible variante, que persigue un objetivo similar, es la realización de una timpanotomía posterior, que permita la obliteración de la trompa de Eustaquio y del oído medio, generalmente con músculo, a través del receso del facial.

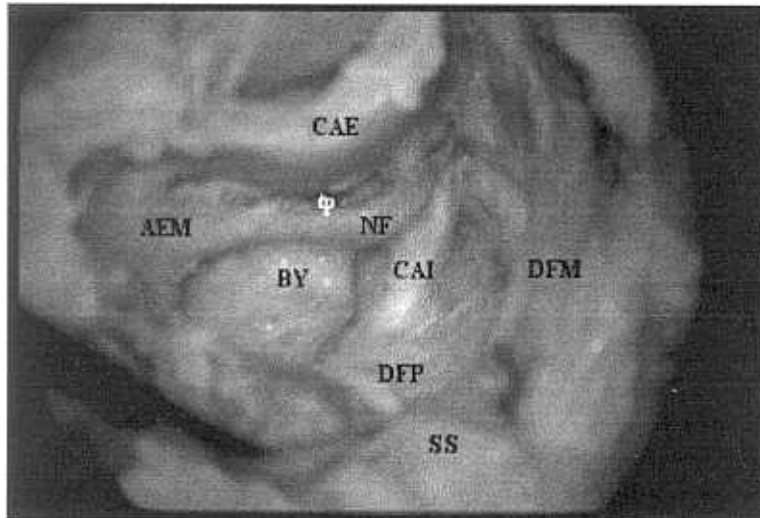


Figura 154: Vía TLA con Timpanotomía Posterior (tp). CAE: conducto auditivo externo; AEM: agujero estilomastoideo; NF: nervio facial; CAI: conducto auditivo interno; DFM: dura fosa media; DFP: dura fosa posterior; BY: bulbo yugular; SS: seno sigmoide.

La sección del tentorio, tras la realización de una vía TLA, ofrece un mejor acceso al área del nervio trigémino, del IV par craneal (troclear) y de la arteria cerebelosa superior, y permite un mayor control supratentorial, pero raramente es necesario.

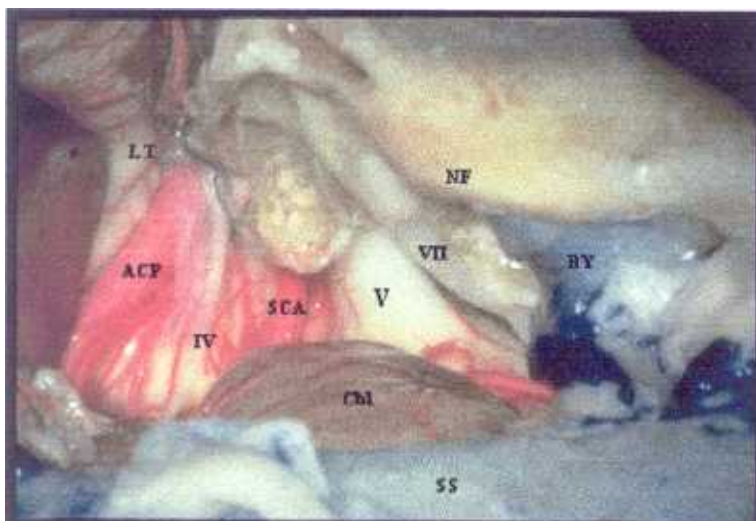


Figura 155: Visión intradural Supratentorial de la vía TLA. NF: nervio facial; IV-VII: pares craneales; LT: lóbulo temporal; ACP: arteria cerebral posterior; SCA: arteria cerebelosa superior; Cbl: cerebelo; BY: bulbo yugular; SS: seno sigmoide.

LIMITES

El límite anterior lo constituyen la pared posterior del CAE y el nervio facial en todo su trayecto intratemporal.

El límite posterior es el área retrosigmoidea.

El límite superior es la duramadre de la fosa media.

El límite inferior es la región del agujero rasgado posterior.

VENTAJAS

Es un extenso abordaje extradural, que permite controlar perfectamente el APC.

No requiere compresión de ninguna estructura nerviosa intradural.

Ofrece referencias constantes para la identificación del NF.

Expone todo el trayecto del NF intratemporal, permitiendo recurrir a cualquier método de reparación del mismo, si fuera necesario.

Es versátil y puede extenderse fácilmente a otros abordajes.

No requiere la utilización de retractores.

INCONVENIENTES

Destruye el laberinto posterior, e induce la pérdida total de la audición de ese lado.

El acceso intradural, más allá de los límites del APC, es inadecuado.

No permite visualizar la relación del tumor con el tronco hasta etapas avanzadas del abordaje.

IV.2.1.b. ANÁLISIS MORFOMÉTRICO (TLA)

El estudio morfométrico de esta vía aparece reflejado en la tabla

Medidas (mm) n= 74	rango	χ	σ
BY-SPS n=73	(2.0-25.0)	13.73	3.98
CAI-SS n=74	(13.5-30.0)	21.56	3.10
NF-SS n=73	(0.01-13.25)	7.82	2.73
CAI-SPS n=73	(1.50-8.50)	4.50	1.20
CAI-BY n=72	(0.01-11.25)	5.25	2.86
CAI-BY(+) n=49	(0.01-12.50)	5.18	3.37
NF-DFM n=65	(1.0-6.0)	3.09	1.10
CAI n=43	(3.50-10.0)	5.55	1.08

La limitación ofrecida por la variable altura del BY (CAI-BY), puede verse superada gracias al desplazamiento inferior del BY (CAI-BY+). El espacio disponible por encima del CAI también es variable (CAI-SPS y NF-DFM).

IV.2.1.C. CONTROL DE ESTRUCTURAS (TLA)

Arterias Extradural	Punt	Venas Extradural	Punt	Nervios Extradural	Punt	Zonas Extradural	Punt
ACI vertic	1	Sen Trans	4	V1	1	Clivus sup	1
ACI horiz	1	Sen Sign	4	V2	1	Clivu med	1
ACI cervi	1	Bulbo yug	4	V3	1	Clivus inf	1
ACE	1	V yug Int	1	VII intratemporal	4	Caja timp	1
AMaxInt	1	Sn pet sup	3	VII extracranial	1	Mastoides	4
AMM	1	Sn pet inf	1	IX-XI	1	Rg supralb	2
Ar Tempo	3	Plx condil	1	XII canal	1	Rg infralab	2
Ar Occip	1	Plx pterig	1	XII cervic	1	Apx petros	1
AV	1	Sn cavern	1	nC1	1	Sen esfen	1
Arterias Intradurales		Ven Intradurales		nC2	1	Sen maxil	1
ACI caver	1	Vn Dandy	4	NPSM	1	Rinofarin	1
ACI intradural	1	Vena Labbé	1	Nervios Intradurales		Fosa infratemp	1
ACP	1	Sen caver	1	III	1	Fs pterigp	1
SCA	4			IV	3	Fs retrom	1
AICA	4			V	4	Foramen Magno	1
PICA	4			VI	3	Foramen Yugul	3
Tronco Basilar	3			VII-VIII CAI	4	VC1-VC2	1
AV	2			VII-VIII cistem	4	Cond occp	2
AVc	1			IX-XI	3	Zonas Intradurales	1
				XII	1	Med espin	1
				Nvs intracavern	1	Bulbo enc	3
				Nvs contralateral	1	Puente	4
				nC1-nC2	1	Mesencef	1
				Gasser (Meckel)	1	Cisterna lateral	4
						Cisterna prepontina	2
						Cis Interpeduncular	1

El abordaje TLA es una vía de abordaje al espacio intradural, que ofrece un control excelente del APC.

IV.2.1.D. APLICACIONES CLÍNICAS (TLA)

<i>Abordaje TL ampliado para Neurinoma del Acústico,</i>			
<i>Gruppo Otologico, n=126; NA > 2.5cms: n=53. n (%)</i>			
Grd House-Brackm	NF preoperatorio	NF postoperatorio	Complicaciones
grado I	47 (88)	6 (20)	Fistula LCR 5 (9.4)
grado II	2 (4)	3 (10)	Hematoma IC 1 (1.9)
grado III	2 (4)	14 (46.7)	Hemiplegia I (1.9)
grado IV	0 (0)	4 (13.3)	Parálisis IX-X I (1.9)
grado V	0 (0)	1 (3.3)	Ataxia 0 (0)
grado VI	2 (4)	2 (6.7)	Edema cerebral 0 (0)
			Mortalidad 0 (0)
Total	53 (100)	30 (100)	8 (15.1)

<i>Abordaje TL para NA; Tumores grandes (>2.5) frente a Tumores pequeños (<2.5)</i>		
<i>Gruppo Otologico, Piacenza. n=126. n (%) p<0.005</i>		
	Grandes (>2.5)	Pequeños (<2.5)
Postop grado I	6/30 (20)	33/46 (71.7)
Postop grado II	3/30 (10)	9/46 (19.6)
Postop grado III	14/30 (46.7)	3/46 (6.5)
Fistula LCR	5/53 (9.4)	2/57 (3.5)

El abordaje TLA permite eliminar NA de cualquier tamaño; la incidencia de complicaciones, no obstante, como en cualquier otra vía, depende del tamaño del tumor.

IV.2.2. ABORDAJE TRANSÓTICO (TO)

IV.2.2.A. ANATOMÍA DESCRIPTIVA (TO)

El abordaje transótico fue descrito por Jenkins y Fisch ²⁰⁷ y modificado por Gantz y Fisch ¹²³. Fue desarrollado con el objetivo de salvar las limitaciones del abordaje translaberíntico clásico, pero sin añadir morbilidad alguna, especialmente en relación con el nervio facial. Ello se consigue, como veremos a continuación, eliminando toda la cápsula ótica, pero respetando el canal de Falopio en toda su extensión.

El abordaje se inicia con una incisión retroauricular amplia, que va desde la región temporal a la región cervical inframastoidea.

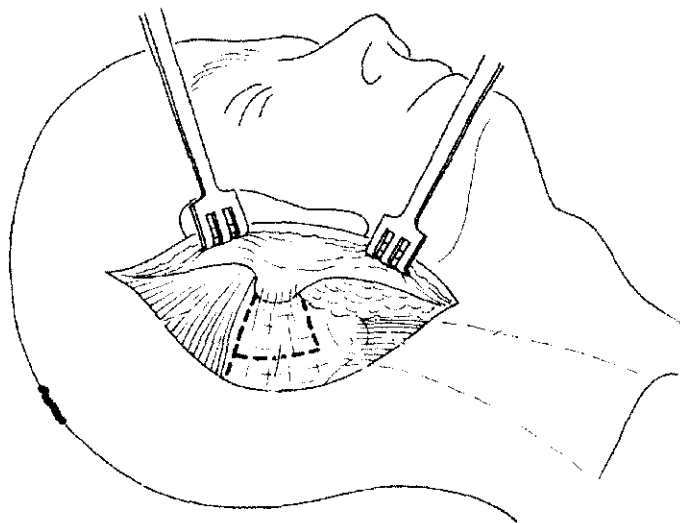


Figura 157: Fase inicial del abordaje Transótico. Tras la elevación de un colgajo cutáneo subcutáneo, se diseña un colgajo musculoperióstico (línea interrumpida) que servirá como segundo plano de cierre para el conducto auditivo externo (CAE). Fisch y Mattox ¹¹⁶.

Se realiza un colgajo musculo-perióstico, pediculado anteriormente, y se cierra el conducto auditivo externo en fondo de saco, como ya se ha descrito previamente.

Se expone toda la superficie ósea mastoidea, parte de la escama del temporal, y toda la región de la punta de la mastoides; por detrás, se amplía la exposición hasta incluir parte del hueso occipital, y, por delante, hasta exponer todo el contorno óseo del hueso timpánico que conforma el CAE.

La fase inicial de la demolición ósea es una mastoidectomía amplia con eliminación de la pared posterior del CAE; de la pared anterior hasta los tejidos blandos de la articulación temporo-mandibular; de la punta de la mastoides hasta identificar la cresta digástrica y el agujero estilomastoideo. Se debe extirpar toda la piel del CAE, la membrana timpánica y toda la cadena osicular, incluido el estribo, pues se va a destruir la cóclea. En esta fase inicial se deben eliminar todas las celdas del oído medio (ya que la cavidad será, al final, obliterada), identificando claramente las porciones horizontal y vertical del nervio facial, que deben dejarse con una capa de hueso a modo de protección, y esqueletizando la duramadre de la fosa media y el seno sigmoide; la apertura de la vena emisaria será ocluida con cera de hueso.

Con la visión de la cara medial de la caja timpánica ante nosotros, fresando el resto anteroinferior del hueso timpánico, podemos identificar la arteria carótida interna y el bulbo de la yugular, por delante del nervio facial.

Se inicia entonces la laberintectomía, como en un abordaje translaberíntico clásico (ver Laberintectomía en el apartado Anatomía Descriptiva del Abordaje Translaberíntico), teniendo siempre como límite anterior el nervio facial, como límite inferior el bulbo de la yugular, y como límite superior la dura de la fosa media y el seno petroso superior. La exposición del conducto auditivo interno debe realizarse hasta identificar los nervios vestibulares, las crestas horizontal y vertical y, por tanto, el nervio facial (ver Exposición del CAI y Exposición de la porción lateral del CAI en Anatomía Descriptiva del Abordaje Translaberíntico).

La fase final consiste en la demolición de la cóclea y de la neumatización infralaberíntica y de la parte posteroinferior del ápex de la pirámide petrosa, trabajando entre la porción horizontal del nervio facial y el músculo del martillo por arriba, el bulbo de la yugular en la parte inferior, la porción vertical del nervio facial por detrás y la arteria carótida interna por delante.

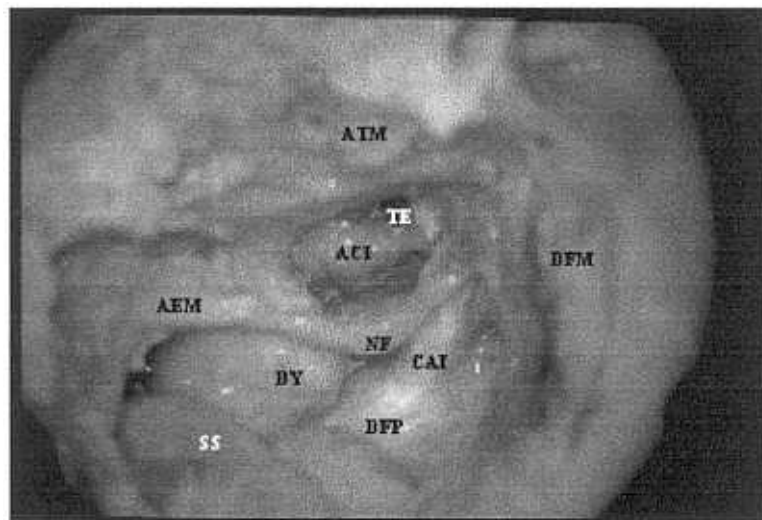


Figura 158: Vía TO. ATM: articulación temporomandibular; TE: trompa de Eustaquio; ACI: arteria carótida interna; NF: nervio facial; AEM: agujero estilomastoideo; BY: bulbo yugular; SS: seno sigmoide; DFP: dura fosa posterior; CAI: conducto auditivo interno; DFM: dura fosa media.

De esta forma se expone la duramadre de la fosa posterior situada entre el conducto auditivo interno, el bulbo de la yugular y el seno petroso inferior. Medial a la porción vertical del nervio facial, que queda como puente en el interior de su canal óseo, se comunican la dura de la fosa posterior retromeatal y antemeatal.

Al final de la intervención, es obligado obliterar la luz de la TE.

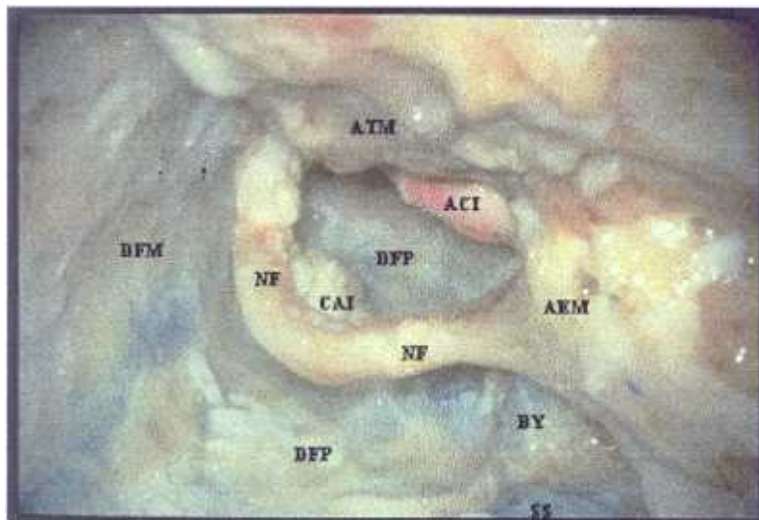


Figura 159: Vía TO, fase final del abordaje. ATM: articulación temporomandibular; NF: nervio facial; AEM: agujero estilomastoideo; DFM: dura fosa media; DFP: dura fosa posterior; BY: bulbo yugular; SS: seno sigmoide; ACI: arteria carótida interna; CAI: conducto auditivo interno.

VISION INTRADURAL

El abordaje transóptico ofrece, respecto al abordaje TL, una mayor exposición de la zona anterior del APC en sus porciones media e inferior, con mejor control, a ese nivel, de la arteria basilar y sus ramas AICA y PICA. La presencia del nervio facial en medio del campo, disminuye, no obstante, la maniobrabilidad. El control de los pares craneales IV a XI es similar, aunque mejora la visión de la salida del VI en la unión bulbo-pontina. Queda limitada la visión de la porción más anterosuperior del APC, por la presencia del resto del ápex petroso, por delante del CAI.

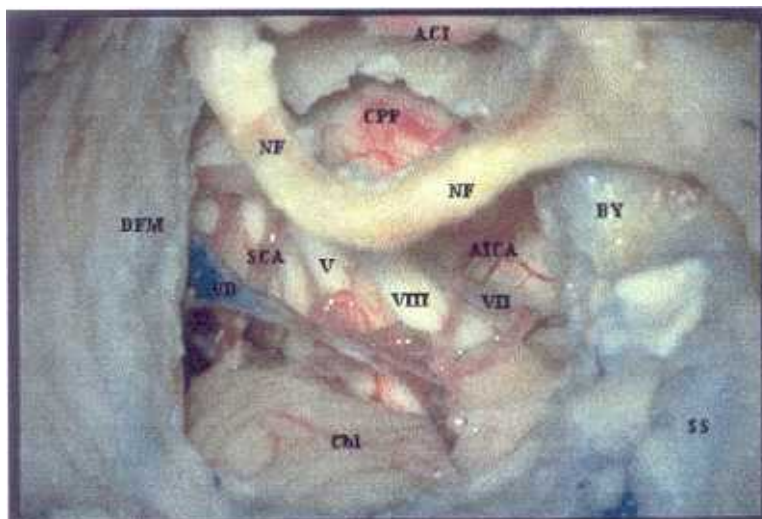


Figura 160: Vía TO, visión intradural. ACI: arteria carótida interna; NF: nervio facial; DFM: dura fosa media; SS: seno sigmoide; BY: bulbo yugular; Cbl: cerebelo; VD: vena petrosa de Dandy; V-VIII: pares craneales; AICA: arteria cerebelosa anteroinferior; SCA: arteria cerebelosa superior; CPP: cisterna prepontina.

VARIACIONES

La vía TO posee una entidad propia. La variación más inmediata la constituye la transposición del NF, que la transformaría en una vía TC. La transposición del NF, una vez esqueletizado todo su canal, es una maniobra que entraña un alto riesgo.

No obstante, aunque no se han descrito modificaciones a esta vía, admite extensiones a regiones vecinas, como otras vías translaberínticas o extralaberínticas, sin necesidad de incisiones independientes.

LIMITES

El límite anterior lo constituye la articulación temporomandibular en el plano superficial, y la ACI, en su porción vertical, en profundidad.

El límite posterior se sitúa en la región retrosigmoidea.

El límite superior es el suelo de la fosa media.

El límite inferior está a nivel del agujero estilomastoideo y los tejidos blandos del cuello en la parte lateral del abordaje, y el BY y el SPI en la parte más medial del campo.

VENTAJAS

Es un extenso abordaje extradural que permite un control total de las estructuras del APC, sin compresión cerebral ni cerebelosa.

Expone todo el trayecto intratemporal del NF, conservando toda su vascularización.

Ofrece un buen control vascular proximal de la ACI y el BY.

Permite acceder al área infralaberíntica y a la porción inferior del ápex petroso.

Expone la DFP premeatal e inframeatal, y la cara anterior del CAI; en casos de tumores, ofrece una visión directa de la disposición del NF en relación al tumor, en caso de estar desplazado hacia adelante.

Ofrece la posibilidad de cierre directo de la TE para prevenir la fistula de LCR.

INCONVENIENTES

Añade un tiempo quirúrgico importante, en relación a la vía TLA.

No mejora de forma importante el control del APC, en relación a la vía TLA.

No permite el control de la porción anterosuperior del ápex petroso.

Obliga a trabajar por delante y por detrás del NF, restando amplitud al campo.

Añade un riesgo quirúrgico al NF y a la ACI.

IV.2.2.B. ANÁLISIS MORFOMÉTRICO (TO)

La tabla muestra los datos obtenidos en el estudio morfométrico de la vía TO.

Mediciones (mm) n=60	rango	χ	σ
BY-SPS n=59	(2.0-25.0)	13.66	3.87
CAI-SS n=60	(13.5-30.0)	21.67	3.23
CAI-SPS n=59	(1.50-7.25)	4.50	1.20
CAI-BY n=60	(0.01-11.25)	4.72	3.08
CAI-BY(+) n=44	(0.01-10.0)	5.41	3.22
NF-DFM n=54	(1.75-6.0)	3.24	1.19
NF-ACI n=55	(6.0-15.0)	9.11	2.40
NF-SS n=59	(1.0-16.5)	8.30	3.04
GG-ACI n=58	(3.0-11.25)	6.34	1.49
CAI n=37	(4.0-10.0)	5.58	1.02

El espacio por delante del NF, y por detrás de la ACI (NF-ACI) ofrece cifras menos variables que el disponible entre SS y NF (NF-SS), que depende de la prociencia o no del seno, y que limita el acceso en la parte posterior del abordaje, especialmente si no se descomprime el SS. La distancia entre el ganglio geniculado y la ACI también ha demostrado gran variabilidad, pudiendo ser mayor de un cm.

IV.2.2.C. CONTROL DE ESTRUCTURAS (TO)

Arterias Extradural	Punt	Venas Extradural	Punt	Nervios Extradural	Punt	Zonas Extradural	Punt
ACI vertic	3	Sen Trans	4	V1	1	Clivus sup	1
ACI horiz	2	Sen Sigm	4	V2	1	Clivu med	3
ACI cervi	1	Bulbo yug	4	V3	1	Clivus inf	1
ACI:	1	V yug Int	1	VII intratemporal	4	Caja timp	4
AMaxInt	1	Sn pet sup	3	VII extracranial	1	Mastoides	4
AMM	1	Sn pet inf	3	IX-XI	1	Rg supralb	4
Ar Tempo	4	Plx condil	1	XII canal	1	Rg infralab	4
Ar Occip	1	Plx pterig	1	XII cervic	1	Apex petros	3
AV	1	Sn cavern	1	nC1	1	Sen esfen	1
Arterias Intradurales		Ven Intradurales		nC2	1	Sen maxil	1
ACI caver	1	Vn Dandy	4	NPSM	3	Rinofarin	1
ACI intradural	1	Vena Labbé	1	Nervios Intradurales		Fosa infratemp	1
ACP	1	Sen caver	1	III	1	Fs pterigmax	1
SCA	4			IV	3	Fs retromandib	1
AICA	4			V	4	Foramen Magno	1
PICA	4			VI	4	Foramen Yugul	3
Tronco Basilar	3			VII-VIII CAI	4	VC1-VC2	1
AV	3			VII-VIII cistem	4	Cond occp	1
AVc	1			IX-XI	3	Zonas Intradurales	
				XII	1	Med espin	1
				Nvs intracavern	1	Bulbo enc	3
				Nvs contralateral	1	Puente	4
				nC1-nC2	1	Mesencef	1
				Gasser (Meckel)	1	Cisterna lateral	4
						Cisterna prepontina	3
						Cis Interpeduncular	1

La vía TO mejora tanto el control de estructuras extradurales, como intradurales, de la vía TLA.

IV.2.2.D. APLICACIONES CLÍNICAS (TO)

Las indicaciones de Fisch para la vía TO, incluyen: neurinoma del acústico, hemangioma, quiste aracnoideo y quiste mucoso.

La tabla muestra las complicaciones de la vía TO y su comparación con las de la vía TL, en dos series distintas de Fisch.

<i>Abordaje TO frente a TL para resección de Neurinoma del Acústico (1.0-2.5 cm)</i>		
<i>Fisch. Microsurgery of Skull Base. Thieme, 1988.</i>		
Complicaciones	TRANSOTICA n=73	TRANSLABERINTICA n=114
Mortalidad	1%	1%
Función NF (2 años postop) Normal		
Paresia	81%	65%
Parálisis	18%	31%
	1%	4%
Fístula de LCR		
Subcutánea		
Transitoria	4%	9%
Revisión	3%	16%
	0%	7%
Meningitis	1%	5%

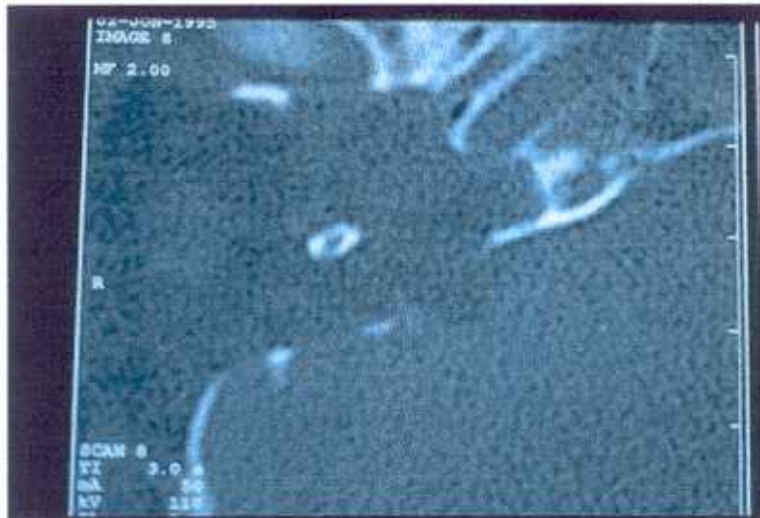
RX POSTOPERATORIO

Figura 161: TAC postoperatoria de una vía TO. *Caso personal.*

En la TAC postoperatoria de la vía TO apreciamos la falta de todo el bloque laberíntico anterior y posterior, hasta la ACI, con el NF en medio del campo operatorio, conservado en su posición original.

IV.2.3. SISTEMA DE ABORDAJES TRANSCOCLEARES

El abordaje transcoclear al ángulo ponto-cerebeloso y la cisterna prepontina, descrito inicialmente por House y Hitselberger, conservaba el CAE y la membrana timpánica.

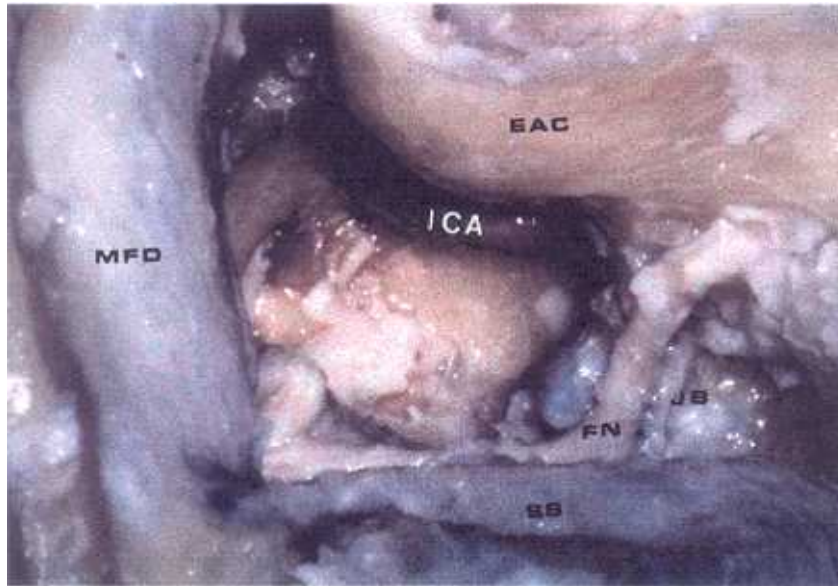


Figura 162: Abordaje Transcoclear clásico. EAC: conducto auditivo externo; ICA: arteria carótida interna; MFD: dura fosa media. *Sanna*³⁴⁶.

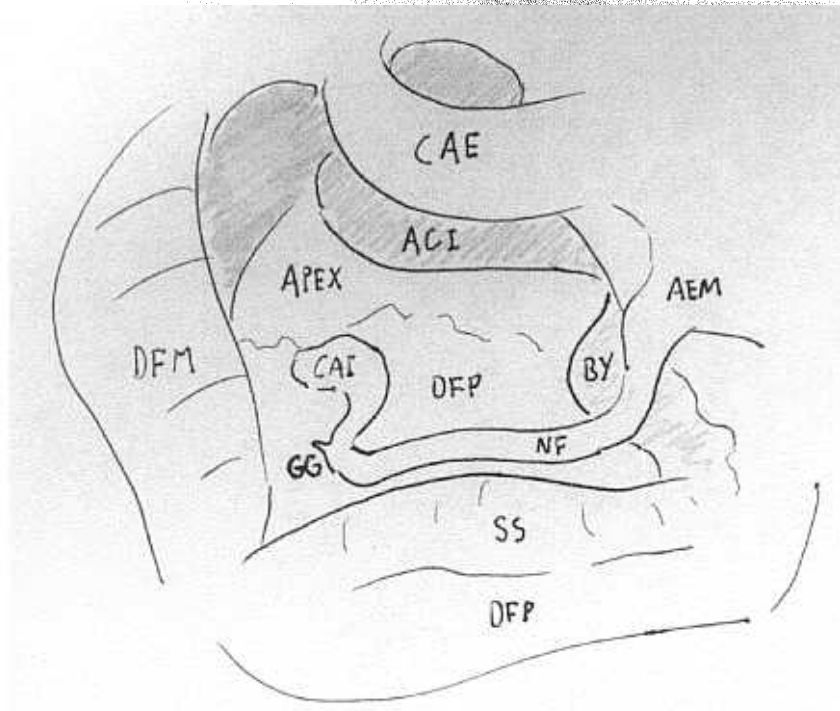


Figura 163: Esquema del abordaje transcoclear clásico. CAE: conducto auditivo externo; ACI: arteria carótida interna; DFM: dura fosa media; CAI: conducto auditivo interno; DFP: dura fosa posterior; NF: nervio facial; GG: ganglio geniculado; AEM: agujero estilomastoideo; BY: bulbo yugular; SS: seno sigmoide.

Este abordaje fue modificado y ampliado simultáneamente por Mario Sanna y otros autores, para mejorar la exposición. Su evolución posterior, asociándolo con otras vías de abordaje ya descritas (Tipos B-D), ha dado lugar a lo que sus autores (M. Sanna y A. Mazzoni) han denominado Sistema de abordajes Transcocleares, que permiten la exéresis de cualquier tipo de lesión extradural, intradural o transdural, sea cual sea su tamaño y localización, desde el clivus superior hasta el agujero magno, en la base del cráneo.

IV.2.3.A. ABORDAJE TRANSCOCLEAR TIPO A (TCA).

IV.2.3.A.a. ANATOMÍA DESCRIPTIVA (TCA)

Voy a describir aquí el abordaje Transcoclear modificado, tal y como Mario Sanna lo desarrolló, inicialmente para el tratamiento del colesteatoma intrapetroso, y posteriormente para el abordaje de lesiones intradurales.

FASE INICIAL: INCISIONES

El abordaje se inicia con una incisión retroauricular amplia, desde la región temporal, tres cms por encima de la base de implantación del pabellón auricular, pasando 4-5 cms por detrás del surco retroauricular, y terminando un cm por debajo de la apófisis mastoides. Después de crear un amplio colgajo de piel y tejido celular subcutáneo, se incide el plano músculo-perióstico, y se cierra el CAE en fondo de saco.

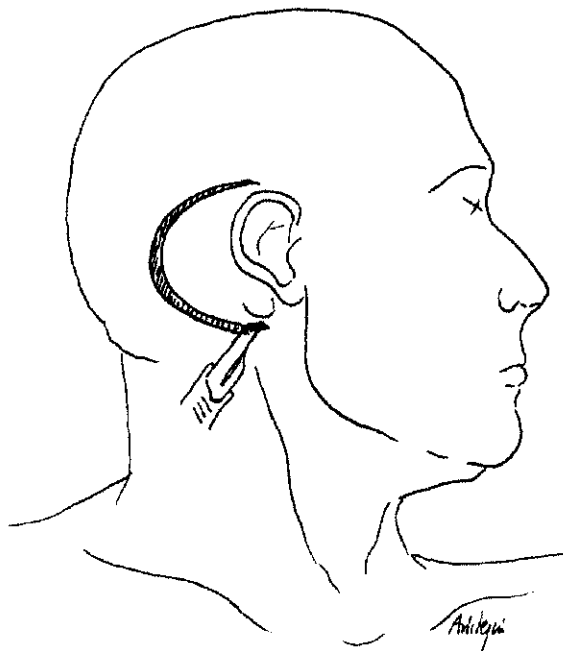


Figura 164: Vía TCA: incisión cutánea.

Se expone una amplia superficie ósea, que incluye toda la región mastoidea, parte de la escama del temporal, la raíz de la apófisis cigomática, todo el hueso timpánico, y parte del hueso occipital.

FASE DE ABORDAJE OSEO INICIAL

La fase de demolición ósea consiste en una extensa mastoidectomía con eliminación del CAE óseo, exenteración de todas las celdas mastoideas, exéresis de la punta de la mastoides, y localización de la duramadre de la fosa media y el seno sigmoide.

Se elimina toda la piel del CAE, la membrana timpánica y toda la cadena osicular. Se descubre la dura de la fosa media, eliminando el tegmen y parte de la escama del temporal. Se descubre el seno lateral en su porción sigmoide, desde la zona final del seno transversal hasta el bulbo de la yugular; la vena emisaria mastoidea se elimina y se coagula su extremo anterior. Se expone completamente la duramadre de la fosa posterior presinusal y hasta 2-3 cms de la región retrosigmoidea. Y se identifican y exponen las porciones horizontal y vertical del nervio facial.

LABERINTECTOMIA

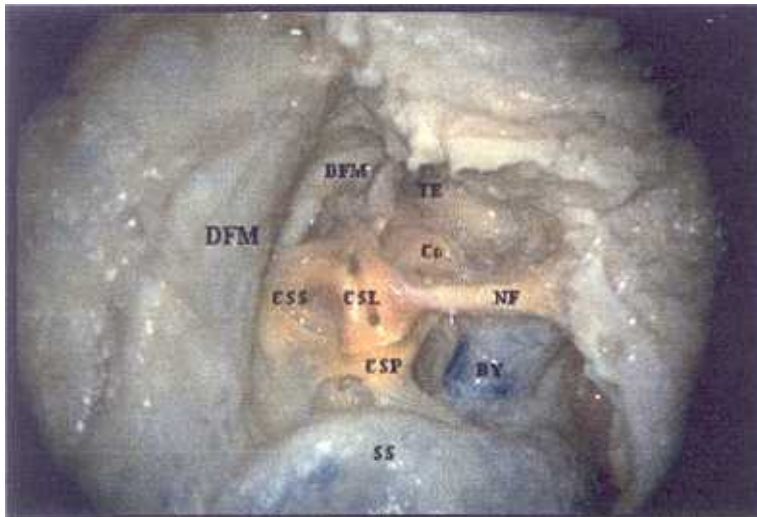


Figura 165: Fase inicial de la vía TCA. DFM: dura fosa media; CSS, CSL, CSP: canalesemicircular superior, lateral y posterior; TE: trompa de Eustaquio; Co: cóclea; NF: nervio facial; SS: seno sigmoide; BY: bulbo yugular.

La laberintectomía se realiza con la misma sistemática que en un abordaje translaberíntico (ver vía TLA), teniendo como límite anterior del campo la segunda y tercera porciones del nervio facial. La identificación de todos los elementos nerviosos en el fondo del CAI se continúa con la exposición completa de todas las porciones del nervio facial (laberíntica, ganglio geniculado, horizontal y vertical hasta el agujero estilomastodeo), ya que debe sufrir una transposición total hacia atrás.

TRANSPOSICION TOTAL DEL NERVI0 FACIAL

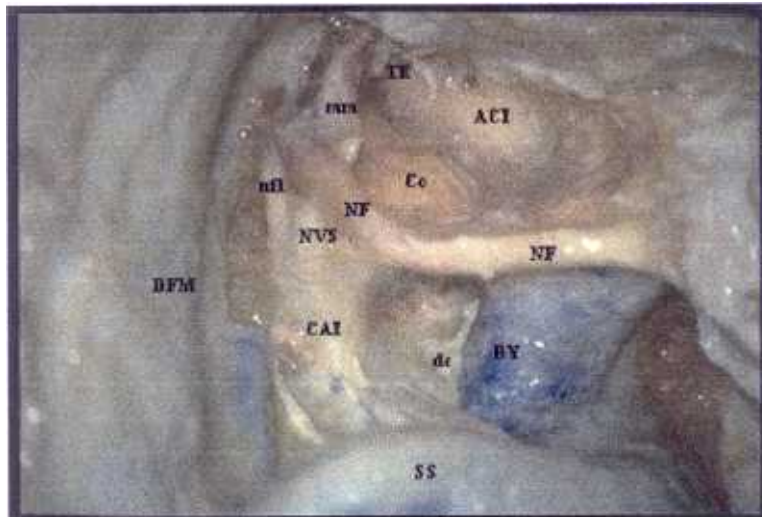


Figura 166: TCA una vez expuesto todo el conducto auditivo interno (CAI). DFM: dura fosa media; TE: trompa de Eustaquio; ACI: área de la arteria carótida interna; Co: cóclea; nfl: porción laberíntica del nervio facial (NF); NVS: nervio vestibular superior; mm: músculo del martillo; dc: ducto coclear; SS: seno sigmoide; BY: bulbo yugular.

Para poder transponer el nervio facial, se secciona el nervio petroso superficial mayor y, con gran precaución, pues es el momento más delicado del abordaje, se extrae el nervio facial de todo el canal de Falopio. Esto se realiza de forma progresiva y simultánea, de las porciones laberíntica y horizontal, para evitar tracciones de ningún tipo.

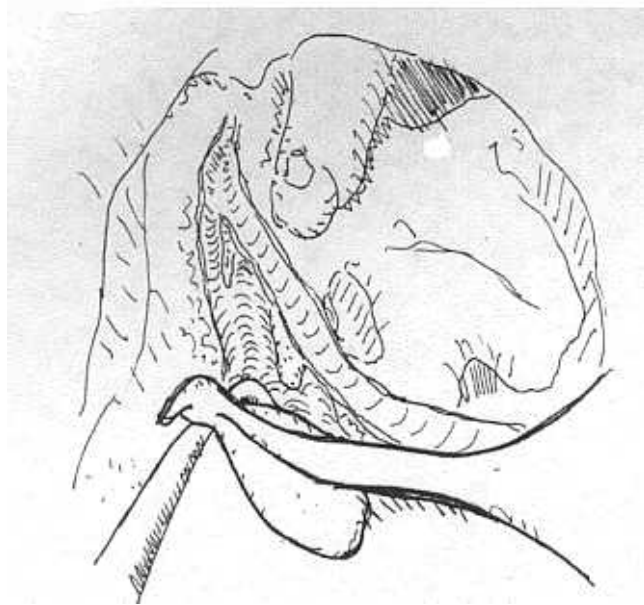


Figura 167: El nervio facial es movilizado de su canal; la dura del CAI, acompaña al NF para protegerlo.

Una vez extraído el nervio facial de su porción laberíntica, la porción intrameatal se transpone junto con la duramadre del CAI y el resto del contenido nervioso del meato, para proteger esta frágil porción del nervio facial desprovista de epineuro.

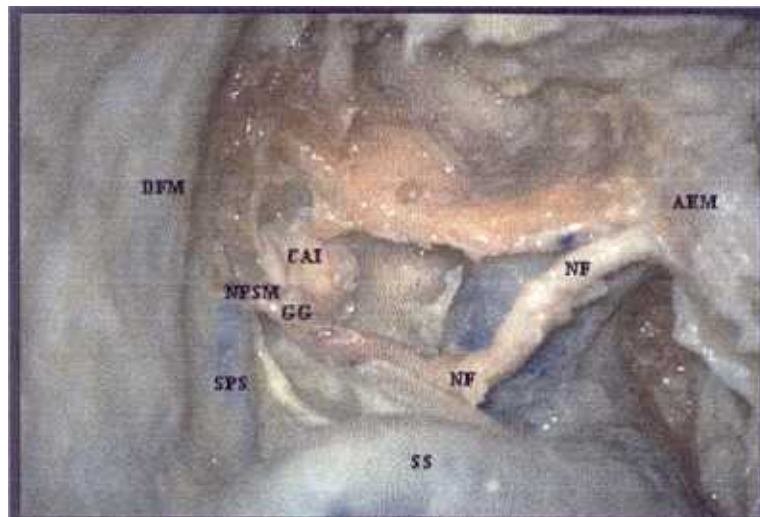


Figura 168: TCA: una vez movilizado totalmente el nervio facial (NF) hacia atrás. DFM: dura fosa media; CAI: conducto auditivo interno; NPSM: cabo del nervio petroso superficial mayor; GG: ganglio geniculado; SPS: seno petroso superior; SS: seno sigmoide; AEM: agujero estilomastoideo.

Una vez transpuesto posteriormente desde el poro acústico interno hasta el agujero estilomastoideo, el NF se apoya sobre la dura de la fosa posterior y el seno sigmoide, protegiéndolo de la fresa con pegamento de fibrina y aluminio o alguna lentina. En este momento se termina de exponer el bulbo de la yugular, que, si es alto, puede ser empujado inferiormente. Esta maniobra se realiza descubriendo el periostio, desplazándolo con la ayuda de surgicel, y manteniéndolo en posición con cera de hueso; esta maniobra amplía el campo de exposición, favoreciendo la progresión del abordaje.

FASE FINAL DE LA PETROSECTOMIA (ARTERIA CAROTIDA INTERNA)

Una vez retirado el NF del campo, queda por eliminar la cóclea y el resto de hueso petroso. La carótida nos la encontramos en la parte anterior del abordaje. Debe ser expuesta, en su porción vertical y codo, en toda su circunferencia, para lo que es necesario fresar el hueso timpánico y, en ocasiones, la cavidad glenoidea de la articulación temporomandibular y empujar el cóndilo de la mandíbula hacia adelante con algún tipo de retractor. La eliminación del ápex petroso (generalmente compuesta de un hueso espongiótico fácil de fresar) permite terminar de exponer toda la duramadre de la cara posterior de la porción petrosa del hueso temporal.

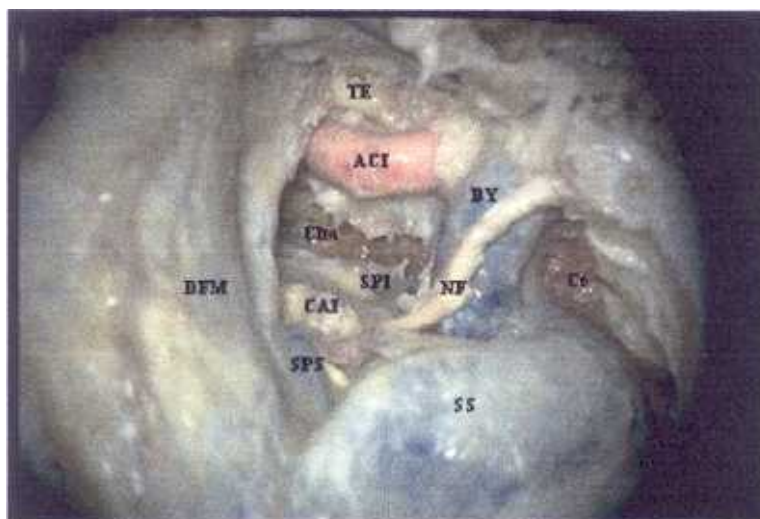


Figura 169: Vía TCA: final del abordaje. ACI: arteria carótida interna; DFM: dura fosa media; SS: seno sigmoide; BY: bulbo yugular; SPS: seno petroso superior; SPI: seno petroso inferior; CAI: dura del conducto auditivo interno; NF: nervio facial transpuesto; Co: cóndilo del occipital; Clm: clivus medio; TE: trompa de Eustaquio en su porción cartilaginosa.

La porción de la duramadre anterior al meato auditivo interno adquiere una forma triangular que tiene como base el plano meatal, como borde superior, el seno petroso superior, en la confluencia de la duramadre de la fosa media y la de la fosa posterior; y como borde inferior, el seno petroso inferior. En el extremo posterior del SPI, cerca de donde desemboca en el bulbo de la yugular, encontramos el acueducto coclear, que se abre al espacio subaracnoideo. El vértice de este triángulo lo forman la confluencia de los senos petrosos superior e inferior, desembocando en el seno cavernoso.

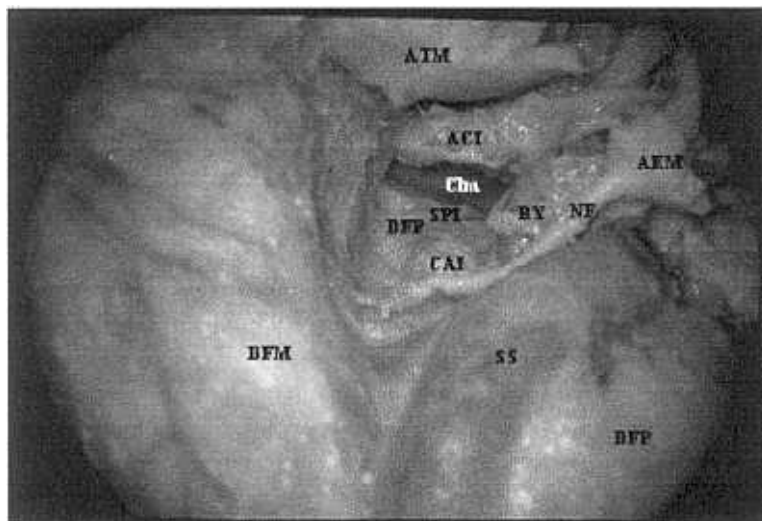


Figura 170: Abordaje TCA. ATM: articulación temporomandibular; ACI: arteria carótida interna; DFM: dura fosa media; SS: seno sigmoide; BY: bulbo yugular; NF: nervio facial; AEM: agujero estilomastoideo; CAI: conducto auditivo interno; SPI: seno petroso inferior; DFP: dura fosa posterior; Clm: clivus medio.

La ACI, en su porción horizontal, puede descubrirse en toda su circunferencia, pudiéndose movilizar medialmente, o lateralmente, para mejorar el acceso. En la parte más anterior, podemos exponer, a nivel del agujero rasgado anterior, el segundo codo y la entrada de la carótida en el seno cavernoso. En la superficie de la duramadre de la fosa media, cercana al agujero rasgado anterior, podremos ver el relieve del ganglio de Gasser del V par craneal (cavum de Meckel). Cerca de la confluencia del seno petroso inferior con el seno cavernoso, hay que prestar atención a no lesionar el VI par craneal

(motor ocular externo) que recorre, a ese nivel, un desdoblamiento de la duramadre de la fosa posterior (canal de Dorello).

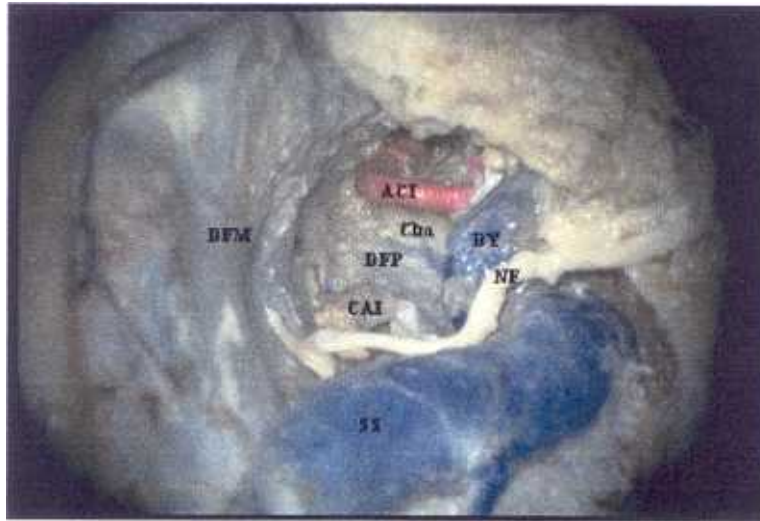


Figura 171: Abordaje TCA. ACI: arteria carótida interna; DFM: dura fosa media; DFP: dura fosa posterior; Clm: clivus medio; CAI: conducto auditivo interno; NF: nervio facial; SS: seno sigmoide; BY: bulbo yugular.

Si continuamos fresando más allá del seno petroso inferior, alcanzaremos el clivus medio, también formado por un hueso espongiótico, friable y sangrante. Debe prestarse atención a la posibilidad de un seno esfenoidal muy desarrollado que pueda ocupar parte del clivus medio.

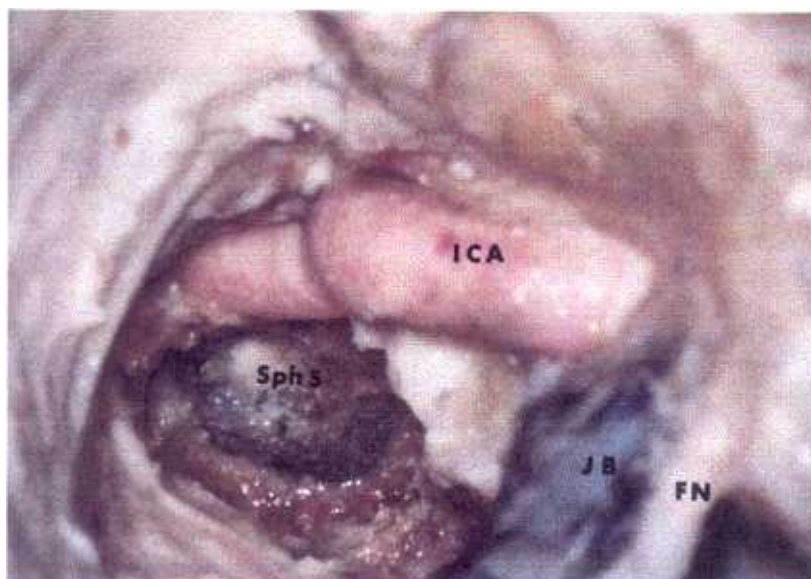


Figura 172: Abordaje TCA: acceso al seno esfenoidal (SphS). ICA: arteria carótida interna; JB: bulbo yugular; FN: nervio facial. Sanna³⁴⁶.

De esta forma habremos expuesto una extensa zona (5-6 cms) de duramadre petroclival, que proporciona el acceso más amplio y plano que pueda ofrecer abordaje alguno al ángulo pontocerebeloso y a la cisterna prepontina. La apertura de la duramadre de la fosa posterior permite transponer aún más, posteriormente, el nervio facial, ahora desde su porción intracisternal hasta el agujero estilomastoideo, dejando vía libre a este extenso espacio intradural expuesto.

VISION INTRADURAL

La apertura de la duramadre de la fosa posterior, después de un abordaje transcoclear ampliado, ofrece una visión de todo el ángulo pontocerebeloso homolateral, de la cisterna prepontina y de parte del ángulo pontocerebeloso contralateral. La visión y control de los pares craneales IV al XI son completos. Se pueden controlar la arteria basilar, la unión vertebrobasilar y las tres ramas de la arteria basilar homolaterales (PICA, AICA y SCA). El tronco del encéfalo, a nivel del puente y del bulbo son controlables, en todo momento, sin presiones ni tracciones. Además existe un control limitado de los vasos y nervios del lado contralateral. Existe un control suficiente de la cara interna de la duramadre del clivus medio, y se visualiza la dura de la porción petrosa contralateral.

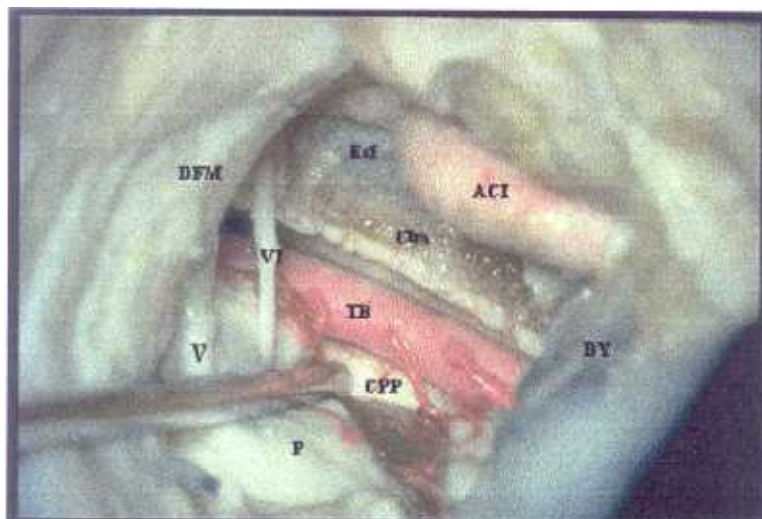


Figura 173: Vía TCA: visión intradural. ACI: arteria carótida interna; Esf: seno esfenoidal; Clm: clivus medio; DFM: dura fosa media; BY: bulbo yugular; V: trigémino; VI: motor ocular externo; TB: tronco basilar con sus arterias perforantes; P: puente del encéfalo; CPP: cisterna prepontina.

En caso de grandes tumores, que ya han creado el espacio por compresión del tronco, pueden llegar a verse los pares craneales V a IX contralaterales.

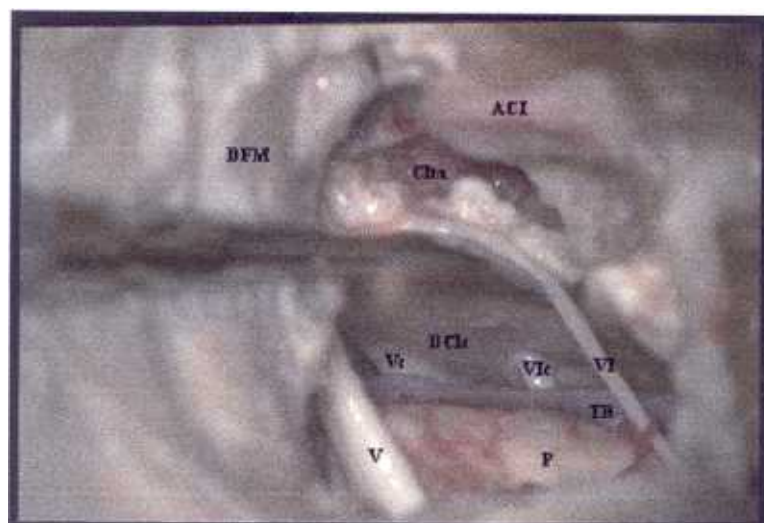


Figura 174: TCA: visión intradural. ACI: arteria carótida interna; DFM: dura fosa media; P: puente del encéfalo; TB: tronco basilar; V: trigémino; Vc: V contralateral; VI: motor ocular externo; Vic: VI contralateral; DCIc: Dura del clivus medio contralateral.

VARIACIONES

Las posibles variaciones aplicables a esta vía las constituyen los otros abordajes transcocleares, que componen el sistema de abordajes Tc (TC tipos B,C y D).

LIMITES

El límite anterior lo forman los tejidos blandos de la ATM y de la fosa infratemporal; y en profundidad la ACI horizontal y su codo, a nivel del agujero rasgado anterior.

El límite posterior se extiende varios cm en la región retrosigmoidea.

El límite superior lo constituye la duramadre de la fosa media.

El límite inferior lo forman los tejidos blandos del cuello y el agujero estilomastoideo, en el plano superficial; y el bulbo yugular y el SPI en profundidad.

VENTAJAS

Es un extenso abordaje extradural, que ofrece control de todo el área petroclival, del APC y de la cisterna prepontina.

Es un abordaje amplio, con un ángulo de trabajo abierto y plano, con una distancia de trabajo próxima a la lesión, a pesar de la profundidad del campo.

No requiere compresión cerebral, ni cerebelosa.

Proporciona acceso simultáneo al hueso, a la duramadre y al espacio intradural.

INCONVENIENTES

Destruye toda la cápsula ótica y produce una pérdida total de audición en ese lado.

Provoca una devascularización importante del NF y deja una parálisis facial total en todos los casos, que suele recuperar hasta un grado III de House.

Es un abordaje técnicamente difícil, que requiere un gran entrenamiento; puede ser un abordaje muy prolongado en el tiempo, requiriendo un tiempo quirúrgico completo, dejando la extirpación de la lesión para un segundo tiempo.

IV.2.3.A.b. ANÁLISIS MORFOMÉTRICO (TCA)

Medidas (mm)	n=60	rango	χ	σ
BY-SPS	n=59	(2.0-25.0)	13.61	3.84
SPS-DC (BY+)	n=52	(9.0-20.0)	14.51	2.44
CAI-SPS	n=59	(1.50-7.25)	4.62	1.20
CAI-BY	n=59	(0.01-13.0)	5.33	3.89
SS-CAI	n=58	(13.50-30.0)	21.66	3.12
CAI-PP	n=59	(8.0-24.50)	16.85	3.79
SS-PP	n=60	(33.5-55.5)	47.97	4.30

La distancia entre el SS y la punta de la pirámide petrosa (SS-PP) da una idea aproximada de la extensión del abordaje; éste puede extenderse más aún, prolongándose hacia el clivus medio.

El espacio entre SPI y BY, como en otras vías, puede ser ampliado desplazando el BY (SPS-DC: BY+).

IV.2.3.A.c. CONTROL DE ESTRUCTURAS (TCA)

Arterias Extradurales	Punt	Venas Extradurales	Punt	Nervios Extradurales	Punt	Zonas Extradurales	Punt
ACI vertic	4	Sen Trans	4	V1	1	Clivus sup	1
ACI horiz	3	Sen Sigm	4	V2	1	Clivu med	4
ACI cervi	1	Bulbo yug	4	V3	1	Clivus inf	1
ACE	1	V yug Int	1	VII intratemporal	4	Caja timp	4
AMaxint	1	Sn pet sup	4	VII extracraneal	1	Mastoides	4
AMM	1	Sn pet inf	4	IX-XI	1	Rg supralb	4
Ar Tempo	3	Plx condil	1	XII canal	1	Rg infralab	4
Ar Occip	1	Plx pterig	1	XII cervic	1	ApX petros	4
AV	1	Sn cavern	2	nC1	1	Sen esfen	2
Arterias Intradurales		Ven Intradurales		nC2	1	Sen maxil	1
ACI caver	1	Vn Dandy	4	NPSM	4	Rinofarin	1
ACI intradural	1	Vena Labbé	1	Nervios Intradurales		Fosa infratemp	1
ACP	1	Sen caver	1	III	2	Fs pterigg	1
SCA	4			IV	4	Fs retrom	1
AICA	4			V	4	Foramen Magno	1
PICA	4			VI	4	Foramen Yugul	3
Tronco Basilar	4			VII-VIII CAI	4	VC1-VC2	1
AV	3			VII-VIII cistem	4	Cond occp	2
AVc	2			IX-XI	3	Zonas Intradurales	
				XII	2	Med espin	1
				Nvs intracavern	1	Bulbo enc	3
				Nvs contralateral	2	Puente	4
				nC1-nC2	1	Mesencef	1
				Gasser (Meckel)	4	Cisterna lateral	4
						Cisterna prepontina	4
						Cis Interpeduncular	1

El abordaje TCA ofrece un amplio acceso tanto extradural, como intradural de la región lateral de la base del cráneo.

IV.2.3.A.d. APLICACIONES CLÍNICAS (TCA)

Indicaciones del abordaje TC modificado

Gruppo Otologico, Piacenza, n=42 Acta Esp ORL, 1995

Tumores extradurales

Colesteatoma Intrapetroso	17
Granuloma Colesterínico	4
Neurinoma del NF	3
Tumor glómico residuo	2
Neurinoma del Acústico residuo	2

Tumores Intradurales

Meningioma Petroclival	7
Cordoma de Clivus	4
Neurinoma NF2	2
Neurinoma del Foramen Yugular	1
Tumor glómico	1

Via de abordaje TC, Función del NF

Gruppo Otologico, Piacenza. n=42. Acta Esp ORL, 1995

Graduación House-Brackm	NF preoperatorio	NF postoperatorio
Grado I	20	3 (no transp)
Grado II	-	-
Grado III	-	9
Grado IV	-	5
Grado V	-	-
Grado VI	22	7
		6 (NF no tratado, ausente)
		12 (seguim < 1 año)

Las complicaciones incluyeron: 1 caso de muerte por meningitis con absceso intracraneal, una sección involuntaria del VI par, y una laceración de la ACI, reparada intraoperatoriamente. No existió ningún caso de fistula de LCR. En todos los casos en que había audición residual preoperatoria, ésta, lógicamente, se perdió.

RX POSTOPERATORIO

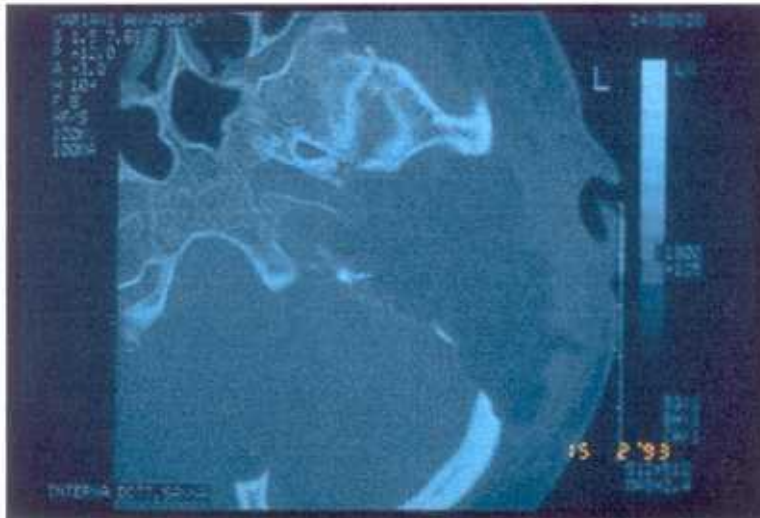


Figura 175: TAC postoperatoria de la vía TCA.

En la TAC postoperatoria de la vía TCA se aprecia la ausencia total de la porción petrosa del hueso temporal.

IV.2.3.B. ABORDAJE TRANSCOCLEAR TIPO B

Este abordaje surge como consecuencia de la necesidad de añadir al acceso obtenido mediante el abordaje TCA, el acceso al seno cavernoso, a la fosa infratemporal, o a la rinofaringe. En estos dos últimos casos es conveniente realizar la cirugía en dos tiempos (porción extradural / porción intradural o viceversa) para solventar el problema de la fistula de LCR y de infección intracraneal. Este acceso se consigue asociando la vía TCA a un abordaje infratemporal.

IV.2.3.B.a. ANATOMÍA DESCRIPTIVA. (TCB)

El abordaje es una combinación de una vía transcoclear tipo A con un abordaje infratemporal tipo B o C de Fisch (ver estos abordajes).

En el caso de asociar el abordaje IFTB, la sección del arco cigomático y el desplazamiento inferior del musculo temporal, se pueden realizar después de la transposición posterior del nervio facial; la disección hacia adelante, seccionando la AMM y la V3, permite desplazar inferiormente la mandíbula, y deja un enorme espacio de trabajo que facilita la eliminación de la cóclea, la disección completa de la ACI y la eliminación del ápex petroso y del clivus medio.

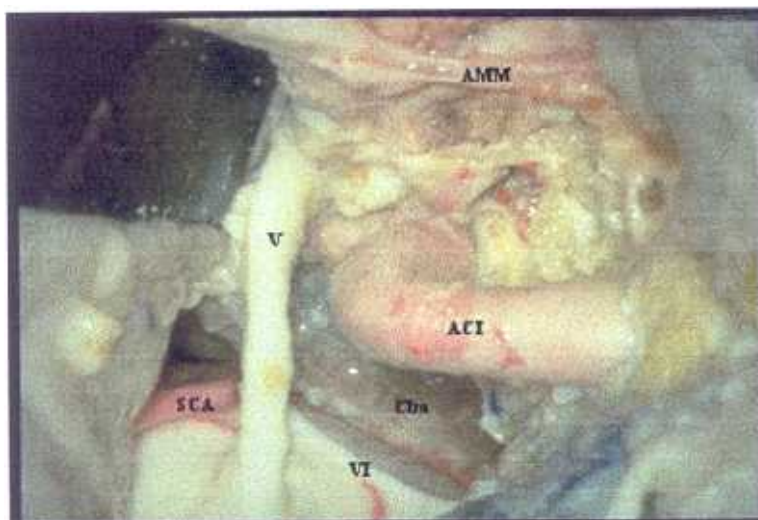


Figura 176: Vía TCB: AMM: arteria meníngea media; ACI: arteria carótida interna; V: trigémino; Clm: clivus medio; VI: motor ocular externo; SCA: arteria cerebelosa superior.

En caso de lesiones extradurales, que afecten una zona más anterior, o como primer o segundo tiempo de algunas lesiones transdurales, se puede extender la exposición eliminando, como en el abordaje IFTC, la base de la apófisis cigomática, dando acceso a la rinofaringe, a toda la fosa infratemporal, a la fosa pterigomaxilar, al seno maxilar, al seno esfenoidal, o al seno cavernoso (una vez seccionado V2).

VISION EXTRADURAL

La visión y el control, que ofrece esta vía, de los espacios extradurales de la base del cráneo, son muy amplios. La arteria carótida interna queda en el centro del campo, literalmente colgando, entre el foramen carotídeo y el agujero rasgado anterior. El control sobre la misma es total. La exposición extradural va desde la duramadre de la fosa media hasta el ingreso de los grandes vasos en la base del cráneo (ACI, VYI) y los tejidos de la fosa infratemporal, en el plano vertical; y desde la duramadre retrosigmoidea por detrás, hasta el seno cavernoso, el seno esfenoidal, el seno maxilar o la rinofaringe, por delante, en el plano horizontal.

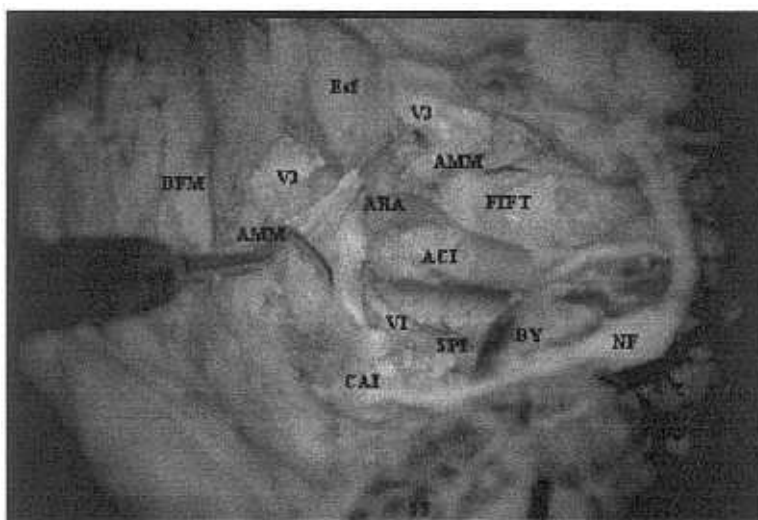


Figura 177: Abordaje TCB. DFM: dura fosa media; Esf: seno esfenoidal; V3: cabos del ramo mandibular seccionado; AMM: cabos de la arteria meníngea media seccionada; ACI: arteria carótida interna; ARA: agujero rasgado anterior; FIFT: periostio de la fosa infratemporal; VI par craneal; CAI: conducto auditivo interno; SPI: seno petroso inferior; BY: bulbo yugular; NF: nervio facial.

El acceso es tan directo y amplio, que ofrece una mayor alternativa de controlar el clivus medio contralateral, e incluso el ápex contralateral; la dura petroclival contralateral puede extirparse si está afectada. En la región petroclival contralateral, podremos encontrar la ACI contralateral, para la que no existen referencias seguras de localización desde esta perspectiva; por ello, la disección de la duramadre petroclival, es la mejor guía para evitar lesionarla; una vez alcanzado el nivel de la unión petroclival (SPI), la disección anterior y lateral, nos ayudará a identificar la ACI contralateral.

VISION INTRADURAL

La visión y el acceso que proporciona la vía TCB es el más amplio, el más directo y el más próximo que pueda ofrecer ninguna vía de acceso lateral a la base del cráneo. Estas tres características, le convierten en el más adecuado para la extirpación de grandes lesiones transdurales, que afecten el hueso temporal y la fosa infratemporal.

Ofrece el mismo control de estructuras intradurales que la vía TCA, pero la dirección de trabajo puede ser perpendicular al objetivo, favoreciendo aún más la visualización y el control de las estructuras contralaterales intradurales, especialmente si la lesión ha creado un espacio virtual.

VARIACIONES

La extensión supratentorial, asocia esta vía a la TCC, y le proporciona mayor acceso al espacio intradural supratentorial; además le permite controlar parcialmente el clivus superior.

La extensión hacia el área del foramen yugular y del foramen magno (TCB+TCD), le proporcionan acceso al espacio intradural intracraneal bajo y su unión con el espacio intradural medular cervical alto; ello añade control sobre la arteria vertebral y sobre el XII par craneal.

LIMITES

El límite anterior lo forman la apófisis pterigoides, en caso de finalizar ahí la disección, o el nivel de la fosa pterigomaxilar, rinofaringe, seno maxilar, órbita, en caso de extenderse más anteriormente.

El límite posterior es la región retrosigmoidea.

El límite superior, la duramadre de la fosa media.

El límite inferior lo forman: el nivel de implantación del ECM y el AEM en la porción más lateral; y el bulbo yugular y SPI en la parte más medial.

VENTAJAS

Es un extenso abordaje extradural, que ofrece control de todo el área petroclival, de la fosa infratemporal y de áreas contiguas (rinofaringe, senos maxialr y esfenoidal, y seno cavernoso).

Es un abordaje amplio (ángulo de trabajo abierto), plano (próximo a la lesión) y directo (utiliza la distancia más corta posible a la lesión).

No requiere compresión cerebral ni cerebelosa.

Proporciona acceso al hueso, duramadre, y espacio intradural.

Es la vía que ofrece mayores posibilidades de controlar el área petroclival contralateral.

INCONVENIENTES

Produce una pérdida total de la audición de ese lado.

Provoca una parálisis facial residual de grado variable, en todos los casos.

La sección de V3 y V2 produce una anestesia facial, en la mayoría de los casos transitoria.

La extensión y complejidad del abordaje pueden obligar a utilizar un tiempo quirúrgico solamente para el abordaje; y dejar la resección de la lesión para otro tiempo.

IV.2.3.B.b. ANÁLISIS MORFOMÉTRICO (TCB)

Las mediciones de la vía TCA le son aplicables.

El estudio de relaciones de las vías IFTB e IFTC, le son aplicables.

El abordaje TCB combina la amplitud de los abordajes infratemporales, el eje de trabajo directo del abordaje STIFTPA, con la proximidad y amplitud de la vía TCA. Sin requerir ningún tipo de compresión, ni intra ni extradural, del cerebro ni del cerebelo, proporciona un amplio acceso intradural.

A las relaciones estudiadaS en otros abordajes, hay que añadir, las de las estructuras extradurales contralaterales. Este abordaje ofrece la mejor alternativa de alcanzar la región petroclival contralateral; ello dependerá en gran medida de la extensión de la neumatización del seno esfenoidal, si queremos conservar su integridad. Si esta neumatización no es excesiva, el abordaje puede extenderse hacia el área petroclival contralateral. La disección deberá realizarse, entonces, entre el mucoperiostio del seno esfenoidal, que es frágil, y la duramadre del clivus medio, en dirección a la unión petroclival contralateral, que es más consistente, y constituye una mejor guía. El estudio preoperatorio, detallado, con CT, es imprescindible para obtener información en relación a la localización de la ACI. La situación del SPI contralateral, o la entrada del VI par contralateral en el canal de Dorello, nos indican el nivel de la unión petroclival contralateral; por delante de la misma, localizaremos la ACI.

La presencia de una lesión en esta región complica aún más las relaciones en este área, que aún puede ser considerada tierra de nadie.

IV.2.3.B.c. CONTROL DE ESTRUCTURAS (TCB)

Arterias Extradurales	Punt	Venas Extradurales	Punt	Nervios Extradurales	Punt	Zonas Extradurales	Punt
ACI vertic	4	Sen Trans	4	V1	3	Clivus sup	1
ACI horiz	4	Sen Sigm	4	V2	4	Clivu med	4
ACI cervi	1	Bulbo yug	4	V3	4	Clivus inf	1
ACE	1	V yug Int	1	VII intratemporal	4	Caja timp	4
AMaxInt	3	Sn pet sup	4	VII extracraneal	1	Mastoides	4
AMM	4	Sn pet inf	4	IX-XI	1	Rg supralb	4
Ar Tempo	4	Plx condil	1	XII canal	1	Rg infralab	4
Ar Occip	1	Plx pterig	4	XII cervic	1	Apx petros	4
AV	1	Sn cavern	3	nC1	1	Sen esfen	3
Arterias Intradurales		Ven Intradurales		nC2	1	Sen maxil	3
ACI caver	3	Vn Dandy	4	NPSM	4	Rinofarin	3
ACI intradural	1	Vena Jabbe	1	Nervios Intradurales		Fosa infratemp	4
ACP	1	Sen caver	1	III	2	Fs pterigm	3
SCA	4			IV	4	Fs retrom	3
AICA	4			V	4	Foramen Magno	1
PICA	4			VI	4	Foramen Yugul	3
Tronco Basilar	4			VII-VIII CAI	4	VC1-VC2	1
AV	3			VII-VIII cistem	4	Cond occp	2
AVc	2			IX-XI	3	Zonas Intradurales	
				XII	2	Med espin	1
				Nvs intracavern	3	Bulbo enc	3
				Nvs contralateral	2	Puente	4
				nC1-nC2	1	Mesencef	1
				Gasser (Meckel)	4	Cisterna lateral	4
						Cisterna prepontina	4
						Cis Interpeduncular	1

Aunque aumenta el control de estructuras, en relación a la vía TCA, y en relación a los abordajes infratemporales, la características más importantes que lo definen, proximidad y ángulo de trabajo, no quedan reflejadas aquí.

IV.2.3.B.d. APLICACIONES CLÍNICAS (TCB)

El abordaje TCB ha sido utilizado, en el Gruppo Otológico, en ocho ocasiones:

Cordoma de clivus	5
Colesteatoma intrapetroso	1
Meningioma petroclival	1
Epidermoide de fosas media y posterior	1

IV.2.3.C. ABORDAJE TRASCOCLEAR TIPO C

El abordaje transcoclear tipo C surge a partir de la necesidad de acceder a grandes lesiones petroclivales, que se extienden supratentorialmente.

IV.2.3.C.a. ANATOMÍA DESCRIPTIVA (TCC)

La técnica inicial corresponde al abordaje transcoclear tipo A (ver).

Una vez finalizado éste, se realiza un acceso transtentorial.

ABORDAJE TRANSTENTORIAL

Para poder seccionar el tentorio es preciso incidir previamente la duramadre de la fosa media y la duramadre de la fosa posterior. Se realiza una incisión paralela al seno petroso superior, por encima (fosa media), y otra por debajo (fosa posterior). De esta forma se exponen ambas caras del tentorio.

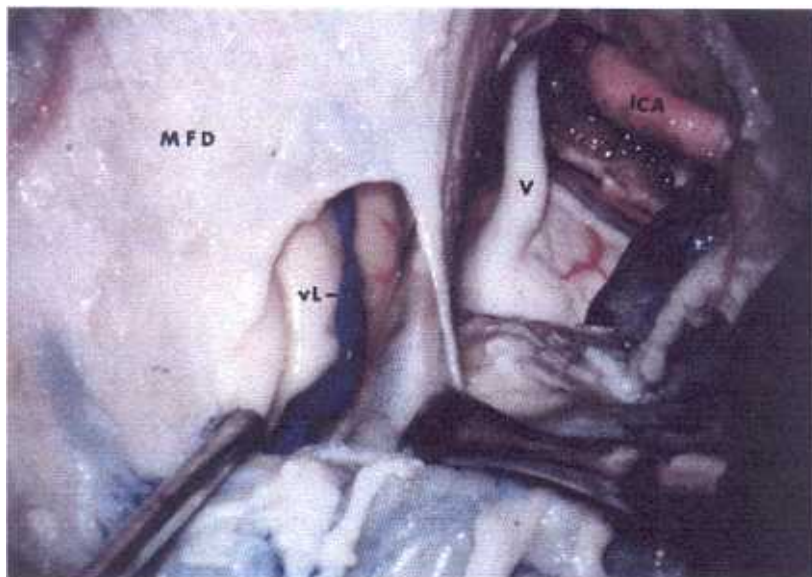


Figura 178: Vía TCC: Fase inicial. La incisión de la dura de la fosa media (MFD), permite ver la cara superior del tentorio y controlar la vena de Labbé (vL). V: trigémino; ICA: arteria carótida interna. *Sanna*

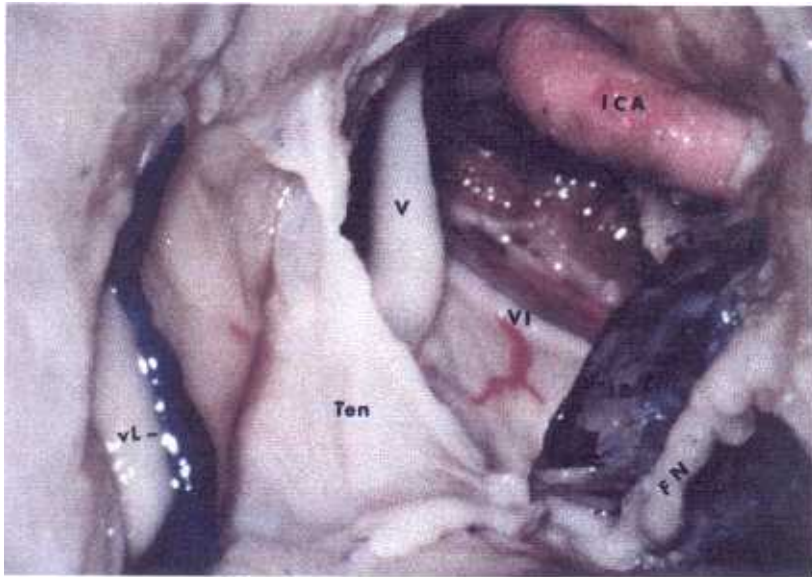


Figura 179: TCC: se ha iniciado la sección del tentorio(Ten). VL: vena de Labbé; V y VI pares craneales; FN: nervio facial transpuesto posteriormente; ICA: arteria carótida interna. Sanna³⁴⁶.

Se liga o clampa doblemente el seno petroso superior y, entre las dos ligaduras, se divide, prolongándose la incisión en sentido medial, superior y anterior hasta llegar al borde libre del tentorio. Se debe prestar atención a no lesionar el IV par craneal (troclear o motor ocular interno), el par craneal más delgado, que cursa paralelo al borde libre del tentorio, hasta su ingreso en la cara posterior del seno cavernoso. La división del tentorio pone en comunicación las fosas media y posterior y permite que, mediante una elevación intradural del lóbulo temporal, se consiga una visión de las estructuras supratentoriales.

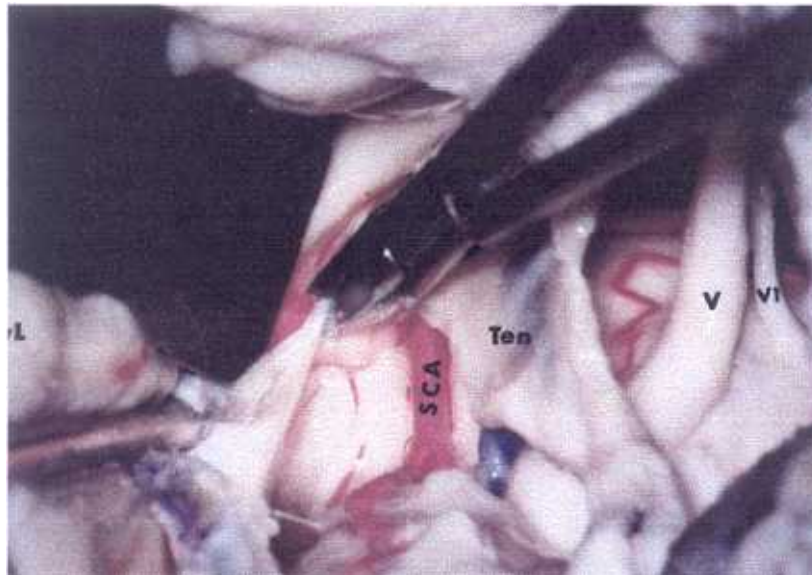


Figura 180: TCC: sección de la parte final del tentorio (Ten). SCA: arteria cerebelosa superior. V y VI pares craneales. Sanna³⁴⁶.

VISION INTRADURAL

A la visión intradural que ofrece el abordaje TCA, se añade el control de estructuras supratentoriales, como la parte posterior del polígono de Willis (parte alta del tronco basilar, arteria cerebral posterior, comunicante posterior), el III par craneal y la cisterna pre-mesencefálica. Además, la amplitud de campo que añade, colabora a mejorar el ángulo de visión de la parte superior del APC y de la cisterna prepontina.

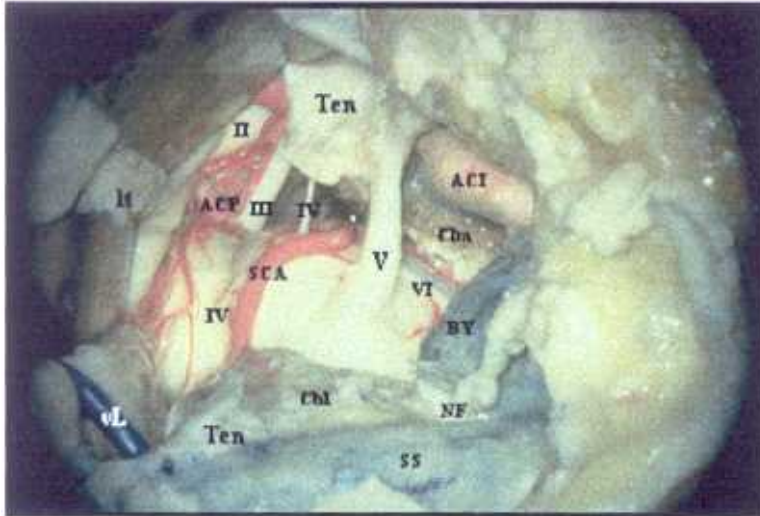


Figura 181: Visión intradural de la vía TCC. Ten: los dos cabos del tentorio seccionado; ACI: arteria carótida interna; BY: bulbo yugular; SS: seno sigmoide; NF: nervio facial; Cbl: cerebelo; II-VI: pares craneales; lt: lóbulo temporal; vL: vena de Labbé; ACP: arteria cerebral posterior; SCA: arteria cerebelosa superior; CIm: clivus medio.

VARIACIONES

La extensión hacia adelante, lo relaciona con el abordaje TCB.

La extensión hacia abajo, lo relaciona con el abordaje TCD.

LIMITES

El límite anterior lo constituye el nivel de la ATM, y, más en profundidad, los tejidos de la fosa infratemporal.

El límite posterior alcanza la región retrosigmoidea.

El límite superior alcanza el nivel supratentorial, y lo constituye el lóbulo temporal, que puede ser desplazado parcialmente.

El límite inferior lo constituye el AEM y el agujero rasgado posterior.

VENTAJAS

Es un extenso abordaje extradural , que ofrece control de todo el área petroclival, del APC y de la cisterna prepontina.

Además ofrece un control parcial del clivus superior y de diversas estructuras supratentoriales intradurales.

Es un abordaje amplio y plano, próximo a la lesión.

Proporciona acceso simultáneo al hueso, a la dura y a las estructuras intradurales de la base del cráneo.

INCONVENIENTES

Produce una pérdida total de la audición de ese lado.

Induce una parálisis residual variable, en todos los casos.

Requiere un cierto grado de compresión del lóbulo temporal.

Es un abordaje complejo, que puede requerir un tiempo prolongado para su ejecución.

IV.2.3.C.b. ANÁLISIS MORFOMÉTRICO (TCC)

El análisis morfométrico de la vía TCA le es aplicable.

La sección del tentorio, requiere tener en mente la disposición tridimensional del tentorio, que cubre el lóbulo cerebeloso, y que sustenta el lóbulo temporal. La disposición de esta lámina de tejido fibrótico denso no es horizontal pura. Desde su extremo lateral de implantación (a nivel de la incisura petrosa superior), donde se une a la DFM y a la DFP, para formar las paredes del SPS, se dirige hacia adentro y **hacia**

arriba (algo evidente en los cortes coronales de RMI), para terminar, en su borde libre, en el extremo más medial. El borde medial constituye un anillo rígido; al seccionar éste, se consigue una mayor maniobrabilidad y desplazamiento del lóbulo temporal desde la fosa posterior.

Para poder dividir el tentorio con una tijera, es necesario poder visualizar ambas caras del mismo. Ello sólo se logra realizando dos incisiones, paralelas al SPS; una en la dura de la fosa media, y otra en la dura de la fosa posterior. Además, para iniciar la incisión en su borde lateral, es también necesario dividir el SPS.

La sección del tentorio se realiza sin dificultad, progresando en sentido medial. Cerca de su borde libre, y antes de seccionarlo del todo, hay que localizar el IV par craneal, especialmente fino, que acompaña al borde del tentorio, en su mitad anterior. Una vez protegido, puede completarse la división del tentorio.

Los dos extremos del tentorio cortado se retraen, y quedan fuera del campo de trabajo.

En la parte anterior, desplazando este extremo del tentorio hacia arriba, podremos obtener un acceso parcial al clivus superior. El control completo del clivus superior no es posible desde un abordaje lateral, por la presencia del seno cavernoso; para ello son necesarios abordajes anteriores o anterolaterales.

La división del tentorio, permite controlar las dos caras del cavum de Mackel (que a veces se encuentra afectado por tumores, como meningiomas o neurinomas del V).

Las estructuras supratentoriales visibles, y controlables, incluyen la división del tronco basilar en las dos cerebrales posteriores, la cerebral posterior homolateral, la comunicante posterior (en ocasiones), y el III y IV par craneales, en dirección al trigono oculomotor que da acceso al seno cavernoso. En ocasiones pueden verse el II par craneal, el quiasma óptico, e incluso el tallo hipofisario.

IV.2.3.C.c. CONTROL DE ESTRUCTURAS (TCC)

Arterias Extradural	Punt	Venas Extradural	Punt	Nervios Extradural	Punt	Zonas Extradural	Punt
ACI vertic	4	Sen Trans	4	V1	1	Clivus sup	2
ACI horiz	4	Sen Sign	4	V2	1	Clivu med	4
ACI cervi	1	Bulbo yug	4	V3	1	Clivus inf	1
ACE	1	V yug Int	1	VII intratemporal	4	Caja timp	4
AMaxInt	1	Sn pet sup	4	VII extracraneal	1	Mastoides	4
AMM	1	Sn pet inf	4	IX-XI	1	Rg supralb	4
Ar Tempo	3	Plx condil	1	XII canal	1	Rg infralab	4
Ar Occip	1	Plx pterig	1	XII cervic	1	Apx petros	4
AV	1	Sn cavern	2	nC1	1	Sen esfen	2
Arterias Intradurales		Ven Intradurales		nC2	1	Sen maxil	1
ACI caver	1	Vn Dandy	4	NPSM	4	Rinofarin	1
ACI intradural	1	Vena Labbé	4	Nervios Intradurales		Fosa infratemp	1
ACP	3	Sen caver	1	III	4	Fs pterigomaxilar	1
SCA	4			IV	4	Fs retromandib	1
AICA	4			V	4	Foramen Magno	1
PICA	4			VI	4	Foramen Yugul	3
Tronco Basilar	4			VII-VIII CAI	4	VC1-VC2	1
AV	3			VII-VIII cistem	4	Cond occp	2
AVc	2			IX-XI	3	Zonas Intradurales	
				XII	2	Med espin	2
				Nvs intracavern	1	Bulbo enc	3
				Nvs contralateral	2	Puente	4
				nC1-nC2	1	Mesencef	3
				Gasser (Meckel)	4	Cisterna lateral	4
						Cisterna prepontina	4
						Cis Interpeduncular	3

El control de estructuras supratentoriales es la diferencia más notable de la vía TCC, en relación a la vía TCA.

IV.2.3.C.d. APLICACIONES CLÍNICAS (TCC)

Este abordaje ha sido utilizado en el Grupo Otológico para la resección de un meningioma petroclival con extensión supratentorial.

IV.2.3.D. ABORDAJE TRASCOCLEAR TIPO D

El abordaje transcoclear tipo D surge como la necesidad de extender el abordaje transcoclear tipo A hacia el agujero rasgado posterior, el clivus bajo, la región del foramen magno y la región vertebral cervical proximal.

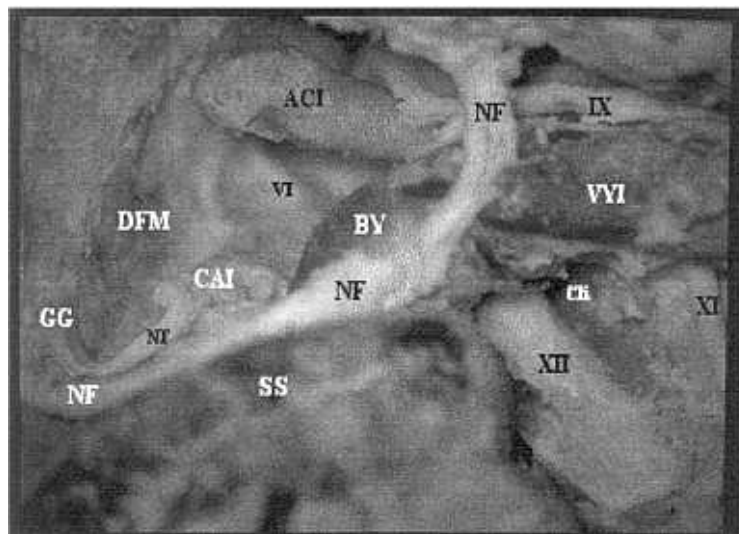


Figura 182: Abordaje TCD. ACI: arteria carótida interna; NF: nervio facial; GG: ganglio geniculado; CAI: conducto auditivo interno; SS: seno sigmoide; BY: bulbo yugular; VYI: vena yugular interna; VI, IX y XI pares craneales; XII par craneal en el interior del canal condíleo; Cli: clivus inferior.

IV.2.3.D.a. ANATOMÍA DESCRIPTIVA (TCD)

Este abordaje se realiza combinando un abordaje transcoclear tipo A con un abordaje petro-occipital transigmoideo (POTS), o con un abordaje lateral extremo (ALE).

En caso de requerir una extensión hacia abajo del abordaje, la incisión retroauricular de la vía TCA puede ampliarse fácilmente hacia la región cervical; siempre que sea posible, se preservarán, independientes del abordaje principal, los espacios fasciales del cuello; ello facilitará el cierre hermético de la vía, al final de la cirugía.

La extensión de la vía TCA hacia abajo, requiere movilizar el NF, transpuesto posteriormente, hacia adelante o hacia atrás, mientras se está trabajando a distintos niveles, según lo requiera una lesión determinada; ello obliga a adoptar medidas de protección del nervio, cada vez que se cambia de posición.

La extensión exclusivamente al agujero rasgado posterior, permite mantener también íntegros los espacios fasciales de la musculatura de la nuca. En este caso, previo cierre del SS, se abrirá la región del BY ya expuesta; la más que probable afectación de los pares craneales bajos, en estos casos, permite atravesar el BY (transbulbar) y acceder al clivus inferior. El fresado del cóndilo del occipital mejora el acceso al clivus inferior. En el interior del cóndilo encontramos, en primer lugar, la vena condílea emisaria, que puede dar problemas de sangrado y que deberá taponarse; más adelante, localizaremos el canal del hipogloso, con su plexo venoso, que deberemos respetar si es posible. Podemos extender nuestro abordaje hasta el nivel del foramen magno; ello mejora notablemente el acceso intradural, especialmente el control de la arteria vertebral a ese nivel.

En caso de precisar obtener un control proximal de la AV en el espacio extradural, será necesario abrir los espacios fasciales de la musculatura de la nuca, para

exponer (tal y como se ha explicado en el apartado ALE) el trayecto de la AV por los agujeros laterales de las primeras vértebras cervicales, y, especialmente a nivel de su bucle, antes de hacerse intradural. Para ello, la referencia de los músculos oblicuos y del triángulo que dejan entre ambos es fundamental. Una vez rebatida la AV, queda expuesta la duramadre de la región espinal alta; la unión de este acceso intradural al ofrecido por la vía TCA aumenta enormemente el control de una posible extensa lesión intradural a este nivel.

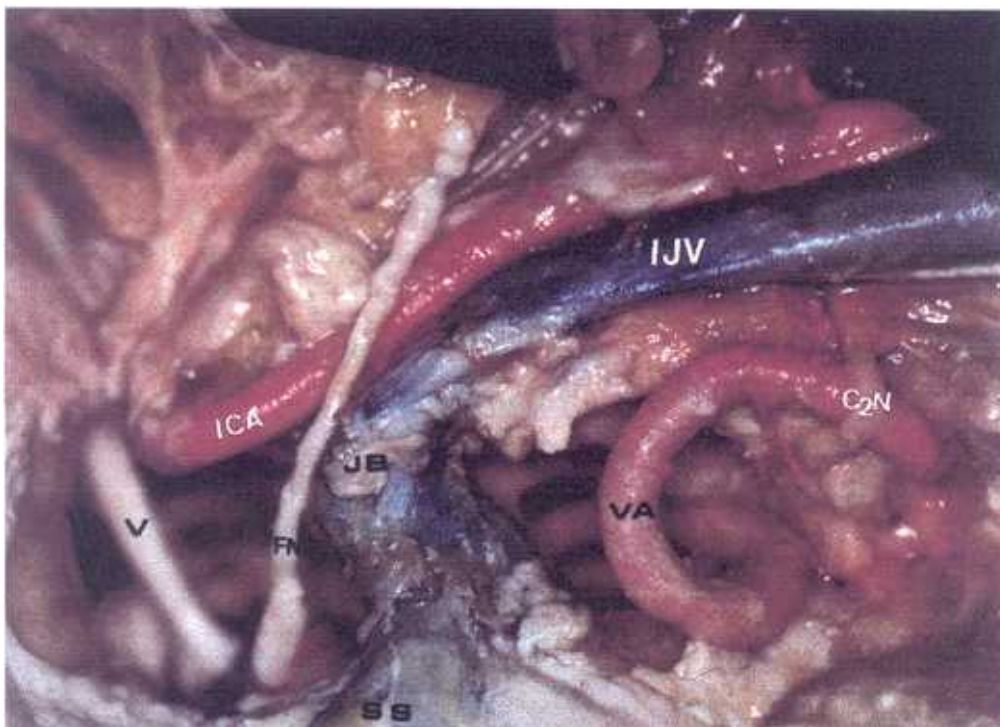


Figura 183: Abordaje TCD: TCA asociado a abordaje lateral extremo (ALE). V par craneal; ICA: arteria carótida interna; VA: arteria vertebral (bucle extradural); IJV: vena yugular interna; C2N: segunda raíz cervical; FN: nervio facial; JB: bulbo yugular; SS: seno sigmoide. Sanna³⁴⁶.

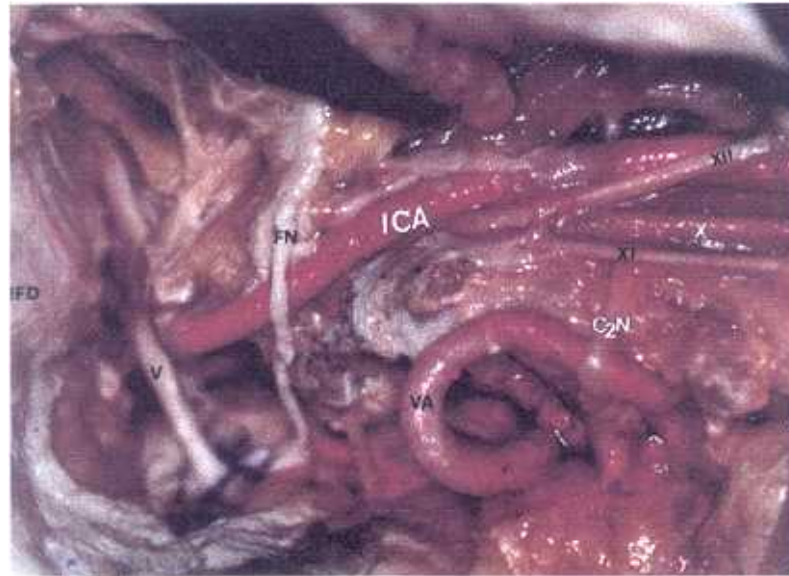


Figura 184: Abordaje TCD: una vez eliminado el bulbo yugular y la vena yugular interna. V: trigémino; FN: nervio facial; FD: dura fosa media; ICA: arteria carótida interna; VA: arteria vertebral; C₂N: segunda rama cervical; X,XI,XII: pares craneales. Sanna³⁴⁶.

VISION INTRADURAL

La visión obtenida, al abrir la duramadre expuesta mediante la combinación de estos abordajes, es de un control absoluto de todas las estructuras vasculonerviosas del ángulo pontocerebeloso, de la cisterna prepontina y del espacio intradural medular alto. Ofrece un control de los pares craneales, desde el V hasta el XII, y en el caso de asociar el ALE, hasta las primeras raíces cervicales. Permite controlar la AV, la unión vértebro-basilar, y el tronco basilar, así como sus ramas AICA, PICA y SCA. Además ofrece un campo inmejorable para reseca cualquier lesión a este nivel, sin compresión cerebral, ni cerebelosa, ni del tronco del encéfalo.

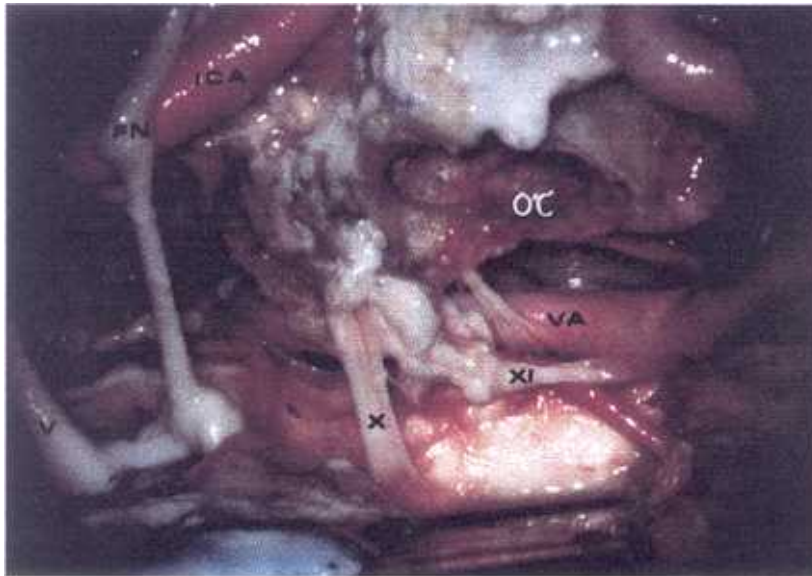


Figura 185: TCD, visión intradural. V: trigémino; FN: nervio facial; ICA: arteria carótida interna; X, XI pares craneales; VA: arteria vertebral intradural. OC: cóndilo occipital. Sanna³⁴⁶.

VARIACIONES

La extensión de este abordaje hacia adelante, asocia esta vía con la TCB.

La extensión de esta vía a nivel supratentorial, la relaciona con la vía TCC.

La combinación de todas ellas ofrece el abordaje lateral más extenso posible, que permite controlar cualquier área de la porción lateral de la base del cráneo. La disección, en este caso, es tan enorme, que, en relación al tiempo quirúrgico que requeriría, y a las posibilidades de reconstrucción de la vía, la estrategia haría aconsejable realizar varios tiempos quirúrgicos.

LIMITES

El Límite anterior de la vía lo constituyen las zonas mandibular e infratemporal en la parte alta del campo, y la región cervical lateral del cuello, en la parte baja.

El límite posterior llega a una distancia variable de la región retrosigmoidea.

El límite superior lo forma la duramadre de la fosa media.

El límite inferior lo constituye el nivel de la unión atlanto-occipital, o el nivel de las primeras vértebras cervicales, según el caso.

VENTAJAS

Es un extenso abordaje extradural, que ofrece control de todo el área petroclival, del agujero rasgado posterior, del clivus bajo y de la región del foramen magno.

Es un abordaje amplio, próximo y directo a la lesión.

Ofrece un control intradural desde el V hasta el XII par craneal, e incluso a nivel medular, sin ningún tipo de compresión cerebral, cerebelosa, medular o de tronco del encéfalo.

Proporciona acceso simultáneo al hueso, a la duramadre y al espacio intradural de estas áreas.

El control vascular proximal de esta vía es óptimo (ACI, ACE, AV, VYI)

INCONVENIENTES

Destruye la audición de ese lado.

Produce una parálisis facial residual, de grado variable.

Puede producir inestabilidad de la columna cervical y requerir algún dispositivo de fijación.

Es un abordaje complejo, que puede requerir un tiempo prolongado para su ejecución.

En algunos casos puede plantear problemas de sellado de la vía, requiriendo el uso de colgajos libres para reconstruir.

IV.2.3.D.b. ANÁLISIS MORFOMÉTRICO (TCD)

El estudio morfométrico de la vía TCA le es aplicable.

El estudio morfométrico de las vías POTS e IFTA, le es aplicable.

Por último, el estudio morfométrico de la vía ALE, también le es aplicable.

La sistemática de las distintas fases del abordaje dependerá de los requerimientos condicionados por la localización y la extensión de la lesión.

La apertura de los espacios fasciales de la nuca y de la región cervical lateral deberá evitarse, mientras se pueda. Ello dificultaría, al final, el sellado de la vía de abordaje.

No suele ser necesario poner en comunicación los espacios fasciales de la región cervical lateral, para conseguir control vascular proximal; esto puede lograrse con una pequeña apertura de los espacios fasciales, independiente del abordaje principal. Sin embargo, puede ser necesario, en caso de extensión de la lesión hacia el cuello. Estas distintas posibilidades condicionan la estrategia a seguir con estas lesiones, en relación a utilizar uno o varios tiempos quirúrgicos.

IV.2.3.D.c. CONTROL DE ESTRUCTURAS (TCD)

Arterias Extracraniales	Punt	Venas Extracraniales	Punt	Nervios Extracraniales	Punt	Zonas Extracraniales	Punt
ACI vertic	4	Sen Trans	4	V1	1	Clivus sup	1
ACI horiz	4	Sen Sigm	4	V2	1	Clivu med	4
ACI cervi	1	Bulbo yug	4	V3	1	Clivus inf	4
ACE	1	V yug Int	4	VII intratemporal	4	Caja timp	4
AMaxInt	1	Sn pet sup	4	VII extracranial	1	Mastoides	4
AMM	1	Sn pet inf	4	IX-XI	4	Rg supralb	4
Ar Tempo	3	Plx condil	4	XII canal	4	Rg infralab	4
Ar Occip	4	Plx pterig	1	XII cervic	1	Apx petros	4
AV	4	Sn cavern	2	nC1	4	Sen esfen	2
Arterias Intracraniales		Venas Intracraniales		nC2	4	Sen maxil	1
ACI caver	1	Vn Dandy	4	NPSM	4	Rinofarin	1
ACI intradural	1	Vena Labbé	1	Nervios Intracraniales		Fosa infratemp	1
ACP	1	Sen caver	1	III	2	Fs pterigomaxilar	1
SCA	4			IV	4	Fs retrom	1
AICA	4			V	4	Foramen Magno	4
PICA	4			VI	4	Foramen Yugul	4
Tronco Basilar	4			VII-VIII CAI	4	VC1-VC2	4
AV	4			VII-VIII cistem	4	Cond occp	4
AVc	3			IX-XI	4	Zonas Intracraniales	
				XII	4	Med espin	4
				Nvs intracavern	1	Bulbo enc	4
				Nvs contralateral	2	Puente	4
				nC1-nC2	4	Mesencef	1
				Gasser (Meckel)	4	Cisterna lateral	4
						Cisterna prepontina	4
						Cis Interpeduncular	1

El abordaje TCD ofrece la máxima exposición de la porción lateral de la base del cráneo en torno a la región del foramen yugular y del foramen magno.

IV.2.3.D.d. APLICACIONES CLÍNICAS (TCD)

El abordaje TCD ha sido utilizado en tres ocasiones en el Gruppo Otologico. En dos casos de meningiomas en placa, y en el caso de un extenso neurinoma de pares craneales bajos.

V. DISCUSION

La división de los abordajes transpetrosos en extralaberínticos y translaberínticos permite racionalizar, de algún modo, algo tan complejo como clasificar los abordajes laterales a la base del cráneo. No es, sin embargo, la conservación de las funciones coclear y vestibular, el factor principal que debe determinar la elección de una vía de abordaje. El objetivo principal de la cirugía es la eliminación total del proceso morbosos (generalmente una lesión ocupante de espacio), evitando la mortalidad y las lesiones neurológicas graves. Bajo este planteamiento, se elegirá aquella vía que, con la menor extensión posible, permita cumplir este objetivo con "seguridad". Si la localización y el tamaño de la lesión lo consienten, se elegirá una vía extralaberíntica. En cualquier caso, nunca deberá dudarse en sacrificar el oído interno, e incluso la función del nervio facial, en beneficio del objetivo principal.

En cada uno de los dos grupos, existe un bloque central de abordajes (Sistema de abordajes Infratemporales en los extralaberínticos, y Sistema de abordajes Transcocleares en los translaberínticos), que, aún siendo los más agresivos, son, a su vez, los que mayor acceso proporcionan. En torno a ellos existen otros abordajes, que pueden ajustarse perfectamente a situaciones concretas, ofreciendo un acceso adecuado con una menor morbilidad.

Un último factor determinante, es la preferencia y experiencia de cada cirujano, que hace posible el abordaje de lesiones mediante vías aparentemente inadecuadas, pero que, en sus manos, se convierten en factibles.

La combinación del conocimiento de la anatomía quirúrgica, junto con la experiencia, es la clave para establecer una estrategia adecuada, que indudablemente se verá modificada con el paso del tiempo, y con la aportación de nuevos cirujanos con experiencia.

Nunca ha sido más cierta la apreciación de individualizar cada caso que en el de los abordajes laterales a la base del cráneo, donde, aparte de los argumentos anatómicos, se añaden otros factores: el tipo histológico, el tamaño, la localización, la

extensión de la lesión, la afectación previa de pares craneales, la edad, etc. *Las vías de acceso deben adaptarse a cada caso particular, y no debe ser el paciente el que se adapte a una vía de acceso concreta.*

El estudio anatómico descriptivo y morfométrico realizado y la revisión de las posibles aplicaciones clínicas, abren, sin lugar a dudas, puntos de discusión respecto a la exposición y al control de cada vía de acceso.

V.1. ABORDAJE LATERAL EXTREMO. (ALE)

El abordaje lateral extremo surge de la necesidad de controlar el espacio intradural a nivel del foramen magno y de la porción anterolateral de la médula espinal y su zona de unión al bulbo encefálico^{139,365}. Las lesiones localizadas a este nivel suelen corresponder a neurinomas o meningiomas^{36, 37, 38, 280, 282, 283}. La imposibilidad de acceder a estas lesiones por vía posterior, y el riesgo de infección al abrir la duramadre en los abordajes anteriores, llevó a diversos autores^{137,166,367,47,64} a desarrollar alternativas mediante abordajes laterales, que ofreciesen un amplio campo de trabajo con una menor posibilidad de infección postoperatoria de los espacios intradurales, y con un adecuado control vascular proximal. No existe, por lo tanto, discusión respecto a la indicación de esta vía en los casos comentados; cualquier otra alternativa ofrece un campo quirúrgico más limitado y/o con mayores riesgos. Sin embargo, dada la extensión, la naturaleza de este tipo de lesiones y su localización, no está exenta de una alta tasa de morbilidad^{138, 358, 364}.

Ofrece, eso sí, un buen control vascular proximal de la AV, que puede conseguirse antes de iniciar la resección de la lesión.

Del estudio anatómico realizado, se deduce que existen referencias anatómicas constantes y fiables para poder localizar la AV. En caso de afectación por parte del tumor de la propia AV, ofrece la mejor alternativa para su disección, e incluso, para su reparación, en caso de resultar lesionada.

Las referencias más útiles encontradas, son: el tubérculo lateral del atlas, en la fase inicial de la disección; para la identificación de la AV, los músculos oblicuos,

especialmente el oblicuo superior, y el triángulo occipital entre ambos músculos oblicuos. Algunos autores incluyen como referencia anatómica útil las raíces de los primeros nervios cervicales^{78,80}.

No existe acuerdo unánime sobre el modo de tratar el plexo venoso que rodea a la arteria vertebral; Sen³⁶⁷ aconseja mantenerse por fuera del periostio para evitar lesionar la AV. Al-Mefty⁵ aconseja abrirlo, pues, según él, ofrece la mejor alternativa de controlar la arteria.

La AV puede exponerse desde su porción extradural cervical, hasta su unión a la AV contralateral para formar el tronco basilar, en toda su extensión intradural.

El control de cualquier lesión extradural, intradural, o transdural, que afecte a la región del foramen magno y a la unión cráneo-vertebral, es completo⁶⁴. La limitación de esta vía se pone de manifiesto, cuando la lesión sobrepasa la línea media hacia el lado contralateral, a nivel intracraneal, o cuando asciende a la parte superior de la cisterna del APC o de la cisterna prepontina, en cuyo caso el control es insuficiente. Cuando la lesión es anterior a la salida de los pares craneales bajos, el cirujano se ve obligado a trabajar entre los nervios, con el consiguiente riesgo de lesionarlos¹⁹⁶.

No estamos de acuerdo con Ammirati¹⁰ en que este abordaje ofrezca un control de todo el clivus; el clivus superior, y parte del clivus medio, no son controlables, debido a la presencia del bloque laberíntico.

Esta vía tiene la capacidad de expansión hacia zonas vecinas, sin incisiones añadidas. Puede extenderse fácilmente hacia la región cervical, ofreciendo un control inmediato vascular proximal de la ACI y de la VYI. Puede asociarse a un abordaje translaberíntico con facilidad; e incluso extenderse más allá, sacrificando toda la cápsula ótica, y desplazando el nervio facial (vía TCD²¹⁰).

La combinación de esta vía de abordaje con otras ya conocidas, ofrece alternativas de acceso a lesiones, que de otro modo serían irresecables; la vía TC tipo D es un claro ejemplo de esto. La combinación con la vía IFT-A, o con el abordaje Temporal Básico, abre nuevas posibilidades a la cirugía del glomus yugular que afecte el cóndilo occipital y el clivus bajo^{173, 312}.

La sección del tentorio ofrece mayor acceso a la zona anterosuperior del APC y de la cisterna prepontina³⁵.

A pesar de la extensión del abordaje, y de la gran brecha dural creada, la disponibilidad de nuevos recursos, como la utilización de colgajos libres, ha permitido un cierre más efectivo³³.

La eliminación extensa de la porción lateral de VC₁, VC₂, y del cóndilo del occipital²⁵¹, puede obligar, en algunos casos, a utilizar sistemas de fijación para proporcionar estabilidad a la columna cervical^{358,367}.

V.2. ABORDAJE RETROSIGMOIDEO. (RS)

El abordaje retrosigmoideo procede del clásico abordaje suboccipital^{85,86}. La craniotomía es más limitada, y la posición suele ser de decúbito supino, con la cabeza lateralizada en sentido contrario. Algunos neurocirujanos aún prefieren la posición semisentada, que proporciona un campo más exangüe y permite el drenaje espontáneo del líquido de irrigación; el mayor inconveniente de esa posición es su mayor incidencia de embolismo de origen venoso³³⁹.

La ventaja menos discutible de la vía RS es la rapidez con la que se accede a la duramadre de la fosa posterior, en relación a otras vías¹³⁶. Una vez abierta la DFP, el acceso a la cisterna del APC se realiza gracias al desplazamiento, con mayor o menor grado de compresión, del cerebelo; la duración prolongada de la intervención juega en contra de la posible recuperación de ese cerebelo.

La visión que se obtiene del APC es panorámica, pudiendo reconocer simultáneamente desde el V par en la parte superior del campo, hasta los pares craneales bajos (IX-XI) en la parte inferior. Las lesiones intradurales, situadas por detrás del CAI, constituyen la indicación más clara del abordaje RS. Las lesiones por delante del CAI obligan a trabajar entre los nervios, con el consiguiente riesgo para los mismos.

La distancia y el ángulo de trabajo son desfavorables, en el caso de la vía RS. El ángulo de trabajo es estrecho, y, especialmente en lesiones anteriores al CAI, la distancia de trabajo es larga.

Aunque algunos autores defienden poder fresar el hueso temporal desde el acceso intradural de la vía RS^{334,337,338,340}, las garantías de poder hacerlo con seguridad y con certeza de haber extirpado una lesión transdural o puramente extradural, son escasas. La tabla de control de estructuras de la vía RS, muestra una visión algo más realista de lo que ofrece este abordaje, cuya utilidad en caso de lesiones extradurales es muy limitada, sino inexistente. La presencia de un BY alto, dificultaría enormemente el abordaje transtemporal RS^{313,368}.

El acceso transmeatal del CAI, por vía RS, ha sido siempre, y sigue siendo, tema de debate^{8,62,96,215,222,228,320,374}. La imposibilidad de alcanzar a controlar el fondo del CAI bajo visión directa, ha estimulado a muchos cirujanos a encontrar el método ideal para llegar lo más lateralmente posible en el CAI. La utilización del CT con ventana ósea puede ser de gran utilidad en la valoración preoperatoria del abordaje transmeatal. La dificultad mayor estriba en que las referencias no son fijas, y, dependiendo de la anatomía de cada individuo, la estructura que puede marcar el límite de la disección, puede ser distinta. Por ello, el estudio morfométrico, realizado en este trabajo, permite reconocer todos los elementos y saber identificar cuáles son, en cada caso particular, los que constituyen el límite de la disección. La utilización de la duramadre del CAI, en combinación con el trayecto del acueducto vestibular, parece ser una opción segura; el entrenamiento para obtener líneas azules sin penetrar el oído interno es fundamental, si se quiere apurar al máximo el abordaje.

La imposibilidad de poder alcanzar el fondo del CAI, ha llevado a Feghali¹⁰⁶ a proponer la realización de una laberintectomía transmeatal, para poder alcanzar las crestas del fondo del CAI; el riesgo de abrir celdas del sistema de neumatización del hueso temporal, con escaso control de las mismas, y el riesgo de fistula de LCR, es tan importante, que no creemos aconsejable dicha maniobra.³⁰⁸

La disección extradural retrolaberíntica, asociada al abordaje RS³⁷⁵, puede favorecer la identificación del CSP y CSS. Permite rechazar más la dura de la fosa posterior, junto con el SS, en sentido anterior, ofrece un mayor ángulo de visión, y, probablemente, disminuya la necesidad de comprimir el cerebelo; al mismo tiempo, ofrece la oportunidad de controlar la fistula de LCR desde el oído medio. La distancia de trabajo

a la lesión, que en la vía RS es grande y supone un inconveniente, en este caso se ve algo reducida.

El edema cerebeloso que suele producirse en el postoperatorio inmediato, en mayor o menor grado, impide el acceso al APC, en caso de reintervención inmediata por hemorragia, obligando a sacrificar parte del cerebelo.

En el caso concreto del neurinoma del acústico, la vía RS ofrece la alternativa de poder conservar la audición. Sin embargo, una revisión crítica de la bibliografía demuestra que la conservación de una audición útil es excepcional en tumores por encima de los 2 cms.^{56, 60, 75, 94, 100, 124, 151, 163, 188, 193, 197, 210, 221, 264, 274, 329, 347, 349, 351, 370, 371, 372, 385, 386, 387, 407, 415.}

La imposibilidad de poder controlar el fondo del CAI por vía RS, hace que exista una duda razonable de resección incompleta del tumor²⁷³, especialmente en aquellos casos en que el tumor alcanza la porción más lateral del CAI. La presencia de recidiva de NA después de un abordaje RS, ha sido mencionada en diversos trabajos^{264, 394.}

V.3. ABORDAJE PETRO-OCCIPITAL TRANSIGMOIDEO. (POTS)

El abordaje POTS fue descrito originalmente por Mazzoni y Sanna^{266,267} como una evolución de los abordajes al agujero rasgado posterior^{98, 104,150, 206, 261,}

Es un abordaje que ofrece un extenso control de áreas extradurales e intradurales (ver Control de estructuras de la POTS), y que sin embargo puede considerarse conservador, pues respeta las funciones auditiva y del nervio facial, sin compresión de estructuras neurovasculares importantes.

La sección del SS proporciona mayor amplitud a la vía y ya ha sido sugerida por más autores^{143,209,256,321}

Es fundamental, para su correcta ejecución, el conocimiento detallado del área retrofacial^{46, 204, 205, 255, 319}, y del agujero rasgado posterior^{61, 155, 234, 235, 239, 240, 242, 318, 331, 332}.

La limitación más importante de la vía POTS se encuentra en el insuficiente control que ofrece de la ACI; parte de esta limitación puede superarse movilizando parcialmente el nervio facial de la porción vertical de su canal, desde el segundo codo,

hasta su trayecto intraparotídeo. La imposibilidad de controlar la ACI, a pesar de esta maniobra, obligaría a eliminar la pared del CAE.

En el espacio intradural, las limitaciones se encuentran en la parte anterior del APC y de la cisterna prepontina, debido a la presencia del bloque laberíntico. Sin embargo, ofrece un excelente campo de visión de la parte baja del APC, y de la zona de unión vertebrobasilar, pudiendo controlar parcialmente el trayecto intradural de la arteria vertebral contralateral.

El estudio morfométrico realizado, de ésta y de otras vías que comparten la región del agujero rasgado posterior como objetivo, proporciona una valiosa información de esta zona de confluencia venosa, atravesada por los pares craneales bajos, y cercana a la ACI. El patrón en el que se disponen estos nervios, en ocasiones, difiere del que se conoce clásicamente^{331, 332}. Ciertamente, la clasificación en pars venosa y pars nervosa, es inapropiada. Los pares craneales X y XI, suelen acompañar al BY.

La indicación más clara de la vía POTS, la constituyen los neurinomas de pares craneales bajos, en los que se puede encontrar un plano de separación muy definido entre la lesión y los tejidos circundantes, incluida la carótida. Sin embargo, otras lesiones pueden ser accesibles a esta vía de abordaje²⁶⁷.

La versatilidad de esta vía de abordaje queda de manifiesto con la posibilidad de extenderse hacia un abordaje TL o TC, o hacia un abordaje IFT o ALE, con escaso trabajo añadido, ofreciendo un control mucho mejor de zonas adyacentes.

Un detalle importante de la técnica lo constituye el hecho de que la VYI se liga en el cuello mediante una apertura de los espacios fasciales, independiente de la vía principal; ello favorece el cierre hermético de la herida al final de la intervención, y disminuye el riesgo de fistula de LCR, como demuestran los resultados (Fístula LCR 0%: ver aplicaciones clínicas POTS). El cierre del drenaje venoso de ese lado, normalmente determinado por la lesión, obliga a confirmar, preoperatoriamente, el drenaje venoso contralateral.

La morbilidad en relación a los pares craneales bajos es alta. La localización de la lesión en el agujero rasgado posterior es, en parte, responsable de este hecho. En muchas ocasiones los nervios se encuentran intraoperatoriamente infiltrados por la lesión, a pesar

de una función preoperatoria normal. Esta circunstancia tiene un extraordinario interés en la estrategia quirúrgica a considerar, pudiendo ser más aconsejable esperar a que la lesión comprometa, de forma progresiva, los nervios, especialmente en personas de edad avanzada.

V.4. ABORDAJE RETROLABERÍNTICO. (RL)

El abordaje RL se realiza en un área familiar al cirujano de oído. Incluye una extensa mastoidectomía con exposición no solamente del área retrolaberíntica, sino también de la dura de la fosa media, del SS y de la dura de la fosa posterior retrosigmoidea. Ello tiene una doble importancia: por un lado favorece la progresión de la vía de abordaje, incluso en caso de SS anteriores y/o procidentes (como suele ser el caso en el síndrome de Meniere ²⁹⁶); por otro lado, la eliminación de todo el hueso favorece el sellado de la vía durante el cierre, y previene la fistula de LCR. De hecho, puede evitarse la presentación de la misma ²¹.

El estudio morfométrico realizado muestra gran variabilidad en esta anatomía con una incidencia alta de SS procidente, de BY alto y de DFM baja; a pesar de ello, las maniobras descritas permiten salvar estas limitaciones.

Es un abordaje directo al APC y centrado en el complejo VII-VIII, aunque el V y los pares IX-XI también son accesibles. Tiene sus mejores indicaciones en la neurectomía vestibular ^{21,59,147,153,177,220,421}, la sección del trigémino en neuralgias esenciales ^{170,310}, y la descompresión neurovascular, especialmente en el tratamiento del hemiespasma facial ²⁵³.

Sin embargo, algunos autores, intentan extender sus indicaciones a la resección de lesiones ocupantes de espacio ⁸⁸; aunque factible, se debe ser muy cauto al realizar este tipo de indicaciones, pues como podemos ver en la tabla de control de estructuras de la vía RL, el control que se obtiene de las estructuras intradurales es muy limitado. Serían accesibles lesiones pequeñas, limitadas al área del poro acústico o por detrás del CAI.

La asociación de una vía RL a una vía RS, aumenta las posibilidades de ésta última, al permitir un mayor desplazamiento de la DFP, junto con el SS, lo que aumenta el ángulo de trabajo y reduce la distancia al tumor³⁷⁵.

V.5. ABORDAJE RETROLABERÍNICO TRANSTENTORIAL. (RLTT)

El abordaje RLTT fue desarrollada con el objetivo de alcanzar la región petroclival conservando las funciones auditiva y del nervio facial, mejorando el acceso ofrecido por la vía RS.

El abordaje RLTT añade al abordaje RL, una craniotomía más extensa, y la sección del tentorio. Estos dos elementos diferenciales le confieren un acceso mucho más amplio al APC, especialmente en su porción anterosuperior, y permite incluso alcanzar la cisterna prepontina^{4,51,63,227,243,336,383}. Sin embargo, la parte inferior del APC y de la cisterna prepontina no son del todo accesibles.

La sección del tentorio lleva inevitablemente unida la necesidad de elevar el lóbulo temporal para obtener mayor ángulo de trabajo; ello permite trabajar desde la FM, modificando la posición del cirujano. El cerebelo debe ser también comprimido en cierto grado para conseguir un campo de trabajo adecuado, cuando se trabaja desde la fosa posterior.

Cuando la lesión se encuentra por delante del CAI, como suele ser el caso, ello obliga a trabajar entre los nervios para poder eliminar la lesión, lo cual dificulta el trabajo, especialmente en tumores adheridos a estructuras vasculonerviosas, como es el caso de los meningiomas.

La cápsula ótica supone una limitación para la vía de abordaje. Basados en estudios previos (McElveen), algunos autores eliminan los CSS y CSP, bloqueándolos con cera para evitar la pérdida de la audición. La eliminación de alguno de estos CS, o de ambos, mejora sólo ligeramente el acceso, y sin embargo induce en todos los casos un cierto grado de hipoacusia neurosensorial.

En caso de lesiones transdurales que infiltran el espacio extradural en la región petroclival, la vía RLTT acusa los mismos defectos que la vía RS, esto es, resulta imposible trabajar en el espacio extradural por delante de la cápsula ótica, bajo visión directa, con garantías de reseca totalmente una lesión.

La mayor ventaja de la vía RLTT estriba en que reduce la distancia y aumenta el ángulo de trabajo, en relación a la vía RS; además combinando el trabajo desde la fosa posterior, y desde la fosa media, incrementa su versatilidad. La ineludible compresión del lóbulo temporal obliga a poner en la balanza la morbilidad posible, como consecuencia de esta compresión, frente al sacrificio de la función auditiva o incluso del nervio facial. El análisis serio de las posibilidades de extirpación total de una lesión, conservando la integridad anatómica y de su vascularización, de los nervios mencionados, nos orientará sobre la estrategia a seguir en un caso concreto.

V.6. ABORDAJE INFRALABERÍNTICO. (IL)

El abordaje infralaberíntico fue descrito por Lempert para drenaje del granuloma colesterínico del ápex petroso; y por Vernik para el acceso al conducto auditivo interno^{103, 393, 408}.

El abordaje IL constituye una extensión anterior del abordaje RL.

En caso de ser utilizado como vía de drenaje del ápex petroso, no requiere un abordaje tan extenso como el descrito para el abordaje RL. Lo que sí es preciso es una anatomía adecuada, con un espacio retrofacial suficientemente amplio, y un bulbo yugular bajo^{258, 414}. De nuevo, el conocimiento detallado de la anatomía del espacio retrofacial, es

fundamental^{46, 204, 205, 255, 319}. En caso de impedimentos anatómicos, se hace más aconsejable buscar vías de drenaje alternativas^{184,284}.

En el caso de ser utilizado como vía de acceso al CAI, si es aconsejable realizar un extenso abordaje, descomprimiendo completamente el SS y la DFP pre y retrosigmoideas; incluso debe eliminarse completamente la punta de la mastoides, rechazar los músculos ECM y digástrico, rechazar la musculatura de la nuca, y fresar gran parte del hueso suboccipital retrosigmoideo; ello proporcion un ángulo de visión adecuado para controlar el CAI a través del espacio infralaberíntico.

La limitación más importante la constituye la propia anatomía; la presencia de un bulbo alto, aunque no impide la progresión de la vía (puede utilizarse alguna maniobra para movilizar el bulbo^{219,330}), hace aconsejable no realizarla. El estudio morfométrico realizado muestra una ventana de acceso al espacio retrofacial de 4.70 mm (χ BY-CO) por 8.45 mm (χ NF-DFP), aunque existe gran variabilidad.

La mayor ventaja como vía de abordaje al CAI, frente a otras vías, es que permite acceder al mismo manteniéndose siempre extradural y sin ningún tipo de compresión. Pueden exponerse hasta 8.5 mm de longitud del CAI (habitualmente 8 mm); se accede en el interior a los nervios vestibulares ya divididos, aunque la situación del paquete acústico facial es desfavorable, pues el NF está oculto a la visión del cirujano.

Al igual que la vía RL, y como una extensión de la misma, ha sido sugerida para resección de lesiones ocupantes de espacio intradurales⁸⁸. De nuevo, insistimos en que las limitaciones de la vía, para esa indicación, son numerosas.

V.7. ABORDAJE POR FOSA CRANEAL MEDIA. (FCM)

El abordaje al CAI a través de la fosa craneal media (subtemporal) fue el que marcó el inicio de la micro-otoneurocirugía en manos de William House¹⁷⁸.

Después de él, algunos cirujanos se han interesado por su desarrollo^{108,126-131,415-418}. Es una vía que sigue teniendo numerosas aplicaciones, pero que por su dificultad técnica, su empleo no se ha generalizado. Sin embargo, es de las que ofrece referencias más constantes y seguras.

La identificación y posterior exposición del CAI es el paso clave en este abordaje. El estudio morfométrico realizado apoya la evidencia de que la porción medial del CAI es la más segura para empezar a trabajar. Este método, sugerido por Sanna^{20,77}, parece el más apropiado, y hoy en día es seguido por numerosos autores^{24,58,198}. El estudio morfométrico descubre la imprecisión de los sistemas sugeridos por Fisch¹¹⁶ y por Sterkers³⁸⁴. Según Fisch, un ángulo de 60° por detrás de la línea azul del CSS, nos sitúa sobre el CAI; sin embargo la variabilidad encontrada en nuestro estudio es tal, que, en algunas ocasiones, este ángulo podría situarnos directamente sobre la cóclea. Otro tanto pasa con el sistema propuesto por Sterkers, que utiliza la línea de prolongación del CAE como referencia para localizar el CAI, presuponiendo un ángulo de 180° entre ambos; nuestro estudio ha demostrado que sólo excepcionalmente, este ángulo alcanza los 180° (χ 16.97°). El método de House¹⁷⁸ conlleva la exposición del ganglio geniculado y de la porción laberíntica del NF, con el consiguiente riesgo de lesionarlos; solamente la exposición del inicio de la porción laberíntica del NF se asocia a una incidencia variable de parálisis facial, que puede ser importante^{135, 421}. El método de Catalano⁶⁸, que utiliza la referencia del martillo, conlleva el riesgo de fresar la cadena e inducir una sordera neurosensorial, y la apertura del tegmen del ático aumenta el riesgo de fístula de LCR en el postoperatorio. El método de García-Ibañez¹³⁰, siendo el más intuitivo, utiliza una distancia de 5mm a partir del ángulo donde se unen las líneas correspondientes al NPSM y a la eminencia arcuata; esta distancia sitúa el acceso en la porción lateral del CAI, la de mayor riesgo quirúrgico.

La ventaja indiscutible de este abordaje estriba en que es el único capaz de exponer todo el trayecto del CAI, mediante un abordaje extradural, conservando las funciones coclear, vestibular y del nervio facial. Su inconveniente más importante radica en su dificultad técnica, que puede acarrear una alta tasa de morbilidad en manos sin experiencia.

La cresta vertical constituye una referencia anatómica constante para la identificación del NF en esta vía; la porción laberíntica del NF queda algo más superficial

que el NVS, y en esta zona el NF está desprovisto de epineuro, por lo que es más susceptible de lesión^{297, 309}.

Este estudio demuestra que la eminencia arcuata sólo es una referencia aproximada y no debe tomarse como punto correspondiente al CSS, pues en más de la mitad de los casos, no es así; la neumatización del temporal, muy variable de unos individuos a otros, es responsable de este hecho. Kartush²¹⁴ también ha comprobado este hecho.

El análisis de las dehiscencias de la ACI (25%) y del ganglio geniculado (20%), y de la presencia de la línea azul espontánea del CSS (27%), arroja unas cifras elevadas en relación a otros autores^{276,297,317}, resaltando la importancia de las precauciones que se deben adoptar ya antes de iniciar el abordaje óseo, y durante la ejecución del mismo. La presencia de una línea azul espontánea del CSS puede servir de orientación en el desarrollo del abordaje.

La vía por FCM puede utilizarse para neurectomía vestibular^{126,377,421}, para reparación de hernia meningoencefálica²², y para reparación del nervio facial^{114,128,129,130}, entre otras indicaciones.

V.8. ABORDAJE POR FOSA CRANEAL MEDIA AMPLIADO. (FCMA)

Wigand⁴¹⁶⁻⁴¹⁸ ha sido el máximo promotor de este abordaje ampliado, para tratamiento de lesiones que afectan no solo al CAI, sino también al ángulo pontocerebeloso. Este abordaje ampliado permite acceder con garantía a cualquier lesión extradural del ápex petroso, conservando las funciones cocleovestibular y facial, ofreciendo un cierto control de la porción horizontal de la carótida interna intrapetrosa.

La característica más llamativa, obtenida del análisis morfométrico de esta vía, la constituye la enorme variabilidad de las medidas tomadas y de las áreas calculadas²³⁶. Ello confirma la impresión general de que no puede uno depender de cifras, sino que el entrenamiento en el laboratorio de disección y la experiencia quirúrgica, constituyen la mejor guía para realizar el abordaje con seguridad.

Queda demostrado que el área anterior al CAI no es triangular, como se ha descrito sistemáticamente en la bibliografía, sino cuadrangular. Los triángulos descritos por Glasscock¹⁵⁴ y Kawasse²¹⁸ (ver Introducción) comportan riesgo de abrir la cóclea. El triángulo de Glasscock utiliza la eminencia arcuata como referencia; este triángulo posterolateral, fue descrito para localizar la ACI intrapetrosa. Efectivamente ese espacio corresponde a la situación de la ACI, aunque su límite posterior no es apropiado, pues a la enorme variabilidad de la eminencia arcuata, demostrada en este estudio, se une el hecho de ser una referencia posterior, pudiendo quedar enmarcados en el interior de este área, tanto la cóclea, como el ganglio geniculado. El triángulo de Kawasse, o posteromedial, corresponde al área de acceso al ápex y a la fosa posterior. Utiliza el hiato de Falopio como punto de referencia; en nuestro estudio hemos demostrado la enorme variabilidad del mismo, hasta el punto de no existir, en los casos en los que el ganglio geniculado estaba dehiscente. Ello condiciona que, en la parte posterior, la cóclea pueda ser abierta durante la disección. El método más seguro para abordar este área cuadrangular y poder acceder al ápex y a la fosa posterior, es la identificación previa del CAI; una vez identificado éste, y, en su extremo lateral, el hueso compacto de la cóclea, puede extenderse la disección, en sentido anterior, aprovechando al máximo el espacio disponible, y sin lesionar ninguna estructura. Velut⁴⁰⁷ describe la línea correspondiente al borde medial de la ACI como línea de seguridad, para evitar lesionar la cóclea; esto es inapropiado, pues la espira media de la cóclea alcanza un nivel más medial que el codo de la ACI.

La posible existencia de una línea azul espontánea del CSS (27% en nuestro trabajo), favorece la extensión del abordaje hasta los límites permitidos por cada anatomía particular.

El control intradural que ofrece la vía FCMA, es limitado. La parte inferior del APC no es controlable desde esta vía; de acuerdo con otros autores, los pares craneales bajos, y la PICA, no son accesibles¹⁶⁸. Una hemorragia en el APC sería difícil de controlar, dada la estrechez del campo y la profundidad del mismo.

La utilización de esta vía para resección de neurinomas del acústico, de tamaño mediano o grande⁴¹⁷, no parece justificada, por las escasas posibilidades de conservar la audición, y por existir un mayor riesgo quirúrgico que en otras vías. Kanzaki^{210,211,212,213}

utiliza este abordaje para cualquier tamaño de neurinoma, incluso asociando una laberintectomía; este autor publica una incidencia demasiado alta de complicaciones (síntomas de lóbulo temporal 15.3%, afectación de pares craneales bajos en 9.6%, ataxia en 7.6%), que no justifica en absoluto su utilización.

Existe, sin embargo, un acuerdo más generalizado en la utilización del abordaje FCMA para casos de NA con audición preoperatoria útil, que se extienden hasta la porción lateral del CAI, y no asoman demasiado en el APC. Aún así, la posibilidad de conservar la audición en niveles apropiados, es baja^{55,124,127,146,149,151,169,193}.

Otra indicación reconocida la constituyen los colesteatomas intrapetrosos supralaberínticos^{7,29,70,73,122,141,342,350,419}; si no está afectado el laberinto membranoso (cosa que puede ocurrir, incluso con audición normal), esta vía ofrece una alternativa razonable de eliminarla, conservando la audición.

Otras indicaciones son neurinomas del facial^{328,348}, descompresiones de CAI¹²¹, NF2²⁸⁶, etc.

Existe una tendencia a utilizar este abordaje en combinación con otros (pe. RL), para mejorar las posibilidades de resección y de conservación de funciones neurológicas^{274,327,386}.

La sección del tentorio puede colaborar a mejorar el acceso intradural, si es necesario; pero siempre en la región superior del APC^{279,323}.

V.9. ABORDAJE POR FOSA CRANEAL MEDIA TRANSPETROSO. (FCMTP)

Este abordaje fue inicialmente descrito por House, Hitselberger y Horn¹⁸⁹ para mejorar el acceso a la región petroclival y a la porción anterosuperior del ángulo pontocerebeloso, evitando destruir el bloque laberíntico. Fue ampliado posteriormente por Arriaga, Brackmann y Hitselberger, para mejorar el acceso al APC²⁴.

La sección y desplazamiento de la tercera rama del nervio trigémino, junto con el ganglio de Gasser, proporcionan acceso a la parte más anterior del ápex petroso, y añaden

mayor amplitud al abordaje de la fosa posterior. La arteria meníngea media debe ser también sacrificada, como paso previo.

Algunos autores utilizan el modiollo de la cóclea para dividir el ápex petroso (Allam², Chole⁷²). En este estudio consideramos el ápex petroso, visto desde su cara superior, constituido por la porción de hueso petroso situada por delante del CAI; de esta forma queda dividido en dos porciones limitadas por el borde posterior del ganglio de Gasser. La parte posterior corresponde al área cuadrangular descrita por delante del CAI; la parte más anterior del ápex es triangular y está cubierta por el ganglio de Gasser²⁸⁷. En el interior del ápex petroso, no existe ninguna estructura¹⁹⁹, y puede fresarse libremente, exponiendo una superficie de duramadre de la fosa posterior, que nuestro estudio ha demostrado que es muy variable; aumenta, eso sí, la exposición en relación al abordaje FCMA²⁸⁵. En el espacio extradural, permite un control parcial del clivus medio.

Al igual que en el abordaje FCMA, el método más seguro para utilizar al máximo el espacio ofrecido por cada anatomía, consiste en la identificación previa del CAI, paso que creemos obligado en todos los abordajes por fosa craneal media descritos.

La ACI queda expuesta en todo su segmento horizontal, desde su primer codo hasta el agujero rasgado anterior; sin embargo, el control de la misma no es absoluto, especialmente en casos en que la arteria esté englobada por la lesión. La cara inferior de la ACI no es visible, y ofrece dificultades para su control. La porción vertical de la ACI no es accesible desde este abordaje. Numerosos autores^{12,14,28,52,90,118,120,217,218,247,248,300,362} han publicado trabajos sobre el mejor método de identificación y control de la ACI horizontal, para tratamiento de aneurismas, lesiones de seno cavernoso, y otros tumores. En el caso de tumores que engloben a la ACI, debe uno ser muy cauto a la hora de seleccionar la vía de abordaje más adecuada, pues la vía por FCMTTP ofrece un control insuficiente de la cara inferior de la ACI, que no podría ser reparada bajo visión directa si fuese necesario.

Durante la exposición de la DFP premeatal, se debe de estar atento a no abrir el SPI; si esto ocurriese, hay que poner especial atención en no taponar excesivamente el SPI, pues puede lesionarse el VI par²⁴. El VI par penetra en el espesor de la DFP, en el denominado canal de Dorello, a un nivel variable, pero siempre cerca del extremo anterior del SPI, en la parte más anterior del ápex petroso.

La compresión del lóbulo temporal, aunque extradural, adquiere importancia en una cirugía que puede durar muchas horas. Algunos autores²⁴ aconsejan retirar el retractor de vez en cuando, para permitir la expansión del lóbulo temporal.

En algunos casos, la sección del tentorio añade amplitud al campo, y permite un mejor control de la cisterna prepontina; en estos casos, la compresión del lóbulo temporal se hace intradural, y adquiere más importancia, si cabe.

V.10. SISTEMA DE ABORDAJES INFRATEMPORALES (IFT)

V.10.1. ABORDAJE INFRATEMPORAL TIPO A.

El área del agujero rasgado posterior y la zona de ingreso de la ACI en la base del cráneo, y su porción vertical intrapetrosa, han constituido siempre un auténtico reto para el cirujano. Inicialmente, se describieron numerosos abordajes, que accedían a este área sin un control adecuado. Fisch supo recoger las aportaciones hechas hasta entonces, y desarrolló un abordaje que permitía acceder a esta región con garantías¹¹⁵. La base fundamental del Abordaje Infratemporal tipo A, que él sistematizó, era la transposición anterior, parcial, y permanente del nervio facial. Esto permitía acceder, bajo visión directa, al área del foramen yugular y zonas colindantes²⁰⁸; pero requería el sacrificio de la función del oído medio.

El abordaje IFT tipo A proporciona una gran amplitud de espacio. La disección de las estructuras neurovasculares en el cuello, proporcionan un elemento de seguridad

añadido, ya que ofrecen un control neurovascular proximal (la vena yugular interna debe ser ligada a nivel cervical; tanto la ACI como la ACE pueden ser controladas con un asa vascular). En caso de extensión de la lesión al cuello, permite un perfecto control del polo inferior del tumor¹³².

La identificación del NF en su porción inicial extracraneal, después de su salida por el agujero estilomastoideo, evita lesionar el nervio y permite conservar su vascularización. El NF, según nuestro estudio, sale del AEM con un ángulo de 122° (105-165°). Otros autores han descrito valores similares^{171,172}.

Hemos encontrado más fiable el método de Fisch¹¹⁶ (que utiliza la bisectriz de la línea que une el cartilago del CAE (“*pointer*” de Conley) con la punta de la mastoides).

El bulbo de la yugular puede llegar a tener una relación muy estrecha con el NF en su porción vertical (1.5-10.0 mm; 5.19 mm χ); algo que debe ser tenido muy en cuenta a la hora de movilizar el nervio de su porción vertical. Es importante recordar, que en una visión lateral, el BY tiene una porción, más o menos variable, que queda por delante del NF. En un 30% de los casos, 2/3 del BY quedaban por delante del plano del NF. El BY puede estar situado más o menos lateral, y más o menos anterior, y el cirujano debe estar en condiciones de saber reconocer estas variaciones.

La inclusión de los tejidos blandos en torno al NF a nivel del AEM ofrece la posibilidad de conservar mejor la vascularización del NF a ese nivel, pudiendo mejorar los resultados postoperatorios de la función del mismo^{53,244}. No obstante, incluso en las mejores manos, cabe esperar un porcentaje considerable de parálisis facial residual, de mayor o menor grado, con la sola transposición del nervio, sin considerar la posibilidad de afectación del mismo por la propia lesión.

Con el NF fuera del campo, y con el desplazamiento anterior del cóndilo de la mandíbula, se obtiene un control extradural amplio, que incluye la región infralaberíntica, el foramen yugular, con la salida de los pares craneales bajos, la porción inferior del ápex petroso y clivus medio, la porción vertical intrapetrosa de la ACI, el clivus inferior y la región condílea. Todo bajo visión directa y con un amplio ángulo de trabajo. Esto es esencial en casos como los *glomus*, que son tumores de tipo infiltrativo, que requieren eliminar hueso más allá del límite aparente de la lesión³⁸¹.

El desplazamiento anterior del cóndilo de la mandíbula se realiza mejor, una vez desinsertada la apófisis estiloides con su musculatura. Esta maniobra proporciona una amplitud de campo en sentido anterior, hacia la fosa infratemporal, que es una de las claves para el correcto control de la ACI³⁰⁴, y que justifica la denominación de infratemporal de una vía que, realmente, está centrada en el agujero rasgado posterior y la región infralaberíntica.

La altura del BY es muy variable, como se deduce del análisis morfométrico de ésta (0.0-12.0 mm; 3.57 χ) y otras vías. Esto condiciona que tumores, inicialmente originados en el oído medio, no puedan ser abordados mediante una vía otológica, porque el BY se ve comprometido en estadios precoces.

El foramen yugular se ha considerado clásicamente un orificio, dividido en dos compartimentos: uno anterior o *pars nervosa*, por donde sale el par craneal IX; y otro posterior o *pars venosa*, por donde drena el BY en la VYI, acompañado de los pares craneales X y XI^{194,242,318,369}. Hemos podido comprobar que esto no es, siempre, así; realmente se trata de un conducto, más que de un foramen, con su orificio medial y su orificio lateral. Efectivamente, está atravesado por las estructuras mencionadas, pero no siempre con la disposición descrita; de hecho, en ocasiones, la espina yugular, o una espina ósea accesoria, puede separar los nervios entre sí, o los nervios de la porción vascular; la relación de los pares craneales con el BY es variable, pudiendo existir tejido conjuntivo laxo, tejido conjuntivo denso, o tabicamientos óseos más o meno incompletos³³². Esta relación tiene una importancia extraordinaria, cuando se afronta una lesión en este área y se quiere intentar preservar los pares craneales bajos.

Así mismo, la variabilidad del drenaje venoso en este área, hace que uno se pueda esperar “casi cualquier distribución”. La exéresis de la porción de un tumor en el interior del bulbo (la cara medial del mismo, suele estar respetada) suele acompañarse de una profusa hemorragia venosa que puede provenir de varias posibles zonas (cara anterior, el SPI; cara posterior el plexo condíleo; cara medial, la vena occipital) y cada una, con una o varias bocas. De acuerdo con las observaciones de este trabajo, el patrón de drenaje del SPI en el BY, más frecuentemente encontrado, es el que lo hace entre los pares craneales IX y X; esto supone que durante las maniobras de taponamiento del SPI, para hacer hemostasia,

exista riesgo, si no se realiza con precaución, de lesionar los pares craneales mencionados. Así mismo, la relación de la vena condílea emisaria con los pares X y XI puede ser tan estrecha, que las maniobras para hacer hemostasia a este nivel, puedan también comprometer la integridad de los mencionados nervios.

En algunos casos, es necesario fresar el área del cóndilo de occipital; es importante tener presente la relación, en el interior del mismo, del canal del hipogloso, donde el XII par craneal se ve acompañado, especialmente en su cara lateral, por un nutrido plexo venoso condíleo, que conecta con el BY, con la superficie exocraneal, y que puede hacerlo con el plexo venoso occipital y con plexos condíleos accesorios; se debe evitar abrir el periostio del canal, si no es imprescindible, ya que las maniobras de hemostasia a este nivel pueden comprometer seriamente la integridad del nervio hipogloso.

Del estudio del *control de estructuras* que ofrece esta vía, podemos apreciar el excelente control extradural que ofrece. La exposición intradural es sorprendentemente buena, especialmente en la región inferior del APC; sin embargo, no es un abordaje adecuado para combinar ambos accesos; la amplia exposición que se realiza de la región lateral de la base del cráneo y del cuello, simultáneamente, hace difícil (que no imposible), lograr un sellado efectivo para prevenir la fistula de LCR, y es aún tema de debate entre numerosos centros si realizar o no la resección de un teórico tumor transdural en uno o dos tiempos quirúrgicos. Fisch¹¹⁶ establece, en su estrategia, 2 cm el límite del tamaño de la porción intradural, resecable en un sólo tiempo quirúrgico. Por encima de esa cifra, según su experiencia, aumenta la incidencia de complicaciones, y es aconsejable dejar para un segundo tiempo la porción intradural. Según él, la resección de la porción extradural del tumor devasculariza el resto del tumor, que en ocasiones se atrofia de forma importante.

Existen alternativas a la vía IFT tipo A. En caso de tumores que afectan la porción vertical de la ACI, incluso englobándola, Glasscock y Jackson utilizan un abordaje Transtemporal Básico^{203,205}. Este abordaje permite conservar la función del oído medio. El acceso a la porción intrapetrosa vertical de la ACI se consigue extendiendo la disección a través del espacio hipotimpánico (receso facial ampliado), a la porción anterior del mesotímpano (protímpano), donde se encuentra el primer codo de la ACI; la ACI en su porción vertical se expone entre la ATM, que se desplaza hacia adelante, y el CAE que se

conserva. Este abordaje está limitado a tumores de pequeño o mediano tamaño, que no afecten todo el trayecto de la ACI vertical, pues entonces no se podría conseguir un control vascular distal a la lesión¹⁵⁶; por otro lado, la presencia de una porción intradural, con la creación de un defecto dural, obliga a prevenir la fistula de LCR, ocluyendo la trompa de Eustaquio, por lo que se anulará la función del oído medio, haciendo innecesaria la conservación del CAE. La resección, en un sólo tiempo quirúrgico, de lesiones intra-extradurales, sea cual sea el tamaño de la porción intradural, puede llevar a cifras excesivamente elevadas de fistula de LCR, en el postoperatorio de estos pacientes²⁹⁹.

Otra alternativa a la vía IFT tipo A, en caso de tumores encapsulados, no infiltrantes, la constituye la vía Petro-occipital Transigmoidea (POTS). Esta vía, como ya se ha señalado (ver POTS), permite un buen control de la región del foramen yugular, conservando las funciones del oído medio y del nervio facial; sin embargo, el control de la ACI es reducido; control que no suele ser necesario en los tumores mencionados. La prevención de la fistula de LCR se realiza sin problemas, obliterando con grasa, gracias a que los espacios aponeuróticos del cuello se conservan intactos.

Se ha sugerido también la utilización de un abordaje suboccipital asociado al infratemporal para extirpar la porción intradural del tumor¹.

En la tabla de aplicaciones clínicas, vemos como Fisch ha utilizado esta vía para lesiones muy diversas; algunas de ellas, resecables, aparentemente, mediante vías de abordaje más conservadoras.

V.10.2. ABORDAJE INFRATEMPORAL TIPO B (IFTB) y

V.10.3. ABORDAJE INFRATEMPORAL TIPO C (IFTC)

Los abordajes Infratemporales tipos B y C constituyen una extensión anterior del abordaje IFT tipo A; forman parte del sistema de abordajes infratemporales desarrollado por Fisch¹¹⁰, y permiten controlar zonas aparentemente inaccesibles mediante un abordaje lateral.

El abordaje **IFT tipo B** permite acceder a la región del ápex petroso y del clivus medio, así como a la mayor parte de la fosa infratemporal. Además proporciona un control absoluto de todo el trayecto intrapetroso de la ACI, tanto de su porción vertical, como de su porción horizontal, desde el agujero carotídeo de entrada en la base del cráneo, hasta la región del agujero rasgado anterior, donde realiza un segundo codo, para convertirse en intracavernosa.

La fase inicial del abordaje no requiere abrir los espacios del cuello, ni transponer el NF; sólo en el caso de que la lesión, susceptible de este abordaje, afecte también al foramen yugular, deberán realizarse estos pasos (en este caso habría que asociar ambos abordajes IFT tipos A y B). Para ello, se transpondría temporalmente, hacia adelante, el NF, mientras se trabaja en este área, y después se repondría de nuevo en su situación original, para trabajar en la zona anterior del abordaje, donde queda centrada la vía IFT tipo B.

Mantener inconexos los espacios aponeuróticos del cuello, y respetar la duramadre de la fosa posterior, tienen gran importancia en esta vía, para prevenir las fistulas de LCR. A pesar de ser un abordaje fundamentalmente extradural, permite acceso a la porción anterolateral del APC, y ofrece la alternativa de eliminar la expansión intradural de una lesión, previa valoración de los posibles riesgos, en función del tamaño de esta porción del tumor. En este caso, manteniendo íntegro el periostio de la fosa infratemporal, permite lograr un buen sellado de la cavidad con grasa, y un colgajo de rotación del músculo temporal.

La línea de disección del abordaje sigue el trayecto de la porción horizontal de la ACI, teniendo un control visual constante de la misma durante todas las fases del abordaje. El plano de disección ósea puede valerse de la duramadre de la fosa media, que es siempre una buena guía.

Por delante del borde anterior del foramen carotídeo, se sitúa la espina esfenoidal, un punto de referencia útil para localizar la AMM, que se sitúa por delante de la misma. La localización y sección de la AMM y, por delante, la tercera rama del trigémino (V3), proporcionan un aumento del campo operatorio notable, al desplazar inferiormente el cóndilo de la mandíbula. La ACI, la TE, y la AMM y V3, poseen una relación constante, estando dispuestas de medial a lateral, por el orden expuesto.

La movilización de la ACI es posible gracias a que se puede liberar de su canal en 360°. Si está comprometida por una lesión, esta vía ofrece un inmejorable control vascular proximal y distal de la misma, que permita su reparación en caso de lesión. También permitiría realizar un *bypass*, si fuera necesario sacrificar la arteria, y el paciente no lo tolerase, según estudios preoperatorios de oclusión con balón arterial.

La movilización de la ACI de su canal, proporciona un buen espacio de trabajo para acceder al ápex petroso y al clivus medio. De nuevo, igual que ocurre con otras vías de abordaje, la punta del ápex petroso es un área clave donde coinciden y se relacionan importantes estructuras, como el SPS, el SPI, la cara posterior del seno cavernoso, la ACI, el ganglio de Gasser y el VI par craneal. Es muy importante conocer bien esta anatomía para evitar lesionar ninguna de ellas durante la manipulación a este nivel. El taponamiento del SPI, en su extremo más anterior, puede lesionar el VI par craneal; y en su porción más posterior, el IX par craneal.

Dependiendo de la mayor o menor neumatización del seno esfenoidal (dato que puede conocerse preoperatoriamente, gracias al estudio con TAC), podremos alcanzar su cara posterior durante la extensión de la vía hacia el clivus medio. Si es posible, no deberá interrumpirse el mucoperiostio del seno, salvo que esté previamente afectado, para evitar la contaminación proveniente del seno.

En la parte correspondiente a la fisura petro-occipital, existe un tejido fibrótico compacto, difícil de separar, y que obliga a utilizar disección cortante. A este nivel puede existir un plexo venoso de comunicación con el plexo pterigoideo de la fosa infratemporal. Este plexo venoso suele adquirir una disposición paralela al SPI, y puede desembocar también en el BY..

En la tabla de control de estructuras del abordaje IFT tipo B, podemos apreciar como mejora enormemente el control de zonas extradurales, respecto a la vía IFT tipo A.

La base de la apófisis pterigoides constituye el límite entre la vía IFT tipo B y el abordaje **IFT tipo C**. Es la clave de entrada a la región más anterior de la fosa infratemporal y a otras áreas, como la rinofaringe, la fosa pterigomaxilar, o el seno cavernoso.

Las fases iniciales del abordaje **IFTC** son del todo superponibles a la vía IFT tipo B. La mayor o menor disección durante esta primera fase dependerá de la extensión de la lesión; por ejemplo, puede no ser necesario acceder a las regiones del ápex petroso medial a la ACI, o del clivus medio. Sin embargo, la accesibilidad a estas áreas es exactamente la misma; la vía IFT tipo C es una ampliación anterior de la vía IFT tipo B.

La línea de disección sigue siendo paralela al trayecto horizontal de la ACI; de hecho, el NPSM, que recorre, paralelamente, la cara lateral de la ACI, es la primera referencia importante con que contamos. En el interior de la apófisis pterigoides, continuación del NPSM, se encuentra el nervio vidiano, dentro de un canal óseo del mismo nombre. Conservando la referencia del vidiano, éste nos delimitará, salvo neumatización escasa o excesiva, el borde inferior del seno esfenoidal. El periostio de la cara anterior de la apófisis pterigoides, al que accedemos una vez eliminada la misma, nos pone en contacto con la fosa pterigomaxilar, por fuera, y la fosa pterigopalatina por dentro. Atravesando la primera, una vez eliminada la cara posterior del seno maxilar, alcanzamos el seno maxilar; atravesando la fosa pterigopalatina, y por debajo de la misma, llegamos a la cara lateral de la rinofaringe. El curso de la porción cartilaginosa de la trompa de Eustaquio es también una guía hacia esta zona. La utilización de esta vía para abordar tumores de nasofaringe que se extienden a fosa infratemporal o al clivus, parece adecuada, aunque no todos los autores coincidan en ello. Incluso permite acceso al espacio parafaríngeo^{326,380}. Si la extensión queda limitada a zonas próximas y colindantes con la nasofaringe, como la fosa pterigomaxilar o el seno esfenoidal, existen abordajes anteriores, alternativos, con menor morbilidad^{9,231,402,403}; sin embargo, los abordajes anteriores tienen limitaciones para el control de extensiones laterales e intracraneales del tumor, y ofrecen un pobre control neurovascular.

Por encima y por fuera del trayecto del nervio vidiano, de curso aparentemente paralelo al mismo, una vez eliminada la base de la apófisis pterigoides, encontramos un nervio más grueso, que corresponde a la segunda rama del nervio trigémino (V2 o nervio maxilar superior). A este nivel, V2 atraviesa el agujero redondo mayor, cuya pared lateral acabamos de eliminar. Al seccionar V2, se puede elevar la duramadre de la fosa media, y exponer la cara lateral del seno cavernoso. Esto permite eliminar una lesión que

comprimiese el SnCv. Sin embargo, para lesiones intracavernosas no ofrece un buen control de la porción medial del mismo, existiendo vías más apropiadas para ello (Dolenc, etc).

El control de la porción extradural de la base del cráneo a través del abordaje IFT tipo C es casi completo; todo ello con una morbilidad limitada y casi sin defecto cosmético. El control intradural de la fosa posterior es posible a través de esta vía, pero los argumentos en contra de la utilización simultánea de este acceso en un solo tiempo quirúrgico, en el caso de la vía IFT tipo B, se hacen aquí más patentes, pues el despegamiento de los planos músculoperiósticos es más importante, la posible apertura de la rinofaringe y senos paranasales contamina el abordaje, y el riesgo de fístula de LCR y de meningitis, es aquí mayor.

Como vemos en la tabla de aplicaciones clínicas, esta vía permite la exéresis de lesiones con gran extensión en la base del cráneo, como angiofibromas¹³, cordomas, carcinomas de rinofaringe, etc...

V.11. ABORDAJE SUBTEMPORAL INFRATEMPORAL PREAURICULAR (STIFTPA)

El abordaje STIFTPA surge como alternativa de los abordajes infratemporales al espacio extradural, y de los abordajes transcocleares al espacio intradural; está indicado para lesiones que afectan la fosa infratemporal y la región petroclival^{360,361,366}.

Respecto a los abordajes infratemporales de Fisch, permite conservar intactas la función del oído medio y la del nervio facial. Para ello, se realiza un abordaje preauricular que salva la disección del oído medio y que deja por detrás el bloque laberíntico. La trompa de Eustaquio debe ser sacrificada, lo que obliga a la utilización permanente de drenajes transtimpánicos.

El acceso, por delante del oído medio y de la cápsula ótica, ahorra un tiempo quirúrgico; la necesidad de utilizar drenajes de por vida, expone el oído medio a posibles infecciones.

El tratamiento del nervio facial es un punto de discusión importante en relación a esta vía. Una de las ventajas de transponer el nervio facial, en la vía IFT tipo A, es el evitar tener el NF en medio del campo y no lesionarlo; en los abordajes IFT tipos B y C, salvo excepciones, no es necesario transponer el NF, y éste no se encuentra en medio del campo quirúrgico. En el abordaje STIFTPA es necesario identificar el NF en su porción inicial extracraneal, y protegerlo durante toda la intervención para evitar lesionarlo; durante el trabajo en profundidad, el NF está fuera de plano y puede sufrir estiramientos inadvertidos que provoquen parálisis facial postoperatoria. La obligada movilización de la mandíbula, a pesar de la sección del cóndilo, puede contribuir a lesionarlo. No existe ningún método que permita una protección efectiva del NF, salvo una atención permanente al mismo. La presencia del NF determina, además, dos características fundamentales de esta vía: la estrechez y la profundidad del campo. La imposibilidad de desplazar la mandíbula y los tejidos de la fosa infratemporal condiciona que el campo quirúrgico sea estrecho, en relación a la amplitud que ofrecen los abordajes IFTB e IFTC, después de desplazar la mandíbula hacia abajo. El nivel del tronco común de la porción extracraneal del NF determina la profundidad del campo; a pesar de ser la vía de acceso más directa desde la porción lateral de la base del cráneo, este hecho, hace que la distancia de trabajo sea mayor que en abordajes retroauriculares (IFT, TC). La profundidad del campo de trabajo es todavía mayor cuando se está trabajando en el espacio intradural.

La exposición de la ACI intrapetrosa es completa; se puede controlar perfectamente desde el foramen carotídeo hasta el agujero rasgado anterior³⁰⁵. El control vascular proximal y distal es perfecto. La exposición de la ACI a nivel de su foramen, requiere la disección de los espacios aponeuróticos en el cuello. La apertura de estos espacios, añade un grado de dificultad al cierre de la herida, al final de la intervención, y, por tanto, a la prevención de la fistula de LCR.

Uno de los riesgos de esta vía de acceso es la posibilidad de abrir la cóclea; tan solo contamos con la referencia del codo de la ACI. Sabemos que está situada por detrás del mismo, pero no tenemos ninguna referencia válida que nos indique su proximidad. El plano de disección, por delante del CAE, del oído medio y de la cóclea, es perpendicular al

paciente, y paralelo a las estructuras mencionadas; ello impide la visualización adecuada de las mismas, existiendo el riesgo de poder abrir inadvertidamente estas estructuras.

Una vez situados en la porción apical del hueso petroso, los pasos quirúrgicos son similares a los del abordaje IFTB, si bien, el STIFTPA se vale de una amplia craniotomía temporal, que permite trabajar desde fosa media, elevando el lóbulo temporal. El acceso al ápex petroso, al clivus medio, y a zonas colindantes, como el seno esfenoidal, el seno cavernoso, la fosa pterigomaxilar o la rinofaringe, son posibles mediante el abordaje STIFTPA.

Según sus autores^{361,366}, el clivus bajo es accesible, por delante de la región del bulbo, desplazando la ACI anteriormente. La presencia del SPI drenando en la cara anterior del BY, obliga a interrumpir este seno (SPI), o a abrir el BY, si se quiere acceder al clivus inferior. La imposibilidad de controlar el SS desde este abordaje, hace que las maniobras sobre el BY no sean aconsejables. Desde esta perspectiva, el control del foramen yugular, y de los nervios que lo atraviesan, es inadecuado; y el acceso al clivus inferior está limitado, en parte por este hecho. Por el contrario, otros abordajes, como el IFTA, el POTS, el ALE, o el TCD, permiten atravesar la región del foramen yugular (transbulbar o transyugular) y acceder al clivus bajo.

La perspectiva que ofrece el abordaje intradural a través de la vía STIFTPA, es favorable. Los pares craneales V, VII-VIII y IX-XII, quedan por detrás, teniendo acceso a la lesión sin tener que trabajar entre los mismos, como en otros abordajes posterolaterales (RS, RLTT). La visión de la cisterna prepontina es muy directa. Esta situación sólo se ve empañada por el hecho de que la distancia de trabajo, como ya hemos comentado antes, es larga. La mitad posterior del APC, por detrás de los pares craneales V-XII, no es visible; si la lesión se extiende a esa zona, el control a través de esta vía es insuficiente. El VI par craneal entra en la duramadre de la fosa posterior a nivel de la unión petroclival, por detrás del extremo anterior del SPI; se debe tener cuidado al incidir la DFP, para no lesionarlo. Así mismo, si se secciona el tentorio, para ampliar el abordaje al nivel supratentorial, se deberá tener cuidado de no lesionar el IV par craneal, que cursa unido al borde libre del tentorio a ese nivel.

Del análisis de la tabla de control de estructuras, apreciamos el buen control que se obtiene a través de esta vía de estructuras intra y extradurales, haciéndola especialmente apta para resección de lesiones transdurales, que afecten al área petroclival; los límites vendrán determinados por el tamaño de la lesión, pues el campo es algo estrecho y, sobre todo, profundo.

Es un abordaje descrito recientemente; sus autores lo han utilizado para extensas lesiones de la base del cráneo, y por tanto la tasa de morbilidad es alta, siendo difícil atribuir, y en qué grado, las complicaciones a la vía de acceso, y no a la localización y extensión de las lesiones.

V.12. ABORDAJE TRANSLABERÍNTICO AMPLIADO. (TLA)

El abordaje TL es el clásico abordaje otoneurológico a la región del CAI y del APC. La ironía de la historia ha determinado que un abordaje, que fue inicialmente descrito a principios de siglo (Panse²⁹⁵), y posteriormente repudiado por los neurocirujanos de la época (Cushing⁸⁵, Dandy⁸⁶, Olivecrona²⁹⁴), fuese rescatado medio siglo después, adaptado a la microcirugía, y popularizado por House^{180-182,117,169}. Hoy en día está ampliamente difundido, y es utilizado como principal vía de abordaje para neurinomas del acústico en numerosos centros, especialmente en departamentos Otoneurológicos^{162,277,395,397,401,409}.

Del abordaje inicialmente descrito por House, al abordaje que se realiza actualmente en algunos centros, como en el Gruppo Otologico en Piacenza, existe diferencia, debiendo considerarse, realmente, como un abordaje Translaberíntico Ampliado¹³³. La exposición de toda la duramadre de las fosas media y posterior y del seno sigmoide, así como la amplia disección por encima y por debajo del meato auditivo interno, le confieren a esta vía un potencial capaz de extirpar un NA, cualquiera que sea su tamaño^{57,142,200,245,288,411}.

La exposición completa de la duramadre de la fosa posterior pre y retrosigmoideas, del seno sigmoide, y de la duramadre de la fosa media, está plenamente justificada; por un

lado, facilita la progresión de la vía de abordaje, especialmente en SS procidentes y en mastoides ebúrneas; por otro lado, favorece las maniobras dentro del APC, al conseguir diversos ángulos de trabajo, gracias a su desplazamiento. Al final de la intervención, la ausencia de hueso facilita el cierre hermético de la vía.

Una ventaja de la vía TLA es el hecho de que la disección, hasta llegar al tumor, es siempre extradural, y no requiere ningún tipo de compresión importante sobre estructuras intradurales. Proporciona, además, suficiente espacio para que la resección de la lesión, mediante vaciado intracapsular y disección meticulosa de la cápsula de la misma, esté también exenta de todo tipo de compresión, y siempre bajo visión directa.

En el análisis morfométrico realizado, podemos ver como la altura del BY (BY-SPS y CAI-BY) puede condicionar la amplitud de la vía; sin embargo, el BY es susceptible de ser rechazado inferiormente con maniobras previamente descritas³³⁰ (CAI-BY(+)). La superficie de duramadre expuesta en la vía TLA (CAI-SS 21.56 χ x BY-SPS 13.73 χ) es de casi 3 cm². El ancho máximo del CAI a través de esta vía, es de 5.55 mm (χ)(rango 3.5-10.5 mm), aunque, en casos en que esté ocupado por tumor, puede estar enormemente ensanchado, variando lógicamente los espacios disponibles por encima y por debajo del meato.

La extensión de la vía TLA, por encima y por debajo del meato auditivo interno, tiene gran importancia para controlar bien el APC; la parte superior, para controlar el área del nervio trigémino (V); y la parte inferior para controlar el área de los pares craneales bajos (IX-XI)²⁸⁸. En la porción inferior se debe llegar, por lo menos, hasta el ducto coclear, que determina el nivel anterior y sobre todo inferior de extensión, ya que inmediatamente por debajo del mismo realiza su salida el nervio glossofaríngeo (IX); si sobrepasamos ese nivel inferior, podemos lesionar este nervio. La apertura del acueducto coclear, en el espacio subaracnoideo, proporciona una vía precoz de salida de LCR y, por tanto, de distensión del APC, que puede ser utilizada, cuando el tumor no es muy grande y bloquea la cisterna.

El riesgo de esta amplia exposición, por encima y por debajo del CAI, lo constituye la apertura de celdas perimeatales que pongan en comunicación la vía de abordaje con la caja timpánica, y que son una posible vía de fístula de LCR; estas celdas deben sellarse

bien con cera de hueso. El riesgo de fistula de LCR está siempre presente, cuando se abre la duramadre, y deben ponerse, siempre, los medios adecuados para prevenirla^{164,176,399,400}.

Existen modificaciones de la vía TLA que superan este problema. Hay autores que realizan una timpanotomía posterior, a través de la cual obliteran la trompa de Eustaquio; este método tiene el inconveniente de dejar mucosa en el oído medio susceptible de transformarse en granuloma quístico de retención. Otra alternativa es eliminar el CAE (que se cierra en fondo de saco) y todas las celdas del oído medio, cerrando directamente la trompa de Eustaquio, y obliterando la cavidad. Mediante este sistema, se ha conseguido reducir considerablemente la incidencia de fistula de LCR^{101,102}. En el Grupo Otológico se utiliza esta vía TL Modificada en casos de extensa neumatización. Yo he tenido la ocasión de utilizarla en un caso de NA coincidente con otitis media crónica; la eliminación del CAE mejora la maniobrabilidad durante la vía de acceso, y en este caso permitió eliminar completamente la mucosa del oído medio, evitando la posibilidad de una infección meníngea.

Una de las mayores ventajas de esta vía frente a otras, para resección de NA, consiste en el control que se puede obtener de todo el trayecto intratemporal del nervio facial; el NF puede ser identificado de forma constante, no solamente en su segunda y tercera porciones, sino también en el fondo del CAI, en su porción intralaberintica, por delante de la cresta vertical, que lo separa del NVS⁸². Esta exposición, al final de la vía de abordaje, proporciona un punto de referencia para poder separar el NF del tumor, antes de empezar a trabajar en él. El control de todo el trayecto intratemporal del nervio facial a través de la vía TLA proporciona inmejorables condiciones para reparar un NF lesionado, si llegase el caso^{26,27,113,225}.

El principal inconveniente de la vía TLA es la pérdida de la función auditiva en todos los casos. Queda fuera del alcance de este trabajo la discusión de los criterios de conservación de la audición; estudios previos han demostrado que por encima de los 2 cm, las cifras de conservación de la audición se reducen considerablemente, independientemente de la vía utilizada^{57,151,200}.

La vía TLA ofrece la mejor oportunidad de realizar una resección total del NA, aunque éste alcance el *fundus* del CAI, o incluso infiltre la cóclea o el vestíbulo. Los

estudios actuales con RMI ofrecen a veces ciertas limitaciones en la evaluación de la extensión lateral de la lesión en el interior del CAI. La vía RS, como alternativa a la vía TLA, no puede acceder de forma clara al fondo del CAI, y, mucho menos, a las posibles extensiones en el oído interno. Esto hace que la posibilidad de dejar tumor residual sea mayor.

El control intradural que ofrece la vía TLA, es suficiente para lesiones del APC, centradas en el CAI. La exposición es buena desde el V hasta los pares craneales bajos; y desde el cerebelo, por detrás, hasta el nivel del VI par craneal. La cisterna prepontina es visible, pero no se controla adecuadamente. La relación entre el tronco del encéfalo y la lesión es perfectamente factible a través de esta vía, si se hace un vaciamiento previo del tumor y una disección progresiva de la cápsula del mismo.

La vía TLA también se puede utilizar para resección de otros tumores del APC, como meningiomas^{144,148}, siempre que estos se hallen centrados en el CAI y no exista audición preoperatoria aprovechable. Otras indicaciones de la vía TLA incluyen tumores intratemporales, como colesteatomas intrapetrosos o neurinomas del facial.

McElveen²⁶⁸ describió una vía TL con conservación de la audición; oblitera progresivamente las bocas de los CS con cera de hueso, para evitar la pérdida de la función auditiva. Sin embargo, el vestíbulo no puede ser abierto, impidiendo alcanzar la porción más lateral o fondo del CAI, perdiendo una de las grandes ventajas que posee la vía TLA, que es la identificación segura del NF. Los resultados auditivos, hasta el momento, no son nada esperanzadores, aunque en los EEUU se ha convertido en un método muy extendido entre neurocirujanos, para ganar espacio en el abordaje RLTT, a costa de los canales semicirculares superior y posterior.

La extensión transtentorial de la vía TLA, proporciona más espacio hacia la cisterna prepontina y al área supratentorial, y ha sido utilizada por algunos autores para la resección de NA y de extensos meningiomas petroclivales^{233,278}. El aumento en la incidencia de complicaciones, derivadas de la compresión del lóbulo temporal, es notable en relación a la vía TLA.

La combinación de la vía TLA con la vía suboccipital, ha sido sugerida por algunos autores^{149,275}, y permite controlar tumores que se extiendan posteriormente, desplazando el

cerebelo, por detrás del nivel del SS. La incidencia de fistula de LCR aumenta notablemente en estos casos.

El cierre de la brecha dural, creada en la vía TLA, puede realizarse de forma eficaz con la utilización de grasa abdominal⁶⁹.

La ausencia de compresión cerebral, permite acceder al tumor y drenar el LCR, en casos de hidrocefalia; de hecho la eliminación del tumor ha sido sugerida como el mejor tratamiento de la hidrocefalia secundaria a compresión tumoral³⁰. Otro tipo de complicaciones, son menos frecuentes con esta vía²⁴⁶.

El tratamiento de elección del NA sigue siendo, hoy en día, la resección mediante microcirugía; la radioterapia, con resultados comparativos inferiores, sigue ocupando un segundo plano en estos casos^{270,292}. La vía TLA es el abordaje principal para tratamiento del NA en numerosos centros otoneuroquirúrgicos.

La vía TLA puede ser utilizada para neurectomía²⁵⁷, en el tratamiento del vértigo sin audición residual, frente a la laberintectomía, donde existe el riesgo de aparición de un neuroma traumático postoperatorio²⁴⁹.

V.13. ABORDAJE TRANSÓTICO (TO)

La vía transótica surgió como alternativa a la vía TL clásica, por las limitaciones que ofrecía en casos de SS anterior y/o BY alto. Jenkins y Fisch²⁰⁷, y Gantz y Fisch¹²³, describieron la vía TO, como extensión anterior de la vía TL; el CAE y oído medio eran eliminados por completo; el CAE era cerrado en fondo de saco; la cóclea era eliminada por delante del NF que se conservaba en su posición, dentro de su canal. El límite anterior de la vía pasaba a ser la ACI, y se exponía la duramadre de la fosa posterior por delante del CAI en la parte inferior del ápex petroso. El área infralaberíntica se exponía completamente medial al nervio facial, desde el DC hasta el meato auditivo interno.

La eliminación del CAE y del oído medio proporcionan dos ventajas indudables: el aumento de espacio permite una mayor maniobrabilidad; y la eliminación del CAE

proporciona más luminosidad al campo operatorio, elemento importante en circunstancias adversas. Sin embargo, estos dos objetivos los logra también la vía **TL modificada** que hemos mencionado previamente. La eliminación del área de la cóclea, para la resección de NA, si bien proporciona algo más de espacio en la parte anterior del campo, no ofrece nada que no pueda ser sustituido con el vaciamiento progresivo, y la movilización y disección cuidadosas del tumor; sin embargo, el tiempo operatorio se prolonga de forma importante, y se ponen en riesgo estructuras que de otro modo no se verían involucradas en el abordaje (ACI, SPI).

La vía TO tiene otras indicaciones, que sí podrían adaptarse mejor a las características del abordaje, especialmente para lesiones intratemporales o del CAI, en que se vea comprometida la región de la cóclea y pueda conservarse el NF en posición (colesteatomas, quistes mucosos, hemangiomas, etc).

No estamos de acuerdo con su autor ^{71,116} en que se exponga toda la duramadre de la cara medial del peñasco, ni de que sea la vía transtemporal que más espacio proporciona al APC y al CAI. Esas son características que le corresponden a la vía transcoclear modificada, y que comentaremos más adelante. La vía TO deja sin eliminar la porción del ápex petroso por delante del CAI, zona inaccesible sin movilizar el nervio facial; por lo tanto la visión de la porción anterosuperior del APC queda tan comprometida como en una vía TL.

En el análisis morfométrico realizado, llama la atención, como en otras vías translaberínticas, la variabilidad del sistema venoso (SS y BY), que condiciona la amplitud de la vía (BY-SPS, CAI-BY, CAI-SS, NF-SS), y que obliga a realizar maniobras de descompresión en algunos casos extremos; la vía TO, a este respecto, ofrece más espacio anteriormente, que, en algunas circunstancias, puede obviar las mencionadas maniobras.

Generalmente disponemos de más espacio libre entre el NF y la ACI en la parte inferior del campo (NF-ACI: χ 9.11 mm), que en la parte superior (GG-ACI: χ 6.34 mm); ésto hace que sea más seguro comenzar la disección por delante del NF, en la parte inferior

del campo, a nivel de la región infralaberíntica y apical posteroinferior, una vez correctamente identificado el trayecto vertical de la ACI.

Según Fisch¹¹⁶, los resultados, en sus manos, mejoran en esta vía, respecto de la vía TL, para resección de NA. Aunque no sabemos si existe correlación en las dos series, respecto al tamaño del tumor, lo que sí es evidente es que la dramática disminución de la incidencia de fistula de LCR, especialmente en los casos que requieren reintervención, son atribuibles por entero a la vía de abordaje, que oblitera directamente la trompa de Eustaquio. Esta ventaja, la ofrece también la vía TL modificada como ya hemos apuntado antes.

En la tabla de control de estructuras apreciamos ese aumento en la exposición tanto extradural como intradural, que supone la vía TO respecto de la vía TL. Quizás en el caso del neurinoma del acústico esta ventaja sea más discutible, pero es indudable que existe otro tipo de lesiones donde la vía TO se adaptaría mejor que la TL, como sería el caso de un colesteatoma extendido hacia la región de la cóclea y de la ACI.

En cualquier caso, tanto la vía TL como la vía TO están en un mismo cajón como abordajes al APC, y por tanto frente a otras vías de abordaje como la RS; todo lo incluido, a este respecto, en el apartado de discusión de la vía TL, le es por tanto aplicable.

V.14. SISTEMA DE ABORDAJES TRANSCOCLEARES (TC)

Desde la descripción original de la vía TC al área petroclival por House y Hitselberger^{187,185}, y su posterior utilización por otros autores^{91,92}, este abordaje ha sufrido importantes modificaciones en manos de diversos autores^{89,174,201,303,344,345,383}. Probablemente haya sido Sanna el que mejor ha sabido aprovechar y desarrollar esta vía. De hecho, describió un sistema de abordajes transcocleares³⁴³, que permiten un control absoluto de la región posterolateral de la base del cráneo, a través de sus distintas combinaciones.

Los abordajes transcocleares proporcionan el acceso más amplio, más directo, y más próximo posible al área petroclival y zonas colindantes; a la región del APC, y a la cisterna prepontina.

V.14.1. ABORDAJE TRANSCOCLEAR TIPO A (TCA)

La **via de abordaje Transcoclear tipo A** corresponde al eje central de este sistema de abordajes. Es una via transcoclear modificada, que elimina el CAE, el oído medio, toda la cápsula ótica, y transpone todo el nervio facial hacia atrás. En relación a la vía originalmente descrita por House y Hitselberger¹⁸⁷, la eliminación del CAE y del oído medio, proporciona una mayor amplitud de campo. La presencia del CAE, en el abordaje original, condicionaba que el límite anterior del abordaje, en su parte profunda, fuese la ACI. Con la modificación introducida, el límite anterior llega por delante de la ACI y permite un control completo de la misma⁶⁶.

En la vía TCA, el abordaje óseo elimina toda la porción mastoidea, se extiende hasta la escama del temporal, asocia una craniotomía retrosigmoidea, y vacía la porción petrosa del hueso temporal.

Este impresionante abordaje se realiza sin ningún tipo de compresión cerebelosa, ni cerebral; ni intradural, ni extradural.

Del análisis morfométrico, llama la atención, de forma especial, la amplia superficie de duramadre de la fosa posterior expuesta a través de este abordaje. Entre el borde anterior del SS y la punta del peñasco (SS-PP) existen casi 5 cms (47.97 mm χ ; rango 33.5-55.5 mm). Teniendo en cuenta, que la disección extradural puede extenderse hacia el clivus medio homolateral, e incluso, si el seno esfenoidal lo permite, hasta el clivus medio contralateral, la superficie de DFP petroclival expuesta, es mucho mayor. Esto

permite controlar el hueso, la duramadre y el espacio intradural de la región petroclival homolateral, a nivel de la línea media, e incluso, parcialmente del lado contralateral.

Uno de los puntos claves de la vía TC es la transposición del nervio facial. Es una transposición total, hacia atrás. Inicialmente, se expone el nervio en todo su trayecto intratemporal, en dos tercios de su circunferencia. En la región laberíntica, esta exposición es especialmente delicada y puede suponer un riesgo para el nervio, cuyo epineuro es casi inexistente. El ganglio geniculado y el inicio del NPSM deben quedar también expuestos. En la zona cercana al AEM, la disección puede comprometer ya, en esta fase de la disección, parte de su vascularización a través de la arteria estilomastoidea. Para iniciar la transposición, se secciona el NPSM, y el nervio se rechaza hacia atrás. Las porciones laberíntica y horizontal deben ser movilizadas simultáneamente, para evitar tracciones excesivas sobre el nervio. La parte correspondiente al meato, se rechaza acompañada de toda la dura del CAI y el contenido del mismo, para evitar lesionar la porción intrameatal del nervio, desprovista de epineuro. En esta primera fase, la transposición va desde el poro acústico interno hasta el AEM. Una vez abierta la dura de la fosa posterior, el NF puede desplazarse desde su origen aparente del nervio; esto hace que la porción transpuesta del nervio vaya desde su origen en el tronco del encéfalo hasta el AEM.

Esta transposición de todo el NF intrapetroso y de su porción intradural, condiciona una privación importante de su vascularización. La sección del NPSM y de los vasos petrosos que lo acompañan, sacrifica una de las fuentes más importantes de vascularización del arco arterial anastomótico del NF. El desplazamiento del NF intracisternal y la disección del mismo, separándolo del tumor, suele afectar a la vascularización que la arteria auditiva interna, rama de la AICA, proporciona a esta porción del NF. La movilización del NF a nivel del AEM, para amoldar el NF a la parte posterior de la vía de abordaje, aunque no secciona, sí lesiona, en mayor o menor grado, parte de la vascularización proveniente de la arteria estilo-mastoidea, rama de la arteria auricular posterior. Este traumatismo tan importante a la vascularización del NF es responsable de una parálisis total en el postoperatorio inmediato. Los canales arteriales que existen en el espesor del nervio facial y que conducen el aporte vascular a través del mismo (Jenkins²⁰²), son responsables de la recuperación del nervio hasta una función intermedia (grado III,

normalmente, y grado IV de House); sólo en casos excepcionales, en gente muy joven, se puede alcanzar una recuperación más favorable (grado II de House). Por el contrario, en gente mayor, con gran afectación de la vascularización del NF durante la intervención, la recuperación puede ser insatisfactoria (grados V y VI de House)³⁴⁵.

Otro detalle importante en la técnica del abordaje TC modificado, es la exposición y el control que se obtiene de la ACI. La porción vertical es fácilmente accesible; sin embargo, no es el límite anterior del abordaje. La eliminación de la cavidad glenoidea y el desplazamiento anterior de la mandíbula, permite exponer la ACI vertical en 360°; La eliminación de todo el hueso petroso, permite exponer la ACI horizontal, especialmente en sus caras medial y superior, y desplazando medialmente el codo de la ACI, exponer también sus caras lateral e inferior, controlando también la porción horizontal, hasta el foramen lacerum. El control de la ACI intrapetrosa es por tanto total, sin necesidad de seccionar y rechazar inferiormente el arco cigomático y el músculo temporal; esta maniobra, sin embargo, facilita aún más la exposición de la ACI.

Como en otras vías translaberínticas, la presencia de un seno sigmoide procedente se subsana liberándolo completamente de hueso y movilizándolo medialmente; y la presencia de un bulbo alto, mediante maniobras de descompresión, preferentemente utilizando surgicel y cera de hueso³³⁰.

Basta mirar la tabla de control de estructuras, para percatarse de la impresionante exposición que proporciona la vía TC modificada, o vía TC tipo A. Ofrece una excelente exposición para lesiones extradurales, intradurales y transdurales.

En el caso de lesiones extradurales, estaría indicada frente a otras vías menos agresivas, cuando las funciones auditiva y del nervio facial estuvieran previamente comprometidas, o el acceso a la región del ápex petroso no fuese posible sin la destrucción de la cápsula ótica y la transposición posterior del nervio facial.

En donde no existe ninguna duda respecto a la idoneidad de su indicación, es en el caso de tumores intradurales extensos que afectan, además, la duramadre, e infiltran el hueso petroso; como es el caso de los meningiomas *en placa*, los cordomas, o algunos glomus con gran componente intradural. No existe ninguna otra alternativa que permita eliminar el hueso, la duramadre y la lesión intradural, simultáneamente, con la suficiente

garantía, como a través de la vía TC. Además, la coagulación de la duramadre previa a iniciar la exéresis del tumor, proporciona una devascularización precoz del mismo, que favorece su extirpación.

En caso de lesiones intradurales del área petroclival, se han propuesto diversas alternativas para su abordaje. La vía RLTT, descrita por Hakuba^{158,159} y modificada y adoptada por otros autores^{4,63,167,272,290}, ofrece un acceso al APC y a la cisterna prepontina, limitado anteroinferiormente por la presencia del bloque laberíntico; la exposición se consigue gracias a la sección del tentorio, a expensas de comprimir, en mayor o menor grado, el lóbulo temporal y el cerebelo; además, se debe trabajar entre los nervios, con una considerable profundidad de campo. La eliminación de la duramadre de la región petroclival, que suele verse afectada en los tumores que más frecuentemente encontramos en este área (meningiomas, cordomas), es, cuando menos, laboriosa, y no ofrece garantías de radicalidad.

En algunos casos de lesiones transdurales, especialmente cordomas, llega a estar afectada la ACI intrapetrosa; pocos abordajes ofrecen la posibilidad de controlar esta porción de la ACI, especialmente su trayecto vertical y la cara inferior del trayecto horizontal, y al mismo tiempo proporcionar acceso al espacio intradural petroclival. El abordaje Subtemporal Infratemporal Preauricular³⁶¹ (STIFTPA) ofrece un control similar del ACI, y una amplia exposición de todo el área petroclival; además, el ángulo de trabajo es también muy directo. Sin embargo, tiene el inconveniente de que la distancia de trabajo es mucho mayor, y se debe trabajar con la limitación que ofrece el NF en la parte superficial del campo, o trabajar desde arriba, subtemporal, con una cierta compresión del lóbulo temporal. Otro inconveniente añadido a esta vía, es el hecho de que la amplia exposición de los espacios aponeuróticos del cuello, para controlar los grandes vasos a ese nivel, dificultan las tareas de cierre y reconstrucción, para prevenir la fistula de LCR, al final de la intervención.

La vía por FCM Transpetrosa, propuesta por House y col.¹⁸⁹, ofrece un acceso limitado a la parte posterosuperior de la región petroclival. A nivel intradural, una lesión, que alcance por debajo del nivel del CAI, es difícilmente controlable mediante este abordaje. El acceso se consigue, por otro lado, a expensas de la compresión, aunque sea

extradural, del lóbulo temporal. Ello hace que esta vía esté sólo indicada para lesiones de la región petroclival de limitado tamaño y de localización antero-superior.

La mayor ventaja que ofrece la vía TC es su amplia exposición intradural. La distancia entre el cirujano y la lesión es reducida gracias a la eliminación de toda la porción petrosa del hueso temporal; y el ángulo de trabajo es directo a la lesión. El APC es controlable en su totalidad, pero también la cisterna prepontina lo es, estando especialmente indicada esta vía, en aquellas situaciones en que la arteria vertebral, o el tronco basilar, están englobados por la lesión.

Una muestra de la seguridad que ofrece la vía TC es su baja incidencia de complicaciones, especialmente, neurológicas graves. La incidencia de fístula de LCR queda virtualmente eliminada al sacrificar todas las celdas del hueso temporal, suturar la trompa de Eustaquio en su porción cartilaginosa, y utilizar un sólo trozo grande de grasa, que queda comprimido entre tejidos blandos.

La vía TC modificada tiene sus limitaciones, cuando existe extensión supratentorial de la lesión; cuando ésta se extiende a la fosa infratemporal⁶⁵, o al espacio parafaríngeo; cuando afecta al seno cavernoso, o cuando afecta, por debajo del nivel de los pares craneales bajos, al clivus inferior, al área del foramen magno, o a la AV a nivel cervical extradural.

Por ello, sus autores desarrollaron un sistema de abordajes transcocleares, que permiten abordar lesiones de cualquier extensión y localización en la porción posterolateral de la base del cráneo.

La clasificación se basa en cuatro tipos de abordaje, nombrados con las cuatro primeras letras del abecedario. El abordaje Transcoclear tipo A, es el centro y eje del sistema de abordajes, e incluye el extenso abordaje transcoclear modificado, al que nos hemos referido hasta ahora.

En el cuadro adjunto, podemos ver las distintas zonas controlables con cada uno de estos abordajes:

SISTEMA DE ABORDAJES TRASCOCLEARES A LA REGION POSTEROLATERAL DE LA BASE DEL CRANEO	
Tipo de Abordaje	Zonas controlables
Abordaje TC tipo A	Porción petrosa del hueso temporal; clivus medio; APC; cisterna prepontina.
Abordaje TC tipo B	Como el tipo A; Además: fosa infratemporal; rinofaringe; fosa pterigo-maxilar; seno esfenoidal; seno maxilar; seno cavernoso (porción lateral); clivus medio contralateral.
Abordaje TC tipo C	Como en el tipo A; Además: región supratentorial; cisterna interpeduncular; región del polígono de Willis; clivus superior.
Abordaje TC tipo D	Como en el tipo A; Además: foramen yugular; clivus inferior; foramen magno; AV a nivel cervical

V.14.2. ABORDAJE TRASCOCLEAR TIPO B (TCB)

La extensión anterior de un abordaje TCA, constituye el **abordaje TCB**. Para ello es necesario seccionar el arco cigomático y rechazarlo inferiormente, junto con el músculo temporal. La identificación y sección de la AMM y la V3, permiten desplazar inferiormente la mandíbula. El control de la ACI intratemporal es total; la movilización de la misma facilita la exposición de la parte final de la petrosectomía. El eje de trabajo es tan directo, que facilita la progresión hacia el clivus medio, y permite alcanzar el clivus contralateral e incluso la unión petroclival contralateral; todo ello sin ningún tipo de compresión cerebral.

La eliminación de la base de la apófisis pterigoides permite acceder a la rinofaringe, la fosa infratemporal, e incluso a la pared lateral del seno cavernoso. En algunos casos, para eludir espacios contaminados, o espacios demasiado abiertos, que dificulten el sellado de la vía, es aconsejable estadiar la cirugía. El seno cavernoso sólo es accesible por su cara lateral; para poder controlar bien el seno cavernoso, es necesario

alguno de los abordajes descritos para ello; podrían ser realizados extendiendo anteriormente esta exposición, combinando una craniotomía orbitocigomática.

El abordaje TC tipo B ofrece un considerable aumento en cuanto a extensión anterior, controlando regiones anterolaterales contiguas a la base del cráneo. Además permite un ángulo de trabajo en el espacio intradural, mas anterior, más directo a la región de la línea media. Sin embargo, la apertura de los espacios de la fosa infratemporal, y, sobre todo, la posibilidad de apertura de la mucosa de la nasofaringe, del seno esfenoidal o del seno maxilar, contaminadas, hace que sus autores, generalmente realicen el abordaje en dos tiempos quirúrgicos: uno para la parte intradural y otro para la parte extradural. Técnicamente se puede realizar en un sólo tiempo, pero el riesgo de fistula de LCR, y, sobre todo de meningitis, similar al que existe en los abordajes anteriores que abren el espacio intradural, aconseja que se realice en dos tiempos quirúrgicos.

V.14.3. ABORDAJE TRANSCOCLEAR TIPO C (TCC)

La extensión del abordaje TC tipo A hacia arriba, se realiza gracias a la sección del tentorio³⁹². Es lo que se denomina **abordaje TC tipo C**. Permite acceder al espacio supratentorial, para eliminar alguna porción de tumor que, a través de la incisura tentorial, se haya extendido a la fosa media. Además, con escasa elevación del lóbulo temporal, gracias a la amplitud de la vía de acceso principal, permite controlar estructuras supratentoriales como el IV par craneal (troclear), el III par craneal (motor ocular común), la ACP, y la arteria comunicante posterior. Además pueden visualizarse estructuras como el quiasma óptico, el II par craneal (óptico), o el tallo hipofisario. La sección del tentorio permite un acceso parcial a la región del clivus superior. La eliminación de pequeñas porciones supratentoriales, pueden eliminarse fácilmente en un mismo tiempo quirúrgico; si la extensión supratentorial es grande, puede dejarse la porción supratentorial para un segundo tiempo, y evitar así una intervención quirúrgica demasiado prolongada.

V.14.4. ABORDAJE TRANSCOCLEAR TIPO D (TCD)

Cuando la lesión afecta a la región del foramen yugular y el clivus inferior, o incluso se extiende hasta el foramen magno y la región de la arteria vertebral, el abordaje TC modificado debe asociarse con un abordaje posterolateral. Es lo que sus autores denominan **abordaje TC tipo D**. La asociación de un abordaje TC con un abordaje petro-occipital transigmoideo (POTS), permite un excelente acceso a las posibles extensiones al agujero rasgado posterior y al clivus inferior. Para ello es necesario comprobar preoperatoriamente la competencia del drenaje venoso contralateral. De este modo, a través de la región del bulbo, se controlan perfectamente los pares craneales bajos (IX-XI), ofreciendo la alternativa de salvarlos, si no están afectados previamente. Extendiendo el abordaje medialmente, se obtiene un buen control del clivus bajo. Se puede fresar también la región del cóndilo del occipital, ganando acceso al canal del XII, y medial a él, también al clivus bajo. Por último, si se precisa un acceso aún más posterior, se puede asociar a un abordaje Lateral Extremo, que proporciona acceso a la región del foramen magno, al área de la arteria vertebral a su paso por las primeras vértebras cervicales, y, eliminando la parte lateral de las mismas, acceder, con un buen control proximal de la arteria vertebral, al espacio intradural a nivel medular alto. El riesgo lo constituye una teórica extensión cervical anterior de una lesión, a través de los espacios aponeuróticos en torno a los grandes vasos (ACI, VVI). En caso de tumores encapsulados, como los neurinomas de pares craneales bajos, estos pueden ser extirpados, combinando con una POTS, sin abrir los espacios del cuello, en un sólo tiempo. Pero en caso de meningiomas con extensión al cuello, o glomus yugulares, la necesidad de abrir ampliamente los espacios cervicales para lograr un adecuado control vascular proximal, hacen más aconsejable realizar la resección en dos tiempos quirúrgicos.

La combinación del abordaje TC modificado con alguna de sus posibles extensiones, constituye un auténtico reto a la estrategia. La combinación de varias de estas vías (B+C, C+D, o incluso B+C+D) es técnicamente factible, y se logra un acceso total a la

región lateral de la base del cráneo. Sin embargo, la prudencia y el intento de reducir la morbilidad al mínimo posible, aconsejan seguir una estrategia en la que estos abordajes se realicen en dos o incluso tres tiempos quirúrgicos, para poder conseguir el objetivo último que es la resección total de la lesión, con las menores secuelas neurológicas posibles, que permitan al paciente tener una adecuada esperanza de vida, con una buena calidad de la misma.

En la estrategia de selección del abordaje más adecuado, entran muchos factores en juego^{233, 254, 306}, como el tipo de lesión, la localización y la extensión de la misma, la edad y el estado general del paciente, y las lesiones neurológicas preoperatorias. La presencia de una función auditiva y del nervio facial, también son factores a considerar; sin embargo no deben anteponerse a la posibilidad de resección completa del tumor, ni a la incidencia de complicaciones neurológicas graves. Como ha quedado demostrado con la experiencia de más de 60 casos operados en el Gruppo Otologico³⁴⁵, la presencia de complicaciones graves es excepcional; de acuerdo con otros autores, la pérdida de audición y la parálisis facial, son un precio bajo a pagar en beneficio de una cirugía resolutive sin otras complicaciones^{25,28,333}.

VI. CONCLUSIONES

El análisis del estudio anatómico y su correlación con la experiencia clínica revisada, permiten obtener numerosas conclusiones en relación con cada una de las vías de abordaje estudiadas:

VI.1. ABORDAJE LATERAL EXTREMO (ALE)

1. El **abordaje Lateral Extremo** es el abordaje posterolateral más extenso. Ofrece un amplio acceso a la región del foramen magno, del foramen yugular, del clivus inferior, y del espacio intradural entre el espacio intracraneal y el espacio cervical. El control proximal vascular de la arteria vertebral es completo.
2. El proceso lateral del atlas y los músculos oblicuo superior e inferior, son las mejores guías para identificar la arteria vertebral en su porción cervical más alta (**ALE**).
3. El **abordaje Lateral Extremo** ofrece nuevas alternativas al combinarlo con otras vías de abordaje.

VI.2. ABORDAJE RETROSIGMOIDEO (RS)

4. El abordaje **Retrosigmoideo** ofrece una buena panorámica del ángulo ponto-cerebeloso. El ángulo de abordaje es cerrado y la lesión está lejos de las manos del cirujano.

5. El abordaje **Retrosigmoideo transmeatal** no permite un control directo del extremo lateral del conducto auditivo interno.
6. En el abordaje **Retrosigmoideo transmeatal**, las mejores referencias para realizar la disección del conducto auditivo interno (CAI), hasta el límite que permite el oído interno, son el conducto endolinfático y la duramadre del CAI. No existen medidas fiables.

VI.3. ABORDAJE PETRO-OCCIPITAL TRANSIGMOIDEO (POTS)

7. El abordaje **Petro-occipital trans-sigmoideo** es un abordaje retrolaberíntico que ofrece un excelente control del área del agujero rasgado posterior y del clivus inferior, conservando intactas las funciones auditiva, vestibular y del nervio facial.
8. El abordaje **Petro-occipital transigmoideo** permite conectar fácilmente con otras vías de abordaje, para controlar áreas secundarias (Translaberíntica, Abordaje Lateral Extremo).
9. Mediante el abordaje **Petro-occipital transigmoideo** se puede visualizar, pero sólo controlar parcialmente, la ACI, a través de la región infralaberíntica.
10. El abordaje **Petro-occipital transigmoideo** es un abordaje “conservador “ que ofrece un buen control de estructuras tanto extradurales como intradurales. Tiene su indicación más clara en casos de neurinomas de pares craneales bajos.

VI.4. ABORDAJE RETROLABERÍNICO (RL)

11. El abordaje **Retrolaberínico** es una extensa vía, en un área familiar al cirujano de oído, que ofrece un acceso directo al ángulo pontocerebeloso.
12. El abordaje **Retrolaberínico** ofrece un control limitado del espacio intradural, siendo especialmente apto para neurectomía vestibular, sección del trigémino, o para descompresión neurovascular.
13. La utilización del abordaje **Retrolaberínico** para resección de lesiones expansivas, está condicionada a la anatomía y, por supuesto, al tamaño y localización de la lesión (porción lateral del conducto auditivo interno).
14. La prociencia del seno sigmoide, así como una duramadre de la fosa media baja, no son impedimentos para la correcta realización de la vía **Retrolaberínica**.

VI.5. ABORDAJE RETROLABERÍNICO TRANSTENTORIAL (RLTT)

15. La vía **Retrolaberínica Transtentorial** proporciona un aumento de la visibilidad y del control de la cisterna prepontina, gracias a la sección del tentorio. Ello se consigue a expensas de la retracción del lóbulo temporal y del cerebelo. El trabajo en el área petroclival se realiza entre los pares craneales.
16. La vía **Retrolaberínica Transtentorial** no proporciona un control adecuado de la porción inferior del ángulo ponto-cerebeloso, ni de la cisterna prepontina.

17. En la vía **Retrolaberíntica Transtentorial**, la eliminación de los canales semicirculares superior y posterior añade poca amplitud a la vía de abordaje, y conlleva un riesgo importante para la audición.

VI.6. ABORDAJE INFRALABERÍNTICO (IL)

18. El abordaje **Infralaberíntico** está condicionado por la anatomía. Un bulbo yugular alto, bloquea el acceso a esta región.

19. Como vía de drenaje del ápex petroso, la vía **Infralaberíntica** es una alternativa válida, si la distribución del sistema venoso lo permite.

20. Como vía de abordaje al conducto auditivo interno, la vía **Infralaberíntica** ofrece un acceso extradural, sin ningún tipo de compresiones, respetando la cápsula ótica y el NF. Se pueden exponer de forma casi constante 8 mm de CAI. La distribución de los nervios en su interior es desfavorable, con el NF oculto a la visión del cirujano y sin referencias.

VI.7. ABORDAJE POR FOSA CRANEAL MEDIA (FCM)

21. Cualquier abordaje a través de la **Fosa Craneal Media** está sometido a una variabilidad extraordinaria. No se puede depender de mediciones; la ayuda más eficaz la proporciona el conocimiento exhaustivo de la anatomía.

22. Los datos obtenidos en el estudio de los ángulos, en el abordaje por **Fosa Craneal Media**, ponen en evidencia la inexactitud de métodos convencionales de identificación del conducto auditivo interno. El ángulo de 60° a partir del conducto semicircular superior, puede poner en riesgo la cóclea. El ángulo entre conducto auditivo externo y conducto auditivo interno, no es de 180° de forma constante (χ 164°); la línea binaural no es fiable

para localizar el CAI. El ángulo entre el seno petroso superior y el conducto auditivo interno es el que ha demostrado ser más constante.

23. La parte medial del conducto auditivo interno es la más segura para iniciar la identificación del meato, por ser la que dispone de más espacio libre en torno a ella. Este es el mejor método para identificar y exponer el CAI: de medial a lateral. (FCM)

24. El porcentaje de dehiscencias en la cara superior del temporal, obtenido en nuestro estudio, es alto, en relación a estudios previos (arteria carótida interna: 25%; ganglio geniculado: 20.8%). Debe adoptarse un cuidado especial al elevar la duramadre de la fosa media, para prevenir la lesión de la arteria carótida interna y del nervio facial. (FCM)

VI.8. ABORDAJE POR FOSA CRANEAL MEDIA AMPLIADO (FCMA)

25. El espacio anterior al conducto auditivo interno, libre de estructuras, tiene forma cuadrangular, y no triangular, como se le ha considerado clásicamente. (FCMA)

26. La superficie de duramadre expuesta a través del abordaje por **Fosa Craneal Media Ampliado**, es muy variable y generalmente de dimensiones limitadas. La visión del ángulo ponto-cerebeloso está limitada a la porción superior, y no ofrece muchas garantías para el control de estructuras neurovasculares intradurales.

VI.9. ABORDAJE POR FOSA CRANEAL MEDIA TRANSPETROSO (FCMTP)

27. Dividimos el ápex petroso, desde su visión por **Fosa Craneal Media Transpetrosa**, en dos áreas: un cuadrángulo posterior, que corresponde al cuadrángulo anterior del abordaje por Fosa Craneal Media Ampliado; y un triángulo isósceles anterior, que normalmente

queda oculto por el ganglio de Gasser. El sacrificio de la tercera rama del trigémino, permite acceder a este triángulo anterior. La eliminación del hueso del ápex petroso medial a la arteria carótida interna, proporciona acceso a la duramadre petroclival, y, a través de ella, a la parte anterosuperior del ángulo ponto-cerebeloso, y a la parte superior de la cisterna prepontina.

28. La mejor guía para identificar la arteria carótida interna a través del abordaje por **Fosa Craneal Media Transpetroso**, es la correcta identificación previa del conducto auditivo interno. Los métodos clásicamente descritos (triángulos de Glasscock y de Kawasse), están sujetos a error.

29. La punta del ápex es una zona crucial; en ella coinciden seno petroso superior, seno petroso inferior, seno cavernoso, arteria carótida interna, ganglio de Gasser, y VI par craneal. **(FCMTP)**

VI.10. ABORDAJES INFRATEMPORALES (IFT)

30. Los abordajes **Infratemporales** ofrecen un excelente control extradural, y están especialmente indicados para lesiones localizadas en este área.

VI.10.1. ABORDAJE INFRATEMPORAL TIPO A (IFTA)

31. El abordaje **Infratemporal Tipo A** ofrece un control completo de la porción vertical de la arteria carótida interna, y de la región del foramen yugular.

32. La relación entre el bulbo de la yugular y el nervio facial es muy variable, tanto en el plano coronal, como en el parasagital; así mismo, la altura del bulbo yugular es muy variable, pudiendo alcanzar un nivel por encima del borde inferior del conducto auditivo interno (**IFTA**).

33. La terminología clásica de compartimentación del foramen yugular en pars venosa y pars nervosa, no se ajusta a la realidad, adoptando, las venas y los nervios, patrones muy variables en su interior; el más frecuente sitúa al IX par en la parte anterior, y el X y el XI acompañando al bulbo yugular, en la posterior; así mismo el seno petroso inferior drena más frecuentemente en la cara anterior del bulbo yugular, pasando entre el IX y el X-XI. (**IFTA**).

34. La extensión transbulbar del abordaje **Infratemporal Tipo A** permite acceder al clivus inferior.

VI.10.2. ABORDAJE INFRATEMPORAL TIPO B (IFTB)

35. El abordaje **Infratemporal Tipo B** proporciona un control absoluto de todo el trayecto de la arteria carótida interna intratemporal.

36. El abordaje **Infratemporal Tipo B** ofrece un amplio acceso a la región petrosa del hueso temporal, especialmente al ápex.

37. La espina esfenoidal es un punto de referencia útil para localizar la arteria meníngea media y la arteria carótida interna (**IFTB**).

38. La relación entre arteria carótida interna, trompa de Eustaquio, y arteria meníngea media es constante, situándose de medial a lateral, por el orden descrito. (**IFTB**)

39. También en esta vía, las relaciones a nivel de la punta del ápex petroso adquieren gran importancia (seno petroso inferior, seno petroso superior, seno cavernoso, VI par, V par) **(IFTB)**.

40. En la parte inferior del ápex petroso, por fuera y por debajo del seno petroso inferior, existe un tejido fibrótico duro, fuertemente adherido a la base del cráneo, que posee un abundante plexo venoso, paralelo al seno petroso inferior, que también puede drenar en el bulbo yugular **(IFTB)**.

VI.10.3. ABORDAJE INFRATEMPORAL TIPO C (IFTC)

41. El abordaje **Infratemporal Tipo C** ofrece un control absoluto de todas las zonas extradurales de la región lateral de la base del cráneo.

42. La base de la apófisis pterigoides es la clave de acceso a regiones como la rinofaringe, el seno cavernoso o la fosa pterigomaxilar, en el abordaje **Infratemporal Tipo C**.

43. El abordaje **Infratemporal Tipo C** también permite el control completo de la arteria carótida interna intratemporal.

44. El nervio vidiano es un punto de referencia importante para localizar el seno esfenoidal, marcando habitualmente su límite inferior **(IFTC)**.

45. La sección de la segunda rama del trigémino (V2) es necesaria para controlar adecuadamente la cara externa del seno cavernoso. **(IFTC)**.

VI.11. ABORDAJE SUBTEMPORAL INFRATEMPORAL PREAURICULAR (STIFTPA)

46. El abordaje **Ssubtemporal Infratemporal Preauricular** utiliza el camino más corto y directo a la fosa infratemporal y a la región petroclival.

47. El abordaje **Subtemporal Infratemporal Preauricular** proporciona una perspectiva favorable del espacio intradural (ángulo ponto-cerebeloso y cisterna prepontina).

48. El abordaje **Subtemporal Infratemporal Preauricular** ofrece un campo de trabajo estrecho y profundo, condicionado por la presencia del nervio facial a nivel de su tronco común extracraneal.

49. El abordaje **Subtemporal Infratemporal Preauricular** permite un control absoluto de toda la arteria carótida interna intratemporal.

VI.12. ABORDAJE TRANSLABERÍNTICO AMPLIADO (TLA)

50. La vía **Translaberíntica Ampliada** es un extenso abordaje de desarrollo extradural, que no requiere compresión cerebral ni cerebelosa, y que ofrece un control completo del ángulo ponto-cerebeloso.

51. La vía **Translaberíntica Ampliada** ofrece referencias constantes para la identificación del nervio facial, que puede ser expuesto en todo su trayecto intratemporal. La cresta

vertical puede ser identificada sin necesidad de exponer la porción laberíntica del nervio facial.

52. La vía **Translaberíntica Ampliada** permite exponer toda la longitud del conducto auditivo interno.

53. La procidencia del seno sigmoide, la altura del bulbo yugular, y la disposición de la duramadre de la fosa media no impiden, en ningún caso, la ejecución de la vía **Translaberíntica Ampliada**. Los impedimentos impuestos por la variabilidad anatómica de este abordaje, pueden ser superados mediante la liberación y desplazamiento de estas estructuras.

VI.13. ABORDAJE TRANSÓTICO (TO)

54. El abordaje **Transótico**, es un abordaje translaberíntico extendido anteriormente, que elimina el conducto auditivo externo y la cóclea, pero que conserva el nervio facial en su posición, sin alterar su vascularización.

55. La vía **Transótica** permite un control completo de la región infralaberíntica y de la porción inferior del ápex petroso.

56. La vía **Transótica** expone el conducto auditivo interno, y el nervio facial intratemporal, en toda su extensión.

57. La vía **Transótica** añade un mejor control de la porción inferior del ángulo ponto-cerebeloso, especialmente en relación con la cisterna prepontina. Ofrece mejor control de la unión vertebrobasilar que la vía **Translaberíntica Ampliada**.

VI.14. ABORDAJES TRANSCOCLEARES (TC)

58. Constituyen el grupo de abordajes que ofrecen el acceso más extenso, más amplio, más directo y más próximo a la región lateral de la base del cráneo.

VI.14.1. ABORDAJE TRANSCOCLEAR TIPO A (TCA)

59. El abordaje **Transcoclear Tipo A** es un extenso abordaje extradural, que ofrece un amplio acceso a la región petroclival, al ángulo pontocerebeloso y a la cisterna prepontina, sin requerir ningún tipo de compresión cerebral ni cerebelosa.

60. El área de duramadre petroclival expuesta en la vía **Transcoclear Tipo A** es superior a 6 cm.

61. El abordaje **Transcoclear Tipo A** permite acceder simultáneamente al hueso, a la duramadre y la región intradural de la porción lateral de la base del cráneo.

62. El control intradural va desde el nivel del V par craneal, hasta el nivel del XI par craneal.

VI.14.2. ABORDAJE TRANSCOCLEAR TIPO B (TCB)

63. El abordaje **Transcoclear Tipo B** es un extenso abordaje extradural a la región petroclival, al ángulo ponto-cerebeloso, a la cisterna prepontina, y a la fosa infratemporal y áreas contiguas, que no precisa de compresión cerebral ni cerebelosa.

64. El abordaje **Transcoclear Tipo B** proporciona el acceso más directo y más próximo a la región petroclival, pudiendo alcanzar el control de la región petroclival contralateral.

65. El acceso intradural controla desde el nivel del V par craneal hasta el nivel del XI pares craneal.

VI.14.3. ABORDAJE TRANSCOCLEAR TIPO C (TCC)

66. El abordaje **Transcoclear Tipo C** es un extenso abordaje extradural, que permite controlar el área petroclival, el ángulo pontocerebeloso, la cisterna prepontina, y la región supratentorial.

67. La sección del tentorio obliga a elevar el lóbulo temporal (compresión intradural), para conseguir mejorar el acceso supratentorial.

68. El acceso intradural controla desde el nivel del II par craneal hasta el nivel del XI par craneal.

VI.14.4. ABORDAJE TRANSCOCLEAR TIPO D (TCD)

69. El abordaje **Transcoclear Tipo D** es un extenso abordaje extradural, que permite controlar el área petroclival, el ángulo ponto-cerebeloso, la cisterna prepontina, el clivus bajo y el área del foramen magno, sin requerir compresión cerebral ni cerebelosa.

70. El acceso intradural permite controlar desde el nivel del V par craneal hasta el XII par, e, incluso, hasta los primeros ramos medulares cervicales.

VI. BIBLIOGRAFIA

1. ABELLO P, QUER M, OLIVER B. Abordajes de los tumores del glomus yugulare. En: El abordaje en el Tratamiento Quirúrgico de los Tumores de Cabeza y Cuello. Ed. Garsi, Madrid. 413-426, 1992.
2. ALLAM AF. Pneumatization of the temporal bone. *Annal Otol Rhinol laryngol* 78:49, 1969.
3. AL-MEFTY O, ANAND VK. Zygomatic approach to skull base lesions. *J Neuroseurg* 73:678-683, 1990
4. AL-MEFTY O, FOX JL, SMITH RR. Petrosal approach for petroclival meningiomas. *Neurosurg* 22:510-517, 1988.
5. AL-MEFTY O, SMITH R. Clival and petroclival meningioma. In: Al-Mefty O, De. *Meningiomas*. New York: Raven Press, 517-537, 1991.
6. ALVAREZ DE COZAR F, ANTOLI-CANDELA F. Transvestibular surgery. *Revue de Laryngol Otol Rhinol (Bord)* 91:927-935, 1970.
7. AMEDEE RG, GIANOLI GJ, MANN WJ. Petrous apex lesions. *Skull Base Surg* 4:10-14, 1994.
8. AMMIRATI M, MA J, CHEATHAM ML, MAXWELL D, BLOCH J, BECKER DP. Drilling the posterior wall of the petrous pyramid: a microneurosurgical anatomical study. *J Neurosurg* 78:452-455, 1993.

9. AMMIRATI M, MA J, CHEATHAM ML, MEI ZT, BLOCH J, BECKER DP. The mandibular swing-transcervical approach to the skull base: anatomical study. *J Neurosurg* 78: 673-681, 1993.
10. AMMIRATI M, MA J, CANALIS R, MARTIN N et al. A combined intradural presigmoid-transtransversarium-transcondilar approach to the whole clivus and anterior craniospinal region: anatomic study. *Skull Base Surg* 3:193-200, 1993.
11. AMMIRATI M, SAMII M. Presigmoid sinus approach to petroclival meningiomas. *Skull Base Surg* 2:124-128, 1992.
12. ANDREWS JC, MARTIN NA, BLACK K, HONRUBIA VF, BECKER DP. Middle cranial fossa transtemporal approach to the intrapetrous internal carotid artery. *Skull Base Surg* 1:142-146, 1991.
13. ANDREWS JC, FISCH U, VALAVANIS A, AEPPLI U, MAKEK MS. The surgical management of extensive nasopharyngeal angiofibromas with the infratemporal fossa approach. *Laryngoscope* 99: 429-437, 1989.
14. ANDREWS JC, VALAVANIS A, FISCH U. Management of the internal carotid artery in surgery of the skull base. *Laryngoscope* 99: 1224-1229, 1989.
15. ANSON BJ, DONALDSON JA. *Surgical anatomy of the temporal bone and ear*. Saunders, Philadelphia, 1973.
16. ANTOLÍ-CANDELA F. Acoustic neuroma. Selection of the approach. *Arch Otolaryng* 89: 334, 1969.
17. ANTOLI-CANDELA F. *Abordaje otológico en los neurinomas del acústico*. Sem Adv Neurocir, Madrid, 1970.

18. ANTOLÍ-CANDELA F, ALVAREZ DE COZAR F, GUILLEM KÜSTER F, JUDERÍAS A, SANJUAN J, TRUJILLO M. Oído interno: patología y terapéutica. En: Otorrinolaringología. Barcelona: Científico-Médica, 1972
19. ANTOLI-CANDELA F, STEWART TJ. The pathophysiology of facial paralysis. Clin North Am 7:309, 1974.
20. ARISTEGUI M, COKKESER Y, SALEH E, NAGUIB M, LANDOLFI M, TAIBAH A, SANNA M. Surgical anatomy of the extended middle cranial fossa approach. Skull Base Surg 4:188-195, 1994.
21. ARISTEGUI M, COKKESER Y, SALEH E, NAGUIB M, LANDOLFI M, SANNA M. Retrolabyrinthine vestibular neurectomy. In Meniere's disease: pathogenesis, pathophysiology, diagnosis and treatment (Barbara M, Filippo R Eds) Kugler Publ, Amsterdam, 1-4, 1993.
22. ARÍSTEGUI M, FALCIONI M, SALEH E, TAIBAH A, RUSSO A, LANDOLFI M, SANNA M. Meningoencephalic herniation into the middle ear: a report of 27 cases. Laryngoscope 105: 513-518, 1995.
23. ARISTEGUI M, COKKESER Y, SALEH E, NAGUIB M, LANDOLFI M, SANNA M. Extended Middle Cranial Fossa Approach: a morphometric analysis. In: Mazzoni M, Sanna M Eds. Skull Base Surgery Update I, Amsterdam, New York: Kugler Publ. 37-42, 1995.
24. ARRIAGA MM, BRACKMANN DE, HITSELBERGER WE. Extended Middle Fossa resection of petroclival and cavernous sinus neoplasms. Laryngoscope 103:693-698, 1993.
25. ARRIAGA MA, GORUM M. Indications and variations of transcochlear exposure of the ventral brainstem. Laryngoscope 106: 639-644, 1996.

26. ARRIAGA MA, MAJOR US, BRACKMANN DE. Facial nerve repair techniques in cerebellopontine angle tumor surgery. *Am J Otol* 13: 356-359, 1992.
27. ARRIAGA MA, MAJOR MC, LUXFORD WM, BERLINER KI. Facial nerve function following middle fossa and translabyrinthine acoustic tumor surgery: a comparison. *Am J Otol* 15: 620-624, 1994.
28. ARRIAGA M, SHELTON C, NASSIF P, BRACKMANN DE. Selection of surgical approaches for meningiomas affecting the temporal bone. *Otolaryngol Head Neck Surg* 107:738-744, 1992.
29. ATLAS M, MOFFAT D, HARDY DG. Petrous apex cholesteatoma: diagnostic and treatment dilemmas. *Laryngoscope* 102: 1363-1368, 1992.
30. ATLAS M, PEREZ DE TAGLE JR, COOK JA, SHEEHY JP, FAGAN P. Evolution of the management of hydrocephalus associated with acoustic neuroma. *Laryngoscope* 106: 204-206, 1996.
31. AVELLANEDA R. Anatomía del esfenoides, seno cavernoso y clivus, en *Cirugía de la Base de Craneo*, Ed Garsi, Madrid. 201-205, 1993.
32. AVELLANEDA R, CUCHI A. Vías quirúrgicas para la resección de los tumores con punto de partida en el conducto auditivo externo o en el oído medio. Resección del hueso temporal. En Gil Carcedo Eds. *El abordaje en el tratamiento quirúrgico de los tumores de cabeza y cuello*. Madrid: Editorial Garsi. 405-412, 1992.
33. BABU RP, SEKHAR LN, WRIGHT DC. Extreme lateral transcondylar approach: Technical improvements and lessons learned. *J Neurosurg* 81:49-59, 1994.

34. BALANCE C. Some points in surgery of brain and its membranes. London: Macmillan & Co., 1907.
35. BALDWIN HZ, MILLER CG, VAN LOVEREN HR et al. The far lateral/combined supra-and infratentorial approach. *J Neurosurg* 81: 60-68, 1994.
36. BARNES L. Pathobiology of selected tumors of the base of the skull. *Skull Base Surgery* 1: 207-216, 1991.
37. BARTELS LJ. Facial nerve and medially invasive petrous bone cholesteatoma. *Ann Otol Rhinol Laryngol* 100:308-316, 1991.
38. BATSAKIS J. Tumors of the head and neck. Clinical and pathological considerations. Williams & Wilkins, Baltimore, 1979.
39. BELAL A. Effects of vascular occlusion on the human inner ear. *Jour Laryngol Otol* 93:955s, 1979.
40. BELAL A. Pathology as it relates to surgery of Meniere's disease. *Adv Otorhinolaryngol* 31:155s, 1983.
41. BELAL A. Pathology as it relates to ear surgery III. Surgery of the cerebellopontine angle tumors. *Jour Laryngol Otol* 97:101s, 1983.
42. BELAL A. Retrolabyrinthine surgery: anatomy and pathology. *Am J Otol* 7:29-33, 1986.
43. BELAL A, SANNA M. Pathology as it relates to ear surgery. I. Surgery of glomus tumors. *Jour Laryngol Otol* 96:1079, 1982.

44. BELAL A, YLIKOSKI J. Pathology as it relates to ear surgery II. Labyrinthectomy. *Jour Laringol Otol* 97:1s, 1983.
45. BELL C. *The nervous system of the human body*. London, 1830.
46. BENECKE J Jr, KUEZER A, COOPER MH. Anatomic importance of the retrofacial air tract. *Am J Otol* 13: 499-501.
47. BERTALANFY H, SEEGER W. The dorsolateral suboccipital, transcondylar approach to the lower clivus and anterior portion of the craniocervical junction.. *Neurosurgery* 29: 815-821, 1991.
48. BLEVINS NH, JACKLER RK. Exposure of the lateral extremity of the internal auditory canal through the retrosigmoid approach: a radioanatomic study. *Otolaryngol Head Neck Surg* 111: 81-90, 1994.
49. BOCCA E, GARCIA-IBAÑEZ E. Anatomía quirúrgica del conducto auditivo interno. *Acta Otorrinolaringol Ibero-Amer* 20:233, 1969.
50. BOCHENEK Z, KUKWA A. An extended approach through the middle cranial fossa to the internal auditory meatus and the cerebellopontine angle. *Acta Otolaryngol (Stockh)* 80: 410-414, 1975.
51. BOWLES AP, KINJO T, AL-MEFTY O. Skull base approaches for posterior circulation aneurysms. *Skull Base Surg* 5: 251-260, 1995.
52. BRACKMANN DE (Ed). *Neurological surgery of the ear and skull base*. Raven Press, New York, 1982.

53. BRACKMANN DE. The facial nerve in the infratemporal approach. *Otol Head Neck Surg* 97:15, 1987.
54. BRACKMANN DE. Retrolabyrinthine approach. Technique and newer indications. *Laryngoscope* 88: 286-297, 1978.
55. BRACKMANN DE. The middle fossa approach. In: Sekhar LN, Janecka IP Eds. *Surgery of Cranial Base Tumors*. New York: Raven Press 367-377, 1993.
56. BRACKMANN DE. A review of acoustic tumors: 1979-1982. *Am J Otol* 5: 233-244, 1984.
57. BRACKMANN DE, GREEN DJ. Translabyrinthine approach for acoustic tumor removal. *Otolaryngol Head Neck Surg* 25:311-328, 1992.
58. BRACKMANN DE, HOUSE JR, HITSELBERGER WE. Technical modifications to the middle cranial fossa craniotomy approach in removal of acoustic neuromas. *Am J Otol* 15: 614-619, 1994.
59. BRACKMANN DE, HITSELBERGER WE. Retrolabyrinthine surgery: a direct approach to the cerebellopontine angle. *Otolaryngol Head Neck Surg* 88:462-469, 1980.
60. BREMOND G, GARCIN M, MAGNAN J. Preservation of hearing in the removal of acoustic neuroma ("Minima" posterior approach by retrosigmoidal route) *J Laryngol Otol* 94: 1199-1204, 1980.
61. BREMOND G, MAGNAN J. Le trou déchiré postérieur, le foramen jugulaire, le golfe de la veine jugulaire interne, et leur abord chirurgical. *Ann Oto-Laryng (Paris)* 101: 489-497, 1984.

62. CAMINS MB, OPPENHEIM JS. Anatomy and surgical techniques in the suboccipital transmeatal approach to acoustic neuromas. *Clin Neurosurg* 38: 567-588, 1992.
63. CANALIS RF, BLACK K, MARTIN N, BECKER D. Extended retrolabyrinthine transtentorial approach to petroclival lesions. *Laryngoscope* 101:6-13, 1991.
64. CANALIS RF, MARTIN N, BLACK K, AMMIRATI M, CHEATHAM M, BLOCH J, BECKER DP. Lateral approach to tumors of the craniovertebral junction. *Laryngoscope* 103:343-349, 1993.
65. CANNONI M, PECH A, PELLET W, ZANARET M. Techniques et indications des petrosectomies reglees. Interet de l'association d'une voie trans-cochleaire et infra-temporale. *Ann Otolaryngol Chir Cervicofac* 102:31-45, 1985.
66. CASS SP, SEKHAR LN, POMERANZ S, HIRSCH BE, SNYDERMAN CH. Excision of petroclival tumors by a total petrosectomy approach. *Am J Otol* 15: 474-484, 1994.
67. CASSELMAN JW. 3DFT-CISS MR imaging of the inner ear: normal anatomy and pathology. In: Mazzoni A, Sanna M. *Skull Base Suregery Update I*. Amsterdam, New York: Kugler Publ. 59-66, 1995
68. CATALANO PJ, EDEN AR. An external reference to identify the internal auditory canal in middle fossa surgery. *Otolaryngol Head Neck Surg* 108:111-116, 1993.
69. CELIKKANAT S, SALEH E, KHASHABA A, TAIBAH A, RUSSO A, MAZZONI A, SANNA M. Cerebrospina fluid leak following translabyrinthine acoustic neuroma surgery. *Otolaryngol Head Neck Surg*, In Press.
70. CHARACHON R. Temporal bone cholesteatoma. *Am J Otol* 6: 233-236, 1985.

71. CHEN JM, FISCH U. The transotic approach to acoustic neuroma surgery. In Tos m, Thomsen Eds. Acoustic Neuroma. Amsterdam: Kugler Publ. 317-323, 1992.
72. CHOLE RA. Petrous apicitis: surgical anatomy. *Ann Otol Rhinol Laryngol* 94:251-257, 1985.
73. CLAROS P, CLAROS A Jr, CLAROS A, WIENBERG P. Colesteatoma intrapetroso. En: *Cirugía de la Base del Cráneo*. Ed. Garsi, Madrid. 289-302, 1993.
74. COHEN NL. Retrosigmoid approach for acoustic tumor removal. *Otolaryngol Clin North Am* 25:295-309, 1992.
75. COHEN NL, HAMMERSCHLAG P, BERG H, RANSOHOFF J. Acoustic Neuroma Surgery: An eclectic approach with emphasis on preservation of hearing. *Ann Otol Rhinol Laryngol* 95:21-27, 1986.
76. COKER NJ, JENKINS HA, FISCH U: Obliteration of the middle ear and mastoid cleft in subtotal petrosectomy: indications, technique and results. *Ann ORL* 95:5-11, 1986.
77. COKKESER Y, ARISTEGUI M, NAGUIB M, SALEH E, TAIBAH AK, SANNA M. Exposure of the internal auditory canal in the middle cranial fossa approach: a new technique. In: Mazzoni M, Sanna M Eds. *Skull Base Surgery Update I*, Amsterdam, New York: Kugler Publ. 43-48, 1995.
78. COKKESER Y, ARISTEGUI M, NAGUIB M, SALEH E, TAIBAH AK, SANNA M. Surgical anatomy of the anterolateral craniocervical junction through lateral approaches to the skull base. *Turk Otolarengoloji Arçivi* 32: 74-78, 1994.

79. COKKESER Y, ARISTEGUI M, NAGUIB M, SALEH E, TAIBAH AK, SANNA M. Identification of IAC in the MCF approach: a new technique. *Turk Otolarengoloji Arçivi* 32: 40-45, 1994.
80. COKKESER Y, ARISTEGUI M, NAGUIB M, SALEH E, TAIBAH AK, RUSSO A, SANNA M. Surgical Anatomy of the vertebral artery at the craniocervical junction. In: Mazzoni M, Sanna M Eds. *Skull Base Surgery Update I*, Amsterdam, New York: Kugler Publ. 37-42, 1995.
81. CONLEY JJ. Treatment of facial paralysis. *Surg Clin North Am* 51/2:403-416, 1971.
82. CRESPO S, FABREGAT A, GARCIA-IBAÑEZ CISNEROS L. Anatomía quirúrgica del abordaje tanslaberíntico. En: "Cirugía de la Base del Cráneo", Ed. Garsi, Madrid. 253-257, 1993.
83. CRESPO S, FABREGAT S. Anatomía quirúrgica de la fosa media. En: *Cirugía de la Base del Cráneo*, Ed Garsi, Madrid, 247-252, 1993.
84. CURTIN HD, TABOR EK, JANECKA I, SEKHAR L. Three-dimentional computed tomography. *Skull Base Surg* 2: 119-123, 1992.
85. CUSHING H. *Tumors of the nervus acusticus and the syndrome of the cerebellopontine angle*. Philadelphia: WB Saunders, 1917.
86. DANDY WE. Operation for total removal of cerebellopontine (acoustic) tumors. *Surg Gynecol Obstet* 41:129-148, 1925.
87. DANDY WE. Results of removal of acoustic tumors by the unilateral approach. *Arch Surg* 42:1026, 1941.

88. DARROUZET V, SIDDIQUI SA, GUERIN J, BEBEAR JP. The widened retrolabyrinthine approach in surgery of tumors of the cerebellopontine angle. In: Skull Base Surgery: Anatomy, Diagnosis and Treatment. Samii Eds. Proceedings of the First International Skull Base Congress Hannover June 14-20, 1992. Karger: Basel, Freiburg, 1994.
89. DASPIT CP, SPETZLER RF, PAPPAS CTE. Combined approach for lesions involving the cerebellopontine angle and skull base: Experience with 20 cases-Preliminary report. *Otolaryngol Head Neck Surg* 105: 788-796, 1991.
90. DAUTHERIBES M, MIGUEIS A, VITAL JM, GUERIN J. Anatomical basis of the extended subtemporal approach to the cerebellopontine angle: its value and limitations. *Surg Radiol Anat* 11: 187-195, 1989.
91. De La CRUZ A. Transcochlear approach to lesions of the cerebellopontine angle and clivus. *Rev Laryngol Otol Rhinol* 102: 33-36, 1981.
92. De La CRUZ A. The transcochlear approach to meningiomas and cholesteatoma of the cerebellopontine angle. In: Brackmann DE Ed. *Neurological surgery of the ear and skull base*. New York: Raven Press 353-360, 1982.
93. De OLIVEIRA E, RHOTON AL Jr, PEACE D. Microsurgical anatomy of the region of the foramen magnum. *Surg Neurol* 24:293-352, 1985.
94. DI TULLIO MV, MALKASIAN D, RAND R. A critical comparison of the neurosurgical and otolaryngological approaches to acoustic neuromas. *J Neurosurg* 48: 1-12, 1978.
95. DOLENC VV. Ed. *Anatomy and surgery of the cavernous sinus*. Springer-Verlag, New York, 1989.

96. DOMB GH, CHOLE RA. Anatomical studies of the posterior petrous apex with regard to hearing preservation in acoustic neuroma removal. *Laryngoscope* 90: 1769-1776, 1980.
97. DONALD PJ. History of Skull Base Surgery. *Skull Base Surg* 1:1-3, 1991.
98. DONALD P, CHOLE RA. Transcervical transmastoid approach to lesions of the jugular bulb. *Arch Otolaryngol* 110: 309-314, 1984.
99. DONALDSON A, DUCKERT LG, LAMBERT PM, RUBEL EW. Anson and Donaldson Surgical Anatomy of the Temporal Bone. New York: Raven Press, 1992.
100. EBERSOLD MJ, HARNER SG, BEATTY CW, HARPER CM, QUAST LM. Current results of the retrosigmoid approach to acoustic neuroma. *J Neurosurg* 76: 901-909, 1992.
101. EKVALL L. Prevention of cerebrospinal fluid rhinorrhea in translabyrinthine surgery. In Tos M, Thomsen J Eds. *Acoustic Neuroma*. Amsterdam: Kugler Publ 733-738, 1992.
102. EKVALL L, BYNKE O. Prevention of cerebrospinal fluid rhinorrhea in translabyrinthine surgery. *Acta Otolaryngol (Stockh) (Suppl)* 449: 15-16, 1988.
103. FARRIOR JB. The sublabrynthine exenteration of the petrous apex. *Ann Otol Rhinol Laryngol* 51:1007-1016, 1942.
104. FARRIOR JB. Infratemporal approach to skull base for glomus tumors: anatomic considerations. *Ann Otol Rhinol Laryngol* 93: 616-622, 1984.
105. FEGHALI JG, KANTROWITZ AB. The transcranial translabyrinthine approach to acoustic neuromas. *J Laryngol Otol* 107: 111-114, 1993.

106. FEGHALI JG, KANTROWITZ AB. The transcranial translabyrinthine approach to vestibular schwannomas. *J Laryngol Otol* 107: 111-114, 1993.
107. FISCH U. The surgical anatomy of the so-called internal auditory artery. X.Nobel Symposium. Almquist & Wiksell, Stockholm, 121-126, 1968.
108. FISCH U. Transtemporal surgery of the internal auditory canal. Report of 92 cases: technique, indications and results. *Adv Otolaryngol* 17:203-240, 1970.
109. FISCH U. Infratemporal fossa approach to tumors of the temporal bone and base of the skull. *J Laryngol Otol* 92:949-967, 1978.
110. FISCH U. The infratemporal fossa approach for nasopharyngeal tumors. *Laryngoscope* 93: 36-44, 1983.
111. FISCH U. Vestibular nerve section for Meniere's disease. *Am J Otol* 5:543-545, 1984.
112. FISCH U. Conferencia magistral sobre tratamiento quirúrgico del Síndrome de Meniere. *Int Conf Meniere's disease*. Roma, Nov 1993.
113. FISCH U, DOBIE RA, GMUR A, FELIX H. Intracranial facial nerve anastomosis. *Am J Otol* 8:23-29, 1987.
114. FISCH U, ESSLEN E. Total intratemporal exposure of the facial nerve. Pathologic findings in Bell's Palsy. *Arch Otolaryngol* 95:335-341, 1972.
115. FISCH U, FAGAN P, VALAVANIS A. The infratemporal fossa approach for the lateral skull base. *Otolaryngol Clin North Am* 17:513-522, 1984.

116. FISCH U, MATTOX D. Microsurgery of the skull base. New York, Thieme Medical Publ, Inc, 1988.

117. FISCH U, YASARGIL MG. Abord translabyrinthique du neurinome de l'acoustique. Med Hyg, 843: 1190, 1968.

118. FLOOD LM, KEMINK JL. Surgery in lesions of the petrous apex. Otolaryngol Clin North Am 7:565-575, 1984.

119. FRAENKEL J, HUNT JM, WOOLSEY G, ELSBERG C. Contributions to the surgery of neurofibroma of the acoustic nerve with remarks on the surgical procedure. Ann Surg 293-319,1904.

120. GACEK RR. Diagnosis and management of primary tumors of the petrous apex. Ann Otol Rhinol Laryngol 84 (Suppl) 1-20, 1975.

121. GADRE AK, KWARTLER JA, BRACKMANN DE, HOUSE WF, HITSELBERGER WE. Middle fossa decompression of the internal auditory canal in acoustic neuroma surgery: a therapeutic alternative. Laryngoscope 100: 948-952, 1990.

122. GAMOLETTI R, SANNA M, ZINI C, TAIBAH A, PASANISI E, VASSALLI L. Inner ear cholesteatoma and the preservation of cochlear function. J Laryngol Otol 104: 945-948, 1990.

123. GANTZ BJ, FISCH U. Modified transotic approach to the cerebellopontine angle. Arch Otolaryngol 109:252, 1983.

124. GANTZ BJ, PARNES LS, HARNER LA, McCABE BF. Middle cranial fossa acoustic neuroma excision: Results and complications. Ann Otol Rhinol Laryngol 95:454-459, 1986.

125. GARCÍA-IBAÑEZ E. Neurinoma del acústico. Visión actual y diagnóstico precoz. *Acta Otorrinol Ibero-Amer* 21:277, 1970.
126. GARCIA-IBAÑEZ E, CRESPO S, BAQUERIZO S, GARCIA BASTIAN E, GARCIA-IBAÑEZ CISNEROS L. Cirugía del vértigo de Ménière. En: "Cirugía de la Base del Cráneo". Ed. Garsi, Madrid. 325-344, 1993.
127. GARCIA-IBAÑEZ E, CRESPO S, FABREGAT A, RIVAS P, GARCIA IBAÑEZ CISNEROS L, Cirugía del neurinoma del acústico. En: "Cirugía de la Base del Cráneo". Ed. Garsi, Madrid. 345-367, 1993.
128. GARCIA-IBAÑEZ E, ESTRADA O, RIGAU A, FUSTE J, GARCIA-IBAÑEZ CISNEROS L, NARVAEZ M, ESTROPA M, BENITO M. Cirugía del facial intrapetroso. En: Cirugía de la Base del Cráneo. De. Garsi, Madrid. 369-384, 1993.
129. GARCIA-IBAÑEZ E, GARCIA-IBAÑEZ L. Cirugía del conducto auditivo interno. Ponencia Oficial SEORL, 1973.
130. GARCIA-IBAÑEZ E, GARCIA-IBAÑEZ JL. Middle Fossa Vestibular Neurectomy: a report of 373 cases. *Otolaryngol Head Neck Surg* 88:486-490, 1980.
131. GARCIA-IBAÑEZ E, RIVAS P, CRESPO S, RIGAU A, ESTRADA O, GARCIA-IBAÑEZ L. Tumores del ángulo pontocerebeloso. Las distintas vías transtemporales. En: El abordaje en el Tratamiento Quirúrgico de los Tumores de Cabeza y Cuello. Ed. Garsi, Madrid. 445-458, 1992.
132. GARDNER G, COCKE EW, ROBERTSON JH. Skull base approach: infratemporal approach. *Op Tech Otolaryngol Head Neck Surg* 7: 118-128, 1996.

133. GARDNER G, ROBERTSON JH, CLARK WC. Transtemporal approaches to the cranial cavity. *Am J Otol (Suppl)* 6: 114-120, 1985.
134. GAVILAN C, SARRIÁ MJ. La sección del nervio vestibular como tratamiento sintomático del hidrops endolinfático. *Acta ORL Iber-Amer* 23:90-141, 1972.
135. GAVILAN J, GAVILAN C. Middle fossa vestibular neurectomy: long term results. *Arch Otolaryngol* 110:785-787, 1984.
136. GAVILAN J, GAVILAN C, HERRANZ J, BARTOLOMÉ M. Tumores del ángulo pontocerebeloso. La vía retrosigmoidea. En: *El abordaje en el Tratamiento Quirúrgico de los Tumores de Cabeza y Cuello*. Ed. Garsi, Madrid. 435-444, 1992.
137. GEORGE B, DEMATONS C, COPHIGNON J. Lateral approach to the anterior portion of the foramen magnum. *Surg Neurol* 29:484-490, 1988.
138. GEORGE B, LAURIAN C: Surgical Approach to the whole length of the vertebral artery with special reference to the third portion (above C2). *Acta Neurochir* 51:259-272, 1980.
139. GEORGE B, LOT G. Anterolateral and posterolateral approaches to the foramen magnum: Technical description and experience from 97 cases. *Skull Base Surg* 5: 9-18, 1995.
140. GHORAYEB BY, JAHRSDOERFER RA. Subcochlear approach for cholesterol granulomas of the inferior petrous apex. *Otolaryngol Head Neck Surg* 103:60-65, 1990.
141. GIANOLI GJ, AMEDEE RG. Hearing results in surgery for primary petrous apex lesions. *Otolaryngol Head and Neck Surg*, 111: 250-257, 1994.

142. GIANNOTTA SL. Translabyrinthine approach for removal of medium and large tumors of the cerebellopontine angle. *Clin Neurosurg* 38: 589-602, 1992.
143. GIANNOTTA SL, MAERI DR. Retrolabyrinthine transigmoid approach to basilar trunk and vertebrabasilar artery junction aneurysms. Technical note. *J Neurosurg* 69: 461-466, 1988.
144. GIANNOTTA SL, PULEC JL, GOODKIN R. Translabyrinthine removal of cerebellopontine angle meningiomas. *Neurosurgery* 17:620-625, 1985.
145. GIDDINGS NA, BRACKMANN DE, KWARTLER JA. Transcanal infracochlear approach to the petrous apex. *Otolaryngol Head Neck Surg* 104: 29-36, 1991.
146. GLASSCOCK ME. Middle fossa approach to the temporal bone. An otologic frontier. *Arch Otolaryng* 90:41-53, 1969.
147. GLASSCOCK ME. Vestibular nerve section. *Arch Otolaryngol* 97:112s, 1973.
148. GLASSCOCK ME, HAYS JW. The translabyrinthine removal of acoustic and other cerebellopontine angle tumors. *Ann Otol Rhinol Laryngol* 82: 415-427, 1973.
149. GLASSCOCK ME, HAYS JW, JACKSON CG, STENNERSON RL. A one stage combined approach for the management of CPA tumors. *Laryngoscope* 88: 1563-1575, 1978.
150. GLASSCOCK ME, JACKSON CG, DICKINS J, WIET R. Glomus jugulare tumors of the temporal bone. The surgical management of glomus tumors. *Laryngoscope* 89:1640s, 1979.

151. GLASSCOCK ME, KVENTON JF, JACKSON CG, et al. A systematic approach to the surgical management of acoustic neuroma. *Laryngoscope* 96:1088-1094, 1986.
152. GLASSCOCK & SHAMBAUGH Eds. *Surgery of the ear*. Saunders, Philadelphia, 1990.
153. GLASSCOCK ME, THEDINGER BA, CUEVA RA. An analysis of the retrolabyrinthine vs the retrosigmoid vestibular nerve section. *Otolaryngol Head Neck Surg* 104:88-95, 1991.
154. GLASSCOCK ME, WOODS CI, POE DS, PATTERSON AK, WELLING B. Petrous apex cholesteatoma. *Otolaryngol Clin North Am* 22: 981-1002, 1989.
155. GOLDENBERG RA. Surgeon's view of the skull base from the lateral approach. *Laryngoscope* 94 (suppl 36), 1984.
156. GREEN JD, BRACKMANN DE, NGUYEN CD, ARRIAGA MA, TELISCHI FF, De La CRUZ. Surgical management of previously untreated glomus jugulare tumors. *Laryngoscope* 104: 917-921, 1994.
157. GUERRIER Y. Les artères du nerf facial. *Bull Sc ORL (Lyon)* 2/4:83, 1951.
158. HAKUBA A, NISHIMURA S, INOUE Y. Transpetrosal transtentorial approach and its application in the therapy of retrochiasmatic craniopharyngiomas. *Surg Neurol* 24:405-415, 1985.
159. HAKUBA A, NISHIMURA S, TANAKA K, KISHI H, NAKAMURA T. Clivus meningioma: six cases of total removal. *Neurolog Med Chirurg (Tokyo)* 17:63-77, 1977.

160. HAKUBA A, HASHI K, FUJITANI K, IKUNO H, NAKAMURA T, INOUE Y. Jugular foramen neurinomas. *Surg Neurol* 11:83-94, 1979.
161. HAKUBA A, NISHIMURA S, JANG BJ. A combined retroauricular and preauricular transpetrosal transtentorial approach to clivus meningioma. *Surg Neurol* 30:108-116, 1988.
162. HARDY DG, MACFARLANE R, BAGULEY D, MOFFAT DA. Surgery for acoustic neuroma. An analysis of 100 translabyrinthine operations. *J Neurosurg* 71: 799-804, 1989.
163. HARNER SG, BEATTY CW, EBERSOLD MJ. Retrosigmoid removal of acoustic neuroma: experience 1978-1988. *Otolaryngol Head Neck Surg* 103:40-45, 1990.
164. HARNER SG, LAWS ER. Translabyrinthine repair for cerebrospinal fluid otorrhinorrhea. *J Neurosurg* 57: 258-266, 1986.
165. HARRIS FS, RHOTON AL Jr. Anatomy of the cavernous sinus. A microsurgical study. *J Neurosurg* 45:169-180, 1976.
166. HEROS RC. The far Lateral inferior suboccipital approach for vertebral and vertebrobasilar lesions. *J Neurosurg* 64:559-562, 1986.
167. HERZOG JA, BUCHOLZ R, HOFFMAN W. The transigmoid retrolabyrinthine transtentorial approach to the brainstem. *Otolaryngol Head Neck Surg* 104: 130-131, 1991.
168. HITSELBERGER WE, HORN KL, HANKINSON H, BRACKMANN DE, HOUSE WF. The middle fossa transpetrosal approach for petroclival meningiomas. *Skull Base Surg* 3:130-135, 1993.
169. HITSELBERGER WE, HOUSE WF. A combined approach to the cerebellopontine angle. *Arch Otolaryngol*, 84:267-285, 1966.

170. HITSELBERGER WE, PULEC JL. Trigeminal nerve (posterior root) retrolabyrinthine selective section: operative procedure for intractable pain. *Arch Otolaryngol* 96:412, 1972.
171. HOLT JJ. The angle at which the facial nerve leaves the mastoid. *Skull Base Surg* 1: 57-58, 1991.
172. HOLT JJ. The stylomastoid area: anatomic-histologic study and surgical approach. *Laryngoscope* 106: 396-399, 1996.
173. HORN KL, HANKINSON HL. Transsigmoid and extreme lateral approaches for removal of jugular foramen tumors. *Op Tech Otolaryngol Head Neck Surg* 7: 129-135, 1996.
174. HORN KL, HANKINSON HL, ERASMUS MD, BEAUPARALANT PA. The modified transcochlear approach to the cerebellopontine angle. *Otolaryngol Head Neck Surg* 104: 37-41, 1991.
175. HORN KL, HOUSE WF, HITSELBERGER WE. Schwannomas of the jugular foramen. *Laryngoscope* 95:761-765, 1985.
176. HOUSE JL, HITSELBERGER WE, HOUSE WF. Wound closure and cerebrospinal fluid leak after translabyrinthine surgery. *Am J Otol* 4: 126-128, 1982.
177. HOUSE JW, HITSELBERGER WE, McELVEEN J, BRACKMANN DE. Retrolabyrinthine section of the vestibular nerve. *Otolaryngol Head Neck Surg* 92: 212-215, 1984.
178. HOUSE WF. Surgical exposure of the internal auditory canal and its contents through the middle cranial fossa. *Laryngoscope* 71: 1363, 1961.

179. HOUSE WF. Middle cranial fossa approach to the petrous pyramid: report of 50 cases. *Arch Otolaryngol* 78:460-469, 1963.
180. HOUSE WF. Transtemporal bone microsurgical removal of acoustic neuromas: report of cases. *Arch Otolaryngol* 80:597-756, 1964.
181. HOUSE WF. Translabyrinthine approach. In House WF, Leutje CM Eds. *Acoustic Tumors, Vol II*. Baltimore: University Park Davis 438-487, 1979.
182. HOUSE WF, BELAL A. Translabyrinthine surgery: anatomy and pathology. *Am J Otol* 1:189-198, 1980.
183. HOUSE WF, BRACKMANN DE. Facial nerve grading system. *Otolaryngol Head Neck Surg* 93:146-147, 1985.
184. HOUSE WF, BRACKMANN DE. Cholesterol granuloma of the cerebellopontine angle. *Arch Otolaryngol* 108:504-507, 1982.
185. HOUSE WF, DE LA CRUZ A, HITSELBERGER WE. Surgery of the skull base: transcochlear approach to the petrous and clivus. *Otolaryngol* 86:770-779, 1978.
186. HOUSE WF, GLASSCOCK ME III. Glomus tympanicum tumors. *Arch Otolaryngol* 87: 124-128, 1968.
187. HOUSE WF, HITSELBERGER WE: The transcochlear approach to the skull base. *Arch Otolaryngol* 102:334, 1976.
188. HOUSE WF, HITSELBERGER WE. The neuro-otologist's view of the surgical management of acoustic neuromas. *Clin Neurosurg* 32: 214-222, 1985.

189. HOUSE WF, HITSELBERGER WE, HORN KL. The middle fossa transpetrous approach to the anterior-superior cerebello-pontine angle. *Am Jour Otol* 7:1-4, 1986.
190. HOUSE WF, HITSELBERGER WE, McELVEEN JT, SHELTON C. The middle cranial fossa approach to lesions of the temporal bone and cerebellopontine angle. In Wilkins RH, Rengachary SS Eds. *Neurosurgery Update I*. New York, St. Louis: McGraw-Hill, Inc. 321-327, 1990.
191. HOUSE WF, LUETJE ChM. *Acoustic tumors, Vol I: Diagnosis*, University Park Press, Baltimore, Maryland, 1979.
192. HOUSE WF, LUETJE ChM, *Acoustic Tumors, Vol II: Management*, University Park Press, Baltimore, Maryland, 1979.
193. HOUSE WF, SHELTON C. Middle fossa approach for acoustic tumor removal. *Otolaryngol Clin North Am* 25:347-359, 1992.
194. HOVELACQUE A. *Osteologie Vol 2 Paris*, G.Doin & Cie, 155-156, 1934.
195. IZQUIERDO JM. Tumores del ángulo pontocerebeloso: la vía suboccipital clásica. En: Gil Carcedo Eds. *El abordaje en el tratamiento quirúrgico de los tumores de cabeza y cuello*. Editorial Garsi.427-434, 1992.
196. JACKLER RK. Overview of Surgical Neurotology. In: Brackmann DE, Jackler Rk Eds. *Neurotology*. StLouis, Sydney, Toronto: Mosby 651-684, 1994.
197. JACKLER RK. Acoustic Neuroma. In: Brackmann DE, Jackler Rk Eds. *Neurotology*. StLouis, Sydney, Toronto: Mosby 729-785, 1994.

198. JACKLER RK, GLADSTONE HB. Locating the internal auditory canal during the middle cranial fossa approach: an alternative technique. *Skull Base Surgery* 5:63-66, 1995.
199. JACKLER RK, PARKER DA. Radiographic differential diagnosis of petrous apex lesions. *Am J Otol* 13:561-574, 1992.
200. JACKLER RK, PITTS LH. Selection of surgical approach to acoustic neuroma. *Otolaryngol Clin North Am* 25:361-381, 1992.
201. JACKLER RK, SIM DW, GUTIN PH, PITTS LH. Systematic approach to intradural tumors ventral to the brain stem. *Am J Otol* 16: 39-51, 1995.
202. JACKSON CG Ed. *Surgery of skull base tumors*. Churchill Livingstone, New York, 1991.
203. JACKSON CG. Basic surgical principles of neurotologic skull base surgery. *Laryngoscope* 103 (Suppl): 29-34, 1993.
204. JACKSON CG. The infratympanic extended facial recess approach for anteriorly extensive middle ear disease: a conservation technique. *Laryngoscope* 103: 451-454, 1993.
205. JACKSON CG, CUEVA RA, THEDINGER BA GLASSCOCK ME. Conservation surgery for glomus jugulare tumors: The value of early diagnosis. *Laryngoscope* 100:1031-1036, 1990.
206. JACKSON CG, GLASSCOCK ME, McKENNAN KX, et al. The surgical treatment of skull base tumors with intracranial extension. *Otolaryngol Head Neck Surg* 96:175-185, 1987.

207. JENKINS HA, FISCH U. The transotic approach to resection of difficult acoustic tumors of the cerebellopontine angle. *Am J Otol* 2:70-76, 1980.
208. JENKINS HA, FISCH U. Glomus tumors of the temporal region: technique of surgical resection. *Arch Otolaryngol* 107:209-214, 1981.
209. KANNO T, KASAMA A, SUZUKI H. Safety of ablation of the sigmoid and transverse sinuses: an experimental study. *Skull Base Surg* 3: 146-151, 1993.
210. KANZAKI J. Acoustic tumor surgery: results of the extended middle cranial fossa approach and related investigations. *Acta Otolaryngol (Stockh)* 487 (Suppl) 1-157, 1992.
211. KANZAKI J, KAWASE T, SANO K, SHIOBARA R, TOYA Y. A modified extended middle cranial fossa approach for acoustic tumors. *Arch Otorhinolaryngol* 217:119-121, 1977.
212. KANZAKI J, SHIOBARA R, TOYA S. Acoustic neuroma surgery. Translabyrinthine-transtentorial approach via the middle cranial fossa. *Arch Otorhinolaryngol* 217: 119-121, 1977.
213. KANZAKI J, SHIOBARA R, TOYA S. Classification of the extended middle cranial fossa approach. *Acta Otolaryngol (Stockh)* 487 (Suppl):6-16, 1991.
214. KARTUSH JM, KEMINK JL, GRAHAM MD. The arcuate eminence: topographic orientation in middle cranial fossa surgery. *Ann Otol Rhinol Laryngol* 94: 25-28, 1985.
215. KARTUSH JM, TELIAN SA, GRAHAM MD, KEMINK JL. Anatomic basis for labyrinthine preservation during posterior fossa acoustic tumor surgery. *Laryngoscope* 96: 1024-1028, 1986.

216. KAWASE T, SHIOBARA R, TOAYA S. Anterior transpetrosal-transtentorial approach for sphenopetroclival meningiomas: surgical method and results in 10 patients. *Neurosurgery* 28: 869-875, 1991.
217. KAWASE T, TOYA S, SHIOBARA R, et al. Transpetrosal approach for aneurysms of the lower basilar artery. *J Neurosurg* 63:857-861, 1985.
218. KAWASE T, TOYA S, SHIOBARA R, et al. Skull Base approaches for meningiomas invading the cavernous sinus. In: Dolenc V De. *The Cavernous Sinus*. New York: Springer Verlag, 1987: 346-353, 1987.
219. KELLEY TF, LEONETTI JP, NEWELL DJ, REMINGTON WJ. Management of the jugular bulb during lateral skull base surgery. *Skull Base Surg* 4: 37-40, 1994.
220. KEMINK JL, TELIAN SA, EL-KASHLAN H, LANGMAN AW. Retrolabyrinthine vestibular nerve section: efficacy in disorders other than Menier's disease. *Laryngoscope* 101: 523-528, 1991.
221. KEMINK JL, et al. Hearing preservation following suboccipital removal of acoustic neuromas. *Laryngoscope* 100: 597-602, 1990.
222. KHOSLA VK, HAKUBA A, TAKAGI H. Skull base measurements for transpetrosal surgery. In: Tos M, Thomsen J Ed, *Acoustic Neuroma*, Kugler Publ, Amsterdam, 245-249, 1992.
223. KING TI. Combined translabyrinthine-transtentorial approach to acoustic nerve tumors. *Proc R Soc Med* 63:780-782, 1970.
224. KING TT, MORRISON AW. Translabyrinthine and transtentorial removal of acoustic tumors. Results of 150 cases. *Journal of Neurosurgery* 52:210-216, 1980.

225. KING TT, SPARROW OC, ARIAS JM, O'CONNOR AF. Repair of facial nerve after removal of cerebellopontine angle tumors. A comparative study. *J Neurosurg* 78: 720-725, 1993.
226. KING WA, BLACK KL, MARTIN NA, CANALIS RF, BECKER DP. The petrosal approach with hearing preservation. *J Neurosurg* 79:508-514, 1993.
227. KINNEY SE, HUGHES GB, LITTLE JR. Retrolabyrinthine transtentorial approach to lesions of the anterior cerebellopontine anngle. *Am J Otol* 13:426-430, 1992..
228. KOVAL J, MOLCAN M, BOWDLER AD, STERKERS JM. Retrosigmoid transmeatal approach: an anatomic study of an approach used for preservation of hearing in acoustic neuroma surgery and vestibular neurotomy. *Skull Base Surg*, 3:16-21, 1993.
229. KRAUSE F. Operationen in der hinteren schadelgrube. *Arch Klin Chir* 81: 40-60, 1906.
230. KRESPI YP. Lateral skull base surgery for cancer. *Laryngoscope* 99:514-524, 1989
231. KRESPI YP, LEVINE TM, OPPENHEIMER B: Skull Base Chordomas. *Otolaryngol Clin North Am* 19: 797-804, 1986.
232. KRMPOTIC-NEMANIC J, DRAF W, HELMS J. *Surgical anatomy of the head and neck*. Springer-Verlag, New York, 1985.
233. KUMAR A, VALVASSORI TS, MAFEE M. Skull base lesions: classification and surgical approaches. *Laryngoscope* 96:252-263, 1986.
234. KVETON JF. Anatomy of the jugular foramen: the neurotologic perspective. *Op Tech Otolaryngol Head Neck Surg* 7: 95-98, 1996.

235. KVETON JF, COOPER MH. Microsurgical anatomy of the jugular foramen region. *Am J Otol* 9: 109-112, 1988.
236. LANDOLFI M, ARÍSTEGUI M, TAIBAH A, RUSSO A, SALEH E, SANNA M. Via della fossa cranica media allargata: una analisi morfométrica. *Acta Otorhinol Ital* 15: 127-134, 1994.
237. LANDOLFI M, KARMARKAR S, BHATIA S, TAIBAH A, RUSSO A, SANNA M. An easy, cost-effective and time-conserving method of studying the vascular anatomy of the skull base. *Skull Base Surg* 5: 181-184, 1995.
238. LANG J. Clinical anatomy of the cerebellopontine angle and internal acoustic meatus. *Adv Otorhinolaryngol* 34:8, 1984.
239. LANG J. Anatomy of the brainstem and the lower cranial nerves, vessels and surrounding structures. *Am J Otol Suppl*, 1985.
240. LANG J. Clinical anatomy of the posterior cranial fossa and its foramina. New York: George Thieme, 1991.
241. LANG J, KESSLER B. About the suboccipital part of the vertebral artery and the neighbouring bone joint and nerve relationships. *Skull Base Surg* 1:64-71, 1991.
242. LANG J, WEIGL M. Nerve-vessel relations in the region of the jugular foramen. *Anat Clin* 5:41-56, 1983.
243. LAWTON MT, DASPIT CP, SPETZLER RF. Transpetrosal and combination approaches to skull base lesions. *Op Tech Otolaryngol Head Neck Surg* 7: 159-167, 1996.

244. LEONETTI JP, BRACKMANN DE, PRASS RC. Improved preservation of the facial nerve in the infratemporal approach to the skull base. *Otolaryngol Head Neck Surg* 101: 74-78, 1989.
245. LEONETTI JP, REICHMAN OH, SMITH PG. Additional exposure during translabyrinthine surgery. *Laryngoscope* 102: 213-216, 1992.
246. LEONETTI JP, REICHMAN OH, SILBERMAN SJ, GRUENER G. Venous infarction following translabyrinthine access to the cerebellopontine angle. *Am J Otol* 15: 723-727, 1994.
247. LEONETTI JP, SMITH PG, GRUBB RL. Control of bleeding in extended skull base surgery. *Am J Otol* 11: 254-259, 1990.
248. LEONETTI JP, SMITH PG, LINTHICUM FH. The petrous carotid artery: anatomic relationships in skull base surgery. *Otolaryngol Head Neck Surg* 102:3-12, 1990.
249. LINTHICUM FH, ALONSO A, DENIA A. Traumatic neuroma. A complication of transcanal labyrinthectomy. *Arch Otolaryngol* 105:654s, 1979.
250. LOVEREN HV, LIU SS, PENSAK ML, KELLER JT. Anatomy of the jugular foramen: the neurosurgical perspective. *Op Tech Otolaryngol Head Neck Surg* 7: 90-94, 1996.
251. LOVEREN HV, LIU SS, TEW JM. Transcondylar approach. *Op Tech Otolaryngol Head Neck Surg* 7: 151-158, 1996.
252. MAGNAN JP, CHAYS A, COHEN JM, LOCATELLI P. Endoscopy of the cerebellopontine angle. In: Mazzoni A, Sanna M Eds. *Skull Base Surgery Update*. Amsterdam, New York: Kugler Publ. 439-446, 1995.

253. MAGNAN J. Hemifacial spasm: Place of endoscopic procedure for vascular decompression. Presentado en 2nd European Skull Base Society Congress, April 22-26, 1995.
254. MALIS LI, Surgical resection of tumors of the skull base, in Wilkins RH, Rengachary SS (eds): Neurosurgery, NY, McGraw Hill, 1:1011-1021, 1985.
255. MANIGLIA AJ, SPRECHER RC, MEGERIAN CA, LANZIERI C. Inferior mastoidectomy-hypotimpanic approach for surgical removal of glomus jugulare tumors: An anatomical and radiologic study emphasizing distances between critical structures.. Laryngoscope 102: 407-414, 1992.
256. MANN WJ, AMADEE RG, GILSBACH J, PERNECZKY A, WOLFENSBERGER M. Transigmoid approach for tumors of the jugular foramen. Skull Base Surg 1:137-141, 1985.
257. MARRES EH, CREMERS CW. Translabyrinthine cochleovestibular neurectomy: Indications and results. Adv Otorhinolaryngol 34: 227-233, 1984.
258. MARTIN CH, PRADES JM. Removal of selected infralabyrinthine lesions without facial nerve mobilitation. Skull Base Surg 2:220-226, 1992.
259. MATSUSHIMA T, RHOTON AL Jr, DE OLIVEIRA E, PEACE D. Microsurgical anatomy of the veins of the posterior fossa. J Neurosurg 59:63-105, 1983.
260. MAZZONI A. Internal auditory canal. Artery relations at the porus acusticus. Ann Otol Rhinol Laryngol 78:797-815, 1969.
261. MAZZONI A. Jugulo-petrosectomy. Arch Ital Otol Rinol Laring 2:20-35, 1974.

262. MAZZONI A. The vascular anatomy of the petrous bone in relation to surgery of the internal auditory canal. *Acta Otolaryngol Belg* 30:51, 1976.
263. MAZZONI A. The vascular anatomy of the vestibular labyrinth in man. *Acta Otolaryngol (Stock) (Suppl 472)* 1-83, 1990.
264. MAZZONI A, CALABRESE V, DANESI G, De NIGRIS M. La via sub-occipitale nella chirurgia funzionale del neurinoma dell'VIII nervo cranico. *Acta Otorhinol Ital*13: 3-11, 1993.
265. MAZZONI A, HANSEN CC. Surgical anatomy of the arteries of the internal auditory canal. *Arch Otolaryngol* 91:128, 1970.
266. MAZZONI A, SANNA M. The petro-occipital trans-sigmoid approach to the posterolateral skull base: results and indications. Presented at the Third annual meeting of the North American Skull Base Society. Acapulco, Mexico, Feb 1992.
267. MAZZONI A, SANNA M. A posterolateral approach to the Skull Base: The Petro-occipital Transigmoid Approach. *Skull Base Surg* 5: 157-167, 1995.
268. McELVEEN JT, HOUSE JW HITSELBERGER WE, BRACKMANN DE. Retrolabyrinthine vestibular nerve section: a viable alternative to the middle fossa approach. *Otolaryngol Head Neck Surg* 92: 136-140, 1984.
269. McELVEEN JT, WILKINS RH, MOLTER DW, ERWIN AC, WOLFORDS RD. Hearing preservation using the modified translabyrinthine approach. *Otolaryngol Head Neck Surg* 108:671-679, 1993.

270. MENDENHALL WM, FRIEDMAN WA, PARSONS JT, BUATTI JM, BOVA FJ. Radiation therapy and stereotactic radiosurgery for temporal bone tumors. *Op Tech Otolaryngol Head Neck Surg* 7: 208-218, 1996.
271. MICKEY B, CLOSE L, SCHAFFER S, SAMSON D. A combined frontotemporal and lateral infratemporal fossa approach to the skull base. *J Neurosurg* 68: 668-673, 1988.
272. MILLER ChG, VAN LOVEREN HR, KELLER JT, PENSAK M, EL-KALLYNI M, TEW JM Jr. Transpetrosal approach: surgical anatomy and technique. *Neurosurg* 33: 461-469, 1993.
273. MOFFAT DA, HARDY DG. Near-total, subtotal or partial removal of acoustic neuromas. In: *Acoustic Neuroma* (Tos & Thomsen Ed) Kugler Publ, Amsterdam, 691-696, 1991.
274. MOLONY TB, KWARTLER JA, HOUSE WF, HITSELBERGER WE. Extended middle fossa and retrilabyrinthine approaches in acoustic neuroma surgery: case reports. *Am J Otol* 13: 360-363, 1992.
275. MONTGOMERY WW, OJEMAN RG, WEISS AD. Suboccipital-translabyrinthine approach for acoustic neuroma. *Arch Otolaryngol* 83: 566-569, 1966.
276. MOREANO EH, PAPARELLA MM, ZELTERMAN D, GOYCOOLEA MV. Prevalence of carotid canal dehiscence in the human middle ear: a report of 1000 temporal bones. *Laryngoscope* 104: 612-618.
277. MORRISON AW. Translabyrinthine surgical approach to the internal acoustic meatus. *J R Soc Med* 71: 269-273, 1978.

278. MORRISON AW, KING TT. Experience with a translabyrinthine transtentorial approach to the cerebellopontine angle. *J Neurosurg* 38: 382-390, 1973.
279. NAGASHIMA C, IKEDA A. Subtemporal transtentorial approach for large cerebellopontine angle meningioma. *Neurol Med Chir* 12: 64-70, 1972.
280. NAGER GT. *Pathology of the Ear and Temporal Bone*. Baltimore, Philadelphia, London: Williams & Wilkins, 620-670, 1993.
281. NAGER GT. Epidermoids involving the temporal bone: Clinical, radiological and pathological aspects. *Laryngoscope* 85 (Suppl): 1-22, 1975.
282. NAGER GT, HEROY J, HOEPLINGER M. Meningiomas invading the temporal bone with extension to the neck. *Am J Otolaryngol* 4:297-324, 1983.
283. NAGER GT, MASICA DN. Meningioma of the cerebellopontine angle and their relation to the temporal bone. *Laryngoscope* 80: 863-895, 1970.
284. NAGER GT, VANDERVEEN TS. Cholesterol granuloma involving the temporal bone. *Ann Otol Rhinol Laryngol* 85: 204-209, 1976.
285. NAGUIB M, ARISTEGUI M, SALEH E, COKKESER Y, LANDOLFI M, SANNA M. Surgical anatomy of the petrous apex as it relates to the enlarged middle cranial fossa approaches. *Otolaryngol Head Neck Surg*, 111: 488-493, 1994.
286. NAGUIB M, SALEH E, ARISTEGUI M, MAZZONI A, SANNA M. Decision making in acoustic neuroma management: the only hearing ear. *Skull Base Surg* 4:43-46, 1994.

287. NAGUIB B, SALEH E, COKKESER Y, ARISTEGUI M, SANNA M. The petrous apex: anatomical study. In Mazzoni A, Sanna M Eds. Skull Base Surgery Update I. Amsterdam: Kugler Publ. 13-19, 1995.
288. NAGUIB M, SALEH E, COKKESER Y, ARISTEGUI M, LANDOLFI M, TAIBAH AK, MAZZONI A, SANNA M. The enlarged tanslabyrinthine approach for removal of large acoustic neuroma. *J Laryngol Otol* 108:545-550, 1994.
289. NAGUIB M, SANNA M. Hearing and acoustic neuromas. *J Neurosurg* 80: 2, 1994.
290. NISHIMURA S, HAKUBA A, JANG BJ, INOUE Y. Clivus and apicopetroclivus meningiomas-report of 24 cases. *Neurol Med Chir (Tokyo)* 29: 1004-1011, 1989.
291. NYLÉN CO. The microscope in aural surgery, its first use and later development. *Acta Oto-laryng, Suppl.* 116:226-240, 1954.
292. OGUNRINDE OK, LUNSFORD LD, FLICKINGER JC, MAITZ A, KONDZIOLKA D. Facial nerve preservation and tumor control after gamma knife radiosurgery of unilateral acoustic tumors. *Skull Base Surg* 4: 87-92, 1994.
293. OLAIZOLA F, ANASTASIO JV, ANTOLÍ-CANDELA F. Via transtemporal. Tratamientos de los neurinomas. Otras indicaciones. *Acta Esp Otorrinol* 18: 61, 1964.
294. OLIVECRONA H. Acoustic tumors *J Neurol Psychiat* 3: 141, 1940.
295. PANSE R. Ein gliom des akustikus. *Arch Ohrenheilk* 61:251-255, 1904.
296. PAPARELLA MM, SAJJADI H. The significance of the lateral sinus in Meniere's disease. In Nadol JB Ed.: *Proceedings of the 2nd International Symposium on Meniere's*

disease: Pathogenesis, pathophysiology, diagnosis and treatment. Amsterdam, Kugler Pub, 1989.

297. PARISIER SC. The middle cranial fossa approach to the internal auditory canal: an anatomical study stressing critical distances between surgical landmarks. *Laryngoscope* 87 (Suppl 4), 1977.

298. PARRY RH. A case of tinitus and vertigo treated by division of the auditory nerve. *Jour Laryngol Otol* 19:402, 1904.

299. PATEL SJ, SEKHAR LM, CASS SP, HIRSCH BE. Combined approaches for resection of extensive glomus yugulare tumors. *J Neurosurg* 80:1026-1038, 1994.

300. PAULUS WS, PAIT TG, RHOTON AL. Microsurgical exposure of the petrous portion of the carotid artery. *J Neurosurg* 47:713-726, 1977.

301. PELLET W, CANNONI M, PECH A. The widened transcochlear approach to jugular foramen tumors. *J Neurosurg* 69:887-894, 1988.

302. PELLET W, CANNONI M, PECH A. *Otoneurosurgery*. Springer-Verlag Berlin Heidelberg, 1990.

303. PELLET W, MALCA S, ROCHE PH. The widened transcochlear approach. *Op Tech Otolaryngol Head Neck Surg* 7: 136-150, 1996.

304. POCH BROTO J, GARCIA FERNANDEZ E, VILAS DIAZ MR. Vias transtemporales. En: *Cirugía de la base del cráneo*, Ed. Garsi, Madrid. 461-472, 1993.

305. POCH BROTO J, MATA GONZALEZ P, RODRIGUEZ GOMEZ F. Via preauricular infratemporal. En: *Cirugía de la base del cráneo*. Ed. Garsi, Madrid. 473-478, 1993.

306. POCH BROTO J, RODRIGUEZ GOMEZ, GAMEZ ALGUACIL Y. Abordaje lateral de la base del cráneo. Conceptos generales. En: Cirugía de la Base del Cráneo. Ed. Garsi, Madrid. 433-444, 1993.
307. POCH BROTO J, RODRIGUEZ VAZQUEZ JF, MERIDA VELASCO JR. Disección lateral de la base del cráneo. En: Cirugía de la Base del Cráneo. Ed. Garsi, Madrid. 445-460, 1993.
308. POE DS, TARLOV EC, GADRE AK. Translabyrinthine drillout from suboccipital approach to acoustic neuroma. *Am J Otol* 14:215-219, 1993.
309. PORTMANN M, STERKERS JM, CHARACHON R, CHOUARD CH. The internal auditory meatus. Anatomy, pathology and surgery. Livingstone, Edingburgh, 1975.
310. PULLEC JL, HITSSELBERGER WE. Trigeminal neuralgia: retrolabyrinthine selective posterior root section. *Laryngoscope* 87: 1861-1869, 1977.
311. QUIX F. Ein fall von operierter acousticus-geschwulst mit darstellung mikrophographischer lichtbilder und besprechung der operatiostechnik. *Monatsschr Ohrenh* 29:717-718, 1911.
312. RAMINA R, MANIGLIAJ, BARRIONUEVO. Surgical excision of petrous apex lesions. In: Sekhar LN & Janecka IP Eds. New York: Raven Press. 291-305, 1993.
313. RAUCH S, XU W, NADOL JB. High jugular bulb: Implications for posterior fossa neurotologic and cranial base surgery. *Ann Otol Rhinol Laryngol* 102:100-107, 1993.
314. RHOTON AL. Microsurgical anatomy of the brainstem surface facing an acoustic neuroma. *Surg Neurol* 25:326-339, 1986.

315. RHOTON AL, De OLIVEIRA E. Microsurgical anatomy of the region of the foramen magnum. In: Wilkins RH, Rengachary Eds. Neurosurgery Update. New York : McGraw-Hill, Inc. 434-460, 1990.
316. RHOTON AL, ONO M. Microsurgical anatomy of the region of the tentorial incisura. In: Wilkins RH, Rengachary Eds. Neurosurgery Update. New York : McGraw-Hill, Inc. 369-388, 1990.
317. RHOTON AL, PULEC JL, HALL GM, BOYD A. Absence of bone over the geniculate ganglion. J Neurosurg 28: 48-53, 1968.
318. RHOTON AL Jr, BUZA R. Microsurgical anatomy of the jugular foramen. J Neurosurg 42:541-550, 1975.
319. ROLAND JT, HOFFMAN RA, MILLER PJ, COHEN NL. Retrofacial approach to the hypotympanum. Arch Otolaryngol Head Neck Surg 121: 233-236, 1995.
320. ROLAND PS, MEYERHOFF WL, WRIGHT CG, MICKEY B. Anatomic considerations in the posterior approach to the internal auditory canal. Ann Otol Rhinol Laryngol 97: 621-625, 1988.
321. ROSENBERG SI, FLAMM ES, HOFFER ME, SCHWARTZ MD. The retrolabyrinthine transigmoid approach to midbasilar artery aneurysms. Laryngoscope 102:100-104, 1992.
322. ROSSENWASSER H. Carotid body tumor of the middle ear and mastoid. Arc. Otolaryngol, 41:64, 1945.
323. ROSOMOFF HL. The subtemporal transtentorial approach to the cerebellopontine angle. Laryngoscope 81:1448-1454, 1971.

324. ROUVIERE H. Anatomie Humaine. Descriptive et Topographique, ed 10. Masson, Paris, 1970.
325. ROWNE JD, FISCH U. Transotic approach to the cerebellopontine angle. *Otolaryngol Clin North Am* 25:331-347, 1992.
326. SAHINIAN H, DORNIER C, FISCH U. Parapharyngeal space tumors: the infratemporal fossa approach. *Skull Base Surg* 5: 73-81, 1995.
327. SAKAKI S, TAKEDA S, FUJITA H, OHTA S. An extended middle fossa approach combined with a suboccipital craniectomy to the base of the skull in the posterior fossa. *Surg Neurol* 28: 245-252, 1987.
328. SALEH E, ACHILLI V, NAGUIB M, TAIBAH A, RUSSO A, SANNA M, MAZZONI M. Facial nerve neuromas: diagnosis and management. *Am J Otol* 16:521-526, 1995.
329. SALEH E, ARÍSTEGUI M, NAGUIB M, COKESSER Y, LANDOLFI M, SANNA M. Normal hearing in acoustic neuroma patients: a critical evaluation. *Am J Otol* 17:127-132, 1996.
330. SALEH E, ARISTEGUI M, TAIBAH A, MAZZONI A, SANNA M. Management of the high jugular bulb in the translabyrinthine approach. *Otolaryngol Head Neck Surg* 4, 397-399, 1994.
331. SALEH E, NAGUIB M, ARÍSTEGUI M, COKKESER Y, RUSSO A, SANNA M. Surgical anatomy of the jugular foramen area. In: *Skull Base Surgery Update I*, Mazzoni a, Sanna M Eds. Amsterdam, NewYork: Kugler Publ. 3-8, 1995.

332. SALEH E, NAGUIB M, ARÍSTEGUI M, COKKESER Y, SANNA M. The lower skull base: anatomical study with surgical implications. *Ann Otol Rhinol Laryngol* 104:57-61, 1995
333. SALEH E, TAIBAH AK, ACHILLI V, ARISTEGUI M, MAZZONI A, SANNA M. Posterior fosa meningioma: surgical strategy. *Skull Base Surg* 4:202-212, 1994.
334. SAMII. Comunicación. Curso precongreso. Congreso Internacional de Base de Cráneo. San Diego, 1996.
335. SAMII M, AMMIRATI M. The combined supra-infratentorial pre-sigmoid sinus avenue to the petroclival region. Surgical technique and clinical applications. *Acta Neurochir* 95:6-12, 1988.
336. SAMII M, AMMIRATI M, MAHRAN A, et al. Surgery of petroclival meningiomas: report of 24 cases. *Neurosurgery* 24:12-17, 1989.
337. SAMII M, BABU R, TATAGIBA M, SEPEHRNIA A. Surgical treatment of jugular foramen schwannomas. *J Neurosurg*, 82: 924-932, 1995.
338. SAMII M, BINI W. Surgical strategy for jugular foramen tumors. In: Sekhar LN, Janecka IP Eds. *Surgery of Cranial Base Tumors*. New York Raven Press, 378-384, 1993.
339. SAMII M, DRAF W. *Surgery of the Skull Base: An interdisciplinary approach*. Berlin, Heidelberg: Springer-Verlag, 1989.
340. SAMII M, KNOSP E. *Approaches to the clivus*. Berlin, Heidelberg, New York: Springer-Verlag, 1992.

341. SANNA M, MAZZONI A. The modified transcochlear approach to tumors of the petroclival area and prepontine cistern. Presentado en la tercera reunión anual de la North American Skull Base Society. Acapulco, México, 15-20 de Febrero, 1992.
342. SANNA M, MAZZONI A, LANDOLFI M, ARISTEGUI M. Tratamiento del colesteatoma intrapetroso (CIP). *Acta Otorrinolaring Esp* 45: 143-152, 1994.
343. SANNA M, MAZZONI A, SALEH E. Lateral approaches to the median skull base through the petrous bone: the System of the Modified Transcochlear Approach. *Jour Laryngol Otol* 108:1035-1043, 1994.
344. SANNA M, MAZZONI A, TAIBAH A, SALEH E, RUSSO A, KHASHABA A. The modified transcochlear approaches to the skull base: results and indications. In: Mazzoni A, Sanna M, Eds. *Skull Base Surgery Update I*, Amsterdam, New York: Kugler Publ. 315-323, 1995.
345. SANNA M, MAZZONI A, TAIBAH A, RUSSO A, ARISTEGUI M. La vía transcoclear modificada para el abordaje del área petroclival y de la cisterna prepontina. *Acta Otorrinol Esp* 46: 268-272, 1995.
346. SANNA M, SALEH E, RUSSO A, TAIBAH A. *Atlas of Temporal Bone and Lateral Skull Base Surgery*. Stuttgart: George Thieme Verlag, 1995.
347. SANNA M, SANDEEP K, LANDOLFI M. Hearing preservation in vestibular schwannoma surgery: fact or fantasy. *J Laryngol Otol* 109: 374-380, 1995.
348. SANNA M, ZINI C, GAMOLETTI R, PASANISI E. Primary intratemporal tumors of the facial nerve: diagnosis and treatment. *J Laryngol Otol* 104: 765-771, 1990.

349. SANNA M, ZINI C, MAZZONI A, GANDOLFI A, PARESCHI R, PASANISI E, GAMOLETTI R. Hearing preservation in acoustic neuroma surgery: middle fossa versus suboccipital approach. *Am J Otol* 8:500-506, 1987.
350. SANNA M, ZINI C, GAMOLETTI R, FRAU N, TAIBAH AK, RUSSO A, PASANISI E. Petrous Bone Cholesteatoma. *Skull Base Surgery* 3:201-213, 1993.
351. SANNA M, ZINI C, GAMOLETTI R, LANDOLFI M, SHANN M, PIAZZA F. Hearing preservation: a critical review of the literature. In: *Acoustic Neuroma*. Tos & Thomsen Ed. Kugler Publ, Amsterdam, 631-638, 1991.
352. SASAKI C, ALLEN WE, SPENCER D. Cerebral cortical veins in otologic surgery. *Arch Otolaryngol* 103: 730-734, 1977.
353. SCHWABER MK, NETTERVILLE JL, MACIUNAS R. Microsurgical anatomy of the lower skull base. A morphometric analysis. *Am J Otol* 11: 401-405, 1990.
354. SCHUKNECHT HF, GULYA J. *Anatomy of the temporal bone with surgical implications*. Lea & Feiberg, Philadelphia, 1986.
355. SCHUKNECHT HF Ed. *Pathology of the ear*. Lea & Febiger, Philadelphia, 1993.
356. SEGAL DH, SEN Ch, BEDERSON JB, CATALANO P, SACHER M, STOLLMAN AL, LORBERBOYM M. Predictive value of balloon test occlusion of the internal carotid artery. *Skull Base Surg* 5: 97-107, 1995
357. SEKHAR LN, ESTONILLO R. Transtemporal approach to the skull base: an anatomical study. *Neurosurg* 19:799-808, 1986.

358. SEKHAR LN, JANECKA IP ED. *Surgery of Cranial Base Tumours*. Raven Press, New York, 1993.
359. SEKHAR LN, JANNETTA PJ, BURKHART L, et al. Meningiomas involving the clivus: a six year experience with 41 patients. *Neurosurgery* 27:764-781, 1990.
360. SEKHAR LN, JAVED T, JANNETTA PJ. Petroclival Meningioma. In: Sekhar L, Janecka IP, Eds. *Surgery of Cranial Base Tumors*. New York, Raven Press, 605-659, 1993.
361. SEKHAR LN, SCHRAMM VL Jr, JONES NF. Subtemporal-preauricular infratemporal fossa approach to large lateral and posterior cranial base neoplasms. *Jour Neurosurg* 67: 488-499, 1987.
362. SEKHAR LN, SCHRAMM VL Jr, JONES NF, YONAS H, HORTON J, LATCHAW RE, CURTIN H. Operative exposure and management of the petrous and upper cervical internal carotid artery. *Neurosurg* 19:967-982, 1986.
363. SEKHAR LN, SEN CN. Anterior and lateral basal approaches to the clivus. *Contemp Neurosurg* 11: 1-7, 1989.
364. SEKHAR LN, SEN CN, SYNDERMAN C, JANECKA IP. Anterior, anterolateral and lateral approaches to extradural petroclival tumors. In: Sekhar L, Janecka IP, Eds. *Surgery of Cranial Base Tumors*. New York, Raven Press, 157-223, 1993.
365. SEN CN, SEKHAR LN. An extreme lateral approach to intradural lesions of the cervical spine and foramen magnum. *Neurosurg* 27:197-204, 1990.
366. SEN CN, SEKHAR LN. The subtemporal and preauricular infratemporal approach to intradural structures ventral to the brain stem. *J Neurosurg* 73: 345-354, 1990.

367. SEN CN, SEKHAR LN. Extreme lateral transcondylar and transjugular approaches. In Sekhar L, Janecka I Eds. *Surgery of Cranial Base Tumors*. New York: Raven Press 389-412, 1993.
368. SHAO KN, TATAGIBA M, SAMII M. Surgical management of high jugular bulb in acoustic neurinoma via the retrosigmoid approach. *Neurosurg* 32:32-37, 1993.
369. SHAPIRO R. Compartmentation of the jugular foramen. *J Neurosurg* 36: 340-343, 1972.
370. SHEA MC, ROBERTSON JT. Acoustic neuroma removal: a comparative study of translabyrinthine and suboccipital approaches. *Am J Otol* 1: 94-99, 1979.
371. SHELTON C, ALAVI S, LI JC, HITSELBERGER WE. Modified retrosigmoid approach: use for selected acoustic tumor removal. *Am J Otol* 16: 664-668, 1995.
372. SHELTON C, BRACKMANN DE, HOUSE WF, HITSELBERGER WE. Middle Fossa Acoustic Tumor Surgery: Results in 106 cases. *Laryngoscope* 99: 405-409, 1989.
373. SHOTTON JC, KUHWOEDE R, FISCH U. Mesenchymal tumors of the skull base with particular reference to surgical management and outcome. *Skull Base Surg* 2:112-117, 1992.
374. SILVERSTEIN H. Transmeatal cochleovestibular neurectomy. In: Brackmann DE Eds. *Neurological Surgery of the ear and skull base* New York: Raven Press 323-329, 1982.
375. SILVERSTEIN H, NICHOLS ML, ROSENBERG S, HOFFER M, NORRELL H. Combined retrolabyrinthine-retrosigmoid approach for improved exposure of the posterior fossa without cerebellar retraction. *Skull Base Surg* 5: 177-180, 1995.

376. SILVERSTEIN H, NORRELL H. Retrolabyrinthine surgery: a direct approach to the cerebellopontine angle. *Otolaryngol Head Neck Surg* 88:462-469, 1980.
377. SILVERSTEIN H, NORRELL H, HABERKAMP T. Comparison of retrosigmoid IAC, retrolabyrinthine, and the middle fossa vestibular neurectomy for treatment of vertigo. *Laryngoscope* 97: 165-173, 1987.
378. SILVERSTEIN H, NORRELL H, SNOHUA E, et al. Retrosigmoid-internal auditory canal approach versus retrolabyrinthine approach for vestibular neurectomy. *Otolaryngol Head Neck Surg* 97:300-307, 1987.
379. SILVERSTEIN H, NORRELL H, SNOHUA E, et al. Combined retrolabyrinthine-retrosigmoid vestibular neurectomy: an evolution in approach. *Am J Otol* 10:166-169, 1989.
380. SOM PM, BILLER HF, LAWSON W. Tumors of the parapharyngeal space: preoperative evaluation, diagnosis and surgical approaches. *Ann Otol Rhinol Laryngol* 90: (Suppl):3-15, 1981.
381. SPECTOR GJ, SOBOL S, GADO M et al. Glomus jugulare tumors. Patterns of invasion in temporal bone. *Laryngoscope* 89:1628-1639, 1979.
382. SPETZLER RF, DASPIT CP, PAPPAS CT. Combined approach for lesions involving the cerebellopontine angle and skull base: experience with 30 cases. *Skull Base Surg* 1:226-234, 1991.
383. SPETZLER RF, DASPIT cp, PAPPAS CT. The combined supra- and infratentorial approach for lesions of the petrous and clival regions: experience with 46 cases. *J Neurosurg* 76:588-599, 1992.

384. STERKERS JM. Technique simplifiée de découverte du conduit auditif interne par voi temporale. *Ann Otol Laryngol (Paris)* 90:232-235, 1973.
385. STERKERS JM. Acoustic neurilemmoma: otologic approaches. In *Surgery of Cranial Base Tumours* (Sekhar, Janecka Eds.), Raven Press, NY, 715-725, 1993.
386. STERKERS JM, MORRISON GAJ, STERKERS O, BADR-ELDINE M. Preservation of facial, cochlear and other nerve functions in acoustic neuroma treatment. *Otolaryngol Head Neck Surg* 110: 146-155, 1994.
387. STERKERS JM, STERKERS O, MAUDELONDE C, CORLIEU P. Preservation of hearing by the retrosigmoid approach in acoustic neuroma surgery. *Adv Otorhinolaryngol* 34: 187-192, 1984.
388. STEVENSON GC, STONEY RJ, PERKINS RK, ADAMS JE. A transcervical transclival approach to the ventral surface of the brainstem for the removal of a clivus chordoma. *J Neurosurg* 24: 544-551, 1966.
389. SUAREZ C, PELLO MF. Abordaje de los tumores de cabeza y cuello en relación con la reconstrucción con colgajos. En: Gil Carcedo Eds. *El abordaje en el tratamiento quirúrgico de los tumores de cabeza y cuello*. 389-396, 1992.
390. TARR RW, JUNGREIS CA, HORTON JA, PENTHENY S, SEKHAR LN, SEN Ch, JANECKA IP, YONAS H. Complications of preoperative balloon test occlusion of the internal carotid arteries: experience in 300 cases. *Skull Base Surg* 1: 240-244, 1991.
391. TESTUT L, LATARJET A. *Tratado de Anatomía Humana*. Salvat Ed, Barcelona, 1992.

392. THEDINGER BA, GLASSCOCK ME, CUEVA RA. Transcochlear transtentorial approach for removal of large cerebellopontine angle meningiomas. *Am J Otol* 13:408-415, 1992.
393. THEDINGER BA, NADOL JB, MONTGOMERY WW, THEDINGER BS, GREENBERG JJ. Radiographic diagnosis, surgical treatment, and long term follow-up of cholesterol granuloma of the petrous apex. *Laryngoscope* 99: 896-907, 1989.
394. THEDINGER BA, WHITTAKER CK, LUETJE CM. Recurrent acoustic tumor after a suboccipital removal. *Neurosurgery* 29: 681-687, 1991.
395. THOMSEN J, TOS M, HARMSEN A. Acoustic neuroma surgery: results of translabyrinthine tumor removal in 300 patients. Discussion of choice of approach in relation to overall results and possibility of hearing preservation. *Br J Neurosurg* 3: 349-360, 1989.
396. TOS M, HASHIMOTO S. Anatomy of the cerebellopontine angle visualized through the translabyrinthine approach. *Acta Otolaryngol (Stock)* 108: 238-245, 1989.
397. TOS M, THOMSEN J. *Translabyrinthine Acoustic Neuroma Surgery. A surgical manual.* (Tos m, Thomsen J Eds.) George Thieme, Stuttgart, 1991.
398. TOS M, THOMSEN J. The translabyrinthine approach for the removal of large acoustic neuromas. *Arch Otorhinolaryngol* 246: 292-296, 1989.
399. TOS M, THOMSEN J. Cerebrospinal fluid leak after translabyrinthine surgery for acoustic neuroma. *Laryngoscope* 95: 351-354, 1989.

400. TOS M, THOMSEN J. How to prevent cerebrospinal fluid leak after translabyrinthine surgery for acoustic neuroma. In Tos M Thomsen J Eds. Acoustic Neuroma. Amsterdam: Kugler Publ. 729-732, 1992.
401. TOS M, THOMSEN J, HARMSEN A. Results of translabyrinthine removal of 300 acoustic neuromas. *Acta Otolaryngol (Stockh)* 452:38-51, 1988.
402. TRASERRA J. El cancer de seno maxilar en su relación con la base del cráneo. En: *Cirugía de Base de Cráneo*. Poch, Traserra, García-Ibañez, Clarós, Avellaneda Eds. Garsi, Madrid, 1993.
403. TRASERRA J. Abordaje de las extensiones intraorbitarias de los tumores rinosinusales. En: *El abordaje en el Tratamiento Quirúrgico de los Tumores de Cabeza y Cuello*. Gil Carcedo Edit. Garsi, Madrid, 1992.
404. UMANSKY F, NATHAN H. The lateral wall of the cavernous sinus. With special reference to the nerves related to it. *J Neurosurg* 56:228-234, 1982.
405. UMANSKY F, VALAREZO A, ELIDAN J. The microsurgical anatomy of the abducens nerve in its intracranial course. *Laryngoscope* 102: 1285-1292, 1992.
406. VAN HUIJZEN C. Anatomy of the skull base and the infratemporal fossa *Adv Oto Rhino Laryngol* 34: 242-253.
407. VELUT S, JAN M. Anterior petrosectomy during approach to the petroclival area. In: Schmideck HE Ed. *Meningiomas and their surgical management*. Saunders, Philadelphia, 435-450, 1991.
408. VERNICK DM. Infralabyrinthine approach to the internal auditory canal. *Otolaryngol Head Neck Surg* 102:307-313, 1990.

409. WADE PJ, HOUSE WF. Hearing preservation in patients with acoustic neuroma via the middle fossa approach. *Otol Head Neck Surg* 92: 184-193, 1984.
410. WARWIK & WILLIAMS Ed. *Gray's Anatomy (35 Ed)* Longman, Baltimore, 1973.
411. WELLING DB, GLASSCOCK ME, WOODS CI, JACKSON CG. Acoustic neuroma: a cost effective approach. *Otolaryngol Head Neck Surg* 103: 364-370, 1990.
412. WENTGES RT. Surgical anatomy of the pterigopalatine fossa. *J Laryngol Otol* 35-45, 1975.
413. WHITTAKER CK, LUETJE CM. Translabyrinthine removal of large acoustic tumors. *The Am J Otol* 6 (Suppl): 155-160, 1985.
414. WILSON DF, HODGSON RS. Transmastoid infralabyrinthine approach to petrous temporal bone. *Skull Base Surg* 1:188-190, 1991.
415. WIGAND ME, AURBACH G, HAID CT, BERG M, GOERTZEN W. Topographic anatomy of the internal auditory canal. Implications for functional surgery in the cerebello-pontine angle. *Acta Otolaryngol (Stockh)* 111:269-272, 1991
416. WIGAND ME, HAID T, BERG M. The enlarged middle cranial fossa approach for surgery of the temporal bone and of the cerebellopontine angle. *Arch Otorhinol* 246:299-302, 1989.
417. WIGAND ME, HAID T, BERG M, et al. Extended middle cranial fossa approach for acoustic neuroma surgery. *Skull Base Surg* 1:183-187, 1991.

418. WIGAND ME, HAID T, RETTINGER BG. The enlarged transtemporal approach to the cerebellopontine angle. Technique and indications. *Acta Otorhinol Ital* 2:571-582, 1982.
419. YANAGIHARA N, NAKAMURA K, HATAKEYAMA T. Surgical management of petrous apex cholesteatoma: a therapeutic scheme. *Skull Base Surg* 2:22-27, 1992.
420. YASARGIL MG. *Microsurgery applied to neurosurgery*. Thieme, Stuttgart, 1969.
421. ZINI C, MAZZONI A, GANDOLFI A, SANNA M, PASANISI E. Retrolabyrinthine versus middle fossa vestibular neurectomy. *Am J Otol* 9:448-450, 1984.