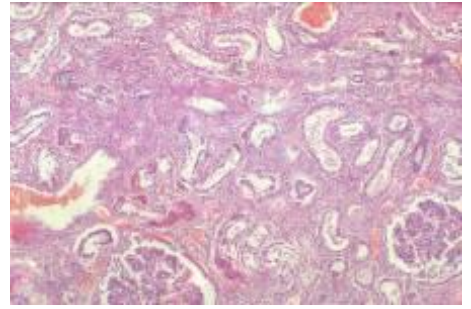
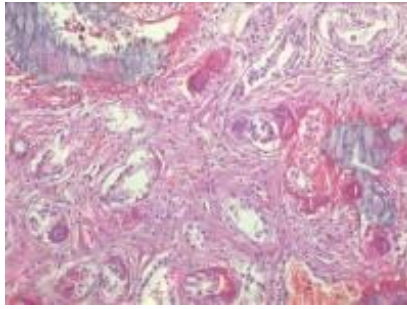
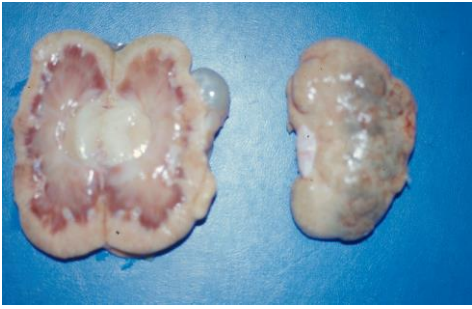


GUIÓN DE PRÁCTICAS DEL APARATO URINARIO



CASO 1: E. CANINA, 2 AÑOS

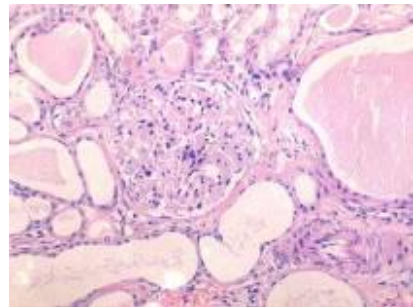
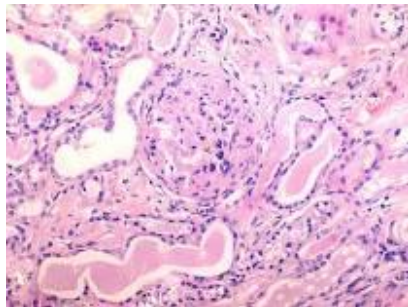
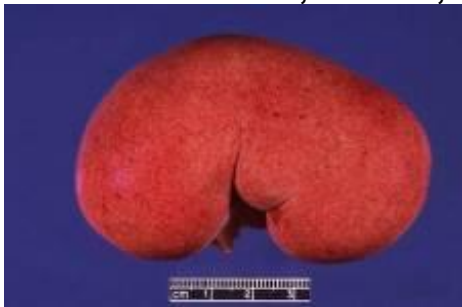

Descripción macroscópica de la lesión:

Descripción histológica:

Diagnóstico:.....

CASO 2: E. CANINA, 6 AÑOS, bilateral.

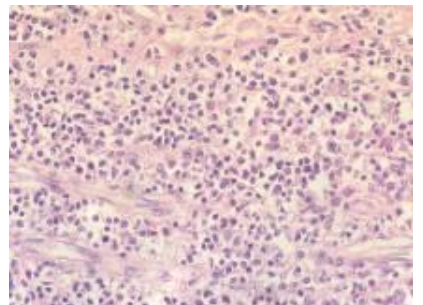
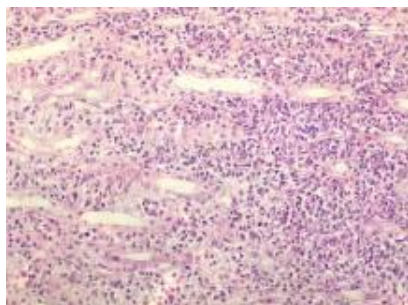
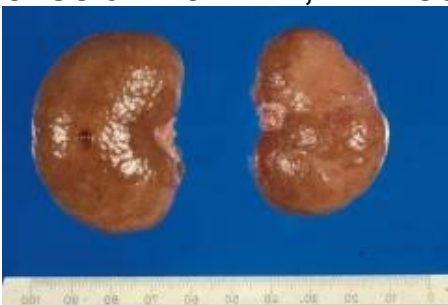


Descripción macroscópica de las lesiones.....

Descripción histológica.....

Diagnóstico:.....

CASO 3: E. CANINA, 11 AÑOS.

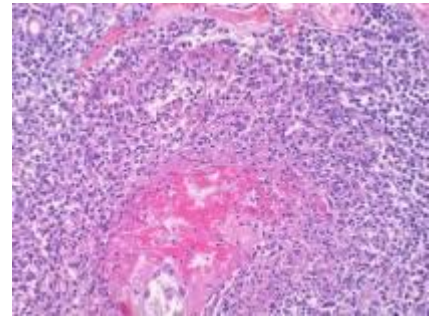
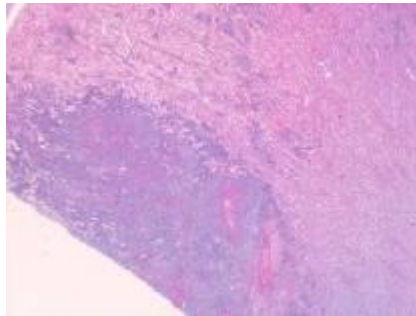
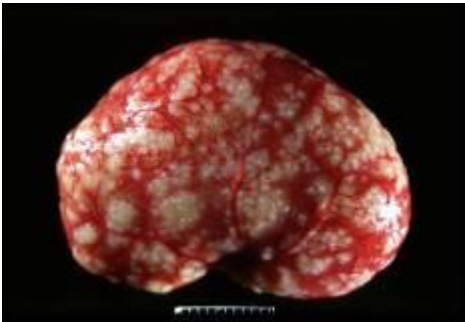


Descripción macroscópica.....
.....
.....

Aspectos histológicos.....
.....
.....
.....

Diagnóstico:.....

4 CASO: E. FELINA, 2 AÑOS, bilateral.

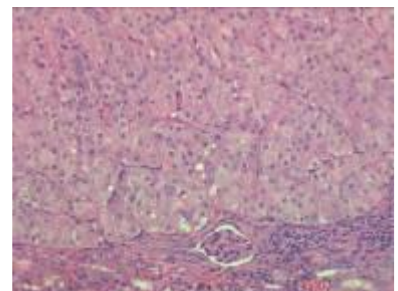
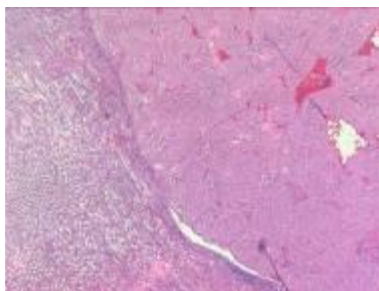
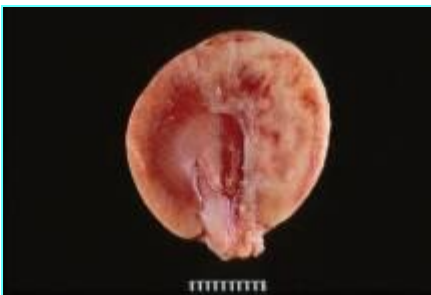

Descripción macroscópica e histológica.....
.....
.....
.....
.....

Diagnóstico:.....

Diagnostico diferencial:.....

CASO 5: RATON, 2 años, unilateral.

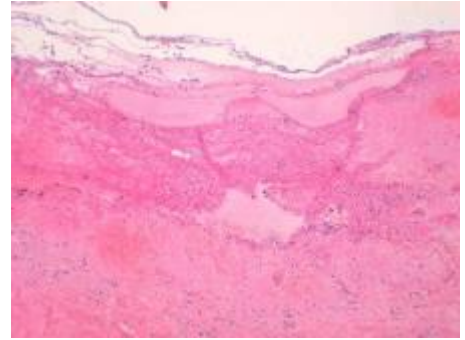
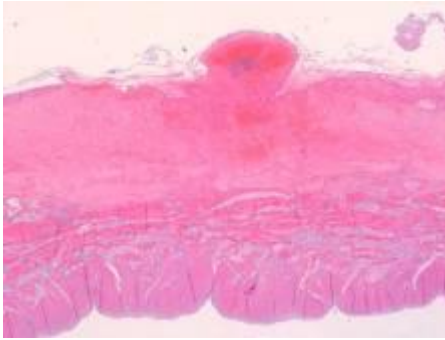
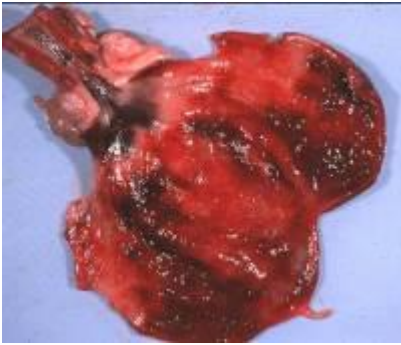


Descripción macroscópica e histológica.....
.....
.....
.....

Diagnóstico:.....



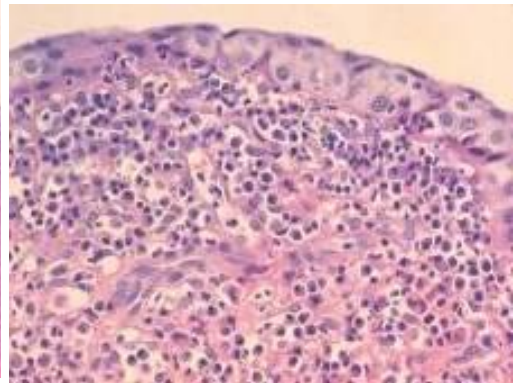
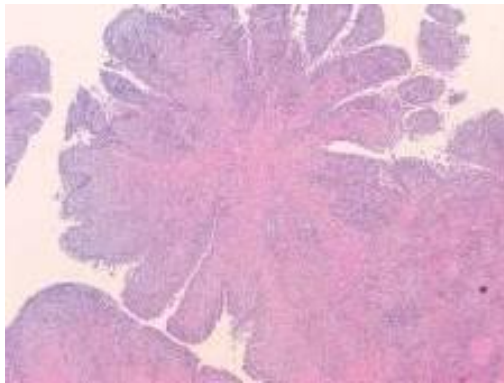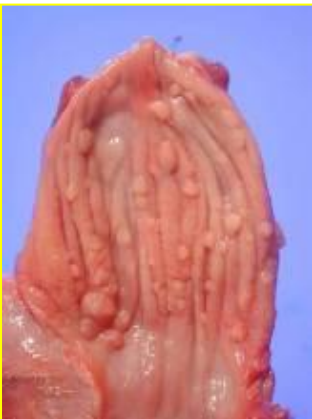CASO 6: E. CANINA, 6 años.



Descripción macroscópica e histológica.....
.....
.....
.....
.....
.....

Diagnóstico:.....

CASO 7: E. CANINA, 7 AÑOS.



Descripción macroscópica de las lesiones.....
.....
.....

Descripción histológica.....
.....
.....
.....

Diagnóstico:.....