

UNIVERSIDAD COMPLUTENSE DE MADRID

FACULTAD DE MEDICINA

ECOGRAFIA OCULAR Y ORBITARIA

TESIS DOCTORAL

Madrid, 1992

ARACELI MUÑOZ HERNANDEZ


DIRECTOR : PROF. ANGEL NOGALES ESPERT

D. ANGEL NOGALES ESPERT, CATEDRATICO DE
PEDIATRIA DE LA FACULTAD DE MEDICINA DE LA
UNIVERSIDAD COMPLUTENSE DE MADRID,

Hace constar:

Que Dña. ARACELI MUÑOZ HERNANDEZ ha realizado bajo su
dirección el trabajo de investigación titulado
ECOGRAFIA OCULAR Y ORBITARIA, y que dicho estudio se
encuentra terminado y puede ser presentado como TESIS
DOCTORAL.

Madrid, a 14 de Julio de 1992.



D. ENRIQUE CASADO DE FRIAS, CATEDRATICO
DIRECTOR DEL DEPARTAMENTO DE PEDIATRIA DE LA
UNIVERSIDAD COMPLUTENSE DE MADRID,

Hace constar:

Que Dña. ARACELI MUÑOZ HERNANDEZ ha realizado el
trabajo titulado ECOGRAFIA OCULAR Y ORBITARIA bajo la
dirección del PROFESOR ANGEL NOGALES ESPERT,
Catedrático del Departamento que dirige, y que dicho
estudio se encuentra finalizado y puede ser
presentado como TESIS DOCTORAL.

Madrid, a 14 de Julio de 1992.



A handwritten signature in black ink is written over a circular stamp. The stamp contains the text "UNIVERSIDAD COMPLUTENSE DE MADRID" around the perimeter and "DEPARTAMENTO DE PEDIATRIA" in the center.

A mis padres

AGRADECIMIENTOS

Deseo expresar mi agradecimiento a todos aquellos que han colaborado y hecho posible la realización de este trabajo, y muy especialmente:

Al Profesor Angel Nogales Espert, por su orientación y correcciones en los momentos decisivos y especialmente, por la confianza mantenida, para llevar a cabo este trabajo.

A Antonio Martínez Pérez, Jefe de Sección de Radiodiagnóstico Pediátrico del Hospital "12 de Octubre", por su dedicación desinteresada y sus siempre acertados consejos, que me han facilitado enormemente la finalización de este estudio.

A José Manrique Chico, Jefe del Servicio de Radiodiagnóstico del Hospital "12 de Octubre", porque sus aportaciones siempre me han enseñado.

A Beatriz Sánchez Pascual, secretaria del Servicio de Radiodiagnóstico, por su constante colaboración a lo largo de estos años, para la citación y realización de las exploraciones ecográficas.

A José Luis Raya Povedano en particular, por su inestimable ayuda en la obtención de todo el material fotográfico. También a Dolores Martorano Navas y Ulpiano López Pacheco por ayudarme a resolver infinidad de problemas concretos durante la elaboración práctica de esta Tesis.

A M^a Antonia Sánchez Nistal y a María Miralles Molina por animarme en los primeros momentos, cuando empezaba este proyecto y todo parecía más difícil.

A todos los profesionales del Hospital, especialmente del Servicio de Oftalmología, por ofrecerme desinteresadamente los resultados de su trabajo diario.

ECOGRAFIA OCULAR Y ORBITARIA

INDICE

	página
INTRODUCCION.....	5
- Consideraciones generales	6
- Bases físicas de la técnica	8
- Recuerdo anatómico del globo ocular.....	14
OBJETIVOS.....	19
MATERIAL Y METODOS.....	21
RESULTADOS.....	28
DISCUSION.....	67
CONCLUSIONES.....	182
BIBLIOGRAFIA.....	185

INTRODUCCION

INTRODUCCION

CONSIDERACIONES GENERALES

Desde las primeras publicaciones sobre ecografía aplicada al globo ocular y la órbita, hasta el momento actual, los avances en los elementos de aplicación y en la técnica, han sido muy significativos.

Los pioneros en la adaptación del ultrasonido a este campo, fueron Mundt y Hughes en 1956.¹¹⁸ Ellos describieron el patrón ecográfico patológico, en modo A, que producían los retinoblastomas y melanomas.

Posteriormente Oksala y Baum publicaron las primeras observaciones usando ultrasonidos en el diagnóstico de los desprendimientos de retina y de coroides¹¹⁹ en 1957, 1958, y 1961.

Más tarde Ossoinig^{123,124,125} describe el método de aplicación de los ultrasonidos en modo A, B y doppler combinándolos y aplicándolos al estudio ocular y orbitario.

Desde entonces muchos autores han publicado sus observaciones^{18,38-48,88...} de la patología del globo ocular con ultrasonidos.

En el momento actual, los equipos con los que ahora contamos, han conseguido una resolución espacial y una definición en los hallazgos observados, que permiten aproximarse a un diagnóstico con mucha mayor fiabilidad que tiempo atrás.

La facilidad de realización, la rapidez y la inocuidad, hacen del ultrasonido una técnica de elección en el estudio del globo ocular.

Sin embargo, por ser una exploración dinámica, depende en gran medida del explorador. Aunque para obtener buenos resultados diagnósticos, el uso de aparatos de tiempo real de alta resolución, con transductores de elevada frecuencia, se ha convertido en imprescindible.

En la actualidad, el avance de otras técnicas de imagen como la tomografía computada y la resonancia magnética, han constituido un excelente complemento en el estudio de la patología orbitaria.

INTRODUCCION

Estas técnicas no obstante, requieren más tiempo de exploración, son más caras y no han demostrado ventajas en la observación de alteraciones oculares. La tomografía computada, además, tiene una limitación de uso, por la dosis de radiaciones ionizantes que se reciben en cada exploración y que, como es conocido, supone un riesgo acumulativo nocivo para el enfermo, por sus serios efectos secundarios.

Sólo estaría indicada en aquellas enfermedades que su rentabilidad diagnóstica la justifiquen.

La ecografía por el contrario, no tiene limitaciones de uso y muy escasos efectos secundarios. Hasta el momento no se la atribuye ningún riesgo biológico importante.

INTRODUCCION

BASES FISICAS DE LA TECNICA

La ecografía es una técnica basada en la aplicación de ondas de ultrasonidos.

Conceptualmente denominamos ultrasonidos a las ondas mecánicas, de transmisión longitudinal de mayor frecuencia de lo que el oído humano es capaz de percibir. Es decir, son ondas vibratorias de frecuencia superior a 20.000 ciclos/s.

Los choques que imprimen a las partículas sobre las que inciden, les comunican una vibración cuyo movimiento es paralelo a la dirección de propagación de la onda incidente.

Las perturbaciones vibratorias de este tipo, se propagan por el medio aprovechando las características elásticas del mismo. El medio en su conjunto no sufre movimiento, sino que son las partículas las que oscilan a una frecuencia determinada, siguiendo trayectorias limitadas, siendo nula la resultante total del movimiento para el medio en su conjunto.

Por la naturaleza intrínseca de las ondas, es fácil comprender, que se necesita la existencia de un medio material para su transmisión. No existen ondas mecánicas en el vacío.

La energía de este fenómeno es la suma de las energías cinética y potencial de las partículas que iniciaron la perturbación, volviendo cada una de ellas a su posición inicial de equilibrio, al finalizar la misma.

Dependiendo de la relación entre la dirección de propagación y la dirección de las partículas, se clasifican las ondas en dos tipos fundamentales:

1) Ondas transversales, en las que la dirección de vibración de las partículas, es perpendicular a la de propagación.

2) Ondas longitudinales, en las que la dirección de vibración es paralela a la de propagación (por ejemplo la vibración de un muelle, sujeto por sus dos extremos).

La transmisión de la perturbación, depende de la intensidad de la onda incidente y de las

INTRODUCCION

características propias del tejido donde debe propagarse (densidad, temperatura, impedancia...).

En general, de modo muy elemental, podemos resumir que para medios biológicos a 35°C de temperatura y con las frecuencias ultrasónicas usadas en medicina (0,8-12 MHz), las velocidades de propagación de estos medios es globalmente de 1540 m/s, que se particulariza según el órgano en:

1541 m/s para el cerebro.
1585 m/s para el músculo en general.
1549 m/s para el hígado.
1561 m/s para el riñón.
1570 m/s para la sangre.
4080 M/S para el hueso.

Para el globo ocular y la órbita específicamente, las velocidades de propagación ultrasónica son:

1532 m/s para los humores acuoso y vítreo.
1641 m/s para el cristalino.
1462 m/s para la grasa orbitaria.
1631 m/s para los músculos motores oculares.
1615 m/s para el nervio óptico.

Cada partícula de un medio determinado está sometida en cada instante, a un movimiento vibratorio inducido por las variaciones de presión que producen las partículas adyacentes. La magnitud que relaciona la velocidad instantánea de cada partícula y la presión a la que se encuentra sometida, es la impedancia característica: $Z = \delta \times c$. Donde δ es la densidad del medio y c la velocidad de propagación en el mismo.

Para los tejidos biológicos comunes, la impedancia media es de 1,63 gr/s.cm². Para el hueso es muy alta: 7,80 gr/s.cm² y para el aire muy baja: 0,00004 gr/s.cm².

Muy simplificada podemos decir que estas diferencias hacen que en el aire, prácticamente no se transmita la onda ultrasónica, debido a la escasa densidad de partículas para transmitir las vibraciones.

En el hueso, por el contrario, la elevada impedancia, dificulta mucho la transmisión, por lo que la escasa recepción de ultrasonidos de tejidos distales, hace prácticamente invalorable las imágenes ecográficas obtenidas a través de este tejido.

La intensidad de una onda ultrasónica se define como la energía por unidad de superficie. Cuando una onda

INTRODUCCION

se transmite en un medio, ésta va perdiendo progresivamente intensidad, por efecto del rozamiento, la absorción, la atenuación, etc..

La dirección de propagación en un medio biológico, cualquiera que sea, está constituido por diferentes tejidos con distintas densidades e impedancias. Parte de la intensidad de la onda incidente se reflejará y por tanto la onda transmitida verá reducida su intensidad de manera progresiva y proporcional a la distancia propagada.

Asimismo las propiedades elásticas del material, hacen necesario según éste, una cierta cantidad de energía, para inducir el movimiento vibratorio a las partículas con las que chocan arrancándolas de su situación de equilibrio. Esta pérdida de energía es acumulativa a medida que aumenta el número de partículas vibrantes. Por ello la amplitud es menor cuanto más lejos nos situemos del transmisor.

El rozamiento entre las partículas al oscilar, produce una pérdida de energía por calentamiento, que también es acumulativa como la anterior. En los medios líquidos también influye su viscosidad.

Todas estas características explican que cuando incidimos sobre un medio biológico con un haz ultrasónico y obtenemos imágenes visuales por la reflexión del mismo, a través de una computadora; ésta pierde en calidad y resolución a medida que nos alejamos en profundidad de la superficie emisora (transductor).

Igualmente la imagen es nula o artefactada cuando se interpone en la dirección del haz tejido óseo o contenido gaseoso.

Los elementos emisores o transductores, de los equipos actuales, están constituidos por un cristal piezoeléctrico, que emite ondas ultrasónicas al ser deformado mecánicamente, cuando se le aplica una tensión eléctrica. Cuando cesa ésta a intervalos regulares prefijados según el aparato, este mismo elemento emisor funciona de receptor y las ondas de ultrasonidos reflejadas del tejido biológico, deforman nuevamente el cristal e inducen una corriente eléctrica que es recogida por el computador (ecógrafo). Dependiendo de la intensidad de esta corriente eléctrica en cada punto biológico, se le adjudica un determinado tono gris dentro de la gama preestablecida.

La labor del ecógrafo o sistema computador, consiste en elaborar una imagen ecográfica, visible en la pantalla de un monitor, en gama de grises, dependiendo de

INTRODUCCION

las características del tejido sobre el que incide el haz de ultrasonidos.

Los equipos actuales de tiempo real, reproducen imágenes estáticas, obtenidas de este modo, sucesiva y muy rápidamente, de forma que el ojo humano las percibe con movimiento como una secuencia cinematográfica. Dependiendo del número de imágenes por segundo que pueda mostrar el aparato, obtendremos mayor información del órgano explorado, sobre todo de aquellos que tienen movimiento como latidos vasculares, cambios con maniobras específicas, etc..

El haz de ultrasonidos que emite el transductor, puede considerarse de forma simplificada, que es cilíndrico (del mismo radio que el cristal piezoeléctrico usado) en la zona inicial del campo. Esto se llama campo próximo o zona de Fresnel. A partir de ese punto y en profundidad, el haz comienza a abrirse y divergir conociéndose esta zona como campo lejano o de Fraunhofer. Este efecto distorsiona levemente la imagen obtenida según el campo al que pertenezca.

Se define como índice de resolución lateral, la capacidad de discernir entre dos puntos, situados perpendicularmente al eje de transmisión. En el mejor de los casos (campo próximo), la resolución lateral no puede ser menor que el diámetro del haz ultrasónico emitido, es decir el diámetro del cristal piezoeléctrico.

En el campo lejano, esta resolución lateral, por el efecto divergente señalado, es algo peor.

El índice de resolución axial de un cristal piezoeléctrico receptor, es la capacidad del mismo en discernir dos puntos situados en el eje de transmisión. El límite de este índice es la propia longitud de onda, en un caso hipotético con las condiciones más favorables.

Por ejemplo un cristal que vibre a 10 MHz, para diferenciar dos puntos A y B, situados en el vítreo. La longitud de onda (λ) será:

$$\lambda = \frac{C_{\text{vítreo}}}{10 \text{ MHz}} = \frac{1532 \text{ m/s}}{10^7 \text{ Hz}} = 0,1532 \text{ mm}$$

por tanto la separación mínima que debe existir para este caso es de 0,1532 mm para que podamos independizar ambos puntos. Como hemos visto depende de la velocidad de transmisión del ultrasonido en el medio en que se halle y de la frecuencia del transductor empleado.

El índice de resolución lateral, es generalmente mayor que el axial y queda prefijado en la

INTRODUCCION

construcción del cristal piezoeléctrico emisor de cada transductor. El diámetro del cristal puede llegar hasta 1 cm en los ecógrafos estáticos. Esta medida haría invalorable las imágenes, si los errores por índice de resolución lateral fueran de este tamaño. Por ello en los equipos de tiempo real, se utilizan cristales con espejos parabólicos que hacen converger el haz, quedando reducido a un diámetro < 1mm.

La caracterización tisular de un tejido, se obtiene de todas sus características de comportamiento frente al ultrasonido.

Aquellos tejidos con mayor velocidad de transmisión y menor impedancia y rozamiento son los que menor reflexión de ondas producen. El cristal receptor experimenta escasa vibración. Esto produce una mínima corriente eléctrica o ausencia de ella, que se transmite al computador central y éste a su vez, lo traduce a la pantalla del monitor en áreas casi negras o negras, llamadas por este motivo, hipoecogénicas o anecogénicas respectivamente.

Por otro lado aquellos tejidos con elevada impedancia y velocidad de propagación como el hueso, la absorción y reflexión del haz de ultrasonidos es muy alta. La onda mecánica reflejada de cada punto, hace vibrar el cristal e induce una corriente eléctrica que el computador del ecógrafo traduce en una imagen blanca más o menos brillante. La gran cantidad de ondas ultrasónicas reflejadas determina la denominación de hiperecogénicas de estas imágenes.

Dentro del margen de niveles de eco detectables (rango dinámico), pueden encontrarse ecos de cualquier valor. Cada uno de estos valores deberían dar en la pantalla un punto con un nivel de luminosidad o gris, proporcional.

Sin embargo, el ojo humano no es capaz de discernir más de veinte o veinticinco valores diferentes de luminosidad y por otro lado la codificación de tantos niveles encarecería innecesariamente los equipos.

Por estos motivos se divide el rango dinámico en una serie de escalones y se asigna un determinado valor de gris a todos los ecos comprendidos en cada uno. El número de bandas corresponde a los niveles de gris y representa la capacidad del equipo para diferenciar dos valores de eco muy próximos.

En la práctica se suele trabajar con escalas entre 32-64 niveles diferentes. Un número menor restaría

INTRODUCCION

información y un número mayor, no sería apreciado por el explorador.

La valoración de estos niveles de grises, permite aproximarse a una interpretación tisular, ante una imagen ecográfica concreta. El brillo o luminosidad de un tejido es proporcional a la amplitud (en decibelios) de las ondas ultrasónicas reflejadas.

El aire, por tener una impedancia tan baja ($0,00004 \text{ gr/s.cm}^2$), dificulta mucho la propagación de ondas mecánicas en general y en particular del ultrasonido, por lo que constituye una barrera a su transmisión. La presencia de gas en un órgano produce un efecto de reverberación muy brillante. Si es abundante, además, impide la visión de los tejidos situados en profundidad a él, siguiendo la dirección del haz.

INTRODUCCION

RECUERDO ANATOMICO DEL GLOBO OCULAR

El globo ocular se sitúa en la porción anterior de la cavidad orbitaria. Tiene una forma semejante a una esfera, aunque algo aplanada horizontalmente. En la parte anterior, la córnea forma como un casquete esférico de menor radio que el globo propiamente dicho, es decir hace clara prominencia hacia delante, (figura 1). Estas variaciones determinan que el diámetro ántero-posterior del globo sea el de mayor tamaño y oscile alrededor de los 24mm en los ojos emétopes de personas adultas. No obstante, pueden verse variaciones personales sin necesidad de presentar patología.

El diámetro transversal tiene alrededor de 23,5mm y el vertical 23 mm.

Variaciones en los diámetros conducen a miopía o hipermetropía axiales, si aumenta o disminuye el diámetro ántero-posterior respectivamente.

El globo ocular está formado por tres capas. La más externa, de naturaleza fibrosa, es la esclerótica. Es la capa más resistente y casi inextensible. Se continúa con la córnea en la parte anterior, de forma casi inapreciable, formando una unión muy estrecha entre ambas.

En la zona cercana al polo posterior y situado algo nasalmente, la esclerótica presenta una zona "agujereada" o perforada, llamada lámina cribosa. A través de estos innumerables poros pasan, los igualmente innumerables, fascículos nerviosos que constituyen el nervio óptico, y que proceden de la capa más interna de la retina, confluyendo a partir de este punto.

En la zona de unión entre córnea y esclerótica, es donde se aloja el conducto de Schlemm. Este conducto recorre circunferencialmente por tanto, el borde anterior de ésta. Se ha comprobado que está en comunicación con plexos venosos intraesclerales anteriores, y sobre todo, que su pared posterior está formada por un laxo tejido trabecular en comunicación con la cámara anterior. Esto permite la existencia de infinidad de poros y uniones laxas para el drenaje del humor acuoso de ambas cámaras: anterior y posterior. (Figura 2).

La esclerótica, también sirve de inserción a los músculos motores oculares.

INTRODUCCION

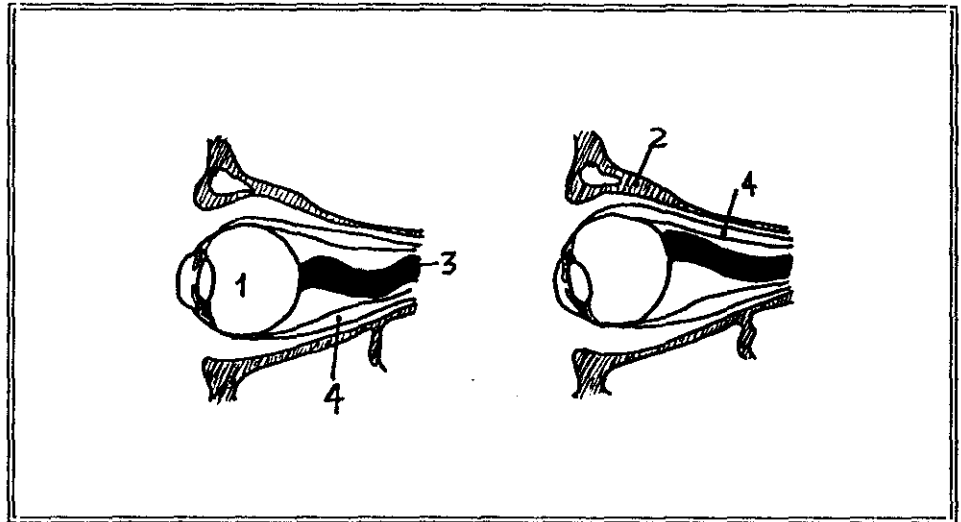


Figura 1. *Estructura orbitaria.*

1. *Globo ocular.*
2. *Cara orbitaria del hueso frontal.*
3. *Nervio óptico.*
4. *Músculos motores oculares.*

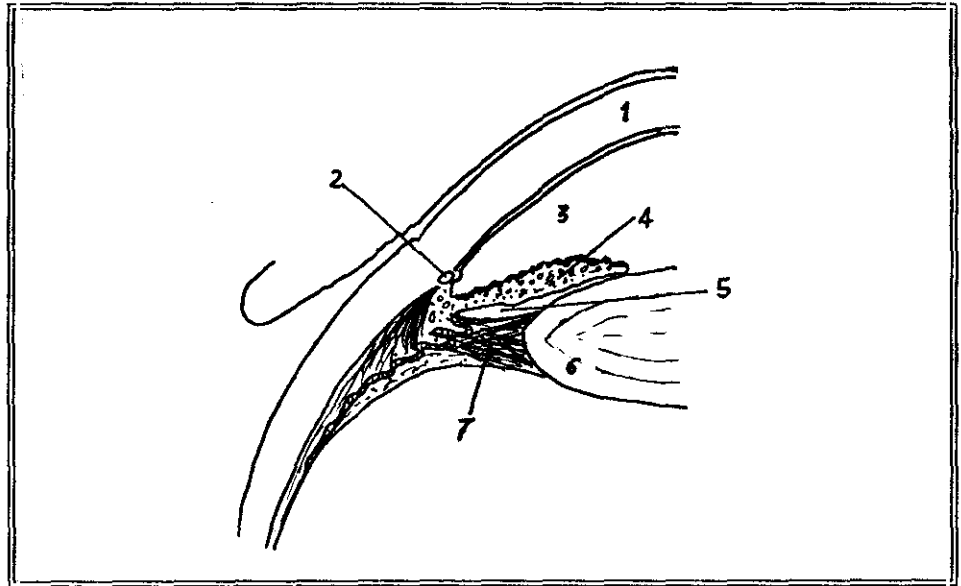


Figura 2. *Parte anterior del globo ocular.*

1. *Córnea.*
2. *Conducto de Schlemm.*
3. *Cámara anterior.*
4. *Iris.*
5. *Cámara posterior.*
6. *Cristalino.*
7. *Zónula de Zinn.*

INTRODUCCION

Por dentro de ella está una túnica muscular, muy vascularizada y pigmentada. Es la úvea. Esta capa está formada a su vez, por dos partes muy distintas, una anterior, el iris, y otra posterior, la coroides. Esta última tapiza internamente a la esclerótica adhiriéndose a ella en toda su extensión. En el punto de unión de esclerótica y córnea, la úvea que debiera tapizar la cara interna de la córnea, se separa de ella dejando entre ambos la cámara anterior y constituyendo así el iris.

Posteriormente al iris, éste se continúa con una parte especial de la coroides más gruesa e intensamente vascularizada llamada cuerpo ciliar, que a medida que se extiende para continuarse con la coroides propiamente dicha se va adelgazando. La unión entre ambas estructuras es una línea festoneada llamada ora serrata. La coroides situada a continuación de ella es muy delgada, va progresivamente engrosándose al extenderse hacia el polo posterior del ojo, pasando de 0,2-0,3 mm en esta parte anterior a 0,4-0,5 en el polo posterior.

La retina es la capa más interna del globo ocular. Es de naturaleza nerviosa y constituye la túnica esencial en la función del órgano. Se extiende desde el nervio óptico, tapizando internamente la coroides, hasta la ora serrata. En periodo embriológico, se prolonga anteriormente hasta el iris, pero en etapas ulteriores no se desarrolla, quedando solamente restos embriológicos de ésta capa. En esta localización se denomina porción ciliar de la retina. Tapiza internamente el cuerpo ciliar y la parte anterior a la ora serrata, formando en su conjunto, la denominada pars plana; porque también corresponde a esta localización la parte más adelgazada de la úvea.

Igualmente la porción irídea de la retina está constituida por un esbozo de esta capa, con células intensamente pigmentadas.

La retina propiamente dicha, posterior a la ora serrata, es una estructura histológica formada por capas celulares extraordinariamente diferenciadas para las funciones que realizan.

La prolongación de todos los axones neuronales, salen en fascículos a través de la úvea y por los agujeros de la lámina cribosa, para constituir el nervio óptico, rodeado de sus vainas y meninges en la región orbitaria.

La superficie interna de la retina, cóncava, envuelve el cuerpo vítreo al que se adapta perfectamente, pero sin ningún tipo de adherencia entre ellos.

INTRODUCCION

En la mitad posterior presenta dos formaciones esenciales; una es la papila o disco óptico, ya señalado, por donde salen las fibras nerviosas del nervio óptico rodeadas de mielina. Está situada discretamente por dentro y por encima del polo posterior del ojo. En el adulto, mide entre 1,5 y 1,8mm de diámetro. En su punto central presenta una excavación por donde entran y salen los vasos arteriales y venosos de la retina acompañando a las fibras nerviosas (figura 3).

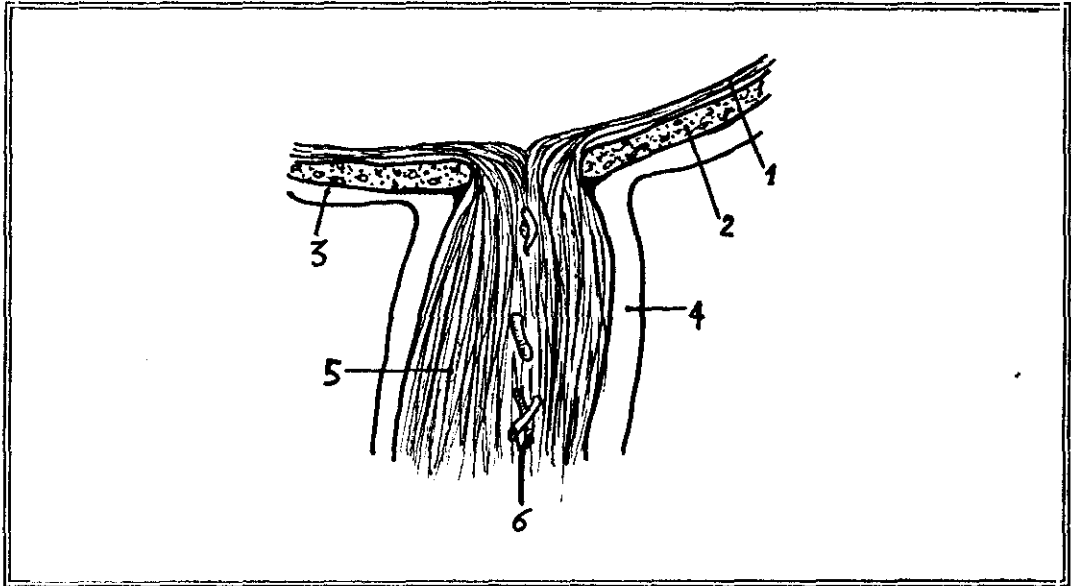


Figura 3. Nervio óptico.

1. Retina.
2. Coroides.
3. Esclerótica.
4. Envoltura meníngea.
5. Cilindroejes neuronales.
6. Arteria y vena centrales de la retina.

La otra formación esencial mencionada, es la mácula o mancha amarilla, que ocupa el polo posterior del globo. Tiene forma ovoide de 2-3 mm de anchura por 1-1,5 de altura. En su centro tiene una leve depresión llamada fovea. Esta zona es la que representa mayor agudeza visual del ojo. La luz enfocada en este punto permite obtener las imágenes visuales más nítidas. A su alrededor llega gran cantidad de vascularización terminal, radialmente; pero no penetran a la zona macular. Esta, está ocupada por los fotorreceptores, evitando así zonas "ciegas" por interposición de vasos.

La cámara esférica que queda por dentro de la retina, es la cámara vítrea, ocupada por un fluido o humor del mismo nombre.

INTRODUCCION

Esta cámara está limitada en su periferia por la membrana de Bruch. Esta es una capa delgada, histológicamente formada por dos láminas de tejido reticulado con abundantes fibras elásticas. La cara externa, en contacto con la retina es perfectamente lisa.

Por delante de la cámara vítrea y detrás del iris, se sitúa la lente ocular o cristalino. Es de forma biconvexa y se sustenta por una membrana elástica llamada zona de Zinn o zónula, que se implanta en el ecuador de la lente y se une fuertemente a la parte posterior de la región ciliar formando el también llamado, ligamento suspensorio del cristalino. (Figura 2).

La lente está rodeada por sus dos caras por una cápsula transparente, también llamada cristaloides, anterior y posterior, que se confunden en el ecuador.

Por delante del cristalino está la cámara posterior ocupada por humor acuoso. Este se produce en el cuerpo ciliar y drena a través de la pupila a la cámara anterior. Desde ésta se filtra al conducto de Schlemm, estando así en continua renovación.

La anatomía de la órbita, se recordará brevemente en el capítulo específico de esta patología, en el apartado de discusión.

OBJETIVOS

OBJETIVOS

Con este trabajo pretendemos analizar los resultados obtenidos en el estudio del globo ocular y de la órbita, con ecografía convencional, con transductores de alta frecuencia (7,5 MHz y 10 MHz).

Queremos demostrar la elevada fiabilidad en el diagnóstico de las enfermedades del ojo. Analizaremos la sensibilidad, la especificidad, los valores predictivos y en definitiva, la fiabilidad de la técnica ecográfica, en cada tipo de patología estudiada. Finalmente cuantificaremos estos mismos datos, para el conjunto de los pacientes explorados, independientemente de su patología, valorando la técnica ultrasonográfica globalmente.

Pretendemos determinar las indicaciones con mayor rentabilidad clínica a la vista de los datos estadísticos obtenidos en los distintos grupos patológicos.

Una vez sentadas las indicaciones de uso de mayor rentabilidad diagnóstica, según la patología de cada enfermo, es nuestra intención, fijar las pautas de aplicación de la técnica estudiada.

El mayor conocimiento de los hallazgos ecográficos de las distintas patologías que afectan al globo ocular y la órbita, fomentará, sin duda, la extensión de su uso y nos permitirá acercarnos al diagnóstico de estas enfermedades con mayor fiabilidad, menores riesgos y efectos secundarios para el enfermo y probablemente, costes más bajos.

MATERIAL Y METODOS

MATERIAL Y METODOS

Se han estudiado 212 enfermos oftalmológicos del Hospital Universitario 12 de Octubre, desde enero de 1988 hasta diciembre de 1991.

Las ecografías oculares y/o de la órbita, se realizaron en el Servicio de Radiodiagnóstico de la Residencia General o de la Sección Materno-Infantil, dependiendo de la edad de los pacientes.

En todos los casos, los enfermos fueron valorados previamente por el Servicio de Oftalmología, y a partir de sus observaciones se realizó la ecografía con la indicación concreta para cada enfermo, según su patología.

Las indicaciones de la exploración en la mayoría de los casos, se basaron en la opacidad de medios oculares para la valoración oftalmoscópica de fondo de ojo. Esto se debió, en unas ocasiones, a hemorragia del segmento anterior (hiphema), otras a pérdida de transparencia del cristalino y otras a hemorragia vítrea.

En la población infantil, ocasionalmente, la falta de colaboración del enfermo, hacía imposible una valoración oftalmológica adecuada. La ecografía contribuyó a confirmar o descartar la existencia de patología.

Hemos estudiado 212 enfermos. 117 adultos y 95 niños (considerando como tales, los menores de 18 años). A todos ellos se les realizó la exploración en ambos ojos, aunque con mayor atención al globo seleccionado por la valoración oftalmológica con sospecha de patología.

Para la cuantificación de los resultados, sólo hemos considerado los globos oculares para los que se solicitaba la ecografía específicamente. El estudio ecográfico del ojo contralateral, sin embargo, nos ha sido útil para resolver dudas concretas ante hallazgos ecográficos inespecíficos. El análisis comparativo es una información adicional a tener en cuenta en el conjunto de datos ecográficos obtenidos en cada exploración.

En algunas ocasiones se realizaron ecografías de control, para valorar cambios evolutivos después del tratamiento. De este grupo, sólo se han contabilizado para este estudio, aquellos en que se objetivó un nuevo hallazgo en la ecografía de control (25 ecografías).

El número total de exploraciones ultrasónicas realizado, fue por tanto, de 449.

MATERIAL Y METODOS

Los aparatos utilizados han sido, ecógrafos de tiempo real con imágenes de alta resolución y estudios en modo B. La mayoría de las exploraciones se realizaron con sonda mecánica de 10 MHz, la cual permite obtener imágenes hasta una profundidad máxima de 5 cm. La ganancia media empleada ha sido 30 decibelios, distribuida en una curva estandarizada con perfil creciente hasta 0,4 cm. A partir de este punto y hasta 2,4 cm de profundidad continuaba el índice ascendente de la curva, pero con menor inclinación. Desde 2,4 cm hasta 5 cm de profundidad máxima, la ganancia se mantiene constante (línea recta en la gráfica de representación).

En cada exploración inicialmente se comenzaba por la obtención de imágenes con la mayor profundidad que permite el transductor de 10 MHz. Una vez localizado el globo ocular y las estructuras anatómicas adyacentes, se valoraban los hallazgos ecográficos de éstos y su relación con el globo. A partir de esta visión global de la órbita, se iba ampliando la imagen con el ecógrafo, reduciendo la profundidad de exploración, hasta centrarnos en la localización ocular objeto de estudio.

En los casos que se deseaba valorar la órbita posterior, a veces la profundidad de 5 cm obtenida con esta sonda no era suficiente. En esos casos se utilizaba otra de 7,5 MHz o de 5 MHz que al tener mayor penetración los ultrasonidos, las imágenes obtenidas alcanzan mayor profundidad.

La resolución, tanto axial como lateral, es mejor cuanto mayor sea la frecuencia de ultrasonidos del transductor empleado, por ello, con las sondas de 7,5 MHz o las de 5 MHz, se obtienen imágenes menos nítidas y con peor definición. Esto debe tenerse en cuenta al interpretar los hallazgos ecográficos observados.

Las sondas usadas en todos los casos son las mismas indistintamente. No hemos utilizado transductores específicos para una población u otra. La selección se ha hecho dependiendo de la parte anatómica objeto de estudio. En general comenzábamos con el transductor de máxima definición, salvo en los casos que no se pudo emplear por avería. En éstos, nos hemos limitado a las sondas de 7,5 ó 5 MHz.

El método exploratorio se realiza con el enfermo en decúbito supino, la cabeza en posición neutra, y con los párpados cerrados. (Figura 4).

Encima del párpado se aplica el gel de metilcelulosa en cantidad abundante para evitar la interposición de burbujas de aire entre el transductor y la superficie de la piel.²⁰

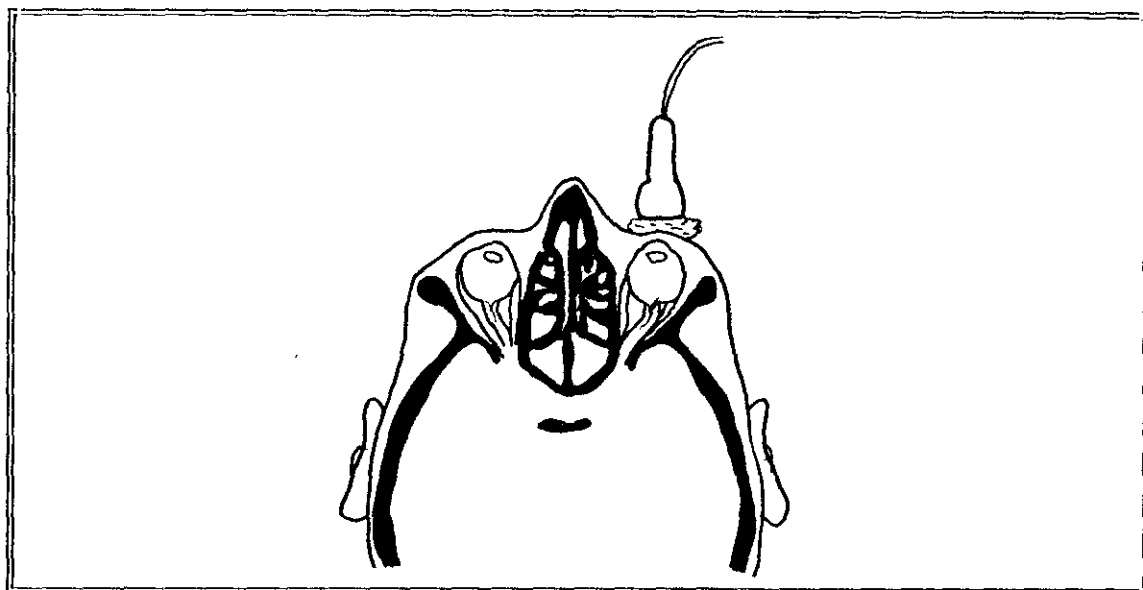


Figura 4. Esquema de la posición del transductor sobre los párpados ocluidos y con abundante gel.

.....

Las imágenes que hemos obtenido, las hemos representado en esa misma posición; es decir, los párpados están en la parte superior de la fotografía, y el polo posterior del globo y la órbita, en la parte inferior.

La numeración de las figuras ecográficas consta de un número romano, correspondiente al grupo patológico al que pertenece, y un número cardinal sucesivo. A continuación las iniciales M y V indican si el paciente es una mujer o un varón respectivamente; y hemos añadido la edad en años (a), meses (m), o días (d), del enfermo que se trate.

Cuando se explora el ojo derecho, el lado temporal se localiza a la izquierda de la fotografía y el lado nasal a la derecha. Cuando nos referimos al ojo izquierdo, las localizaciones nasal y temporal se invierten. No obstante, en las imágenes reproducidas en este trabajo, las anotaciones de los pies de página se refieren a derecha e izquierda para localizar las lesiones, evitando confusiones por tratarse de un globo u otro.

La mayoría de las imágenes ecográficas se presentan en el capítulo de discusión al comentar los hallazgos en el texto y en los pies de foto. Sin embargo, algunas de las ecografías más representativas, las hemos

MATERIAL Y METODOS

incluido en el apartado de resultados para facilitar su interpretación.

La exploración ocular y orbitaria se hace sistemáticamente comenzando con un plano parasagital, pasando por el centro del ojo y a partir de este plano inicial, angulando el transductor a derecha e izquierda, se hace el "barrido" desde la parte más interna a la externa del órgano estudiado.

A continuación se explora en plano axial, también pasando por el centro de córnea y de cámara vitrea y angulando el transductor de la parte superior a la inferior, hasta observar el globo en su totalidad.

En los enfermos que pueden colaborar, también se estudian planos de "corte" imaginarios, con desviaciones oculares forzadas: medial, lateral, superior e inferior; adaptando el transductor a la posición opuesta, para ver correctamente las zonas límite cercanas a la ora serrata. Por ejemplo, para explorar la parte más interna del ojo se sitúa el transductor lateralmente y se le pide al enfermo que desvie el ojo lo más medial posible.

Cuando alguna imagen patológica tiene una situación que con estos "cortes" sistemáticos no se observa bien, se adapta el transductor a la posición más óptima, según el caso concreto.

En los niños, sobre todo los neonatos, lactantes o niños de corta edad, la exploración a veces presenta otras dificultades por la imposibilidad de obtener su colaboración activa.

Como reglas generales se procura realizar la ecografía cuando los niños están dormidos o próximos a la toma del biberón. En ocasiones para facilitar que permanezcan inmóviles, la madre se lo da durante la exploración.

Procuramos utilizar el gel de contacto, a temperatura semejante a piel, para evitar la impresión inicial. En los niños de corta edad, explicándoles previamente en que consiste la exploración, tenemos más fácil su colaboración. Aunque inicialmente son reticentes a creernos, al realizarla se dan cuenta que realmente es indolora y se mantienen en una inmovilidad aceptable durante cierto tiempo. Esto nos permite, en la mayoría de los casos su realización.

A pesar de todas estas medidas, los niños, como es lógico, a veces hacen imposible valorar ecográficamente un globo o una órbita. En estas ocasiones

MATERIAL Y METODOS

hacemos un último intento, requiriendo la colaboración de la madre y/o padre para que le sujeten , sin forzarle. No obstante en más de una ocasión hemos tenido que suspender la exploración, a veces sin haberla comenzado y repetirla a otra hora u otro día. Nunca utilizamos sedación ni anestesia, porque no nos ha sido necesario. Por otro lado consideramos que se deben agotar todas esas posibilidades antes de recurrir a estas con mayor riesgo.

La ecografía es una técnica inocua que permite, dedicando más tiempo o incluso repitiéndola, obtener resultados satisfactorios hasta en las personas menos colaboradoras.

La utilización de sedación o anestesia, aumentaría los efectos secundarios y posibles riesgos, de una técnica en si misma, prácticamente carente de ellos.

Los grupos de población se han dividido en dos fundamentales: adultos y niños (menores de dieciocho años). En cada uno de ellos se han estudiado ocho tipos de patología: de retina, coroides, neoplasias, cristalino, patología congénita, vítreo, segmento anterior y órbita. Los resultados se han contabilizado en cada uno de ellos por separado y para cada población.

La valoración de la técnica ecográfica se ha hecho según la patología. En los casos en que se realizó estudio anatomopatológico, porque la patología lo requería, éste era el método de comprobación para la ecografía (biopsia, punción aspiración, estudio de la pieza en enucleaciones...). En los procesos infeccioso-inflamatorios, el análisis de muestras bacteriológicas. En otros enfermos era la valoración quirúrgica de los hallazgos ultrasonográficos, y en general, en todos ellos, correlacionando el diagnóstico oftalmológico clínico (tonometría, estudio del fondo de ojo, ecografía modo A, angiofluoresceingrafía, gammagrafía, TC...) con los resultados obtenidos en la ecografía.

El análisis estadístico se ha hecho mediante porcentajes, cálculo de sensibilidad (S), especificidad (E), fiabilidad (F) y valores predictivos positivo (VPr+) y negativo (VPr-) de la técnica ecográfica para cada grupo patológico y en conjunto. Los números decimales se han redondeado por exceso o por defecto, limitándolos a dos en todos los valores.

Hemos considerado verdaderos positivos (VP), las exploraciones ecográficas en que se detectaba un hallazgo patológico y éste se confirmaba, con la realización de otras pruebas.

MATERIAL Y METODOS

Verdaderos negativos, (VN) aquellas exploraciones ecográficas consideradas normales, para cada grupo patológico (aunque podían tener hallazgos de otros grupos) y se confirmó su veracidad mediante técnicas alternativas.

Falsos positivos (FP) los casos que mediante ultrasonidos sugerían patología de un grupo concreto y las pruebas complementarias descartaban ese hallazgo.

Falsos negativos (FN), las ecografías consideradas normales para un grupo patológico, que con otras técnicas se demostraban sus alteraciones.

RESULTADOS

RESULTADOS

Hemos realizado 239 ecografías a adultos. De ellos 234 corresponden al estudio de ambos globos de 117 personas y 5 a ecografías de control de algunas patologías. De las 239, solamente 164 fueron solicitadas por el Servicio de Oftalmología con sospecha de patología o dudas sobre la misma.

En el grupo infantil se realizaron 210 exploraciones. De ellas 190 corresponden al estudio bilateral de 95 niños y los 20 restantes son ecografías de control realizadas a 13 niños. En este grupo, se buscaba patología solamente en 147 estudios.

Las patologías estudiadas se han dividido en ocho grupos diferenciados, (tablas 1 y 2, figura 1):

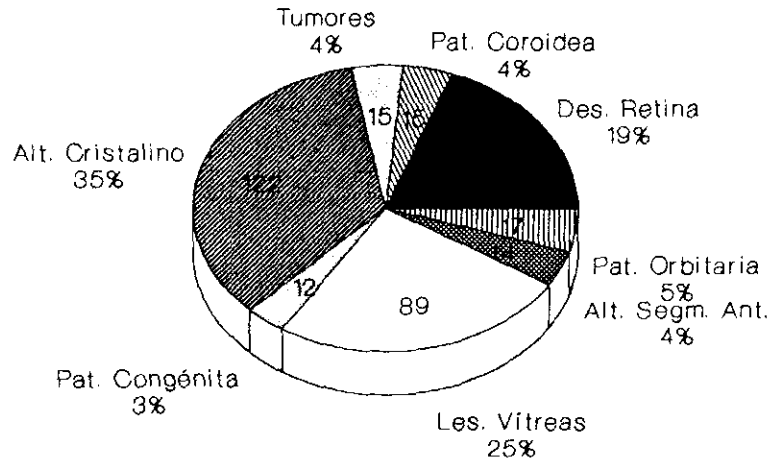
- I. Desprendimiento de retina.
- II. Patología coroidea: desprendimiento, engrosamiento...
- III. Neoplasias oculares benignas y malignas.
- IV. Alteraciones del cristalino. Cataratas, luxación, afaquia.
- V. Anomalías congénitas.
- VI. Afectación en cámara vítrea.
- VII. Hallazgos ecográficos patológicos del segmento ocular anterior.
- VIII. Alteraciones orbitarias.

En varias ocasiones un mismo globo ocular tenía alteraciones de distintos tipos. Igualmente algunos enfermos presentaban características de un grupo en un ojo y de otro en el contralateral.

En los enfermos que se realizaron ecografías sucesivas para valorar cambios evolutivos, a veces, los hallazgos variaban significativamente de una exploración a otra, apareciendo nuevas patologías. Todo ello será señalado en cada caso.

FIGURA 1

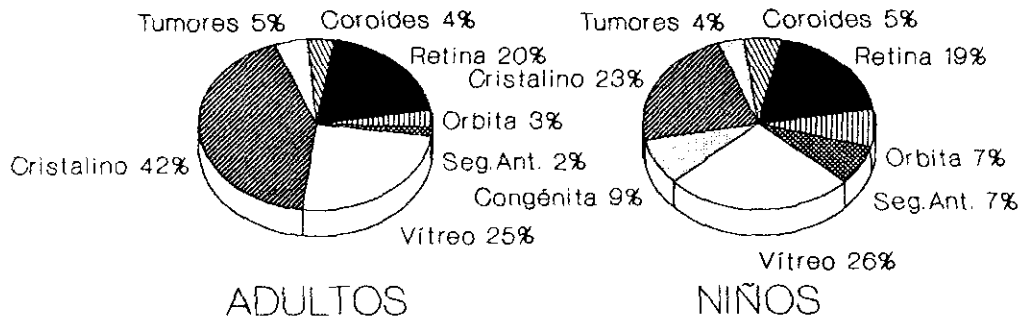
ECOGRAFIAS PATOLOGICAS



POBLACIONES ADULTA E INFANTIL

ECOGRAFIAS PATOLOGICAS

Población adulta e infantil



RESULTADOS

TABLA 1

ECOGRAFIAS POR GRUPOS PATOLOGICOS. POBLACION ADULTA

	Nº PERSONAS	Nº OJOS	Nº EXPLORACIONES
GRUPO I	107	141	145
GRUPO II	8	8	8
GRUPO III	17	23	23
GRUPO IV	75	108	108
GRUPO V	0	0	0
GRUPO VI	86	122	124
GRUPO VII	4	4	4
GRUPO VIII	17	17	17

TABLA 2

ECOGRAFIAS POR GRUPOS PATOLOGICOS. POBLACION INFANTIL

	Nº PERSONAS	Nº OJOS	Nº EXPLORACIONES
GRUPO I	53	59	74
GRUPO II	7	8	10
GRUPO III	24	32	41
GRUPO IV	29	33	37
GRUPO V	16	21	21
GRUPO VI	70	82	98
GRUPO VII	12	14	17
GRUPO VIII	31	39	45

RESULTADOS

GRUPO I. DESPRENDIMIENTO DE RETINA.

En la población infantil, se realizaron 74 ecografías correspondientes a 59 globos oculares de 53 niños (N) con sospecha de desprendimiento.

En la población adulta (A), fueron 145 las ecografías para explorar 141 ojos de 107 personas. Hallazgos patológicos se confirmaron en 42 ecografías de adultos (28,96%) y en 26 infantiles (35,13%). (figuras I.A y I.B).

El desprendimiento de retina se clasificó según la extensión. Observamos afectación total: nasal y temporal en 37 exploraciones ($37/68 = 54,41\%$). 22A y 15N. En 9 ($9/68 = 13,24\%$), 6A y 3N la localización fue temporal superior e inferior.

La extensión posterior en ambos lados, nasal y temporal, se vio en 6 casos ($6/68 = 8,82\%$), 5A y 1N. Con afectación solamente nasal, superior e inferior también, se encontró 1 niño.

En los desprendimientos que sólo tenían una zona pequeña de separación con el resto de las capas oculares, la localización más frecuente fue la nasal inferior y posterior, vista en 7 casos ($7/68 = 10,29\%$), 3A y 4N. Seguido de la extensión temporal superior en 3A y 1N. ($4/68 = 5,88\%$). 3 adultos se presentaron con afectación nasal superior ($3/68 = 4,41\%$). Finalmente, en 1 niño vimos un desprendimiento temporal inferior y posterior ($1/68 = 1,47\%$). (figura I.C).

En 18 niños ($18/53 = 33,96\%$) y en 18 adultos ($18/107 = 16,82\%$), encontramos un claro antecedente traumático.

En el grupo de población adulta además encontramos diabetes conocida por el enfermo, en 15 casos ($15/107 = 14,01\%$), miopía magna en 6 ($6/107 = 5,61\%$), e hipertensión arterial en 4 ($4/107 = 3,74\%$).

En la mayoría de los ojos explorados se encontraron otros hallazgos patológicos ecográficos, asociado o no, al desprendimiento. Todos ellos se han cuantificado del siguiente modo, (figura I.D):

FIGURA I.C

DESPRENDIMIENTOS DE RETINA. LOCALIZACION

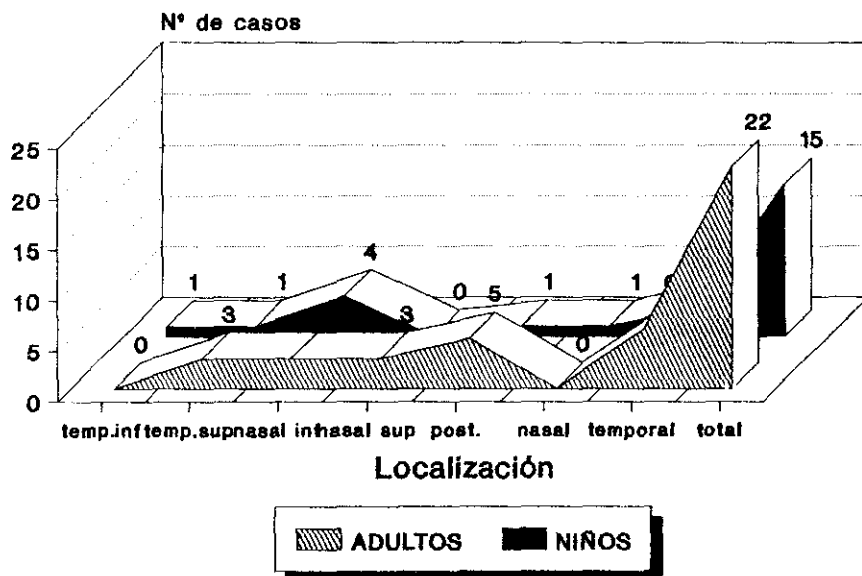
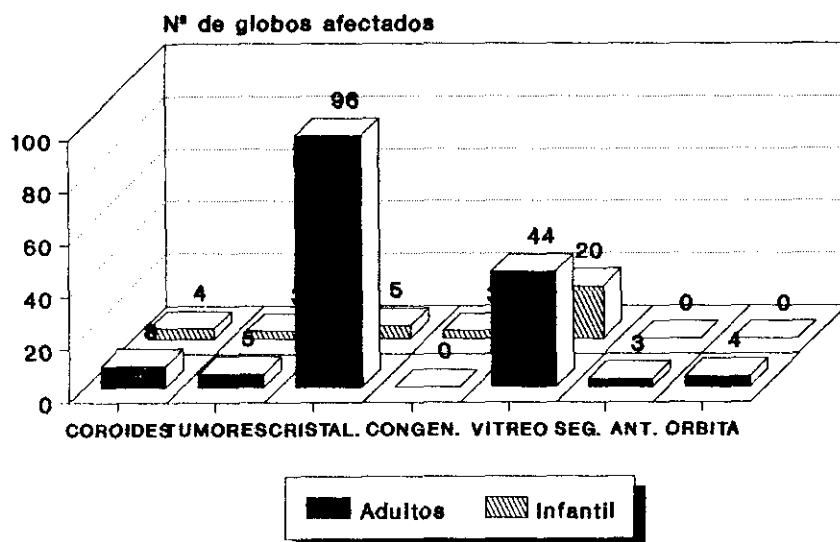


FIGURA I.D

**ECOGRAFIAS DE RETINA
Asociación a otras patologías**



RESULTADOS

En la población infantil 3 globos oculares (3/59 = 5,08%), tenían características ecográficas compatibles con tumor (retinoblastomas). Uno de ellos, sin embargo, no se confirmó posteriormente con otras pruebas como angiofluoresceingrafía y biopsia y por tanto, fue un falso positivo.

En otros 4 globos (4/59 = 6,67%) observamos alteraciones coroideas; en 5 (5/59 = 8,47%), patología del cristalino; en 3 (3/59 = 5,08%) anomalías congénitas y en 20 (20/59 = 33,9%) afectación de la cámara vítrea.

En la población adulta; en 5 globos oculares, (5/141 = 3,55%) se detectó un tumor, en 8 (8/141 = 5,67%) afectación coroidea, en 96 (96/141 = 68,09%) alteraciones del cristalino, en 44 (44/141 = 31,21%) patología vítrea, en 4 (4/141 = 2,84%) enfermedad orbitaria, anterior o posterior y en 3 (3/141 = 2,13%), los hallazgos ecográficos patológicos se localizaron en el segmento ocular anterior.

La afectación tumoral como es sabido, siempre se asocia a desprendimiento de retina. Por ello, queremos hacer la salvedad, de que solamente hemos incluido en la asociación desprendimiento de retina-tumor, señalada anteriormente, aquellos globos oculares en los cuales se observaba el desprendimiento, en una localización diferente de la neoplasia.

En los ojos con tumor ocular, el desprendimiento que limita al mismo, no se ha contabilizado en este grupo. Esta patología será analizada en el grupo III con los tumores.

La sensibilidad y la especificidad de la técnica para el grupo de los desprendimientos de retina es la siguiente:

En la población adulta:

$$S = \frac{VP}{VP + FN} \% = \frac{42}{42+0} \% = 100\%$$

$$E = \frac{VN}{VN + FP} \% = \frac{103}{103+0} \% = 100\%$$

$$VPr(+) = \frac{VP}{VP + FP} \% = \frac{42}{42+0} \% = 100\%$$

RESULTADOS

$$VPr(-) = \frac{VN}{VN + FN} \% = \frac{103}{103+0} \% = 100\%$$

En la población infantil :

$$S = \frac{VP}{VP + FN} \% = \frac{26}{26+0} \% = 100\%$$

$$E = \frac{VN}{VN + FP} \% = \frac{48}{48+0} \% = 100\%$$

$$VPr(+)= \frac{VP}{VP + FP} \% = \frac{26}{26+0} \% = 100\%$$

$$VPr(-)= \frac{VN}{VN + FN} \% = \frac{48}{48+0} \% = 100\%$$

La fiabilidad en ambos grupos también es del 100%.

En 39 globos oculares del grupo infantil (39/59 = 66,1%) y en 112 del grupo adulto (112/141 = 79,43%), la indicación de la ecografía fue la existencia de un medio ocular no transparente. De todos ellos se confirmó el desprendimiento en 28 exploraciones (28/151 = 18,54%). 20 adultos y 8 niños.

En las restantes ecografías, 33 adultos y 35 niños; el estudio oftalmoscópico previamente realizado, había sospechado patología y el estudio ultrasonográfico se solicitaba para valorar la extensión, la localización exacta, la caracterización que aproximase a un diagnóstico, y la posible asociación a otras patologías no sospechadas clínicamente.

A continuación vemos las figuras más representativas de esta patología.

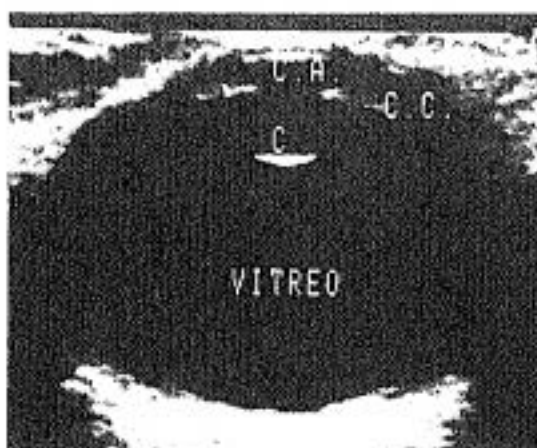


Figura 1.1

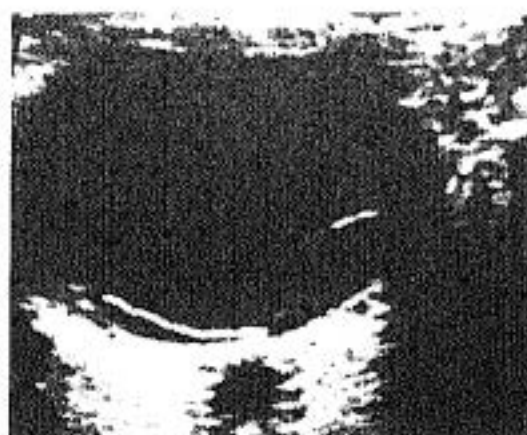

Figura 1.2



Figura 1.3

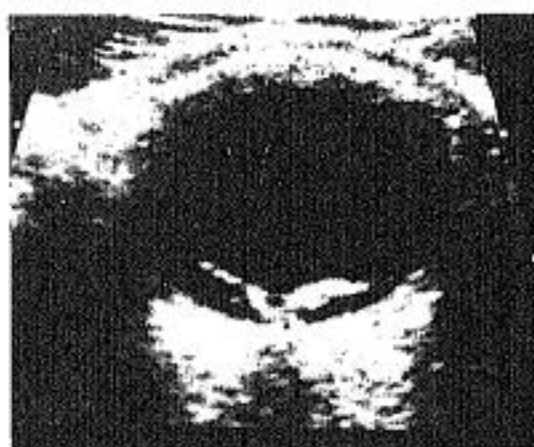

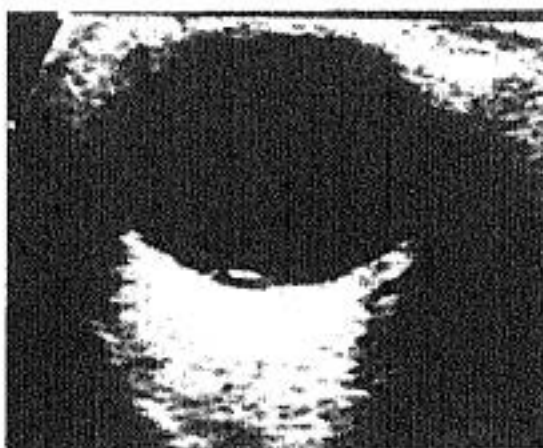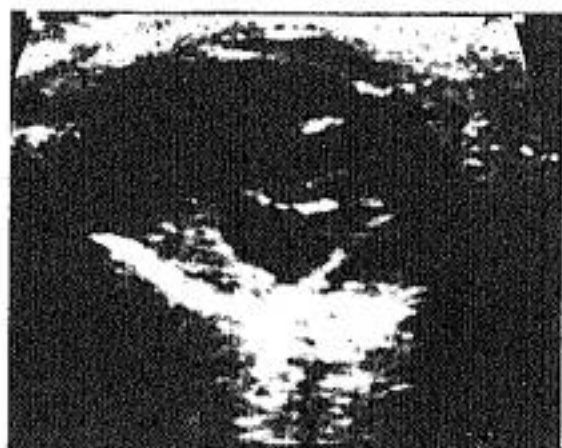Figura 1.4

Figura 1.1 *Globo ocular normal. C.A. Cámara anterior. C.C. Cuerpo ciliar. C. Cristalino, cara posterior.*

Figura 1.2, 1.3, 1.4 *Desprendimientos totales de retina.*



Figuras 1.5 - 1.6



Figuras 1.7 - 1.8

Figura 1.5 - *Desprendimiento de retina. Membrana y ecos vítreos dispersos por encima de ella.*

Figura 1.6 - *Desprendimiento total de retina. Hemorragia retrorretiniana. Retinopatía proliferativa diabética en cuadrante posterior izquierdo de la fotografía.*

Figura 1.7 - *D. de retina y múltiples membranas vítreas anteriores. Hemorragia retrorretiniana.*

Figura 1.8 - *Mínimo desprendimiento exudativo.*

RESULTADOS

GRUPO II. PATOLOGIA COROIDEA

En este grupo, en la población adulta, hemos realizado 8 ecografías en 8 globos oculares del mismo número de personas. En el grupo infantil se realizaron 10 ecografías pertenecientes a 8 globos oculares de 7 niños. Sólo uno de ellos tenía afectación bilateral.

La patología observada se ha clasificado en dos tipos: desprendimiento coroideo y engrosamiento. (figura II.A).

El primer tipo lo observamos en 8 exploraciones. (3 infantiles y 5 de adultos).

En la población infantil se registró claro antecedente traumático en 3 casos. En el grupo de adultos, sólo presentaba este antecedente 1. Un enfermo adulto era diabético.

La afectación coroidea, como los otros grupos patológicos; se observó asociada a otros hallazgos en muchas exploraciones.

En el grupo adulto, concretamente, los ocho pacientes tenían también desprendimiento de retina. Anomalías del cristalino se observaron en cuatro; afectación vítrea en dos, patología de la órbita en dos y sólo uno presentó alteración en el segmento ocular anterior. (figura II.B).

En el grupo infantil, los hallazgos asociados más frecuentes fueron en vítreo (5 niños). Otros 2 niños tenían alteraciones del cristalino y finalmente, uno tenía afectación del segmento anterior.

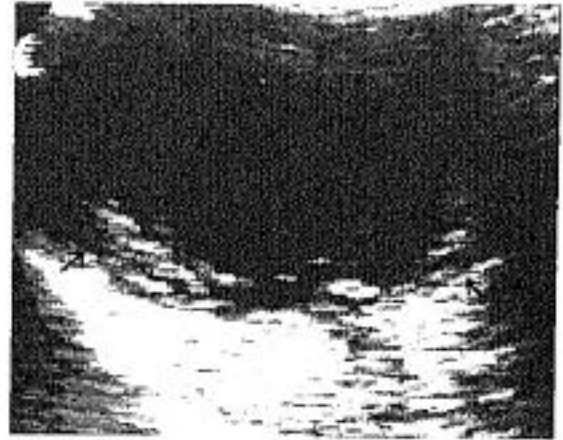
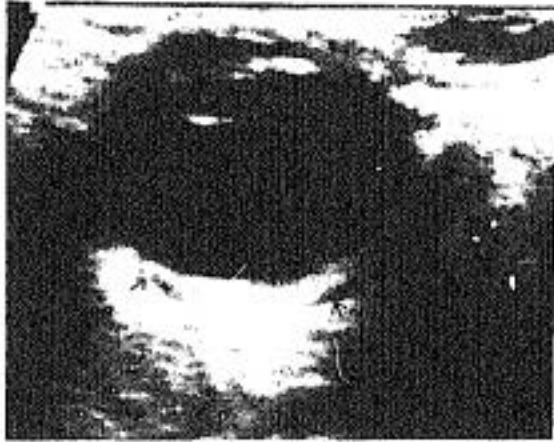La exploración oftalmológica no fue concluyente, por la existencia de medios oculares opacos en 5 adultos y 2 niños.

La sensibilidad y la especificidad de la técnica en este grupo patológico es del 100% en la población adulta. En la población menor de dieciocho años la sensibilidad es del 100% y la especificidad es $2/3 = 66,66\%$. En este mismo grupo, el $VPr(+)$ = 87,5% y el $VPr(-)$ = 100%. La fiabilidad ecográfica en este grupo es del 90%.

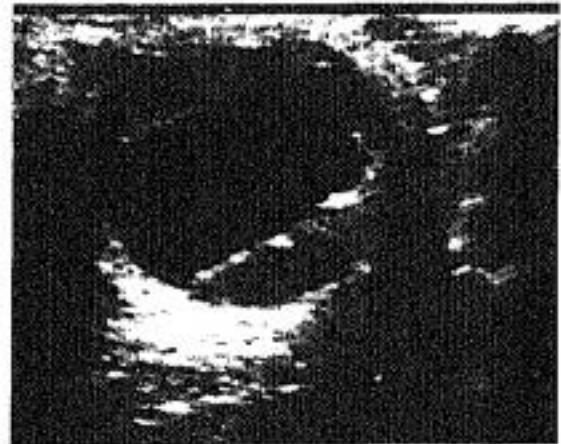
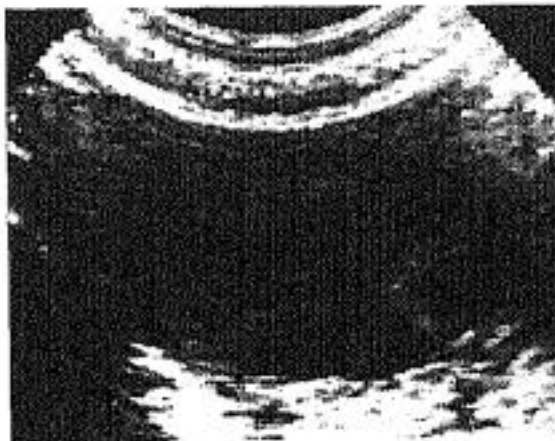
RESULTADOS

Las edades de los pacientes se han tabulado en la tabla 5.

A continuación mostramos algunas de las fotos más representativas.



Figuras II.1 - II.2



Figuras II.3 -II.4

Figura II.1 - *Engrosamiento de capas oculares. Halo hipocogénico por edema por fuera de ellas.*

Figura II.2 - *Desprendimiento de retina y de coroides ().*

Figura II.3 - *Coroides desprendida sobre todo por ecuador del globo.*

Figura II.4 - *Desprendimiento retino-coroideo con hemorragia subyacente.*

FIGURA II.A

PATOLOGIA COROIDEA
Población adulta e infantil

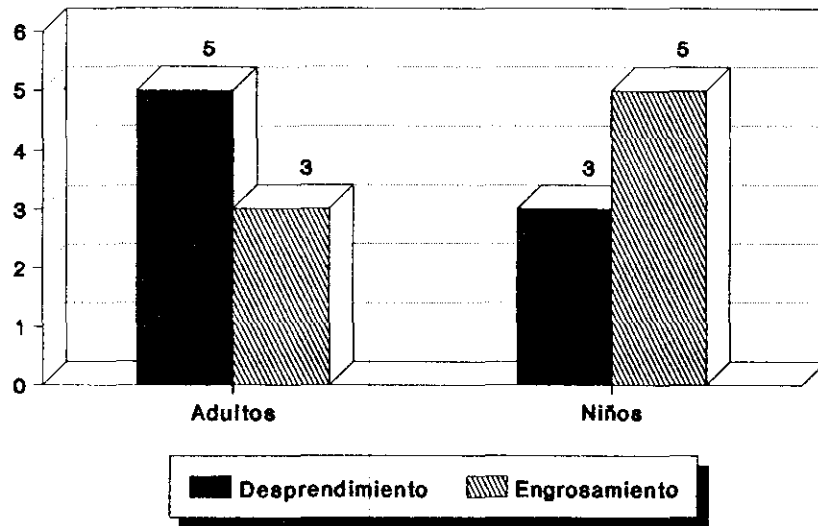
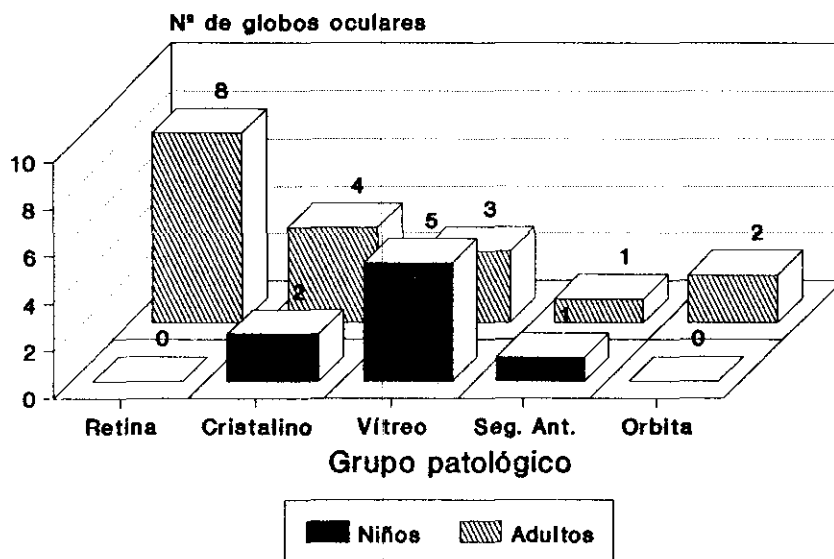


FIGURA II.B

GRUPO II. ECOGRAFIAS DE COROIDES
Asociación a otras patologías



GRUPO III. NEOPLASIAS OCULARES BENIGNAS Y MALIGNAS

En la población adulta se realizaron 23 ecografías correspondientes al mismo número de ojos de 17 personas.

En el grupo infantil fueron 41 las exploraciones para estudiar 32 globos oculares en 24 niños.

Los tumores encontrados varían según la población estudiada. Por este motivo hemos clasificado esta patología en distintos tipos en cada grupo. En el grupo de población adulta, hemos encontrado ecografías sugestivas de tumor en 10 casos. De ellos 5 correspondieron a melanomas, 3 a metástasis y 2 nevus. Las metástasis fueron de mama, próstata y un tumor indiferenciado de origen desconocido.

En un enfermo los hallazgos ecográficos fueron inespecíficos y se valoraron como posible tumor. Posteriormente se comprobó, con pruebas alternativas, que se trataba de un proceso inflamatorio. Este caso se contabilizó como falso positivo.

De los 23 globos explorados, en 14 se encontraron otras patologías asociadas. En los 10 que se confirmó la existencia de tumor, tenían además otros hallazgos. Los 4 restantes, se descartó la presencia tumoral, pero se diagnosticó patología de otro tipo o incluso asociación de varias.

Los resultados de estos hallazgos se cuantificaron como sigue: Desprendimiento de retina se observó en 8 globos oculares. Alteraciones del cristalino en 4. Patología orbitaria en 3 y hallazgos ecográficos anormales del vítreo en 1.

En el grupo de población infantil se detectaron retinoblastomas en 5 exploraciones. En 6 ecografías los hallazgos no correspondieron con el diagnóstico definitivo. En 4 de ellos se interpretaron como tumores como primera posibilidad diagnóstica y sin embargo, se comprobó mediante otras pruebas, que no correspondían a neoplasias, sino a procesos inflamatorios. Se han contabilizado, por tanto, como falsos positivos. Las otras 2 exploraciones se valoraron ecográficamente como hallazgos no tumorales y se confirmó posteriormente el diagnóstico de tumor. Se han incluido como falsos negativos.

RESULTADOS

Tanto en unos como en otros, la exploración ultrasonográfica, si detectó la existencia de hallazgos patológicos, aunque las características de los mismos no nos permitió diferenciar entre un proceso tumoral y enfermedad inflamatoria.

De las 41 ecografías realizadas, 30 se consideraron normales (ausencia de neoplasia) y se confirmó mediante otras técnicas ($30/41 = 73,17\%$), (VN). En 15, sin embargo, se objetivaron otras patologías ($15/41 = 36,58\%$), asociadas o no a la neoplasia.

En este grupo de población infantil determinados signos clínicos como estrabismo y leucocoria fueron valorados con mayor cuidado, por ser una forma de presentación no infrecuente de las neoplasias oculares. En nuestro trabajo el 42,85% de los retinoblastomas comprobados, se manifestaron con leucocoria. Por ello, cuando la exploración oftalmológica presentaba alguna dificultad y se asociaba a alguno de estos signos, se realizaba la ecografía para descartar la presencia de tumor; aunque en la mayoría no hubiera una sospecha clínica importante.

Con estas características se estudiaron 15 ojos: 6 con leucocoria y 9 por estrabismo. En 3 de ellos, concretamente con leucocoria, se objetivaron 3 retinoblastomas respectivamente (20%). En las 12 ecografías restantes, no se observaron hallazgos sugestivos de neoplasia.

De los 32 globos explorados para confirmar o descartar patología tumoral, en 15 ($15/32 = 46,87\%$) se observaron además otros hallazgos pertenecientes a otros grupos patológicos. Así encontramos en 13 globos alteraciones vítreas ($13/32 = 40,62\%$). En 8 desprendimiento de retina ($8/32 = 25\%$). En 6 patología relacionada con el cristalino ($6/32 = 18,75\%$). En 3 anomalías congénitas ($3/32 = 9,37\%$). En 1 engrosamiento coroideo ($1/32 = 3,12\%$). Finalmente en 1 también, afectación del segmento anterior ($1/32 = 3,12\%$).

La exploración oftalmoscópica no fue valorable en 16 niños y 6 adultos por la presencia de medios oculares no transparentes ($22/41 = 53,66\%$).

La sensibilidad y el valor predictivo negativo de la técnica, para este grupo patológico son del 100% en la población adulta. La especificidad es del 92,31% y el valor predictivo positivo del 90,91%. En la población infantil:

RESULTADOS

$$S = \frac{VP}{VP + FN} \times 100 = \frac{5}{5+2} \% = 71,43\%$$

$$E = \frac{VN}{VN + FP} \times 100 = \frac{30}{30+4} \% = 88,24\%$$

$$VPr(+) = \frac{VP}{VP + FP} \% = \frac{5}{5+4} \% = 55,56\%$$

$$VPr(-) = \frac{VN}{VN + FN} \% = \frac{30}{30+2} \% = 93,75\%$$

La fiabilidad de la técnica en la población adulta es de 95,65% y en la población infantil 85,37%.

Las edades de presentación de los pacientes de este grupo patológico se han representado en las figuras III.C y III.D.

FIGURA III.C

GRUPO III. TUMORES OCULARES

Población adulta

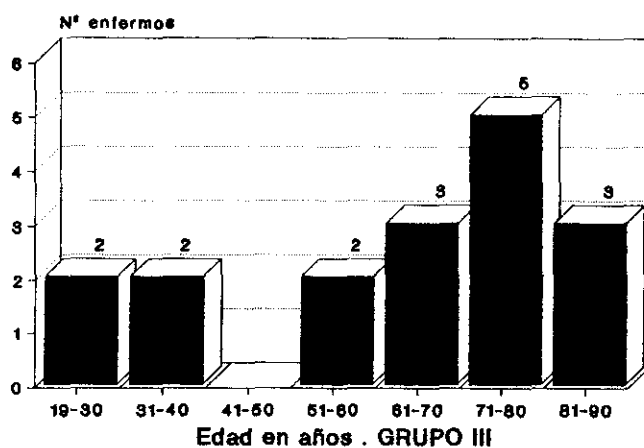
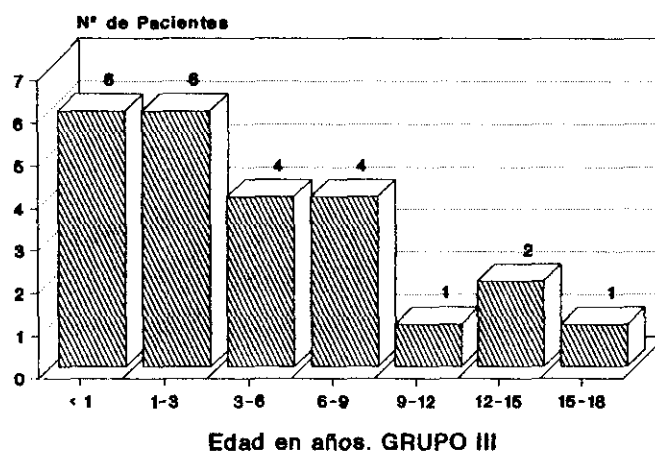


FIGURA III. D

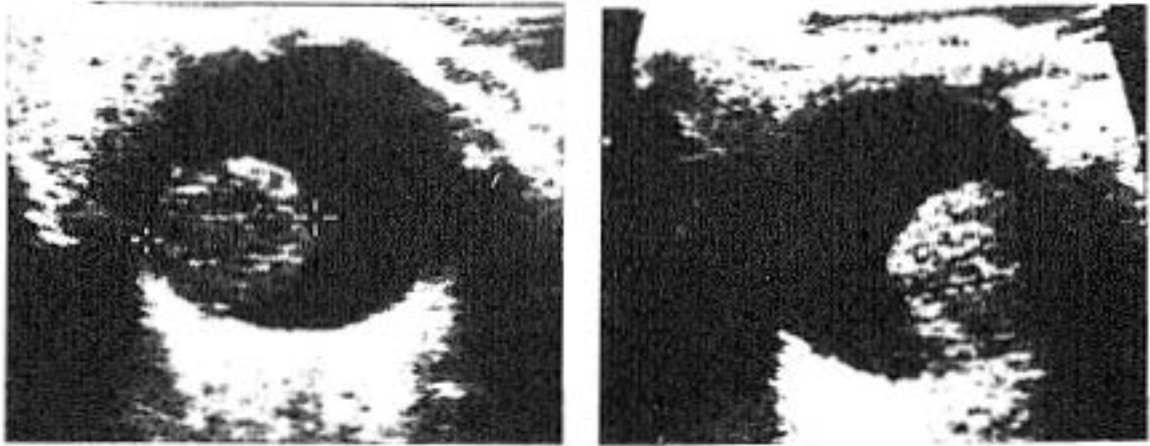
GRUPO III. TUMORES OCULARES

Población infantil



RESULTADOS

A continuación mostramos unas imágenes de las más representativas.



Figuras III.1 - III.2

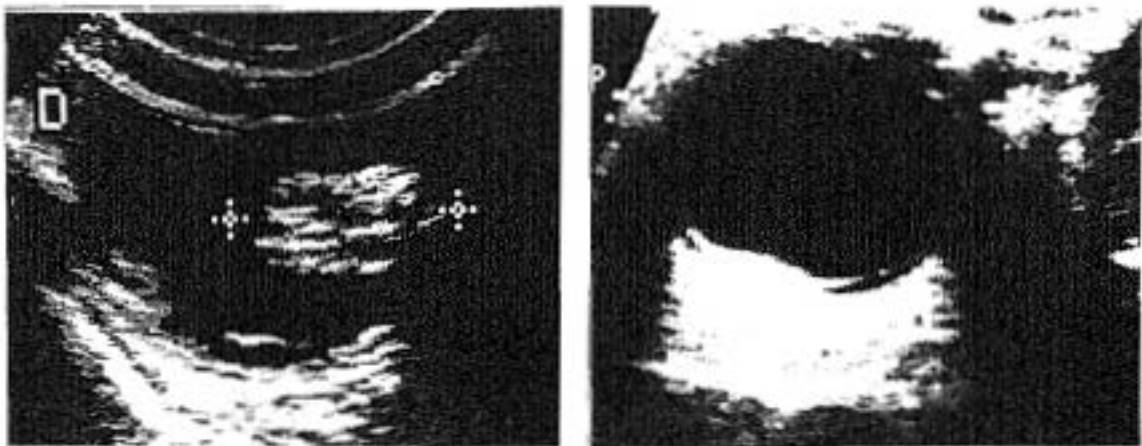


Figura III.3 - III.4

Figura III.1 - *Melanoma de coroides.*

Figura III.2 - *Metástasis de carcinoma de próstata.*

Figura III.3 - *Retinoblastoma múltiple.*

Figura III.4 - *Nevus coroideo que desprende la retina.*

RESULTADOS

GRUPO IV. ALTERACIONES DEL CRISTALINO: CATARATA, LUXACION, AFAQUIA

En este grupo hemos estudiado 37 exploraciones ecográficas correspondientes a 33 globos oculares de 29 niños. En la población adulta, fueron 108 las ecografías del mismo número de globos oculares, pertenecientes a 75 personas. Dependiendo de los hallazgos ultrasonográficos hemos clasificados las cataratas en tres tipos:

- 1) Aumento de la ecogenicidad de la lente de forma difusa y homogénea.
- 2) Hiperecogenicidad predominante en el centro del cristalino.
- 3) Aumento de la ecogenicidad de la pared anterior y/o posterior de la lente o su cápsula.

En múltiples ocasiones en un mismo cristalino, se observaron características de dos o los tres tipos ecográficos.

Los resultados obtenidos son los siguientes:

En el grupo de adultos, de las 108 ecografías, en 91 se observó algún hallazgo ecográfico ($91/108 = 84,26\%$). 71 correspondieron a cataratas ($71/91 = 78,02\%$). 17 afaquias ($17/91 = 18,68\%$). Y 3 luxaciones ($3/91 = 3,3\%$).

Los pacientes con cataratas presentaban ecogenicidad difusa de la lente 18 ($18/71 = 25,35\%$). En 24 casos la localización preferente fue central ($24/71 = 33,8\%$) y en 68 se observó aumento de la marca de la pared posterior y/o anterior del cristalino o hiperecogenicidad capsular. ($68/71 = 95,77\%$). La mayoría de las cataratas (39 casos = $54,93\%$), como puede verse, tenían alteraciones ecográficas de varios tipos a la vez.

En 17 exploraciones, la ecografía fue considerada normal, comprobándose, mediante otras exploraciones, la existencia de opacidad, por ello se incluyen en el grupo de falsos negativos de la técnica.

12 enfermos tenían claro antecedente traumático. En 2 la catarata se venía observando desde el nacimiento y en otros 2 se objetivó una patología infeccioso-inflamatoria previa, que había causado la hiperecogenicidad del cristalino.

RESULTADOS

Se contabilizaron 91 verdaderos positivos, es decir, aquellas exploraciones en que los hallazgos ultrasonográficos y clínicos coincidían.

De los 108 ojos estudiados en 39 se encontraron otras patologías ecográficamente visibles (39/108 = 36,11%). De ellos 23 correspondieron a anomalías vitreas (23/39 = 58,97%), 16 a desprendimiento de retina (16/39 = 41,02%), 4 a alteraciones coroideas (4/39 = 10,26%), 3 tenían lesiones orbitarias (3/39 = 7,69%), 1 afectación del segmento anterior (1/39 = 2,56%) y finalmente en 1 paciente se objetivó un melanoma oculto a la exploración oftalmoscópica, por la opacidad del cristalino (1/39 = 2,56%).

Como antecedentes personales, probablemente relacionados con su patología, registramos en 10 enfermos diabetes de larga evolución. Cinco padecían miopía magna.

En el grupo de población infantil observamos 22 ecografías, correspondientes a 18 ojos, con hiperecogenicidad del cristalino. La mayoría de ellas tenían asociación de varios tipos ecográficos (15/22 = 68,18%).

El patrón de afectación difusa se vio en 10 casos, (10/22 = 45,45%), en 9 la ecogenicidad era central (9/22 = 40,91%) y en 18 la cápsula posterior de la lente era visible con ultrasonidos, o había hiperecogenicidad en la pared posterior y/o anterior de la misma.

En 8 exploraciones no se objetivó la lente, por afaquia. En 1 se observó una subluxación.

De los 33 ojos explorados, 23 tenían cataratas clínicamente, sin embargo, ecográficamente sólo se objetivó en 18 (18/23 = 78,26%). Es decir en 5 globos oculares (5/23 = 21,74%), hemos considerado falso negativo el diagnóstico ultrasonográfico.

La etiología de las cataratas diagnosticadas clínicamente (23 globos), pertenece a los siguientes grupos. En 9 eran congénitas, en 8 había un antecedente traumático muy claro; en 2 fue patología infeccioso-inflamatoria y finalmente en 4 no se encontró una etiología concreta.

En 15 globos oculares explorados, además de la patología del cristalino, se objetivaron otros hallazgos ecográficos e incluso en algunos de ellos dos o más alteraciones pertenecientes a distintos grupos patológicos. Así cuantificamos 6 desprendimientos de retina (6/15 = 40%), 9 con alteraciones vitreas (9/15 = 60%), 5 con patología del segmento anterior (5/15 =

RESULTADOS

33,33%), 1 con afectación coroidea (1/15 = 6,66%), 1 con anomalías orbitarias (1/15 = 6,66%) y finalmente otro con lesión congénita (1/15 = 6,66%).

La sensibilidad, la fiabilidad y los valores predictivos de la técnica para este grupo patológico, se ha calculado con los siguientes resultados.

En la población adulta:

$$S = \frac{VP}{VP + FN} \times 100 = \frac{91}{91+17} \% = 84,26\%$$

$$VPr(+)= \frac{VP}{VP + FP} \times 100 = \frac{91}{91+0} \% = 100\%$$

$$F = \frac{VP + VN}{VP+VN+FP+FN} \times 100 = \frac{91}{108} \% = 84,26\%$$

En la población infantil:

$$S = \frac{VP}{VP + FN} \times 100 = \frac{31}{31+5} \% = 86,11\%$$

$$VPr(+)= \frac{VP}{VP + FP} \times 100 = \frac{31}{31+0} \% = 100\%$$

$$VPr(-)= \frac{VN}{VN + FN} \times 100 = \frac{1}{1+5} \% = 16,67\%$$

$$F = \frac{VP + VN}{VP+VN+FP+FN} \times 100 = \frac{32}{37} \% = 86,49\%$$

Las edades de los pacientes de este grupo se han recogido en las figuras IV.C y IV.D.

FIGURA IV. C

GRUPO IV. PATOLOGIA DEL CRISTALINO

Población Adulta

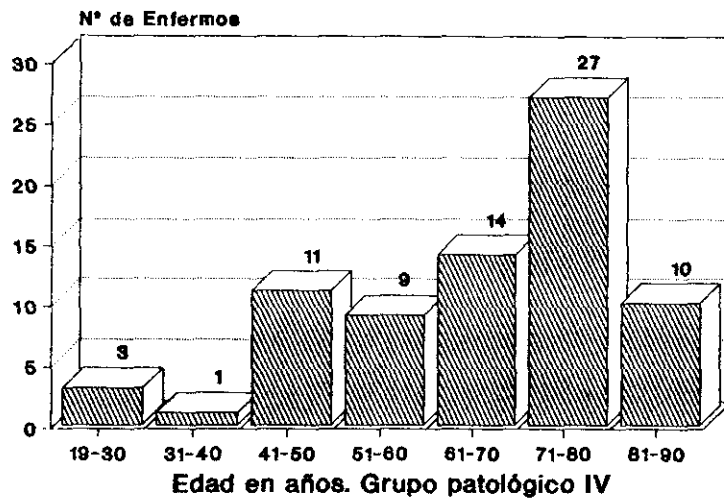
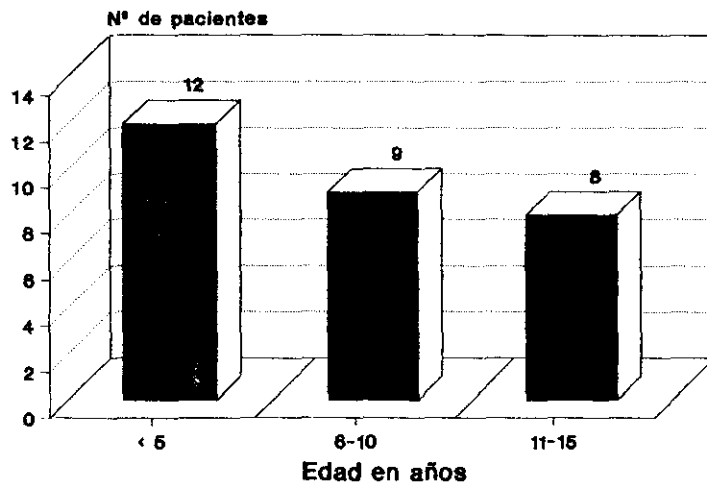
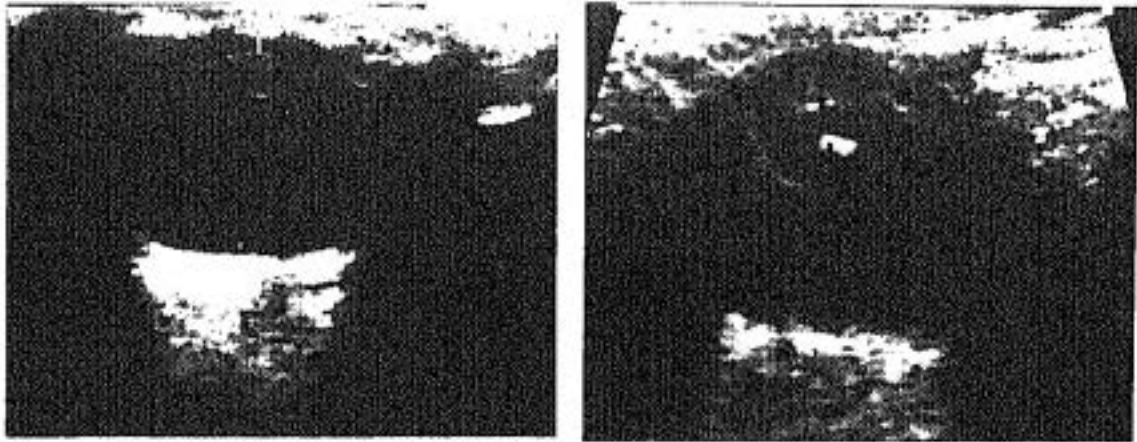


FIGURA IV. D

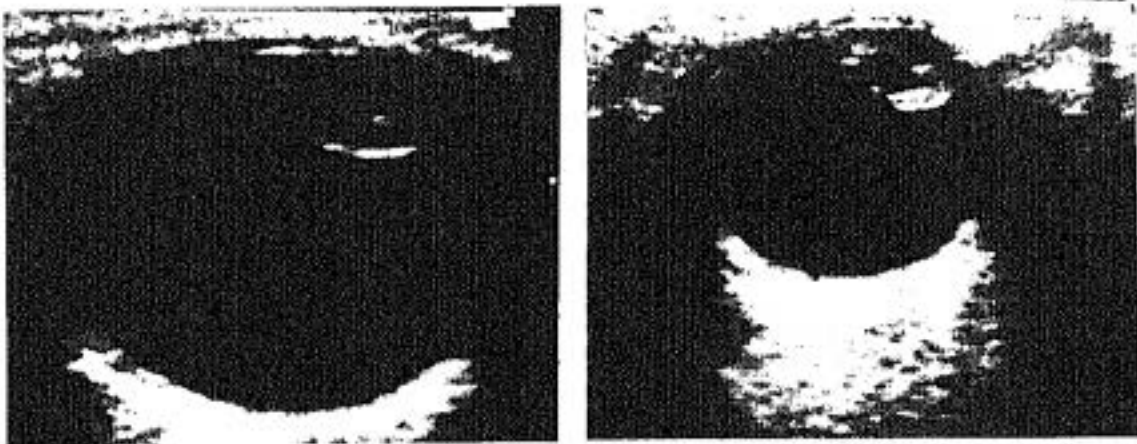
GRUPO IV. PATOLOGIA DEL CRISTALINO

Población Infantil





Figuras IV.1 - IV.2



Figuras IV.3 - IV.4

Figura IV.1 - *Hiperecogenicidad difusa del cristalino.*

Figura IV.2 - *Ecogenicidad predominantemente central y capsular.*

Figuras IV.3 y IV.4 - *Aumento de la ecogenicidad capsular y subcapsular del cristalino.*

RESULTADOS

GRUPO V. ANOMALIAS CONGENITAS

En este grupo patológico hemos realizado 21 ecografías correspondientes a 21 ojos de 16 niños. En 5 de ellos se sospechaba afectación bilateral.

Los resultados obtenidos son los siguientes: En 9 la exploración ultrasónica se consideró normal, (VN). En 12 exploraciones (VP) se objetivó algún tipo de patología. De ella 6 correspondieron a persistencia de vítreo primario hiperplásico (PVPH), ($6/12 = 50\%$), 2 de las cuales, por afectación bilateral del mismo niño (paciente) tenían además, uno buftalmos y otro microftalmia.

En 3 se objetivó microftalmia como único hallazgo patológico y en los 3 restantes se observaron malformaciones congénitas más severas. En general alteraciones de las vesículas ópticas, en su desarrollo embriológico. Dos de ellos estaban además asociados a microftalmia y uno tenía calcificaciones. (figura).

En el grupo de verdaderos negativos, la ecografía se solicitaba por diferentes motivos. Un niño padecía glaucoma congénito y se querían descartar otras malformaciones asociadas. Otros 3 niños tenían afectación bilateral. Uno asimetría ocular, con blefarospasmo. Otro alteraciones iridianas tipo coloboma y el tercero había padecido toxoplasmosis congénita y se observaba una microcórnea. En todos ellos la ultrasonografía descartó la existencia de otras anomalías congénitas.

En 3 niños se hizo tomografía axial computada (TC), complementaria al diagnóstico y en 2 ecografía cerebral, uno de los cuales padecía hemorragia grado I.

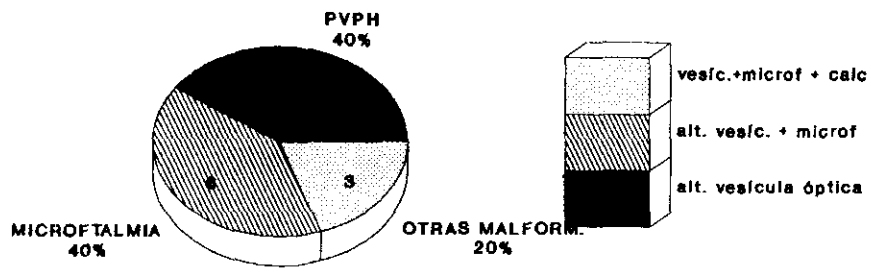
De los globos explorados, en 4 se encontraron otras alteraciones asociadas ($4/21 = 19,05\%$). Contabilizamos desprendimiento de retina en 2 ojos ($2/4 = 50\%$), catarata congénita en 3 ($3/4 = 75\%$) e hiperecogenicidad vítrea en 1 ($1/4 = 25\%$). Como puede verse 2 tenían afectación múltiple.

En este grupo patológico no tuvimos ningún falso positivo ni negativo. La fiabilidad de la técnica es, por tanto, del 100%.

Las edades de este grupo patológico y los tipos, se han recogido en las figuras V.A y V.B.

FIGURA V.A

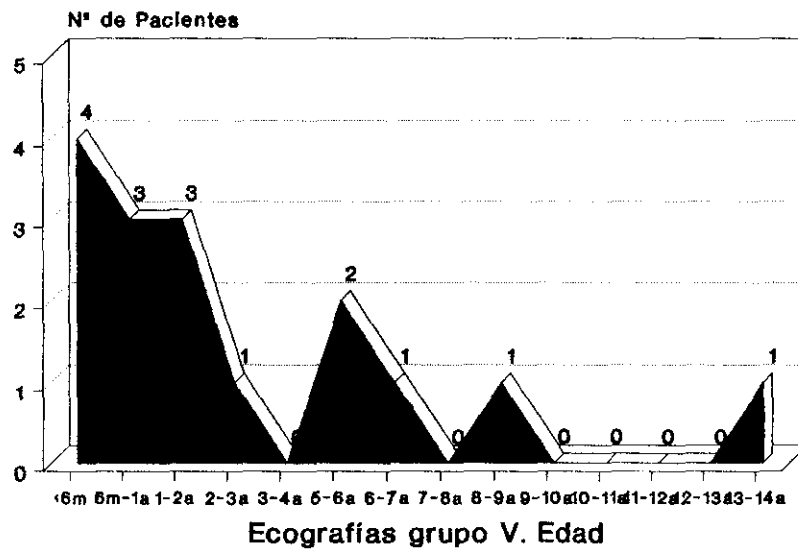
GRUPO V. PATOLOGIA CONGENITA Tipos. Población infantil



PVPH- Peralencia vitreo primario hiperplásico.

FIGURA V.B

PATOLOGIA CONGENITA. EDAD DE PACIENTES



RESULTADOS

GRUPO VI. PATOLOGIA DE LA CAMARA VITREA

En este grupo se realizaron 124 exploraciones ecográficas a 86 personas adultas estudiando 122 globos oculares.

En la población infantil fueron 98 exploraciones sobre un total de 82 ojos en 70 niños.

En el grupo de estudio de personas adultas en 71 exploraciones ($71/124 = 57,26\%$), no se observaron hallazgos patológicos desde el punto de vista ecográfico. Asimismo se confirmaron estos mismos resultados con otros métodos, por lo que se han considerado verdaderos negativos.

En 53 exploraciones se encontraron características ecográficas de alguna enfermedad vítrea. ($53/124 = 42,74\%$). El hallazgo patológico más frecuentemente visto, fue ecogenicidad del vítreo de forma difusa o más o menos localizada, observado en 46 exploraciones ($46/53 = 86,79\%$). Localización únicamente retrolental, solamente fue registrada en 3 casos ($3/53 = 5,66\%$).

Observamos calcificación vítrea con sombra acústica posterior y quiste vítreo en 2 casos respectivamente.

Líneas hiperecogénicas bien definidas y de trayecto irregular, aparecieron en 14 exploraciones ($14/53 = 26,42\%$). Algunos de ellas simulando desprendimiento de retina. Serán comentadas en el capítulo de discusión.

En 10 enfermos ($10/86 = 11,63\%$) se recogió un claro antecedente traumático ocular en la anamnesis. 13 pacientes sufrían diabetes de larga evolución. ($13/86 = 15,12\%$).

De los 122 ojos de personas adultas, con sospecha de patología vítrea, en 87 ($87/122 = 71,31\%$), se encontraron hallazgos de otros grupos. Estos estaban asociados a alteraciones vítreas en algunos casos (53) y con vítreo normal en otros (34).

Estas asociaciones se han cuantificado con los siguientes datos: desprendimiento de retina se observó en 25 globos oculares de los explorados ($25/87 = 28,74\%$), alteraciones del cristalino ecográficamente visibles en

RESULTADOS

66 (66/87 = 75,86%); (excluimos aquí aquellos enfermos con catarata clínica que ecográficamente no se observaba hiperecogenicidad de la lente). Afectación coroidea se observó en 6 casos (6/87 = 6,9%). Patología orbitaria y del segmento anterior se presentó en 2 enfermos, uno en cada tipo (1/87 = 1,15%). En muchas ocasiones se observaba en el mismo globo ocular patología de dos grupos.

89 ojos de los explorados (89/122 = 72,95%), tenían un medio ocular no transparente, para la valoración clínica u oftalmoscópica. La opacidad vítrea por hemorragia era una de las causas más frecuentes, no obstante, también había alteraciones del cristalino, (69 casos), que impedían valorar correctamente incluso, la hemorragia vítrea.

En el grupo de población infantil, de los 98 ecografías realizadas, 62 fueron normales (62/98 = 63,27%). De estas últimas en 2 se diagnosticó una fibroplasia retrolental por otros métodos que ecográficamente no se vio, es decir constituyen dos falsos negativos.

Ambas exploraciones correspondían a los dos globos oculares del mismo niño. En otros cuatro se diagnosticó una retinopatía por prematuridad.

En 36 exploraciones se encontraron hallazgos patológicos (36/98 = 36,73%) y al igual que en el grupo adulto, el más frecuentemente detectado fue aumento de la ecogenicidad vítrea dispersa o localizada, con 31 (31/36 = 86,11%). En 4 casos la ecogenicidad fue predominantemente retrolental (4/36 = 11,11%). Un caso presentaba además calcificaciones (1/36 = 2,78%). Y finalmente, en un caso el hallazgo patológico encontrado fue una línea hiperecogénica irregular en vítreo, "tracto vítreo" (1/36 = 2,78%).

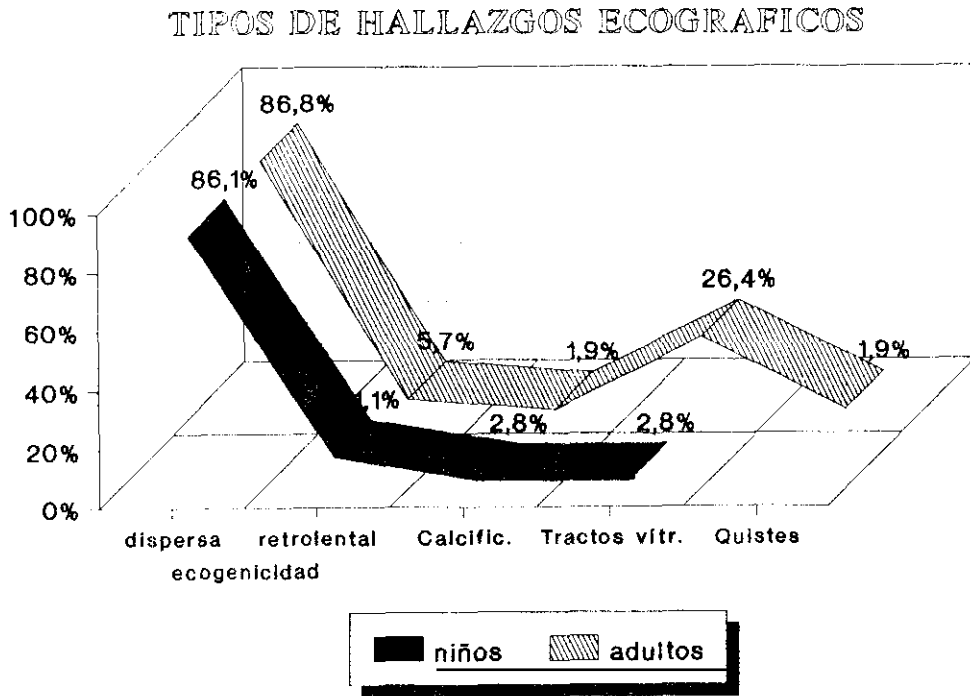
Solamente en dos niños se observó la existencia de cuerpos extraños en el globo ocular; aunque referían antecedente traumático 18 (18/70 = 25,71%).

En muchos casos esto era debido a que la ecografía se realizaba posteriormente a la intervención quirúrgica urgente en la cual se habían extraído los restos materiales alojados en el globo o la órbita, como consecuencia del traumatismo.

La mayoría de los globos oculares estudiados, con sospecha de alteraciones vítreas, se asociaban a otras patologías visibles ecográficamente, o incluso, a varias de ellas.

RESULTADOS

FIGURA VI.A



Encontramos desprendimiento de retina en 15, alteraciones del cristalino en 21, desestructuración del segmento anterior en 11, patología congénita en 7. alteraciones orbitarias en 6, desprendimiento y/o engrosamiento coroideo en 3 y en un caso se detectó un retinoblastoma subyacente a una hemorragia vítrea.

El estudio de la sensibilidad, la especificidad, y los valores predictivos de la técnica, para este grupo patológico es del 100% en la población adulta. En la población menor de 18 años, la sensibilidad es del 94,74%, el VPr(-) del 96,77% y la fiabilidad del 97,96%, sobre una prevalencia de 38 casos.

Las edades de presentación se han reflejado en las figuras VI.C y VI.D.

FIGURA VI.C

ECOCRAFIAS GRUPO VI. PATOLOGIA DEL VITREO
Población adulta. Edad

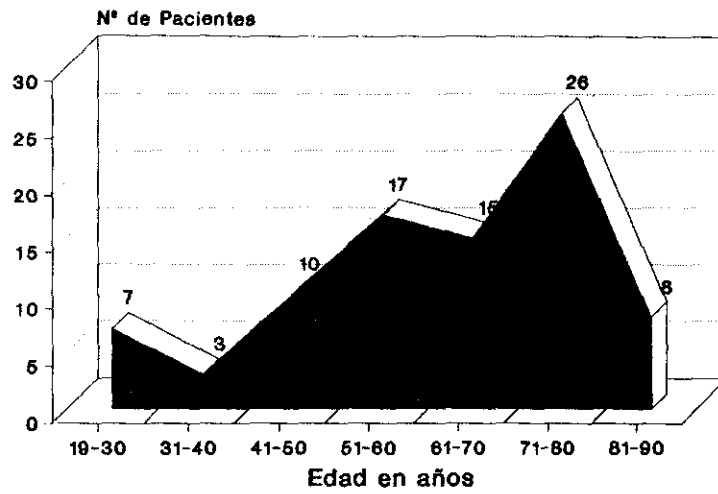


FIGURA VI.D

ECOGRAFIAS GRUPO VI. PATOLOGIA VITREA
Población Infantil

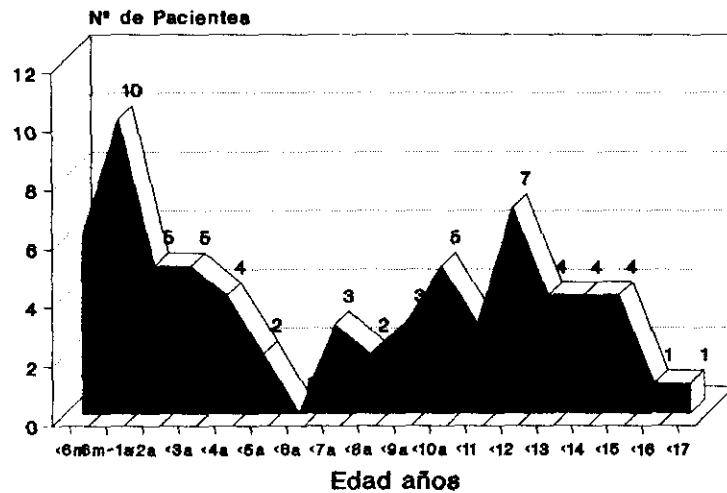
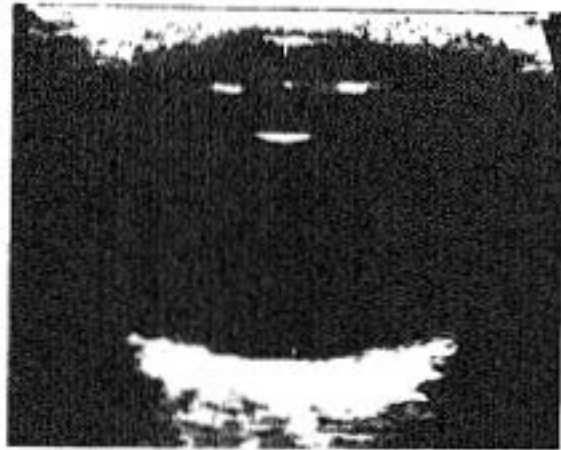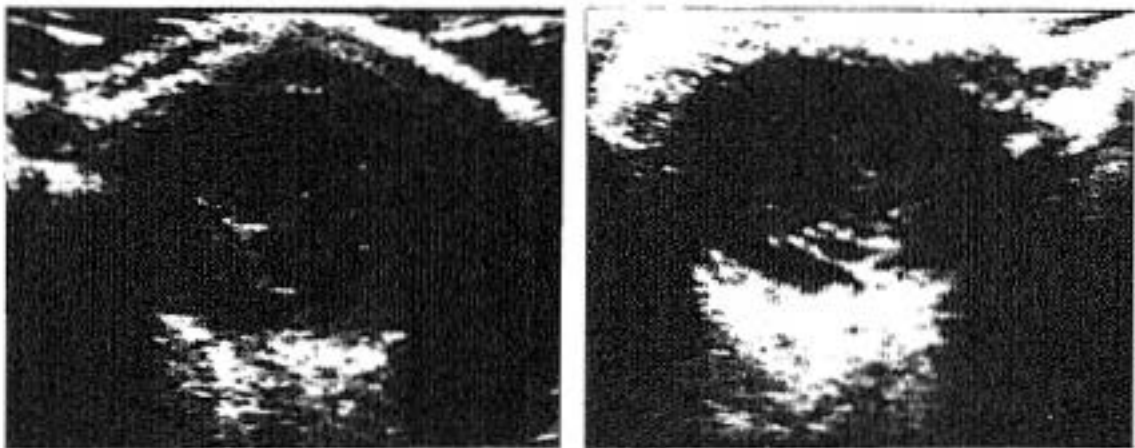




Figura VI.1

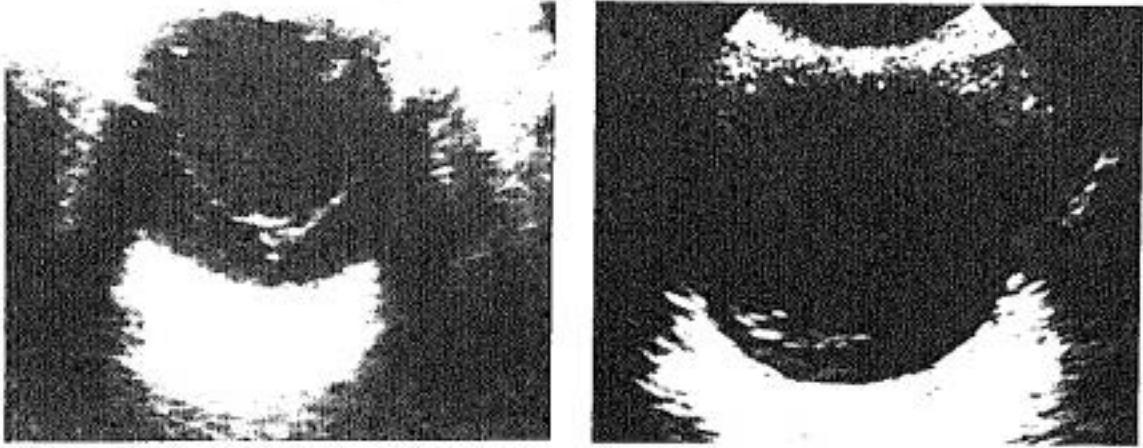


Figuras VI.2 - VI.3

Figura VI.1 - *Globo ocular normal.*

Figura VI.2 - *Retinopatía diabética proliferativa, hemorragia y membranas fibrosas vítreas.*

Figura VI.3 - *Traumatismo ocular. Desestructuración vítreo con hemorragia.*



Figuras VI.4 - VI.5

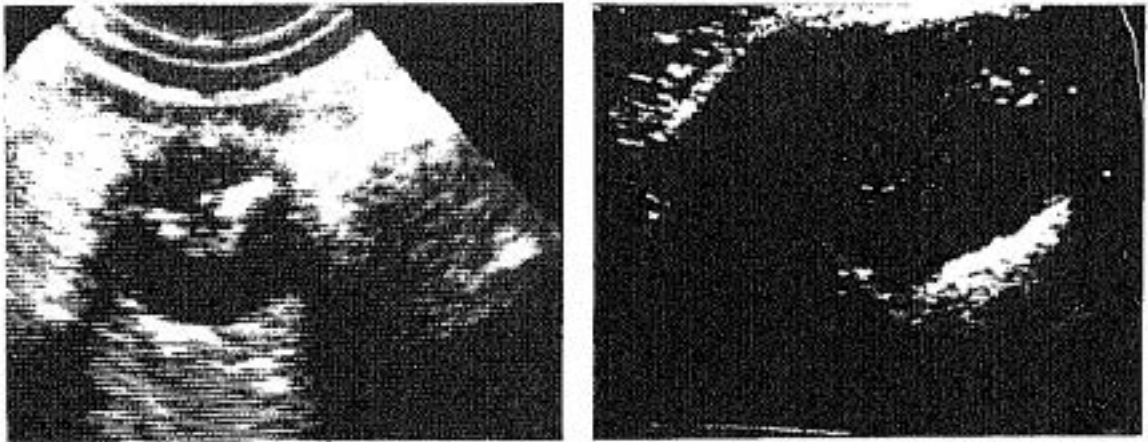


Figura VI.6 - VI.7

Figura VI.4 - *Desprendimiento de retina con hemorragia vítrea.*

Figura VI.5 - *Hemorragia vítrea en evolución. Ecos dispersos en la parte más declive del globo.*

Figura VI.6 - *Retinopatía de prematuridad. Despr. total de retina. Microftalmia 1,8 cm.*

Figura VI.7 - *Despr. de retina total con degeneración vítrea y formaciones fibrosas. Traumatismo ocular antiguo.*

RESULTADOS

GRUPO VII. PATOLOGIA DEL SEGMENTO ANTERIOR

En este grupo hemos incluido, las alteraciones ecográficamente visibles de las cámaras anterior y posterior, del cuerpo ciliar y del iris.

Hemos realizado 4 ecografías, en 4 globos oculares de las mismas personas adultas con sospecha de patología de esta localización. En el grupo de población infantil han sido 17 las ecografías valoradas, para estudiar 14 globos en 12 niños.

En el primer grupo, en las 4 exploraciones (100%), se han observado hallazgos patológicos. Uno (1/4 = 25%) localizado en iris, por extrusión traumática del mismo. 3 (3/4 = 75%) en cuerpo ciliar (un nevus y dos quistes).

Dos de estos pacientes tenían asociada patología de la órbita y del cristalino respectivamente.

En el grupo menor de dieciocho años, se observaron hallazgos claramente patológicos en 10 (10/18 = 58,82%). 8 con alteraciones del iris y 2 de la cámara anterior.

Seis ecografías se valoraron como normales (6/17 = 35,29%) y una, aunque dudosa, no se valoró como claramente patológica. De estos en 4 se confirmó con otros medios la normalidad, es decir se contabilizaron como verdaderos negativos. Los 3 restantes se comprobó la existencia de alteraciones iridianas que no se habían visto ecográficamente (3 FN).

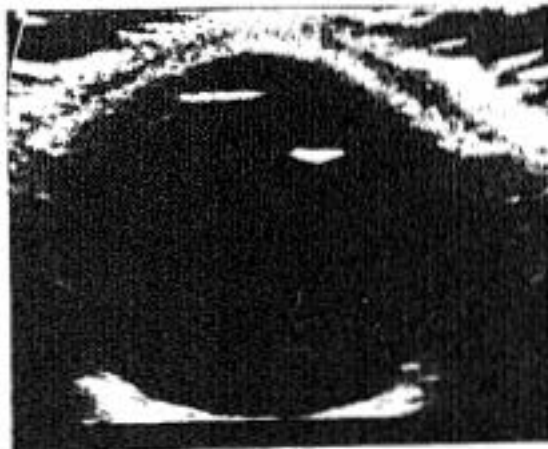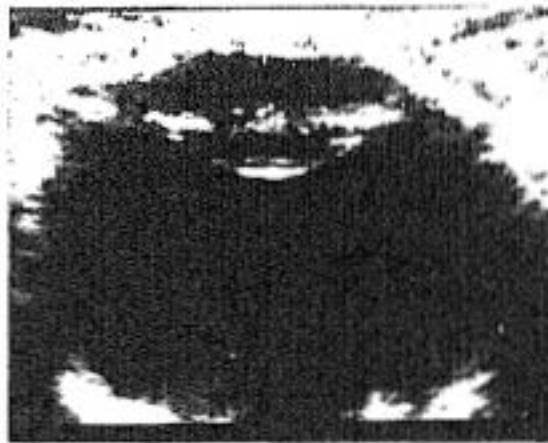En 7 globos oculares (7/14 = 50%), se registró claro antecedente traumático y en dos la patología del segmento anterior se objetivó en el acto quirúrgico realizado por otros motivos.

Como en los grupos patológicos estudiados anteriormente, también en éste, las alteraciones encontradas no siempre eran del segmento anterior. Así por ejemplo, en 8 se detectó patología del cristalino, en 3 hipoecogenicidad del vítreo, en 2 alteraciones coroides, en 1 desprendimiento de retina y finalmente, en otro una malformación congénita. Como puede verse, algunos globos explorados tenían anomalías de varios grupos patológicos.

RESULTADOS

La sensibilidad y la fiabilidad de la técnica en la población adulta calculada es del 100%. No tuvimos ningún falso positivo ni negativo. En la población infantil la sensibilidad es del 76,92%. El VPr(-) es de 57,14% con una prevalencia de 13 casos. En este grupo no tuvimos falsos positivos. La fiabilidad de la técnica en este grupo es del 82,35%.

Las siguientes imágenes muestran dos patologías de este grupo. Una señala una cámara anterior prominente (marcada con cruces), en un globo con catarata subcapsular. En la otra ecografía se observa un quiste de cuerpo ciliar (señalado con flechas).



RESULTADOS

GRUPO VIII. ALTERACIONES ORBITARIAS

En este grupo patológico hemos realizado 17 exploraciones ecográficas en adultos, para el mismo número de globos oculares y de personas. En la población infantil, han sido 44 las ecografías, para estudiar 38 globos en 30 niños.

En el grupo de personas adultas, no se encontraron hallazgos patológicos en 10 casos (10/17 = 58,82%). De ellas 5 eran estudiadas por sospecha de neoplasia, para valorar extensión orbitaria. Cuatro tenían patología traumática o inflamatoria y la ecografía descartó su afectación orbitaria y finalmente un enfermo, que padecía celulitis orbitaria, la ecografía no demostró alteraciones objetivas, pero se confirmaron con TC, por lo que se han contabilizado 9 VN y 1 FN ecográfico.

En 7 pacientes se objetivaron hallazgos patológicos (7/17 = 41,18%), (7 VP). De ellos 5 tenían alteración de la órbita posterior: 3 por extensión tumoral desde la coroides (2 melanomas y 1 metástasis), un quiste orbitario y el último presentaba edema secundario a un traumatismo importante.

En otro enfermo la afectación orbitaria era anterior, con edema de ambos párpados también de causa traumática y finalmente en uno se observó una imagen cicatricial en párpado inferior, con edema por lesión de cuerpo extraño.

De todo el grupo de 17 personas, tenían antecedente traumático claro 5 (5/17 = 29,41%). En 9 el estudio se completó con TC (52,94%).

Como en otros grupos patológicos, la afectación orbitaria reseñada, no era la única. En 13 casos (13/17 = 76,47%) el estudio de la posible lesión orbitaria, demostró otras patologías ecográficas.

Por ejemplo, en 9 (9/13 = 69,23%), vimos desprendimiento de retina, en 8 (8/13 = 61,54%), encontramos neoplasia en cámara vítrea (melanomas, metástasis o nevus). En 3 (3/13 = 23,07%) había patología coroidea. 2 tenían alteraciones vitreas (2/13 = 15,38%). Los grupos del cristalino y segmento anterior, tenían 1 cada uno respectivamente (1/13 = 7,69%).

En el grupo de población menor de dieciocho años, consideramos normales 35 de las 44 exploraciones

RESULTADOS

(35/44 = 79,55%). Sin embargo solamente en 28 (63,63%), se confirmó la veracidad de este diagnóstico. Por el contrario en 7 (15,91%) se objetivó una patología orbitaria por otros métodos. Estos 7 falsos negativos, se debieron a la presencia de cuerpos extraños no vistos (perdigones orbitarios), en 3 casos. En 2 edema. En otros 2 tumores benignos congénitos palpebrales.

En las 9 ecografías restantes (9/44 = 20,45%), encontramos hallazgos patológicos: 6 de ellas por edema palpebral, y las otras 3 con neoplasia, alteración congénita y alteración traumática con presencia de cuerpo extraño, respectivamente.

En 22 casos se hizo también estudio tomográfico computado (50%), en 17 de los cuales el diagnóstico fue concordante con el ecográfico. En 5 fue discordante.

En otros 4 enfermos (9,09%), también se realizaron radiografías simples para valorar la presencia de cuerpos extraños radiopacos.

En un caso (2,27%) solamente, fue necesario realizar resonancia magnética (RM) para completar el diagnóstico.

Como en el grupo adulto, el estudio ecográfico de la órbita, demostró además otras patologías asociadas o como único hallazgo.

Así encontramos desprendimiento de retina en 3 globos oculares, patología del cristalino en 3, neoplasias en 2, hipercogenicidad vítrea en 2 y alteraciones congénitas en 2 también, y finalmente, patología coroidea, en 1 globo ocular. En 4 se observaron más de un tipo de lesión.

La sensibilidad de la técnica para esta patología, en la población adulta es del 87,5%. La especificidad y el valor predictivo positivo es del 100%. El valor predictivo negativo es del 90%. En definitiva, la fiabilidad para esta población es del 94,12%. En la población infantil la sensibilidad es del 58,82%. La especificidad y el valor predictivo positivo son del 100% puesto que no tuvimos falsos positivos. El valor predictivo negativo es del 80% por los 7 falsos negativos mencionados. La fiabilidad es del 84,44%.

Las edades de los pacientes están reflejadas en las figuras VIII.A y VIII.B.

FIGURA VIII.A
GRUPO VIII. PATOLOGIA ORBITARIA

Población adulta. Edad

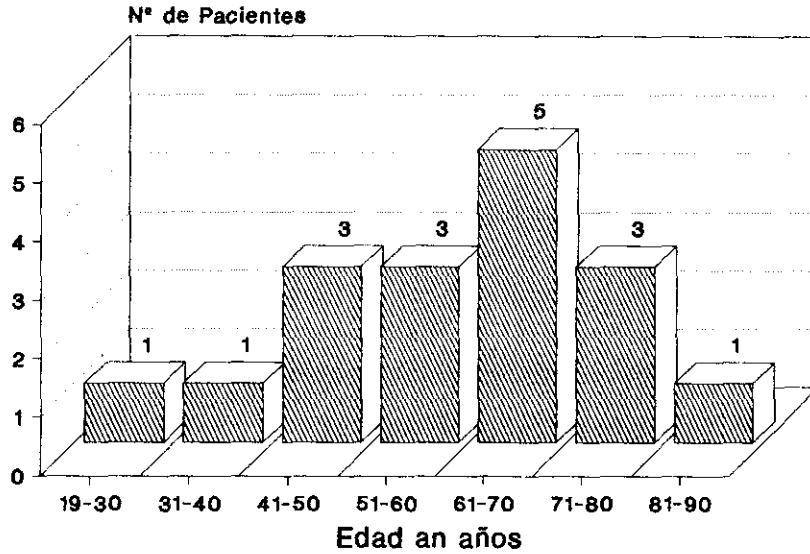
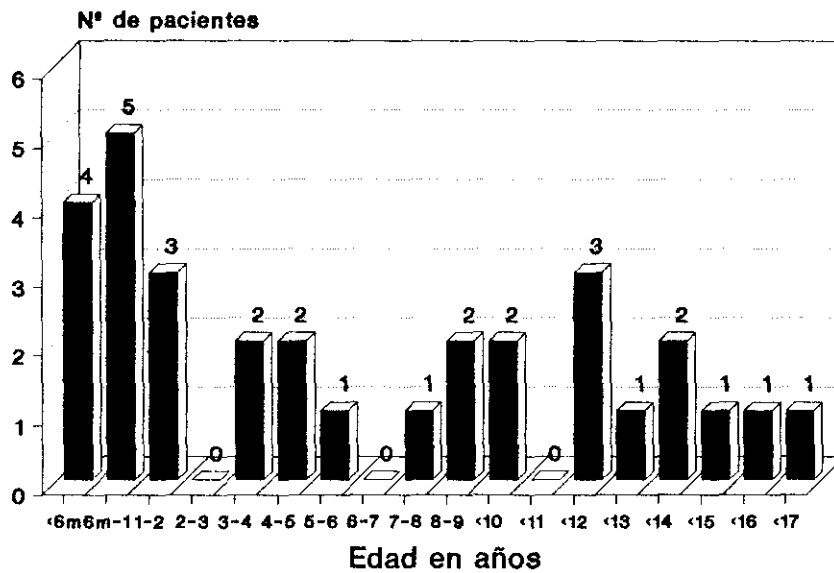


FIGURA VIII.B

GRUPO VIII. ECOGRAFIAS ORBITARIAS

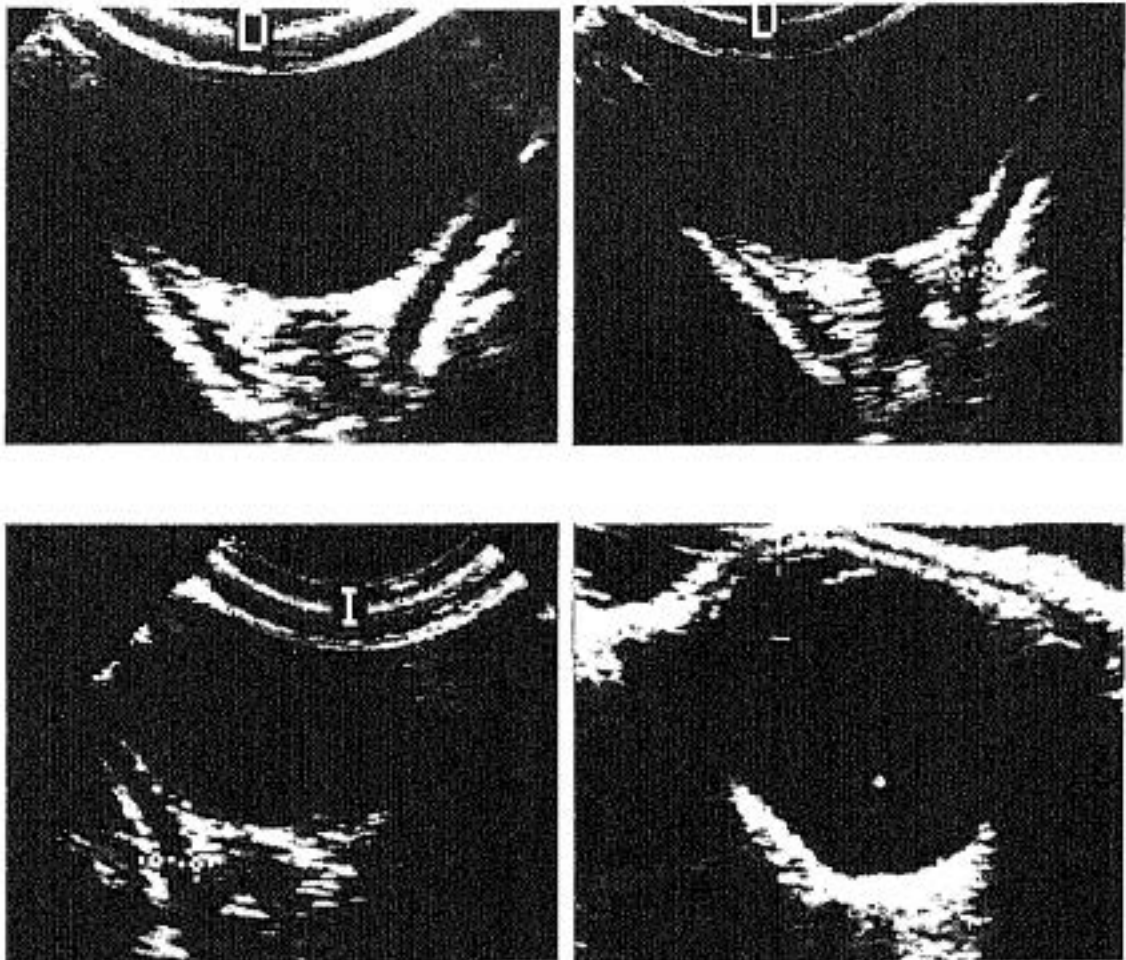
Población infantil. Edad



RESULTADOS

A continuación mostramos imágenes ecográficas de la órbita normal. La grasa retroorbitaria es hiperecogénica. En su centro se observa el nervio óptico hipocogénico y a ambos lados, los músculos motores recto interno y externo. Estos se individualizan como una banda hipocogénica, de grosor uniforme en todo su trayecto. Se dirigen desde la pared lateral del globo (aproximadamente desde la zona ecuatorial), hacia la parte posterior dibujando los lados de un triángulo isósceles cuyo vértice se une al n. óptico por el tendón de Zinn para salir por el agujero óptico. (En las fotografías señalados con cruces).

La última fotografía corresponde a un globo miope con eje antero-posterior de 30 mm. El crecimiento del globo desplaza las estructuras orbitarias posteriores y dificulta su visión.



RESULTADOS

Globalmente hemos calculado la sensibilidad y la especificidad de la técnica en su conjunto, incluyendo todos los grupos patológicos, con los siguientes resultados:

$$S_{TA} = \frac{VP}{VP + FN} \times 100 = \frac{215}{233} \% = 92,27\%$$

$$E_{TA} = \frac{VN}{VN + FP} \times 100 = \frac{195}{196} \% = 99,49\%$$

$$F_{TA} = \frac{VP * VN}{VP+VN+FP+FN} \times 100 = \frac{416}{435} \% = 95,63\%$$

Para la población menor de 18 años:

$$S_{TI} = \frac{VP}{VP + FN} \times 100 = \frac{137}{156} \% = 87,82\%$$

$$E_{TI} = \frac{VN}{VN + FP} \times 100 = \frac{182}{187} \% = 97,33\%$$

$$F_{TI} = \frac{VP + VN}{VP+VN+FP+FN} \times 100 = \frac{401}{425} \% = 94,35\%$$

En conjunto ambas poblaciones:

$$S_T = \frac{215+137}{352+37} \times 100 = \frac{352}{389} \% = 90,49\%$$

$$E_T = \frac{195+182}{377+6} \times 100 = \frac{377}{383} \% = 98,43\%$$

$$VPr(+)_T = \frac{VP}{VP + FN} \times 100 = \frac{352}{352+6} \% = 98,32\%$$

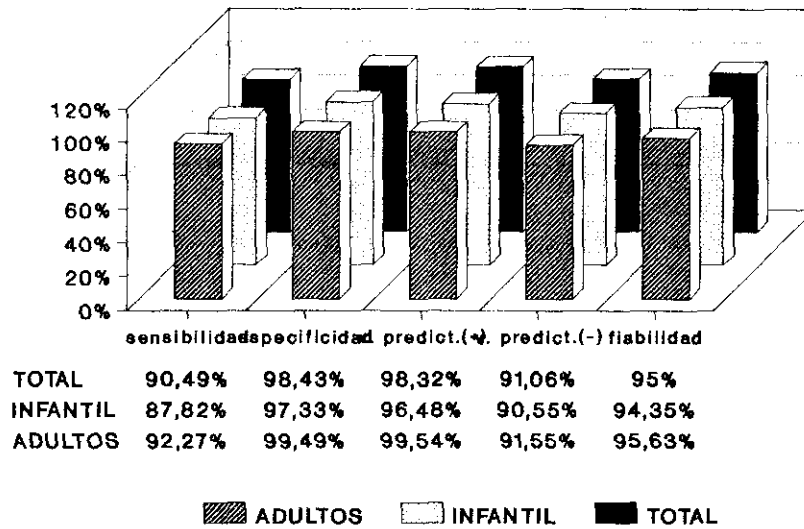
$$VPr(-)_T = \frac{VN}{VN + FN} \times 100 = \frac{377}{377+37} \% = 91,06\%$$

$$F_T = \frac{VP + VN}{VP+VN+FP+FN} \times 100 = \frac{817}{860} \% = 95\%$$

FIGURA 2

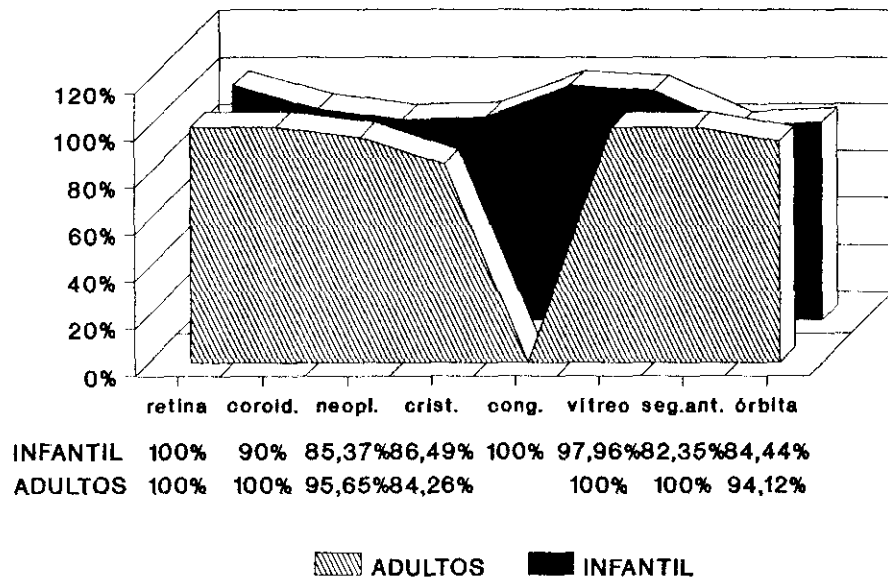
ECOGRAFIA OCULAR Y ORBITARIA

ESTUDIO ESTADISTICO



FIABILIDAD DE LA ECOGRAFIA OCULAR

Valores según la patología



DISCUSION

DISCUSION

La ecografía es una técnica extraordinariamente útil en el diagnóstico y valoración de las enfermedades que afectan al globo ocular y la órbita.

La inocuidad, la rapidez, la facilidad de realización, la disponibilidad y el bajo coste de la técnica, la hacen ser una de las claves más importantes de la oftalmología actual.

Tradicionalmente los ecógrafos utilizados para este órgano eran diseñados con transductores específicos para adaptarse al globo. Estos transductores, sin embargo, tienen algunas limitaciones. Al ser muy pequeña la superficie de emisión de la onda ultrasónica, la imagen obtenida también recoge información de un sector pequeño del globo. Esto dificulta la valoración en conjunto, cuando la patología ocular es extensa o múltiple y sobrepasa el sector de imagen obtenido desde una posición determinada.^{82,93,162}

La ecografía en modo B, con transductor plano de amplia superficie y de 7,5 MHz o preferiblemente de 10 MHz, permite en una sola imagen, ver el globo en su totalidad en cada plano estudiado. Esto nos da una visión global para localizar las patologías. A partir de esta imagen los ecógrafos actuales, permiten ampliarla y obtener detalles extraordinariamente sutiles de caracterización, extensión y localización de una noxa determinada. Se pueden objetivar así, con bastante claridad lesiones incluso, menores de 1 mm en el eje del haz ultrasónico (ver bases físicas).

La exploración en tiempo real, aporta asimismo información sobre la movilidad de las lesiones en estudio, la presencia o no de latidos vasculares, las variaciones con maniobras dirigidas selectivamente (por ejemplo, ingurgitación de varices orbitarias en Valsalva), la compresibilidad etc.^{19,81}

La reflectividad de los tejidos es diferente según su composición, de forma que se puede establecer una correlación entre ésta y la histología de una estructura normal o patológica. La estrecha relación entre estas dos magnitudes, nos sirve para aproximarnos a un diagnóstico con mucha fiabilidad, en la mayoría de los casos.^{21,24,124}

Esta característica de los ultrasonidos es una de las bases de su aplicación a la medicina en general.

DISCUSION

En el análisis del globo ocular, es especialmente útil por ser las cámaras anterior y posterior, y el vítreo, estructuras de naturaleza fluida y por tanto anecogénicas o sonolucientes desde el punto de vista ecográfico. Cualquier elemento que distorsione esta homogeneidad, en su naturaleza o que se aloje en su interior, se manifestará como ecogénico. Esta característica hace que resalte significativamente sobre el fondo negro y se vea con perfecta nitidez.

Las estructuras anatómicas sonolucientes, dejan pasar a su través los haces de ultrasonidos, sin que éstos pierdan apenas intensidad. Esto permite valorar la órbita, con sus elementos constituyentes, en situación retroocular.^{105, 123, 128}

En distintos estudios realizados sobre este tema,^{29, 33, 101, 110, 125} se ha comprobado que los ultrasonidos tienen mayor especificidad para predecir la histología de una estructura, (sobre todo en el globo ocular), que otras técnicas radiológicas como TC y RM.

Otra ventaja muy importante a tener en cuenta, es la casi total inocuidad de la técnica ecográfica. Con las frecuencias de ultrasonidos utilizadas en medicina, no se ha demostrado que produzcan efectos secundarios significativos.^{37, 48}

En nuestro estudio, el transductor de mayor frecuencia empleado es de 10 MHz.

Por el contrario la tomografía computada, como es sabido, utiliza rayos X para la obtención de imágenes. En general esto ya puede ser nocivo por sí mismo, sobre todo en pacientes que se repiten exploraciones y se sobrepasan dosis de riesgo.

En el estudio del globo ocular y de la órbita, se añade además, la especial sensibilidad del cristalino a las radiaciones y su tendencia a desarrollar cataratas secundariamente.^{103, 164}

Se ha calculado la dosis mínima cataratogénica en 200 rads si se reciben en una sola exposición, y en 750 rads aproximadamente, si es en varias. Debe considerarse, sin embargo, que las lentes de niños menores de un año son mucho más sensibles que las de niños mayores y éstos a su vez, más que las de adultos.^{27, 103}

En esta misma línea, se ha valorado la dosis recibida por un niño que ingresa en un centro hospitalario, para realizar un estudio neurológico cualquiera. Considerando que en el mismo se realizase una

DISCUSION

radiografía simple, un TC de cráneo, una angiografía y una mielografía, recibiría una dosis media aproximada entre 94 y 130 rads.²⁷ Es decir aproximadamente la mitad de la dosis mínima de riesgo inductor de cataratas.

En estos casos, además debemos tener en cuenta, que con mucha frecuencia, estos enfermos sufren estudios de control evolutivo a lo largo de su vida en repetidas ocasiones. En ellos se utilizan de nuevo rayos X (radiografía simple, TC, angiografía, mielografía...). El riesgo va aumentando progresivamente al acumularse la dosis de radiación recibida.^{9,77,154}

Por todo ello destacamos el especial interés de la ecografía para valorar las lesiones oculares siempre que sea posible. Como regla general, creemos que se debe intentar hacerlo sistemáticamente con esta técnica; antes de utilizar otras más nocivas para el paciente.^{51,135,152}

Dentro de los efectos secundarios de la exploración debemos señalar, la transmisión de enfermedades infecciosas con el transductor.

En los Servicios de neonatología y cuidados intensivos infantiles, este hecho adquiere especial relevancia. A veces, con el transductor contaminamos con gérmenes de un niño a otro, a través de la piel o la conjuntiva.

En general, ésto se produce con mayor frecuencia con ecografías abdominales o cerebrales porque son las que más a menudo se solicitan simultáneamente en estos Departamentos. Las ecografías oculares son menos frecuentes y por tanto es excepcional realizar varias consecutivamente, por tanto los riesgos de transmisión disminuyen drásticamente.

Estos efectos secundarios, sin embargo, aunque en la actualidad son muy raros, son evitables prácticamente en su totalidad cumpliendo con las normas básicas de higiene para esta técnica.⁵⁸

En nuestro estudio, no obstante, no hemos tenido ninguna complicación o efecto secundario por esta causa.

Otros riesgos inherentes a la técnica también han sido recogidos en algunos artículos. Dannemann⁵² por ejemplo, publicó un caso en el que se produjo un desprendimiento coroideo con hemorragia durante la realización de una ecografía. En su nota este autor, sugiere la posibilidad, de que las maniobras del explorador sobre el globo ocular y la presión imprimida con el transductor, fuera la causa de esta hemorragia. No

DISCUSION

obstante, no se puede olvidar la posibilidad de coincidencia entre ambos sucesos. Este posible efecto secundario, en cualquier caso sería excepcional y no debe condicionar la realización de esta técnica, ya que los beneficios obtenidos compensan los riesgos.^{51,109,156}

La utilidad de la ecografía se demuestra, fundamentalmente, en el estudio de globos oculares con medios no transparentes a la exploración oftalmoscópica. Sin embargo, son otras muchas las aplicaciones que complementan los datos obtenidos con la exploración y con otras técnicas diagnósticas.^{23,71,149,168} En general podemos resumir sus indicaciones en los siguientes tipos:

1. Medios oculares opacos.
2. Anormalidades del tamaño y de forma del ojo
3. Anomalías congénitas.
4. Desprendimientos de retina, sobre todo los de morfología atípica.
5. Alteraciones vítreas: hemorragias, exudados, proliferación, degeneración...
6. Neoplasias intraoculares. Permite valorar con gran aproximación la localización, extensión extraocular, la naturaleza histológica...
7. Traumatismos. Para valorar daños y presencia de cuerpos extraños.
8. Cataratas y otras alteraciones del cristalino como luxaciones, subluxaciones, afaquias.
9. Biometría ocular.

Es de excepcional importancia, conocer los datos clínicos fundamentales del enfermo para valorar correctamente los hallazgos. En general, como en otras técnicas radiológicas, las características clínicas orientan al diagnóstico. En el estudio del globo y de la órbita, si se conocen las características concretas del paciente, la exploración se particulariza a ellas y se dirige con mayor atención a los datos que se desean obtener.⁶⁹

En nuestro trabajo, las exploraciones ecográficas eran solicitadas después de la valoración oftalmológica, con problemas concretos o sospecha de patología específica.

El intercambio de información con el Servicio de Oftalmología, nos ha permitido optimizar los resultados de la valoración ecográfica. Muchos hallazgos ultrasonográficos, son inespecíficos por si mismos, sin embargo, en un contexto clínico pueden ser definitivos para determinar un diagnóstico.

Esta forma de trabajo creemos que es la más adecuada en el estudio del globo y de la órbita. Por ello

DISCUSION

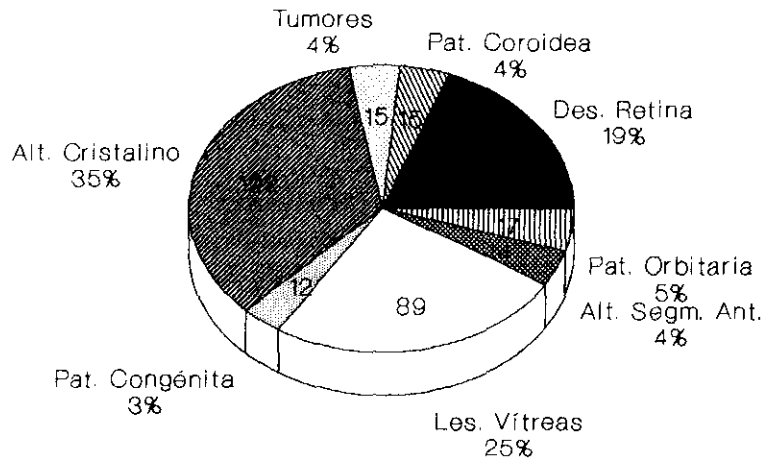
las conclusiones obtenidas deben considerarse en estas condiciones.

Hemos clasificado todas las exploraciones en ocho grupos patológicos señalados en el capítulo de resultados y del mismo modo vamos a comentar nuestras conclusiones. El porcentaje de cada grupo se ha representado en la figura 1.

Las edades de los enfermos de ambas poblaciones se han recogido en las figuras 3 y 4.

FIGURA 1

ECOGRAFIAS PATOLOGICAS



POBLACIONES ADULTA E INFANTIL

ECOGRAFIAS PATOLOGICAS

Población adulta e infantil

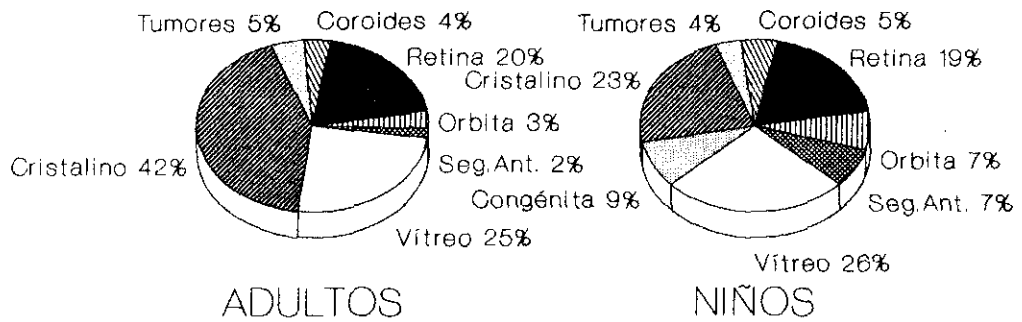


FIGURA 3

POBLACION ADULTA. EDAD DE PACIENTES

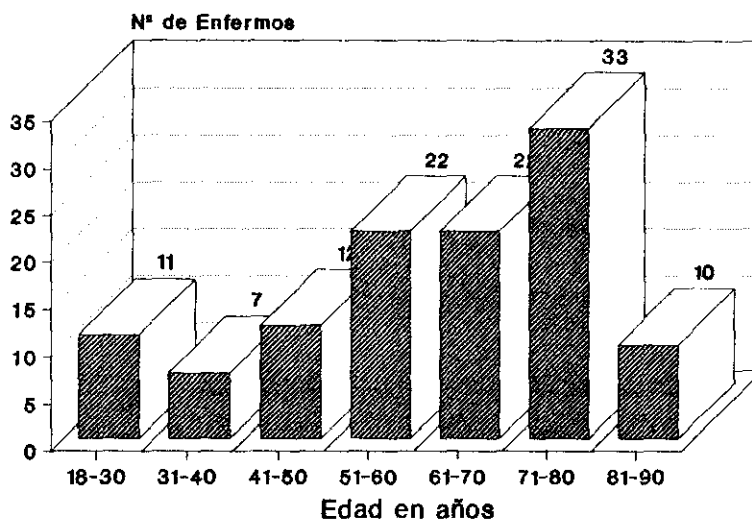
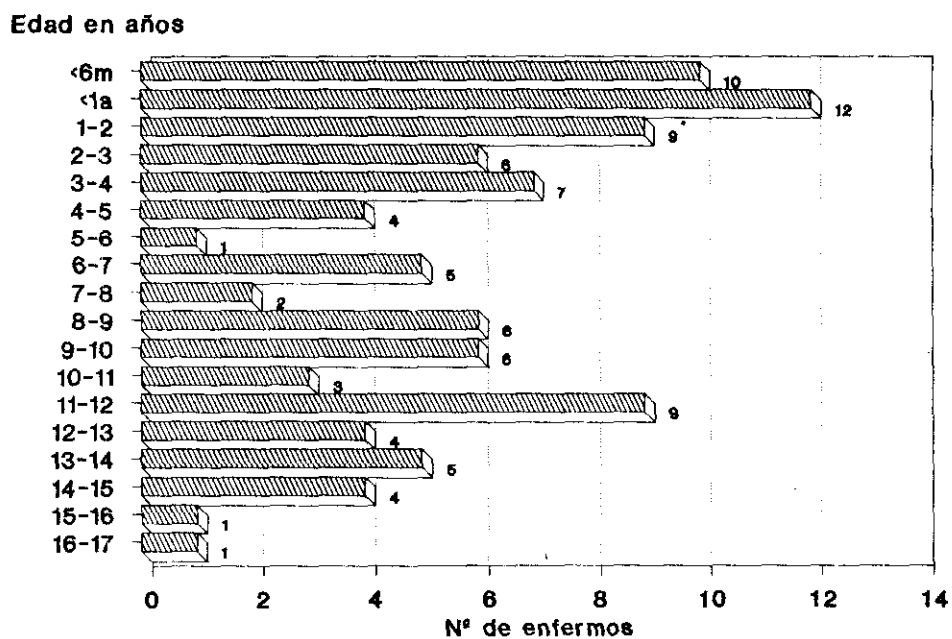


FIGURA 4

POBLACION INFANTIL. EDAD DE LOS PACIENTES



DISCUSION

GRUPO I. DESPRENDIMIENTO DE RETINA

Este es el grupo más numeroso de nuestro estudio en la población adulta y el segundo en frecuencia en la infantil.

La indicación más frecuente fue la existencia de medios oculares opacos, que impedían la valoración oftalmoscópica.

Los resultados obtenidos son equiparables en ambas poblaciones. No obstante, destacamos algunas diferencias. En el grupo de población adulta, el porcentaje de ecografías patológicas con desprendimiento, fue algo menor que en el infantil (28,96% frente a 35,13% respectivamente). Esto se debe a la mayor selección de los niños con sospecha de desprendimiento, respecto a la población adulta. En este último grupo, la presencia de cataratas era mucho mayor (68,08% frente a 8,47% en niños), por lo que la opacidad de la lente dificultaba la selección.

Los antecedentes traumáticos son la causa fundamental de desprendimiento de retina en los niños.¹²⁰ En nuestro estudio, también hemos corroborado este dato en el 33,96% frente al 16,82% de la población adulta. Otras asociaciones frecuentes son alteraciones vítreas en el 33,9% de los niños, probablemente relacionado con la misma etiología.

Respecto a la localización de los desprendimientos, es significativa la afectación de toda la retina en comparación con extensiones mínimas, que sólo afecten a un cuadrante.

Tanto en el grupo de población adulta como infantil, la extensión total: nasal y temporal, constituyen el subgrupo más numeroso. (52,38% en adultos y 57,69% en niños).

Desde el punto de vista ecográfico, esto se ve como dos líneas hiperecogénicas, en cada plano de "corte" estudiado, que convergen en la papila. Esta es la característica más específica de los desprendimientos. Además la retina se identifica por ser una capa uniforme en su grosor (<1 mm) de alta reflectividad (muy brillante) y fija en su localización a sus inserciones anatómicas, que son el disco óptico ya señalado y en la parte anterior la ora serrata.^{59,64,149}

DISCUSION

Aunque en la mayoría de los casos, el diagnóstico de desprendimiento no entraña grandes dificultades, a veces, no se dan todas las características señaladas anteriormente.¹⁴

En este trabajo, hemos tenido la oportunidad de observar algunos ejemplos de estas variantes.

Antes de comentar los casos concretos, señalamos algunas características generales, que en nuestra experiencia, nos han sido muy útiles para el diagnóstico:

1. VALORAR EXTENSION

La exploración ecográfica, por ser una técnica dinámica, permite estudiar el globo ocular en planos sucesivos, angulando el transductor para obtener una imagen continua del cuadrante ocular explorado. Ocasionalmente nos hemos encontrado con imágenes lineales, en cámara vítrea, llegando a la papila que simulaban una retina desprendida (figuras I.25, I.34).^{1,2}

En estos casos el diagnóstico diferencial, con tractos fibrosos vitreos, lo hemos hecho usando la capacidad dinámica señalada de angular el transductor.

En los tractos vitreos siempre llegábamos a ver un plano en el que no se objetivaba la línea hiperecogénica. Es decir, bruscamente perdíamos su imagen, precisamente porque no se trataba de una capa esférica desprendida como la retina, sino que son cicatrices de degeneración vítrea, dispuestas al azar en su seno.

La retina, por el contrario, se objetiva como una línea en todos los planos bidimensionales de "corte" y se puede seguir sucesivamente, reproduciendo, imaginariamente, una capa desde la zona donde permanece aplicada a la zona desprendida. El proceso es semejante a una secuencia de cine obtenida al pasar rápida y sucesivamente los fotogramas.

En graves traumatismos, la retina puede desgarrarse en fragmentos dificultando la valoración de este hallazgo. En estos casos, los antecedentes y datos clínicos suelen contribuir al diagnóstico.

2. VALORAR LA MOVILIDAD

Esta característica no siempre se consigue objetivar, pero cuando se hace aporta información muy útil.

DISCUSION

Puesto que la retina es una capa esférica fijada al globo por sus extremos, su movilidad está muy limitada. En los desprendimientos pequeños, la imagen ecográfica es como una línea secante al resto de las capas oculares y discretamente cóncava o convexa, según la extensión. Las muy pequeñas son convexas, pero a medida que se extiende, tiende a dibujar un trayecto cóncavo, semejante a la pared del globo (figuras I.29, I.30, I.23).

En los casos que se produce un desprendimiento por tracción desde el vítreo, adopta morfología convexa, con el punto de inflexión de la curva en la zona de adherencia. (Figura I.22).

Cuando el paciente mueve el globo de un lado a otro, podemos observar la vibración de la capa retiniana batiendo a ambos lados de su eje, pero sin apenas desplazarse. El aspecto recuerda la vibración de la cuerda de un instrumento musical, al ser tocado.

Esta particular característica, se pone de manifiesto, sobre todo, en los desprendimientos parciales poco extensos, donde los puntos de anclaje están próximos y permiten un desplazamiento escaso. En los desprendimientos totales, aunque los movimientos pueden ser semejantes, carecen de la tensión que imprimen los extremos y por tanto no dan esa sensación visual de vibración.

Las cicatrices vítreas, tractos fibrosos, membranas o neovasos, a diferencia de la retina, su movimiento es más libre y aleatorio. Pueden estar dispuestas en la cámara vítrea, sin inserciones a capas oculares periféricas, en cuyo caso, el diagnóstico diferencial no suele plantear dudas. Si tienen una adherencia periférica a la retina, ésta suele marcar la dirección de sus movimientos al desviar el globo ocular; pero el otro extremo intravítreo, se mueve libremente de un lado a otro y no reproduce la misma trayectoria en los sucesivos desplazamientos oculares.

3. VALORAR GROSOR

La retina es una capa muy delgada, histológicamente bien diferenciada de la coroides. Cuando se desprende conserva su identidad y un grosor uniforme a lo largo de toda su extensión.

Sólo en ocasiones muy concretas, por existencia de patología previa, como retinopatía proliferativa diabética, atrofia, etc., el grosor es variable. En estos

DISCUSION

casos, los datos clínicos y el estudio de las otras características, ayudan a la interpretación.¹⁵⁸

Las membranas y los tractos fibrosos vítreos, por el contrario, la norma es que sean de grosor irregular a lo largo de su trayecto. Al no tener una distribución histológica establecida, como la retina, también tienen menor ecogenicidad que ésta. Aunque en algún fragmento puedan ser muy hiperecogénicas y simulen un desprendimiento, en el segmento inmediatamente adyacente, varían la reflectividad y el grosor, lo cual nos permite diferenciarlas.

En ocasiones se asocian ambas patologías: desprendimiento de retina y tractos fibrosos o membranas vítreas. Estos últimos incluso, en los casos que se fijan a retina por alguno de sus extremos, pueden traccionarla y desprenderla parcialmente. (Figuras I.21, I.22).

La combinación de ambas patologías puede dificultar la interpretación ecográfica. Del mismo modo la presencia de patología coroidea mínima, como exudados, pequeñas hemorragias, nevus..., a veces, despegan la retina con muy escasa separación. Por ejemplo si ésta es <1 mm y sobre todo, si no está en el plano axial del haz ultrasonico el índice de resolución de la imagen, puede no ser suficiente y no detectarse el desprendimiento.

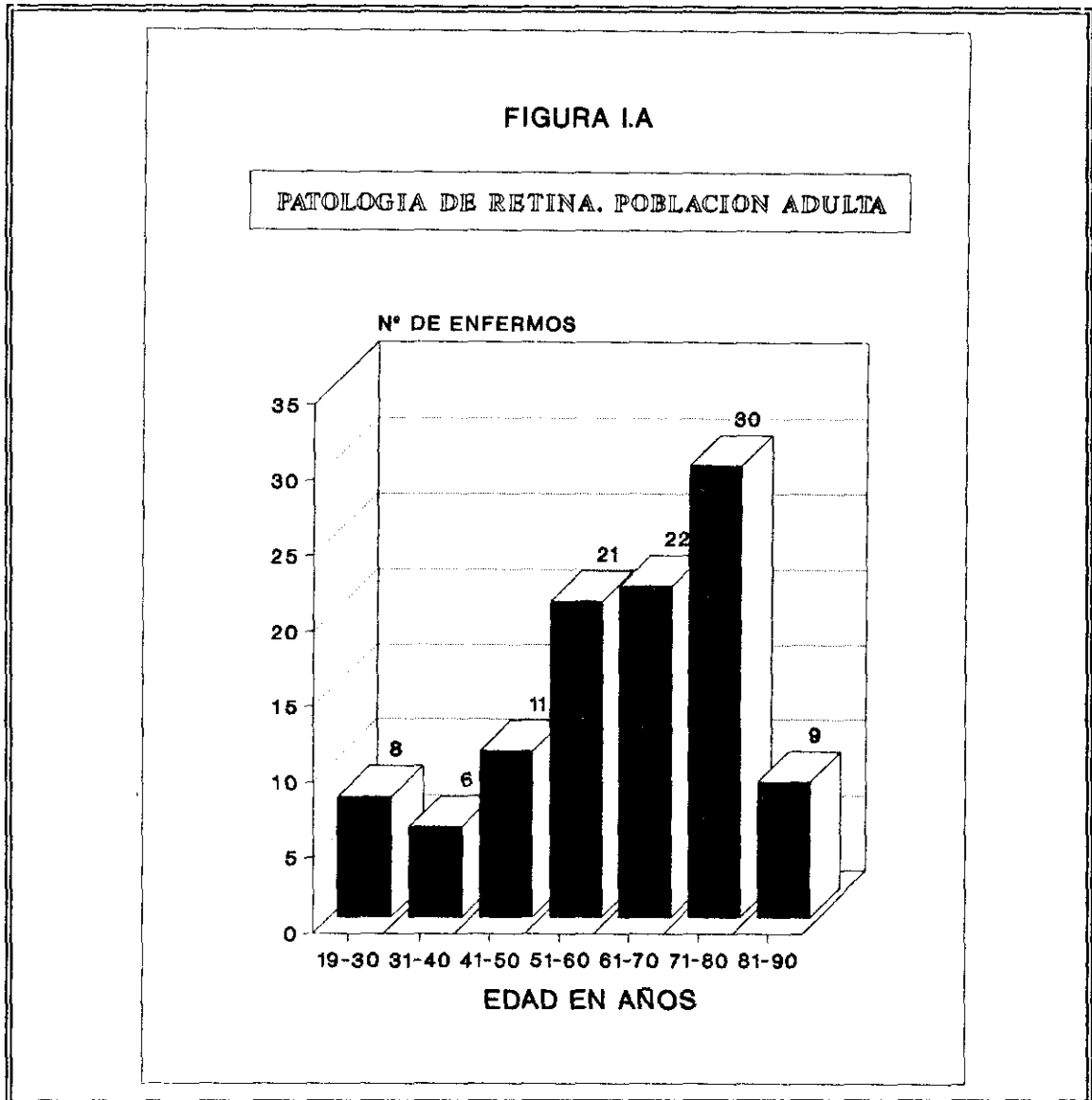
La dificultad en el diagnóstico de estas patologías, se refiere con frecuencia en la bibliografía.^{41,91,112,113}

Concretamente, la retinopatía diabética es una de las patologías que puede presentar dificultades diagnósticas.⁶² Un ojo afectado por esta enfermedad, puede manifestarse con los siguientes hallazgos ecográficos: hemorragia en vítreo, retinitis proliferativa, membranas vítreas y desprendimiento de retina. No olvidemos que aunque probablemente la primera sea la más frecuente, a menudo, es la combinación de varios lo que nosotros podemos observar. Además la opacidad del cristalino, por efecto tóxico continuado de la hiperglucemia, acompaña en múltiples ocasiones a las otras alteraciones. (Figuras I.12, I.13).

La catarata no suele plantear problemas al diagnóstico ecográfico, porque es fácilmente valorada por el oftalmólogo. Sin embargo, su existencia sí le impide a éste ver las demás alteraciones vítreo-retinianas, por lo que la técnica ultrasonográfica tiene un importante papel en el diagnóstico de estos hallazgos. Con frecuencia, además, se asocian cataratas y desprendimiento de retina. En nuestro estudio, el mayor número de pacientes con desprendimiento tenía más de 50 años. (Figura I.A). Esta

DISCUSION

es la edad también, que presenta mayor número de cataratas. La valoración vitreo-retiniana en este grupo de población adquiere pues especial relevancia.



Las características de la hemorragia vítrea por diabetes, no se diferencian, en general, de esta misma patología por otra causa. Serán comentadas en el apartado de patología del vítreo.

La retinopatía proliferativa se caracteriza por ecos de mediana amplitud, agrupados en la cara interna de la retina, simulando un tallo grueso y tosco, de paredes irregulares y que se ramifica internamente, en líneas hiperecogénicas más finas, de aspecto quebradizo, dispuestas más o menos divergentes y penetrando en

DISCUSION

vítreo. La mayoría de las veces, este "tallo" proliferativo se acompaña de desprendimiento vítreo y de pequeñas hemorragias en la zona distal.

El desprendimiento vítreo suele identificarse como una línea hiperecogénica, por dentro de la retina, pero más delgada, de menor amplitud y algo irregular.

El diagnóstico diferencial del desprendimiento de retina y las membranas fibrosas se hace considerando las características ecográficas de uno y otras, señaladas previamente.

Considerando las tres características ecográficas señaladas para diferenciar la retina de otras alteraciones vítreas, creemos que se puede hacer el diagnóstico correcto en la mayoría de los casos. En nuestro estudio no hemos tenido ningún falso positivo ni negativo. Nuestro trabajo, no obstante, está limitado a 219 exploraciones. Todas ellas con indicación específica de confirmar o descartar patología retiniana, es decir, sobre una población seleccionada por el Servicio de Oftalmología.

El estudio ultrasonográfico determinó la actitud terapéutica en muchos casos, de los cuales destacamos los más relevantes.

En la población adulta, por ejemplo, en 112 (79,43%) globos oculares el estudio oftalmoscópico era invalorable por la opacidad de medios oculares. De ellos en 20 se demostró la existencia de desprendimiento y en 5 se descubrieron neoplasias retroretinianas. En todos ellos el diagnóstico ecográfico modificó completamente el tratamiento efectuado (figuras I.18, I.20, I.26, I.27, I.28, I.30...).

En la población infantil, en 39 globos oculares (66,1%), la exploración oftalmoscópica no fue concluyente, por falta de transparencia. De ellos en 8 se demostró desprendimiento de retina, y en 2 tenían además, neoplasia. En todos los casos los hallazgos también condicionaron la actitud terapéutica empleada.

Es muy importante valorar sistemáticamente el globo en su totalidad, angulando el transductor al lado opuesto al que el paciente desvía la mirada.

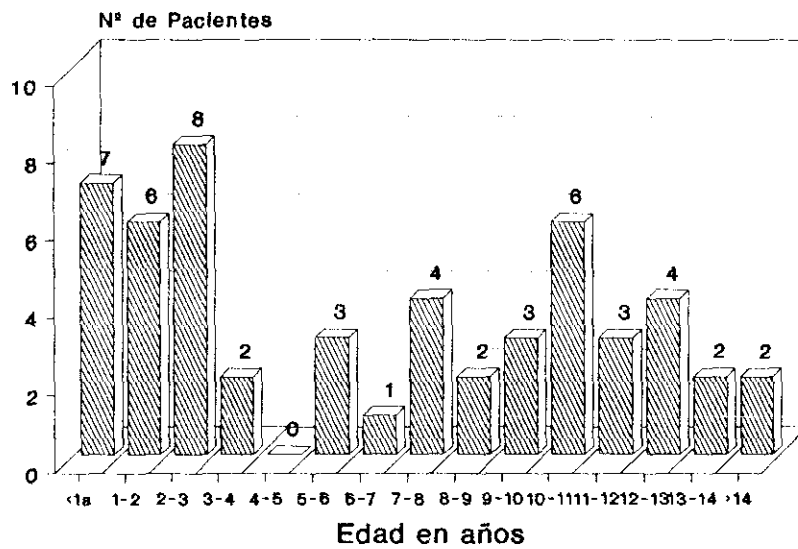
Nosotros objetivamos un caso (figura I.24), que con el ojo en posición neutra, no se veía ningún desprendimiento. Se hubiera considerado normal si no se explorara desplazando el transductor hacia el lado nasal, a la vez que el enfermo desviaba el globo temporalmente. Esto demostró un desprendimiento de retina muy claro, que

DISCUSION

se extendía en el lado temporal, prácticamente en su totalidad.

FIGURA I.B

PATOLOGIA DE RETINA. POBLACION INFANTIL



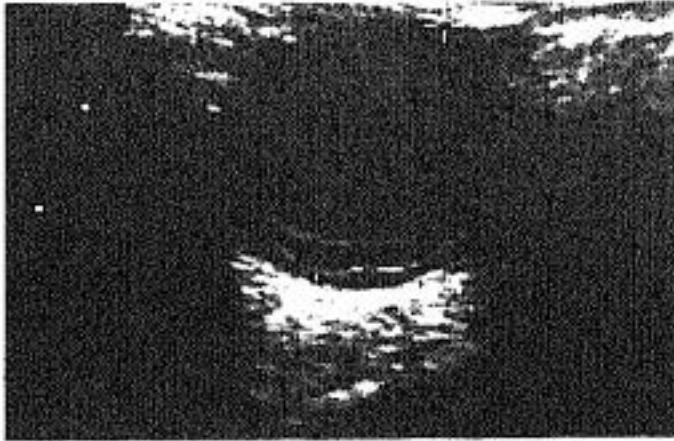


Figura 1.9
M. 73 a.
Desprendimiento de retina,
doble línea visible por
desprendimiento del epitelio
pigmentario.
Anclaje en el disco óptico.

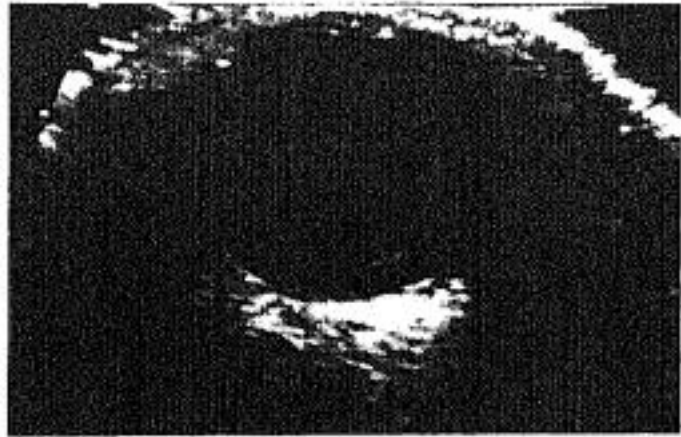

Figura 1.10
V. 79 a
Desprendimiento total de
retina.
Línea hiperecogénica de
grosor y amplitud uniforme
en toda su extensión. No se
observa el anclaje en la
papila porque el "corte" es
periférico.

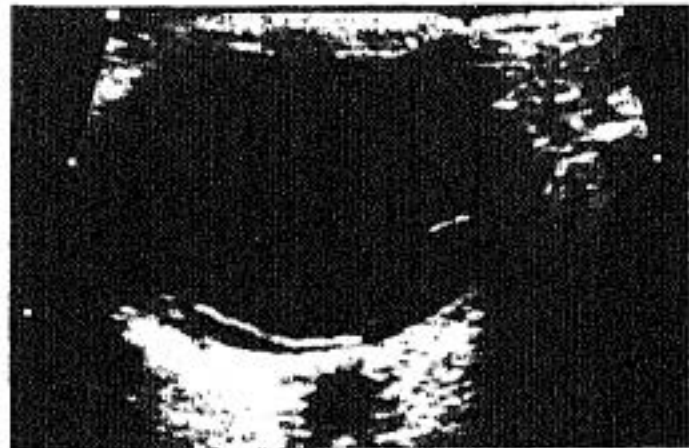


Figura 1.11
M 56a.
Desprendimiento de retina
nasal y temporal. Se
observa la retina
perfectamente nítida a lo
largo de toda la extensión.
El nervio óptico muy
hipoecogénico se ve detrás
de la papila.

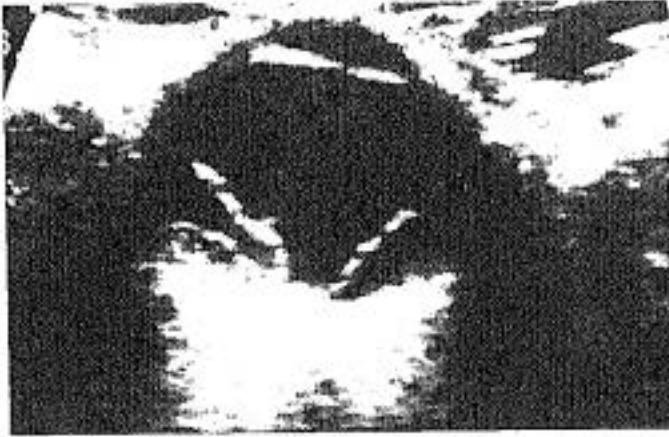

Figura I. 12
M. 69a.

Desprendimiento total de retina. Hemorragia pre y retro retiniana. Retinopatía proliferativa diabética. Zona sobreelevada en región macular, posterior y a la izquierda de la imagen.

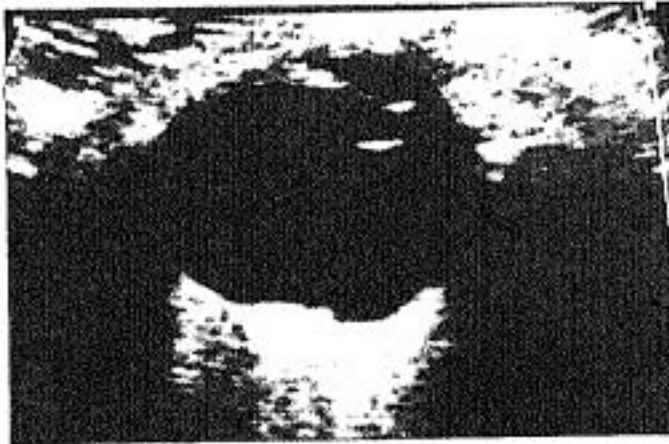
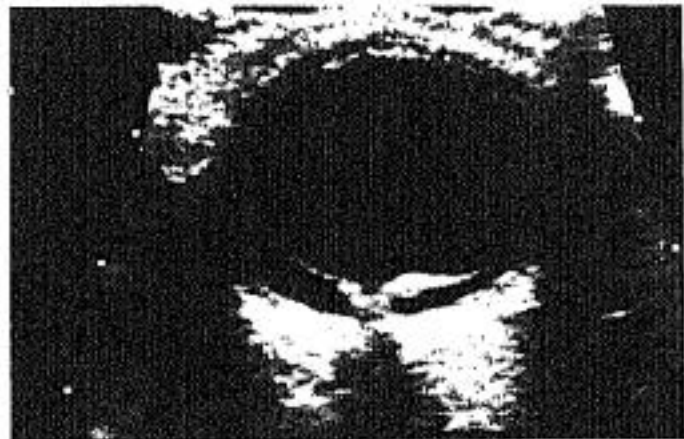
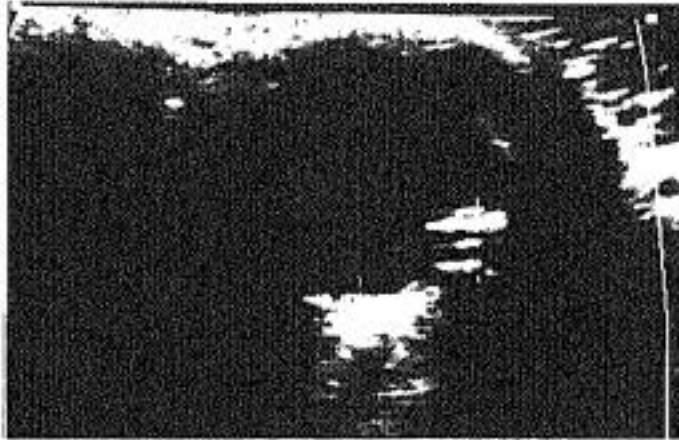Figura I. 13

En el globo contralateral se observa una mínima hiperecogenicidad posterior adyacente a la retina por la patología proliferativa de ésta.

Figura I. 14
V. 26a.
Desprendimiento traumático. Retina engrosada por cambios cicatriciales secundarios.





Figuras 1.15
V. 12a.
D. retina nasal y temporal
intervenido
quirúrgicamente. Artefacto
hiperecogénico lineal en el
ecuador del globo, por
cerclaje (+).

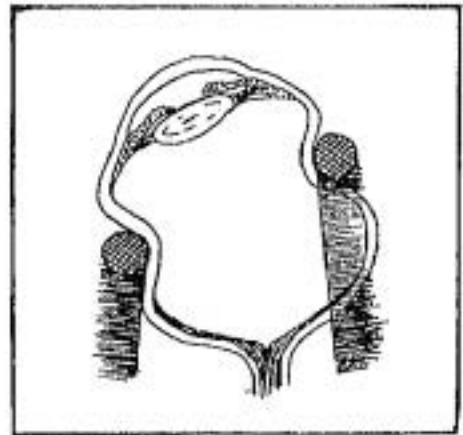


Figura 1.16
M. 62a.
Cerclaje por desprendimiento de retina.
La banda de silicona deforma el globo aumentando el diámetro antero-posterior
con el fin de aplicar la retina nuevamente a la pared ocular.

Figura I.17

M. 62a.

Desprendimiento nasal y temporal. La forma convexa obliga a descartar masa subyacente. La ecografía confirma el contenido anecoico post-retiniano y por tanto descarta la sospecha.

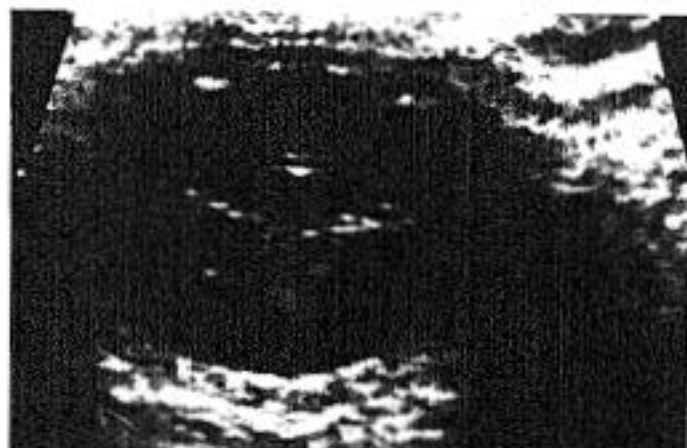
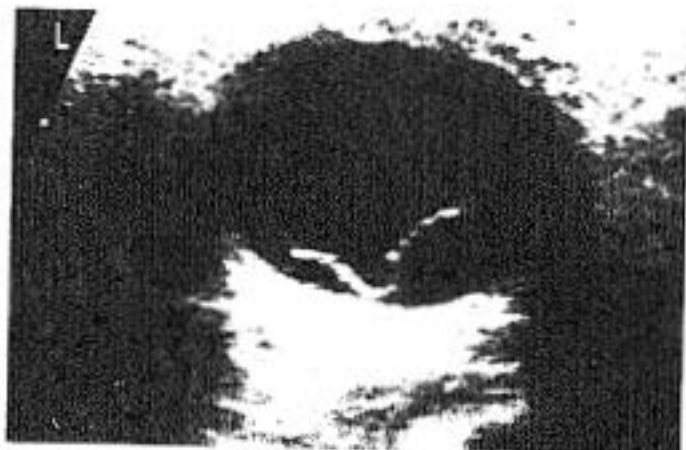
Figura I.18

V. 22a.

Hiperecogenicidad subcapsular posterior del cristalino. (Catarata tipo 3). D. de retina total con exudados retro-retinianos y adherencia entre capas nasal y temporal con forma triangular en el centro de la imagen.

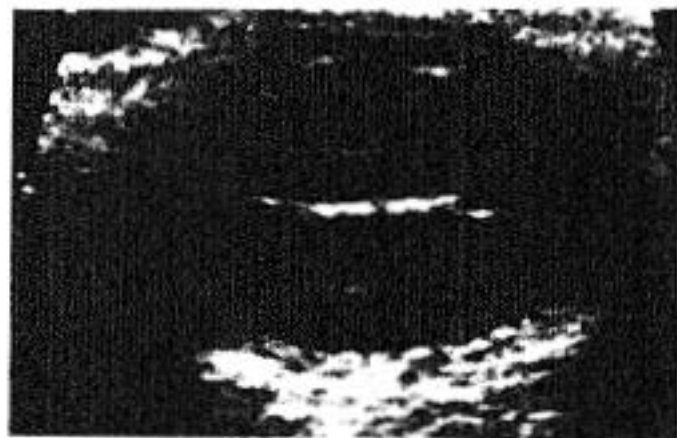


Figura I.19

Banda fibrosa mucho más brillante, que une retina desprendida de un lado y otro, formando un puente y simulando un cavidad quística intravítrea si sólo se estudiase en este corte.

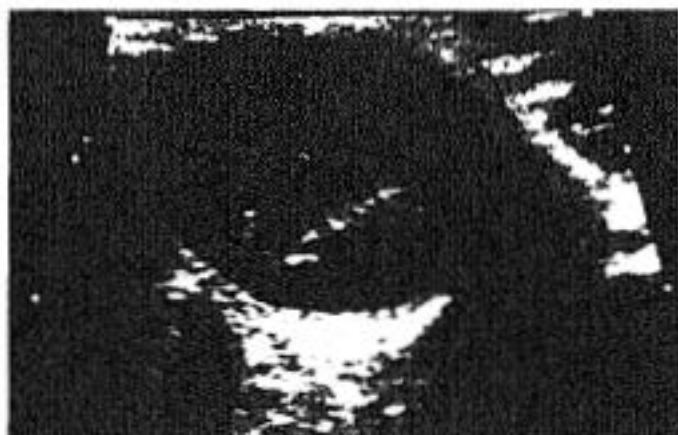

Figura 1.20
M. 52a.
D. de retina de larga evolución. Ecogenicidad aumentada en zona pre y retro retiniana por degeneración vítrea y presencia de exudados fibrosos.

Figura 1.21
M. 27a
Antecedente de traumatismo ocular severo. Desprendimiento prácticamente total de retina. Tracto fibroso grueso desde ésta a la parte anterior del globo causante del desprendimiento traccional.

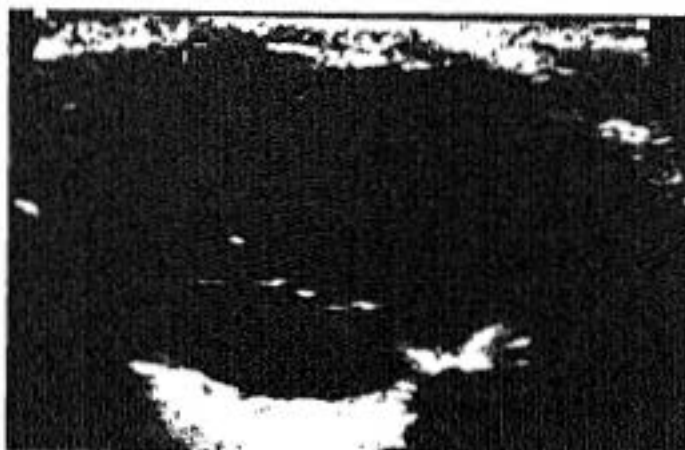

Figura 1.22
V. 9a
Antecedente de traumatismo con perforación de globo. Desprendimiento traccional de retina. Se ve el tracto fibroso cicatricial que va de delante a atrás y a la derecha hasta la retina desprendiéndola

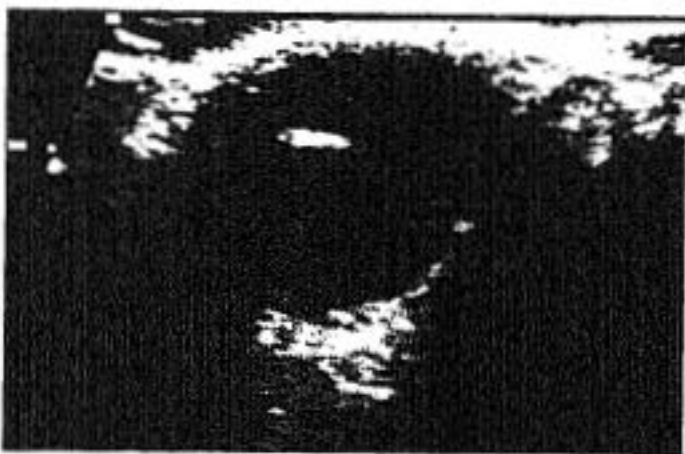

Figura I.23
M. 8a
Desprendimiento total de retina.

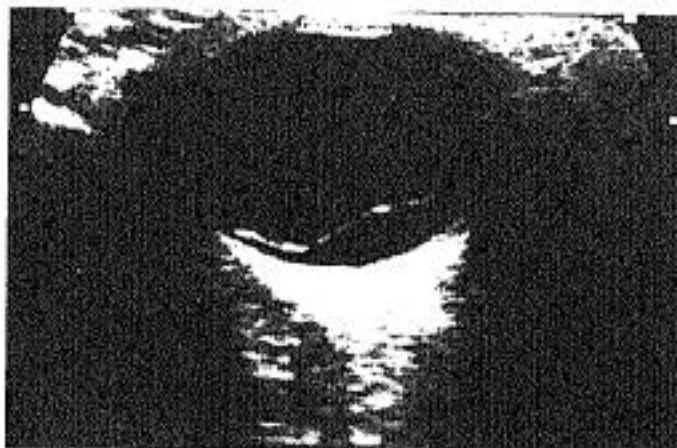

Figura I.24
V. 14a
Miope Magno. AP = 31mm
Desprendimiento temporal de retina, observable solamente al explorar el globo derecho con desviación forzada hacia el mismo lado.

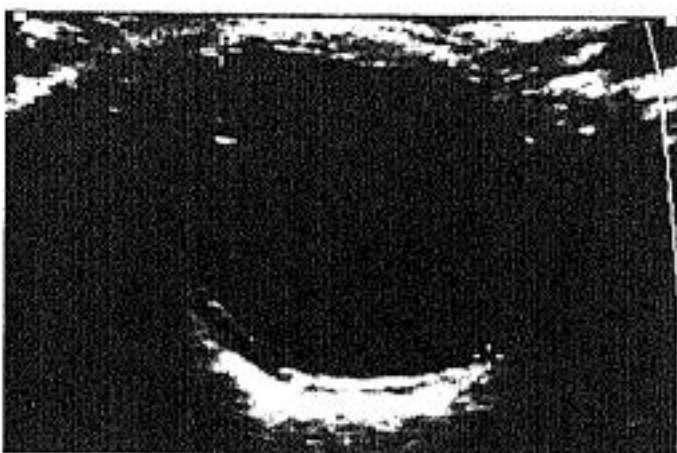

Figura I.25
V. 16a
Desprendimiento de retina y de membrana hialoidea.
Ecos vítreos dispersos muy tenues.

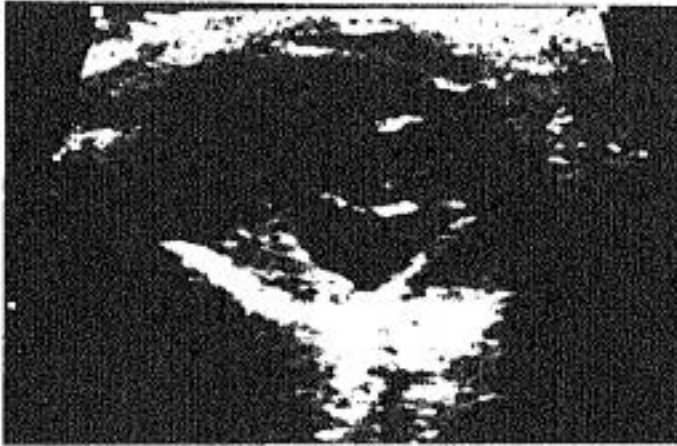

Figura 1.26
V. 12a.
Infección congénita.
Hiperecogenicidad difusa
del cristalino.
Desprendimiento total de
retina con membranas
fibrosas vítreas y
calcificación posterior. Se
observa la sombra a la
izquierda de la imagen, por
detrás de la pared ocular.

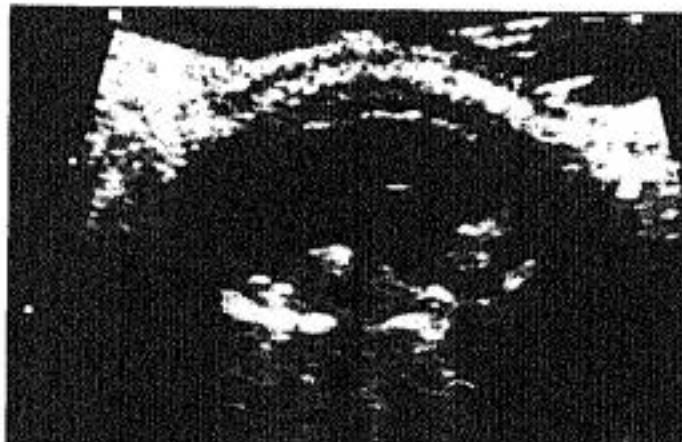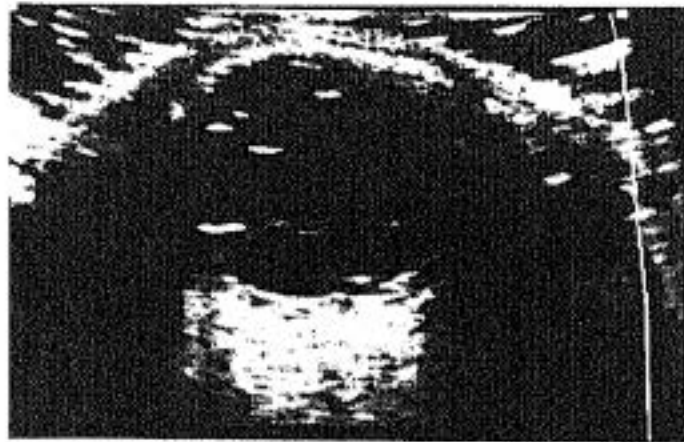


Figura 1.27 - 1.28
M. 46a.
Ptisis bulbi secundaria a
inflamaciones repetidas.
Desprendimiento de retina
antiguo con ecogenicidad
retrorretiniana y
calcificaciones puntiformes
con sombra acústica.

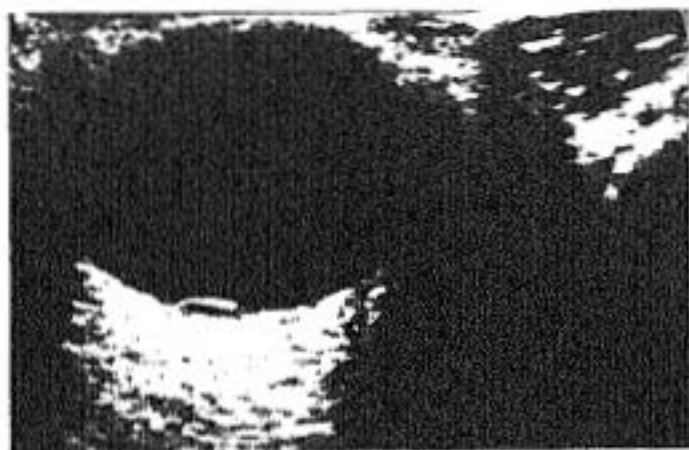


Figura I.29
V. 68a.
*Mínimo desprendimiento
exudativo retiniano. El
contenido anecoico
retrorretiniano permite
descartar neoplasia
subyacente.*

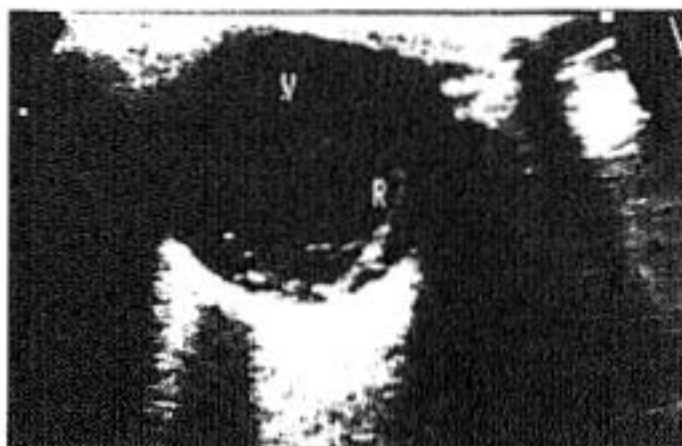

Figura I.30
V. 52a.
*Ecos vítreos posteriores por
hemorragia. Retina
desprendida en la parte
posterior derecha de la
fotografía (R).*

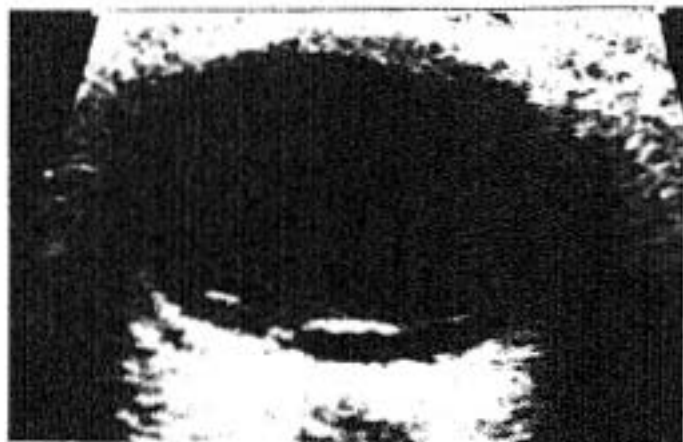

Figura I.31
M. 57a.
*D. nasal y temporal de
retina posterior.
Alteraciones por hemorragia
vítrea, con depósito flocular
en la parte más declive,
adyacente a la papila.*

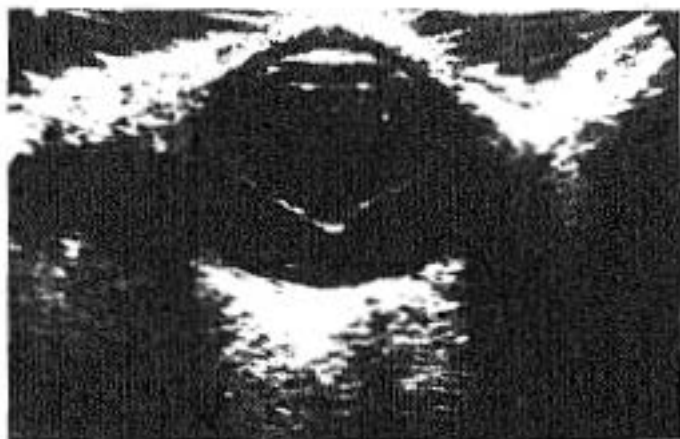


Figura 1.32

M. 79a.

Desprendimiento total de retina. Se observa doble línea en cuadrante temporal posterior (O.D.).

Retinosquisis.

Hiperecogenicidad del cristalino.

Figura 1.33

"Corte" sagital del globo en la mitad temporal.

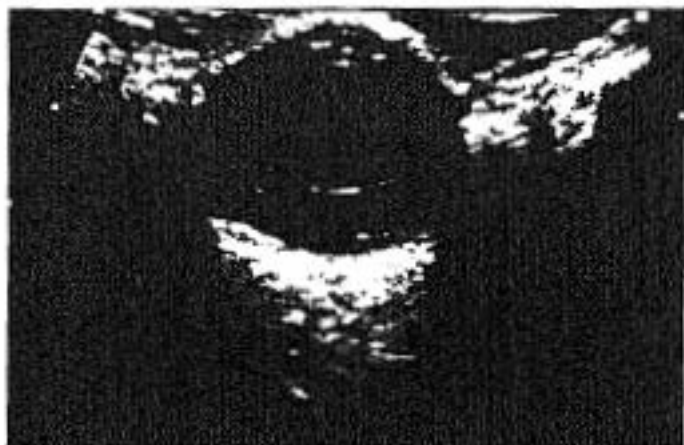

Figura II.5
M. 66a
Engrosamiento coroideo
importante 3mm (+).
Etiología: obstrucción del
retorno venoso.

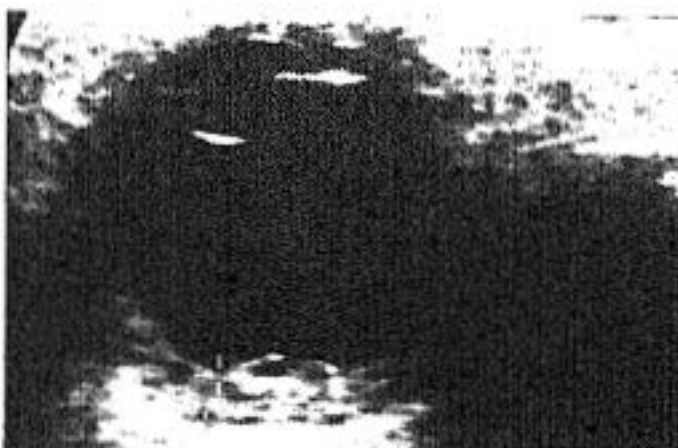


Figura II.6
V. 76a
Desprendimiento total de
retina con punto de fijación
en papila. A ambos lados y
por fuera de ella, la
coroides desprendida visible
parcialmente.

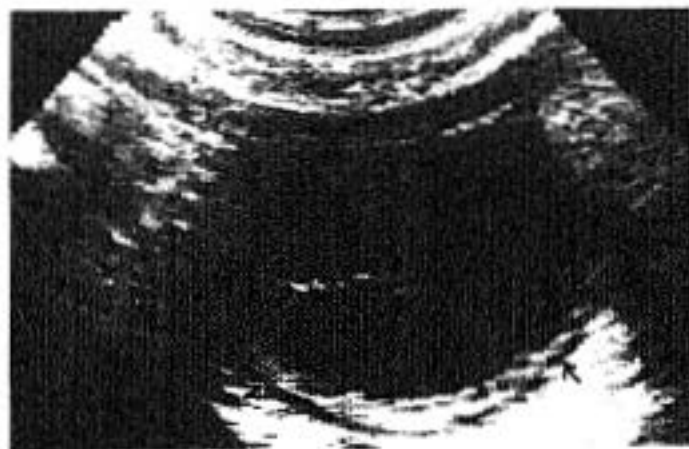
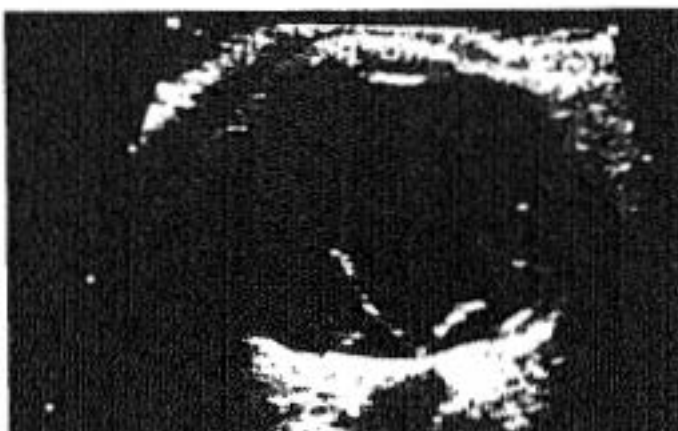
Figura II.7
M. 64a
Desprendimiento de retina
con ecos vítreos dispersos
por hemorragia asociada.
Se ve el engrosamiento
coroideo discretamente
hipoecogénico del polo
posterior.

GRUPO II. PATOLOGIA COROIDEA

En este segundo grupo patológico hemos observado alteraciones ecográficas en 15 enfermos (8A y 7N). En 8 de ellos (5A y 3N) se detectó desprendimiento coroideo y en los 7 restantes, solamente engrosamiento.

El desprendimiento coroideo se produce a partir de la pars plana, generalmente y se extiende posteriormente a la zona ecuatorial del globo ocular. La coroides se separa de la capa más externa (esclerótica) e impronta en la cámara vítrea. Ecográficamente se caracteriza por ser una línea de ecogenicidad media, mucho menor que la retina, de mayor grosor que ésta (aproximadamente dos veces), y de bordes peor definidos, incluso, en ocasiones irregulares (figuras II.7, II.8).³⁰

Se produce con mayor frecuencia en ojos con hipotonía secundaria a traumatismo, quirúrgico o no.^{61,78,152}

En nuestro estudio observamos un caso en que la ecografía demostró el desprendimiento coroideo, posterior al tratamiento quirúrgico. La exploración ultrasonográfica realizada previamente, no mostraba esta patología. Casos equivalentes también han sido publicados en algunos artículos.⁵²

Con frecuencia los desprendimientos coroides se asocian a patología intravítrea. La hiperecogenicidad de esta cámara por hemorragia, por ejemplo, se suma al borde coroideo y hace difícil la identificación de esta capa. En la mayoría de los casos es la reflectividad de la retina, la que nos sirve de interfase para diferenciar lo que es hiperecogenicidad vítrea por sangre, de la coroides desprendida, aunque no veamos ésta directamente.⁵ (Figura II.10).

El engrosamiento coroideo se valora en aquellos casos en que se diferencia ecográficamente esta capa de la interna (retina) y externa (esclerótica). (Figura II.5).

En condiciones normales, las exploraciones realizadas con transductor de 10 MHz no permiten una diferenciación clara de las tres capas oculares. (retina, coroides, esclerótica). Podemos identificar la primera por su hiperecogenicidad, en interfase con el vítreo anecogénico. A partir de ella y excéntricamente, la

DISCUSION

ecogenicidad es discretamente menor, debido a las otras capas, pero sin que podamos diferenciar la línea de separación entre ellas. La separación entre grasa orbitaria y esclerótica, también permite una línea de interfase visible con ultrasonidos.

Cuando alguna patología afecta a la coroides, ésta se pone de manifiesto haciéndose visible e independiente de las demás capas (figuras II.7 - II.9).

El desprendimiento es la afectación más clara. El engrosamiento coroideo se produce en la fase previa al desprendimiento y en patologías que aumentan la vascularización, como procesos inflamatorios, dificultad de retorno venoso, fístulas arterio-venosas, etc. (figura). Se considera anormal un grosor mayor de 2 mm para la capa retinocoroidea.^{81.106}

Se ha descrito el signo de la T, como característico de este hallazgo ecográfico¹⁰⁰, (figuras II.7 - II.9). Consiste en la individualización de un halo negro (sonoluciente), limitado internamente por la retina y externamente por la esclerótica. Este halo quedaría interrumpido en la papila y se continuaría hacia la parte posterior, rodeando el nervio óptico por el trayecto de las envolturas meníngeas. Esto equivaldría al palo de la T.

En la figura II.9 se observa este signo. La figura corresponde a una enferma con uveítis de repetición, que además sufría inyección conjuntival. No había tenido antecedente traumático ni quirúrgico. El tratamiento con corticoides mejoró la sintomatología.

Respecto a este caso, a pesar de que el diagnóstico final fue de uveítis, revisando la bibliografía encontramos un caso publicado por Forster et al⁶³ que tenía características semejantes. Este autor describe una manifestación atípica del síndrome de Vogt-Koyanagi-Harada.

Como es sabido, este síndrome se caracteriza por panuveítis bilateral, aunque puede ser asimétrica, asociada a alteraciones neurológicas o cutáneas.

Las manifestaciones oculares consisten en iridociclitis, infiltrado celular inflamatorio en vítreo, desprendimiento exudativo de retina e hiperemia de papila.

La edad típica de presentación es en adultos jóvenes, (entre 20 y 50 años).

DISCUSION

El caso que publican estos autores, era inusual, porque sólo tenía afectación unilateral y carecía de alteraciones dermatológicas y/o neurológicas. El diagnóstico lo hicieron por la angiofluoresceingrafía que demostraba múltiples puntos hiperfluorescentes en el epitelio pigmentario de la retina. Esto era mucho más marcado en el área papilar. Además se observaban pequeños acúmulos patológicos en la zona del desprendimiento exudativo. Todas estas características son típicas de esta enfermedad.

Las manifestaciones ecográficas eran, engrosamiento difuso coroideo del ojo afectado, más marcada en el área papilar y peripapilar que progresivamente iba adelgazando hacia la periferia.

Estos hallazgos ultrasonográficos aunque se describen como típicos, podemos observarlos en otras uveitis, aunque la etiología no corresponda a este síndrome.

El enfermo al que aluden en esta publicación, también recibió tratamiento corticoideo. Recuperó en gran medida la agudeza visual y los hallazgos ecográficos señalados revirtieron hasta la normalidad prácticamente.

En nuestro caso tampoco presentaba manifestaciones cutáneas o neurológicas y el tratamiento corticoideo fue eficaz mientras se mantuvo. No obstante se produjeron nuevos brotes de uveitis al suspenderlo.

En cualquier caso se trate de un síndrome de Vogt-Koyanagi-Harada o de una uveitis de otra etiología, los hallazgos ecográficos son casi los mismos. La distribución, la ausencia de otras patologías y fundamentalmente, los datos clínicos referidos, son los que determinarán el diagnóstico.

Los ultrasonidos sirven para confirmar la afectación coroidea y los desprendimientos exudativos, y para descartar la existencia de patología orbitaria u ocular que cause estas alteraciones y que significaría otro diagnóstico y en su caso, otro tratamiento.

En nuestro estudio de los 15 pacientes estudiados (16 globos, 8A y 8N), con sospecha de patología de coroides, llama la atención que todos los casos tenían asociada patología de otras estructuras. (Figura II.B).

En la población adulta se observó desprendimiento de retina en los ocho globos y hemorragia vítrea en tres de ellos. Estos hallazgos ecográficos

DISCUSION

determinaron la actitud terapéutica y nos dio una mayor aproximación al pronóstico oftalmológico de estos pacientes.

En el grupo infantil, el hallazgo asociado más frecuente fueron alteraciones vítreas en 5 globos. No se objetivó desprendimiento de retina (salvo los tres casos que la retina adherida a la coroides, la acompaña en el desprendimiento de ésta) en ningún niño; por lo que la evolución ocular en esta población fue globalmente mejor que en la adulta.

Las patologías coroideas localizadas, como neoplasias (melanomas, nevus, metástasis...), hematomas, trombosis... serán comentadas en el siguiente capítulo, dedicado específicamente a estos procesos.

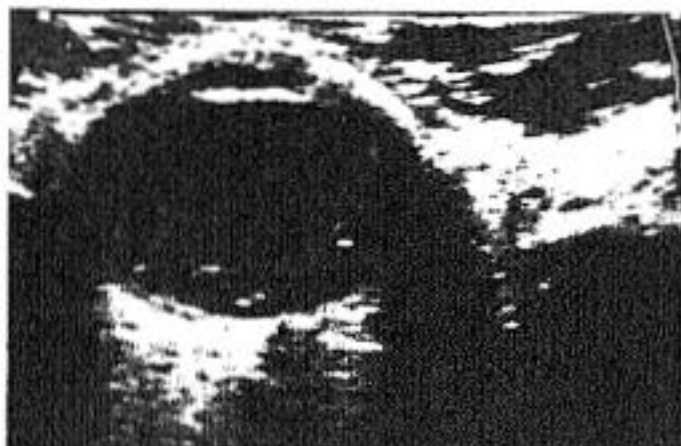

Figura II.8

V. 67a

Desprendimiento de retina y de coroides (línea con forma de S en lado izquierdo de vítreo que recorre desde ora serrata a cuadrante posterior y se continúa hasta disco óptico adherida a la esclerótica).



Figura II.9

M. 24a.

Engrosamiento coroideo, uveítis.

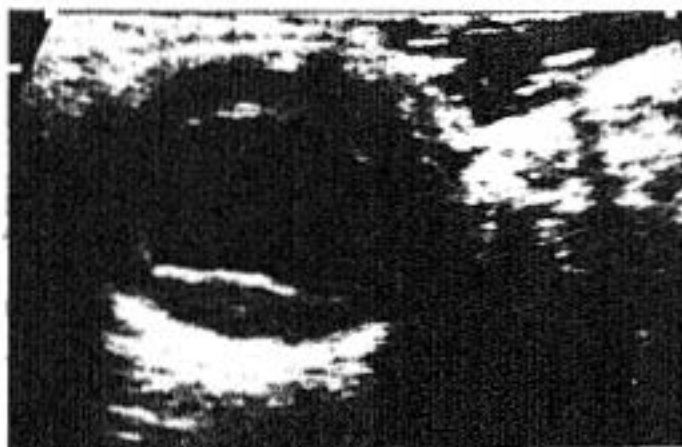

Figura II.10

V. 57a.

Traumatismo. Desprendimiento de retina y de coroides por hipotonía ocular y pérdida de contenido vítreo. Extrusión traumática del cristalino.

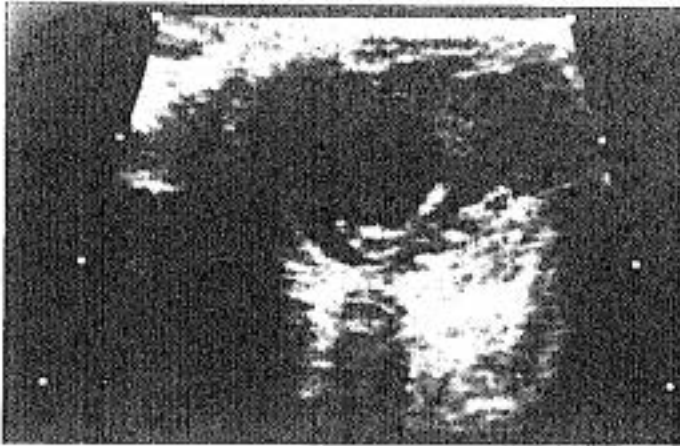

Figura VI.30

V. 8a.

Traumatismo ocular severo (perdigón). Desprendimiento total de retina con hemorragia, fibrosis y degeneración vítrea. Coroides engrosada por hipotonía ocular, no desprendida. Alteración orbitaria a la izquierda del globo.

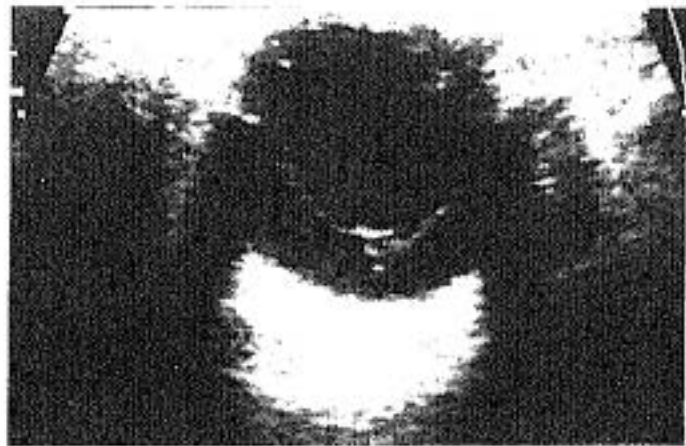


Figura VI.31

M. 77a.

Deprendimiento total de retina. Degeneración miópica. Ecogenicidad vítrea dispersa.

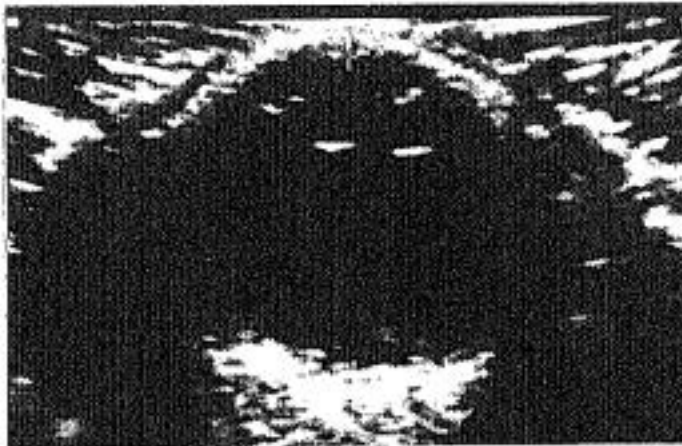


Figura VI.32

V. 60a.

Retinopatía diabética. Ecos vítreos dispersos, sobre todo posteriores. Irregularidad de retina.

GRUPO III. NEOPLASIAS OCULARES BENIGNAS Y MALIGNAS

La patología tumoral del globo ocular y de la órbita es diferente según consideremos la población adulta o la infantil. Comentaremos los resultados separadamente.

En el primer grupo de población, el tumor ocular más frecuente es el melanoma coroideo primario y en segundo lugar estarían las metástasis.

El melanoma se caracteriza por ser un tumor generalmente unilateral, que crece haciendo protrusión en la cámara vítrea, alcanzando en ocasiones masas de gran tamaño. (1-2 cm). La extensión externa es inicialmente contenida por la esclerótica, (capa fibrosa que funciona como barrera). Pero a medida que el tumor crece, sobrepasa ésta e invade la grasa orbitaria.^{108,132}

Existe una fase intermedia, en la que se ha descrito el signo de la excavación, es decir una zona ecográficamente visible, que sobrepasa hacia fuera, la línea imaginaria del límite coroideo y que representa la agresividad tumoral en su tendencia a extenderse en profundidad y radialmente desde su base.^{31-33,99} (Figuras III.6 y III.7). Algunos autores,¹⁴⁰ han publicado incluso la capacidad de predecir la infiltración de la esclerótica por los melanomas, con esta técnica.

El crecimiento de una lesión coroidea observado ecográficamente, no siempre es signo de malignidad, aunque sí sugestivo. En tumores de células espinosas se ha demostrado su crecimiento con histología benigna.⁵⁶

Las características ecográficas de los melanomas son bastante específicas aunque no definitivas.

En general son masas únicas o múltiples, intraoculares, perfectamente definidas, de ecogenicidad media y muy uniforme, que crecen hacia la cámara vítrea rompiendo e invadiendo la membrana de Bruch con aspecto polipoideo. La forma de presentación más frecuente tiene una base coroidea menor que el diámetro de la masa en el vítreo. Suelen producir sombra acústica, aunque no muy marcada, por la gran absorción tumoral de los ultrasonidos. Cuando alcanzan gran tamaño, los ángulos de contacto son agudos (figuras III.8 - III.10), a diferencia de las neoplasias secundarias, que suelen

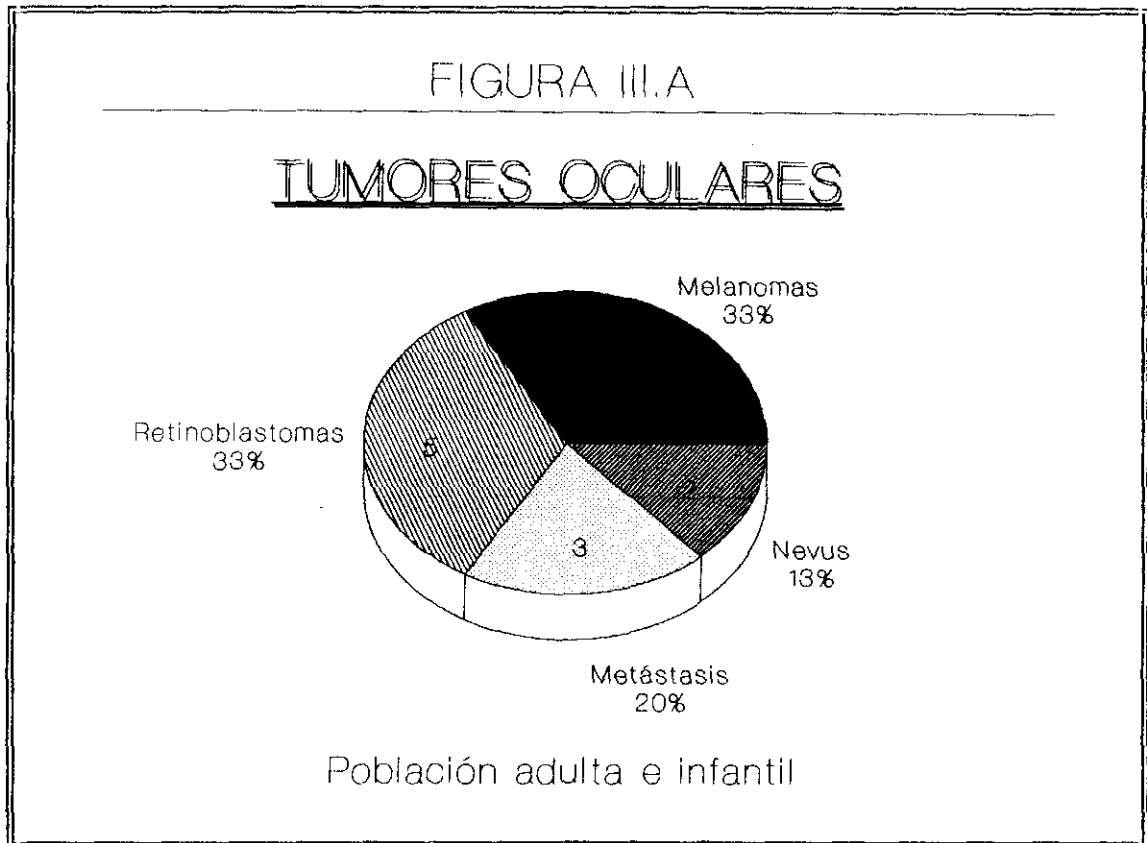
DISCUSION

implantarse suavemente con ángulos abiertos. (Figuras III.13 - III.15).

Carecen de calcificaciones o imágenes lacunares o quísticas en su interior.

En nuestro grupo, hemos observado cinco pacientes con melanoma. Todos ellos cumplían las características generales señaladas. Las pequeñas diferencias y matices, se especifican en los pies de fotografía.

El segundo tipo de patología neoplásica, por su frecuencia en la población adulta son las metástasis. (figura III.A).



Cualquier neoplasia puede diseminarse por vía hematológica al globo u órbita. La afectación orbitaria es menos frecuente que la intraocular en la población adulta. Por el contrario en los niños, aunque la patología metastásica es mucho menos frecuente, se manifiesta en mayor número en la órbita que en la cámara vítrea y el tumor más metastatizante es el neuroblastoma, sobre todo en niños menores de tres años.⁸⁵

DISCUSION

La etiología tumoral de las metástasis, en los adultos, está en proporción directa con la incidencia de distintos tipos histológicos.

Así destacan en frecuencia la mama y el pulmón, aunque se han descrito diseminaciones de prácticamente todos los tipos: estómago, tiroides, riñón, suprarrenales... ^{4.º}

En nuestra población hemos registrado tres ecografías con hallazgos intraoculares sugestivos de esta patología. De origen mamario, de próstata y un tumor indiferenciado de origen desconocido en un paciente con enfermedad generalizada.

En los tres casos las características fueron diferentes a las referidas en los melanomas y ello nos permitió suponer esta etiología.

En general, podemos señalar según nuestra experiencia, que las metástasis intraoculares, tienen una base de implantación coroidea amplia en comparación a la dimensión que protruye en cámara vítrea. Desprenden la retina suavemente, con una interfase en ángulo obtuso bastante abierto, (figuras III.13 - III.15). La ecogenicidad del contenido tumoral es más heterogénea que los melanomas y ocasionalmente pueden tener calcificaciones o áreas hipocogénicas en su interior.

El contorno que separa el proceso con el vítreo está peor definido y puede ser minimamente dentado o irregular, dependiendo del índice mitótico de los pelotones celulares inmediatamente subyacentes.

No se identifica claramente el signo de la excavación coroidea referido en los melanomas. En los procesos evolucionados, no obstante; la extensión tumoral hacia la órbita, hace imposible valorarlo, tanto en melanomas como en otros tumores.

Por ello no creemos que este signo, señalado en la bibliografía,^{10,31,140} sea definitivo. En nuestra experiencia no nos sirvió para hacer el diagnóstico diferencial, aunque lo observásemos.

Los tumores que afectan primariamente a la órbita, serán comentados en el capítulo patológico específico de esta localización (grupo VIII).

En el segundo grupo, (<18 años), se objetivaron cinco retinoblastomas. (Figuras III.19 - III.25). Este es el tumor ocular más frecuente en la edad infantil,

DISCUSION

aproximadamente dos terceras partes se producen antes de los tres años.¹⁶⁹ (figura III.A).

Ecográficamente se manifiesta como un aumento de ecogenicidad vitrea dispersa con zonas muy reflectivas y otras casi anecogénicas. Los bordes también son muy irregulares y suelen tener calcificaciones en su interior (puntos muy hiperecogénicos con sombra acústica posterior).

El retinoblastoma es un tumor de origen neuroectodérmico que se origina en la retina. Aproximadamente el 10% son familiares, en estos casos pueden ser bilaterales hasta el 30%.

Se han publicado casos de regresión espontánea o tras irradiación (1%) . El retinoma se considera la variante benigna del retinoblastoma.^{4,163}

La afectación bilateral del tumor puede asociarse a tumor neuroectodérmico pineal. Esta triada es lo que se denomina retinoblastoma "trilateral".

La forma clínica de presentación más frecuente es la leucocoria con pérdida de agudeza visual.¹⁵⁷ También puede manifestarse con estrabismo, dolor o hiperhemia conjuntival etc...

Los cuatro falsos positivos registrados correspondieron a dos niños con endoftalmitis, con múltiples exudados vitreos hiperecogénicos que ocasionaron la interpretación ecográfica errónea.

En uno de los pacientes se realizaron tres exploraciones porque existían dudas en el diagnóstico entre tumor o alteraciones vitreas no tumorales. Todas ellas eran patológicas y concretamente la tercera tenía mucha más ecogenicidad en vitreo que las anteriores. La agudeza visual ya estaba perdida, con pronóstico de recuperación infausto, por lo que se decidió realizar la enucleación ante la sospecha de un retinoblastoma encubierto. El análisis anatómico-patológico fue finalmente de alteraciones celulares por inflamación. En la bibliografía revisada, también hemos encontrado casos semejantes, en los que hasta que no se realizó la enucleación, no se tuvo el diagnóstico definitivo.³¹ Las endoftalmitis por neumatodos o por hongos, concretamente, pueden formar proliferaciones de tejido inflamatorio granulomatoso con morfología verrucosa, que simulen los mamelones de crecimiento tumoral.^{60,85}

Los dos falsos negativos se debieron al paciente de las figuras III.16 - III.18. Eran dos ecografías realizadas en el mismo globo ocular. La

DISCUSION

primera, se realizó previamente al tratamiento, con la sospecha oftalmológica de retinoblastoma. El tumor estaba localizado muy cerca de la ora serrata y ecográficamente no se objetivó. Solamente valoramos la hiperecogenicidad vítrea dispersa y móvil, debido a la hemorragia acompañante, lo que nos sirvió como signo indirecto para reafirmar la sospecha. El diagnóstico definitivo se hizo mediante exploración oftalmoscópica con anestesia general y dilatación pupilar. Se trató con radioterapia y se realizaron sucesivos controles. En uno de ellos, el estudio oftalmoscópico sugería recidiva tumoral y la ecografía tampoco fue capaz de identificarlo, por situarse en la misma localización que el primitivo. Posteriormente se confirmó la recidiva y por tanto, ambas exploraciones ecográficas las hemos contabilizado como falsos negativos. El niño, finalmente, sufrió una enucleación curativa.

Algunos autores,^{16,151} también han publicado tratamientos alternativos a la enucleación, en un intento de eliminar tumores oculares. Sus conclusiones también demostraron recidiva o extensión tumoral tras la fotocoagulación con Laser de Argón. Por ello finalmente, tuvieron que realizar la extirpación ocular.

En el grupo de población infantil, hemos realizado muchas exploraciones con signos clínicos sugestivos -leucocoria, estrabismo...- aunque el estudio oftalmoscópico inicial no sospechase patología tumoral.

En nueve niños se realizó estudio con TC. De ellos en tres se confirmó la existencia de retinoblastoma, valorado ecográficamente. En un caso dudoso con ultrasonografía, la tomografía computada tampoco sirvió para realizar el diagnóstico.

Al igual que se ha referido en la bibliografía,^{96,97,133,168} hemos podido comprobar, que para el estudio de este tumor, ni la TC, ni la RM aportan mejores resultados que los ultrasonidos. La primera puede ser más sensible en detectar calcificaciones, pero no diferencia las alteraciones vítreas por hemorragia o endoftalmitis, de los retinoblastomas en algunos casos inciertos. Por otro lado, aunque el porcentaje de tumores con calcificaciones es muy alto, no podemos basar el diagnóstico solamente en este hallazgo, ya que existen otros procesos que también las presentan,^{17,66} si bien es cierto, que con distinta morfología.

La resonancia magnética, igualmente, aunque en sus inicios despertó grandes expectativas, posteriormente no se ha confirmado que sus resultados diagnósticos sean mejores que con ultrasonidos para la localización ocular.

DISCUSION

Otros tumores son mucho más raros en el grupo de población infantil.¹¹¹ Entre ellos podemos señalar los rhabdomyosarcomas, que se localizan fundamentalmente en la órbita, tanto los primarios como los metastásicos. Afectan a niños entre 8 y 10 años. Los neuroblastomas también pueden afectar a la órbita, sobre todo en niños menores de 2 años. Es común la presencia de calcificaciones.³⁶ Las metástasis intraoculares en la población pediátrica, tanto de uno como de otro tipo, son excepcionales.

Se ha descrito también, la asociación entre alteraciones oculares como aniridia con tumor de Wilms extraorbitario, generalmente localizado en riñón. Los niños con aniridia congénita, tienen mayor riesgo de padecer este tumor que la población general.

Los cálculos de sensibilidad y especificidad de la técnica han sido altos para este grupo patológico. No obstante señalamos que los enfermos eran seleccionados previamente por el estudio oftalmológico. Por otro lado, el escaso número de exploraciones realizadas debe considerarse al interpretar los resultados estadísticos.

En el grupo de población, tanto adulta como infantil, estudiada para valorar neoplasias, encontramos otras patologías oculares. A veces asociadas al tumor y en otras ocasiones se descartaba éste y se diagnosticaban otras alteraciones. Estas patologías las hemos representado en la figura III.B.

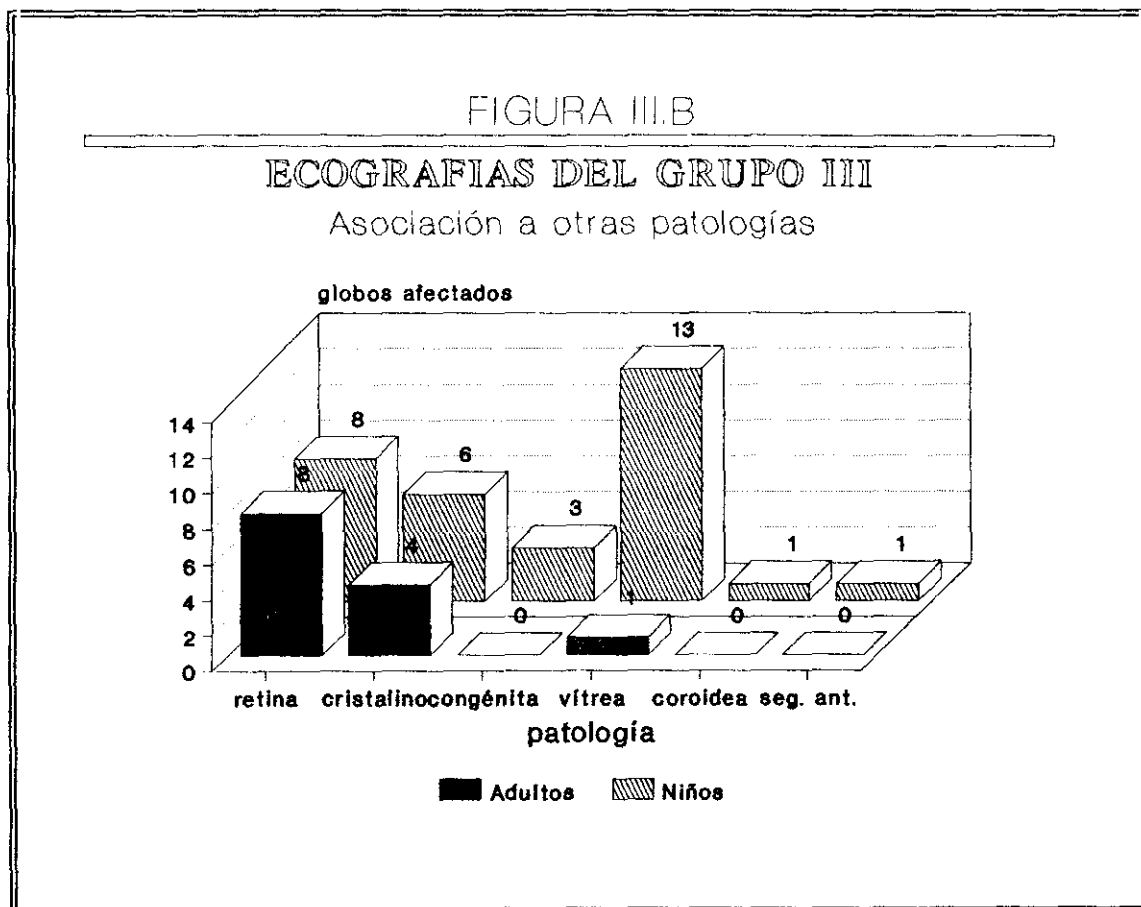

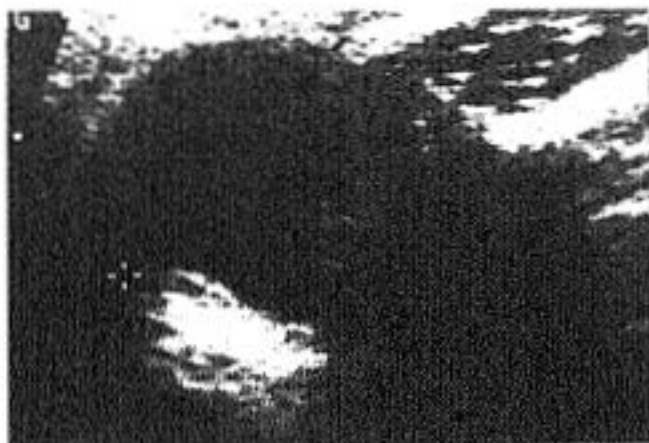


Figura III.5
M. 30a
Lesión sobreelevada nasal
de 9mm de diámetro.
Melanoma

Figura III.6
V. 86a.
Masa de ecogenicidad media
en mitad nasal de ojo
derecho, con mala
transmisión y borde
intraocular bien definido.
Contorno externo perdido:
extensión a órbita.
Melanoma.

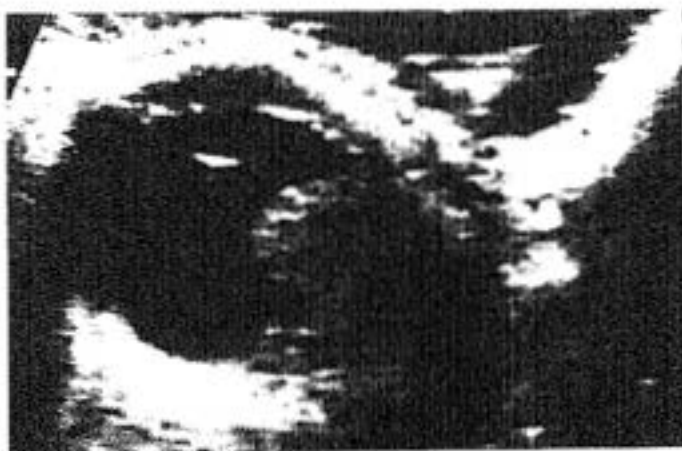
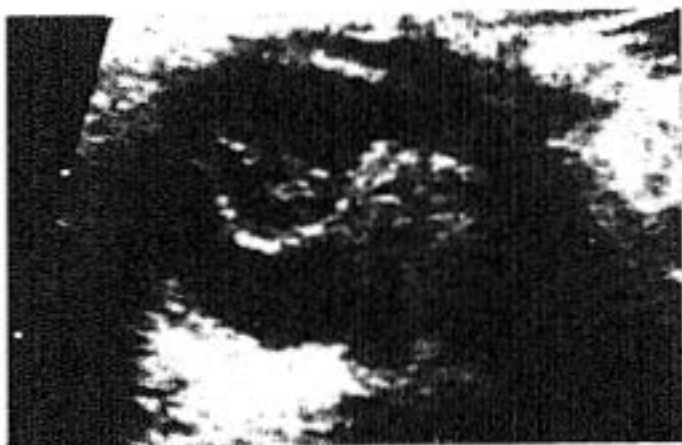
Figura III.7
V. 76a
Melanoma corioideo. Masa
de ecogenicidad bastante
homogénea, con bordes bien
definidos y sombra acústica
posterior. Nótese la invasión
de capas oculares y la
extensión a la órbita, en
toda su base. Sobre todo se
observa una imagen nodular
proliferante en la zona
periférica posterior-interna
de la masa.
Desprendimiento de retina
acompañante y ecos vítreos
exudativos.



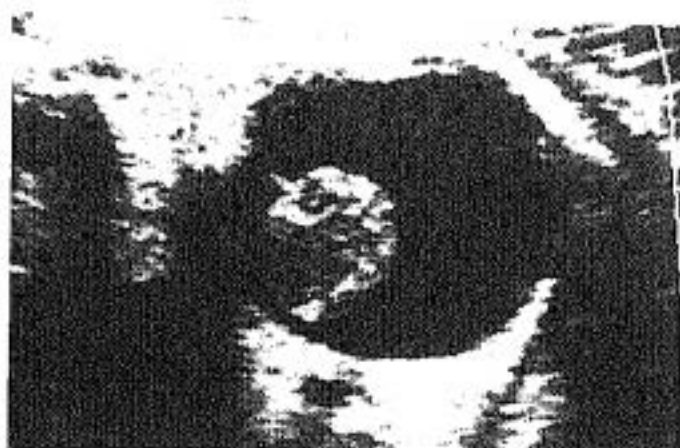

Figura III.8
V. 77a
Melanoma temporal posterior de O.D. Masa polipoide de ecogenicidad media y borde perfectamente definido. 1,5 cm.

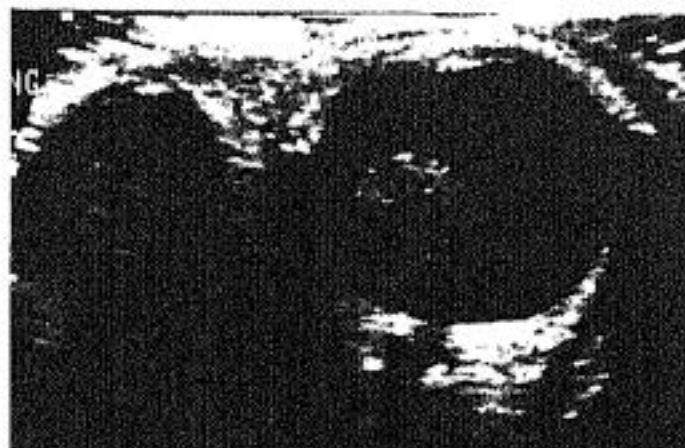

Figura III.9
La misma imagen con artefacto ecográfico que reproduce especularmente el globo y la neoplasia en la parte lateral izquierda.

Figura III.10
V. 70a.
Masa ocular polipoide dependiente de coroides anterior de 1,7 x 1,4 cm, muy homogénea y de bordes perfectamente definidos. Desprendimiento de retina posterior asociado sin masa subyacente. Enucleación: Melanoma corioideo sin extensión extraocular.



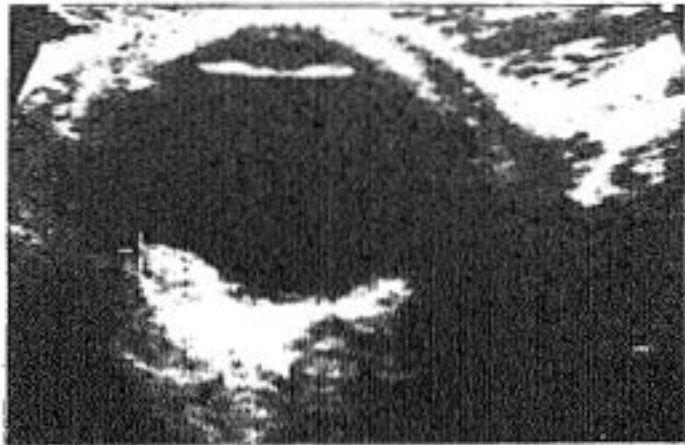


Figura III.11
V. 36a.
Masa coroidea lenticular.
Nevus.

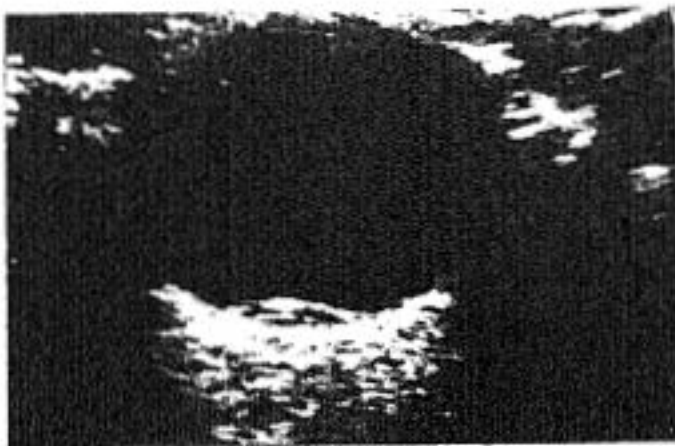


Figura III.12
V. 38a
Afaquia quirúrgica. Lesión
sobreelevada posterior. La
amplia base de implantación
y el contenido
hipoecogénico es poco
sugestivo de melanoma. El
pto. con Laser de Argón
reaplicó la retina. Dgco.
Nevus coroideo.

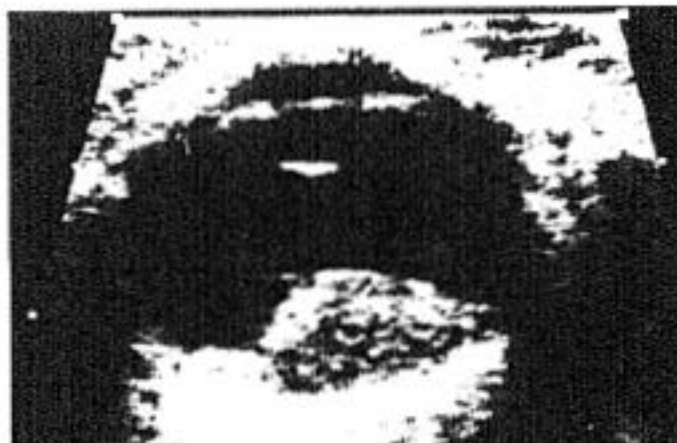

Figura III.13
V. 58a
Metástasis de carcinoma de
próstata. Masa heterogénea
de base amplia y borde
levemente irregular.

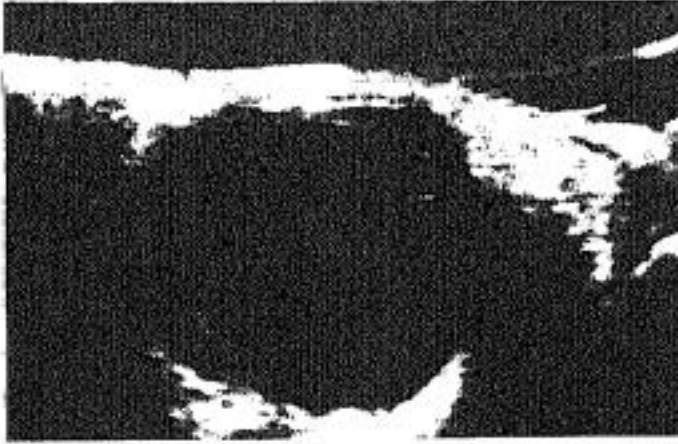

Figura III.14
M. 67a.
Desprendimiento posterior
de retina con masa de baja
ecogenicidad subyacente.
MTS. de Ca. de mama.




Figura III.15
M. 78a.
Masas oculares de diferente
ecogenicidad. Metástasis de
carcinoma indiferenciado.

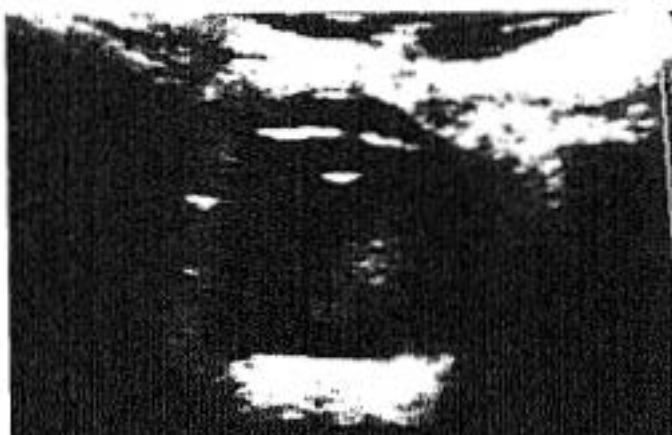
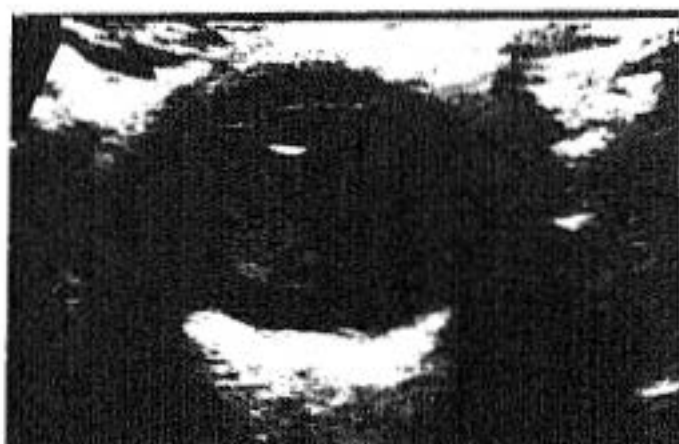
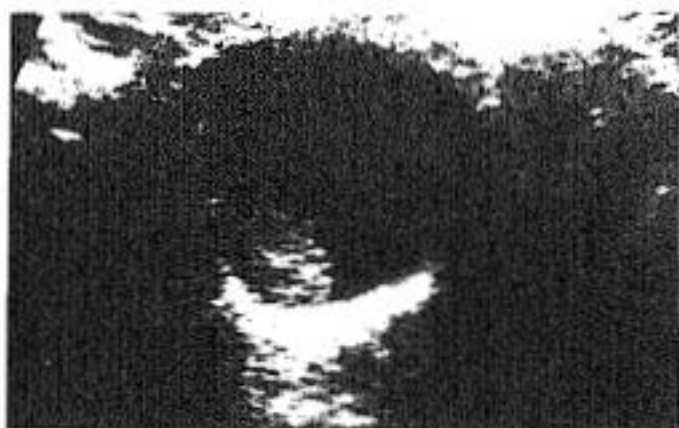
Figura III. 16

V. 3a

*O.I. Hiperecogenicidad
vítrea móvil por hemorragia
vítrea. Diagnóstico
oftalmoscópico de
Retinoblastoma en
cuadrante nasal,
ecográficamente no visto.*

Figura III. 17 - III. 18

*Tras tratamiento
radioterápico la
degeneración vítrea se
manifiesta como
ecogenicidad muy móvil. Su
localización varía según la
desviación ocular.*

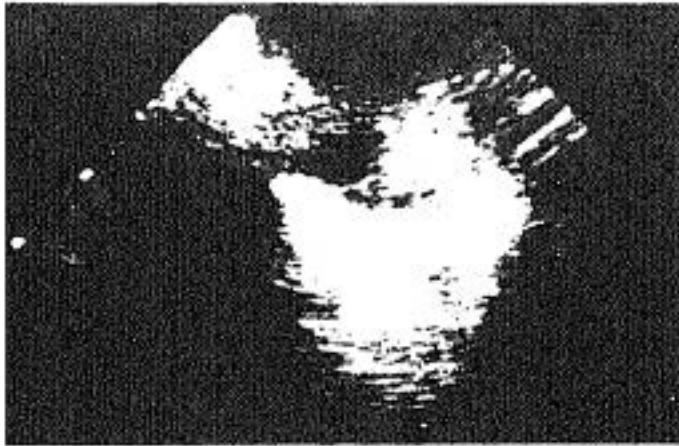


Figura III.19
M. 3a.
Masa temporal de O.I. muy hiperecogénica por la presencia de calcio, con borde muy irregular. Retinoblastoma.

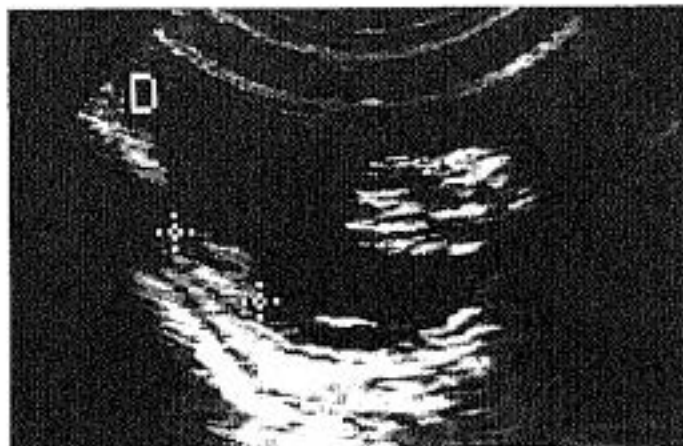
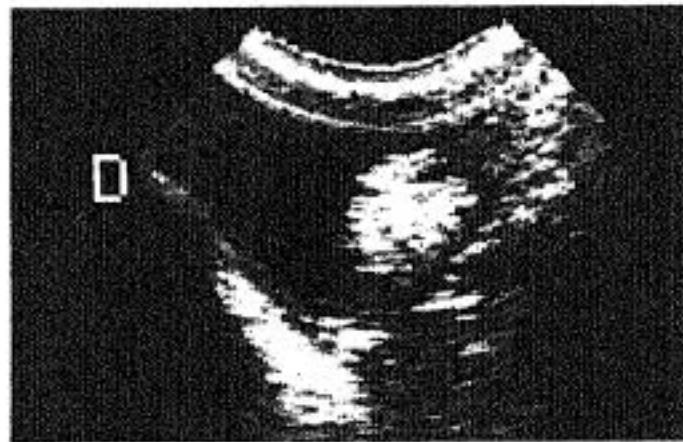

Figura III.20 -III.21
M. 16m.
Masa hiperecogénica heterogénea de gran tamaño en cuadrante nasal con sombra acústica. Pequeña masa lenticular en lado temporal. Desprendimiento de retina posterior sin masa retrorretiniana. Retinoblastoma múltiple de globo ocular derecho.



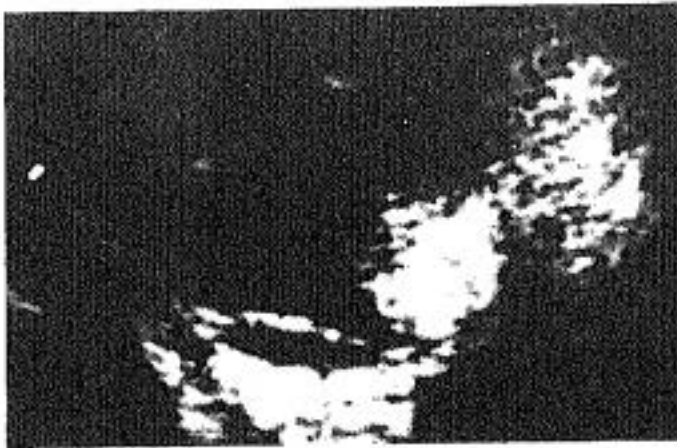
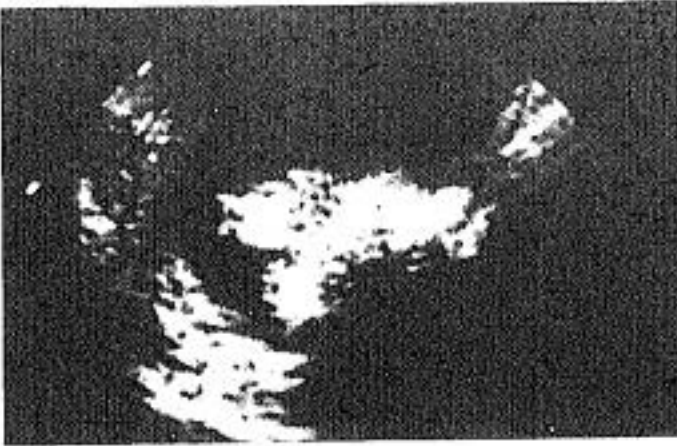


Figura III.22

M. 3m

Masas muy hiperecogénicas, calcificadas, de bordes irregulares y sombra acústica muy marcada. Retinoblastoma ojo derecho.

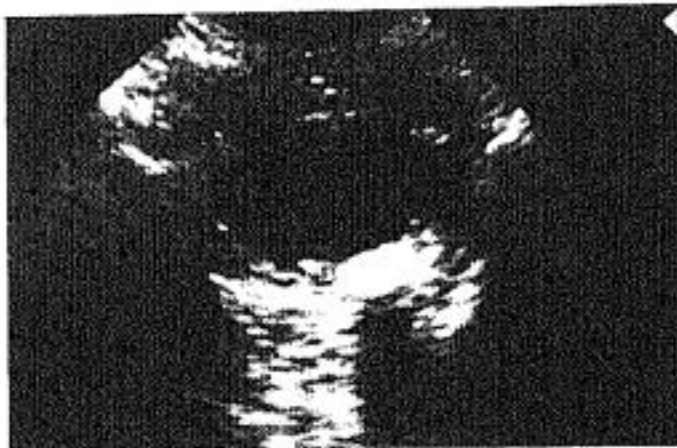

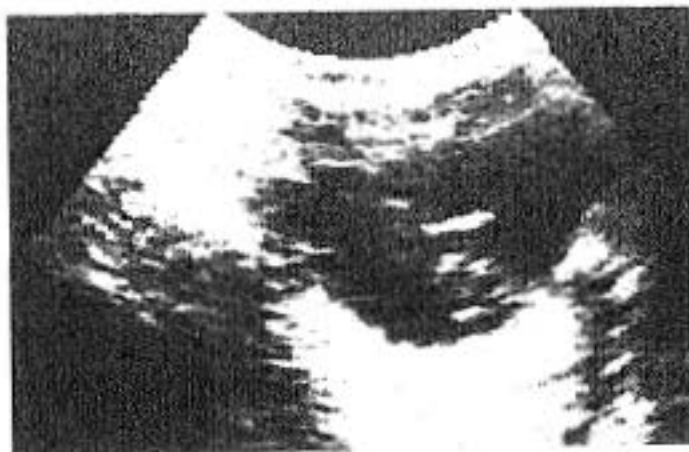Figura III.23

Ojo izquierdo. Además se observa un desprendimiento de retina nasal.

Figura III.24

Ptisis bulbi del globo izquierdo. Tratado con radioterapia intraocular. Calcificación tosca en cuadrante nasal posterior, en la zona donde estaba el tumor. Catarata secundaria al tratamiento.

Figura III.25
V. 17m.
*Ecos vítreos dispersos de
diferentes amplitudes y sin
calcificación.
Retinoblastoma.*



**GRUPO IV. ALTERACIONES DEL CRISTALINO: CATARATAS,
LUXACION, AFAQUIA**

Este grupo constituye una de las patologías más frecuentes en la práctica clínica diaria.

La opacidad del cristalino a la exploración, hace imposible o muy difícil el estudio del fondo de ojo en estos enfermos.

Desde el punto de vista clínico, siempre se plantea en la valoración de unas cataratas si hay asociadas alteraciones vítreo-retinianas, antes de realizar un tratamiento quirúrgico. En algunos enfermos la presencia de hemorragias vítreas o retinopatías proliferativas... puede retrasar el tratamiento propio de la catarata hasta valorar la evolución de las otras alteraciones.

En otras ocasiones, por ejemplo ante un desprendimiento de retina, se intenta prever el resultado visual y realizar un cerclaje si se considera indicado. Posteriormente se implantaría la lente intraocular (LIO).^{84, 115}

En enfermos ancianos con mal pronóstico visual, estos hallazgos ecográficos inesperados son los que determinan la decisión de no intervenir la catarata.

La exploración ecográfica, es muy útil para valorar aquellas patologías asociadas que no puede ver el oftalmólogo y para delimitar su extensión y localización exacta. En los casos que la intervención quirúrgica a realizar sea implantación de una lente intraocular, la ecografía es muy importante para calcular la biometría del globo ocular afectado y elegir así la lente con el índice de refracción más adecuado.^{67, 68, 160} (Cada mm en el diámetro antero-posterior equivale a tres dioptrías).

En un globo ocular normal, los ultrasonidos solamente permiten objetivar el cristalino en la zona media de la cápsula posterior y cuando el haz incide directamente sobre él. (figura IV.5). En este caso, se objetiva una línea hiperecogénica (blanca brillante), cóncava hacia la parte anterior, de escasos milímetros de arco, discretamente más ancha en el punto central y disminuyendo simétricamente hasta perder su imagen lateralmente. Se sitúa perfectamente centrada a dos o

DISCUSION

tres milímetros, posterior a la línea hiperecogénica del iris y cuerpo ciliar.

Esta pequeña línea unciforme, puede observarse discretamente lateralizada cuando angulamos a un lado u otro el transductor de forma que siempre que aparezca, lo hará en la zona de intersección de la superficie de la lente, con el haz ultrasónico.

En ocasiones, sobre todo en niños, esta imagen no se consigue ver claramente, es decir, el cristalino no se individualizaría en la imagen ecográfica.

Cuando se produce la degeneración, su estructura se deshidrata parcialmente y cambia la distribución perfectamente homogénea, simétrica y uniforme de sus constituyentes. Esto se traduce en pérdida de transparencia a la exploración óptica y ecográficamente en tres tipos fundamentales de hallazgos, según nuestra experiencia.

Por orden de frecuencia en la presentación, hemos clasificado las cataratas en:

1. Hiperecogenicidad de la cápsula posterior.

En este grupo hemos incluido aquellos cristalinos que se hacen visibles en su totalidad por la extensión de la línea hiperecogénica de su cápsula posterior, hasta la periferia. (figuras IV.6 - IV.8). O bien aquellos que se observan dos líneas hiperecogénicas, paralelas, cóncavas, que corresponden, muy probablemente, a la cápsula y a la pared posterior del cristalino. (figuras IV.6, IV.12).

2. Hiperecogenicidad central.

Se observa en la zona teórica central del cristalino. A veces se acompaña de un artefacto de reverberación en vítreo en la zona inmediatamente posterior a la lente, que cambia de posición al mover el transductor y sigue siempre su eje axial. (figuras IV.10, IV.16).

3. Hiperecogenicidad difusa.

Esta es la forma de presentación menos observada en nuestra serie. Consiste en un aumento de la ecogenicidad del cristalino (normalmente es totalmente anecoico), en toda su estructura. Generalmente es una reflectividad tenue y uniformemente extendida. Este patrón casi siempre se acompaña del aumento de las marcas ecográficas en el contorno de la lente, lo que permite

DISCUSION

perfilar ésta perfectamente, en contacto con el vítreo anterior. (figuras IV.9, IV.14, IV.17).

La afectación difusa se ha relacionado con las cataratas de etiología tóxico-metabólica, aunque puede también presentarse en otras etiología, sobre todo en fases muy evolucionadas del proceso.

En nuestro estudio hemos observado que predomina el patrón de hiperecogenicidad posterior, tanto en la población adulta como en la infantil ($68/71 = 95,77\%$ y $18/22 = 81,81\%$ respectivamente). (Figura IV.A). El patrón de hiperecogenicidad central, ha sido relacionado en otros trabajos, con cataratas congénitas. Sin embargo, nosotros hemos registrado este hallazgo en el $40,9\%$ ($9/22$) de los niños y en el $33,8\%$ ($24/71$) de los adultos. Es decir, escasa diferencia de porcentajes, frente a la diferencia de etiología congénita en ambos grupos de población ($9/22 = 40,9\%$ y $2/71 = 2,81\%$ en niños y adultos respectivamente).

También detectamos diferencias entre ambas poblaciones, en el antecedente traumático. Los niños sufrían cataratas por esta causa en el $36,36\%$ ($8/22$) y los adultos en el $7,04\%$ ($5/71$).

En general en nuestra serie, tanto en adultos como en niños, se objetivaron dos o más patrones ecográficos asociados en numerosos casos, el $68,18\%$ de los niños y en el $54,93\%$ de los adultos.

Primeramente, se inicia el proceso con un patrón ecográfico que suele ser hiperecogenicidad posterior y a medida que avanza el mismo, se extiende a otras localizaciones, manifestándose con dos o tres patrones. (figuras IV.10, IV.12, IV.16).

La asociación de otros hallazgos ecográficos además de los del cristalino, se han reflejado en la figura IV.B.

FIGURA IV.A

CATARATAS. PATRONES ECOGRAFICOS

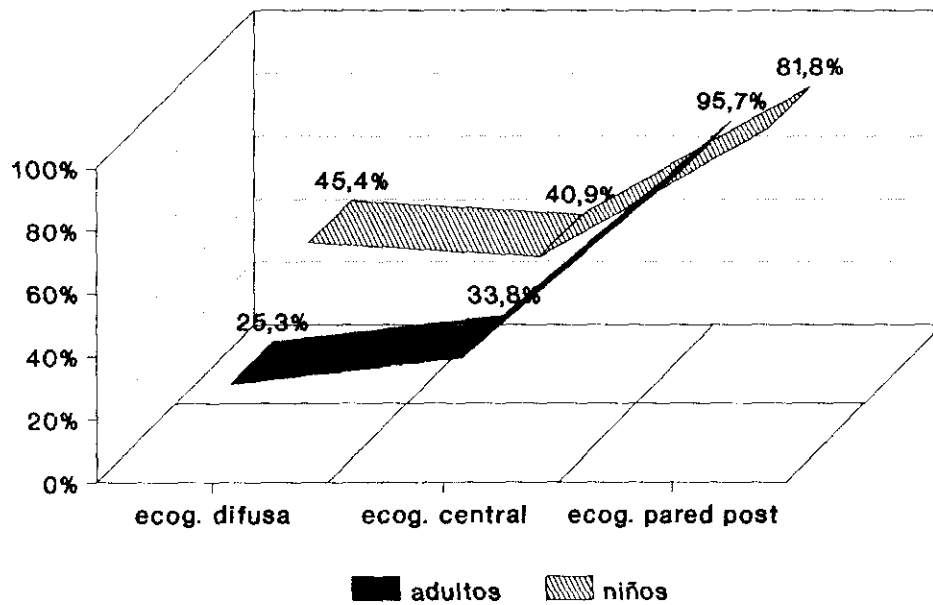
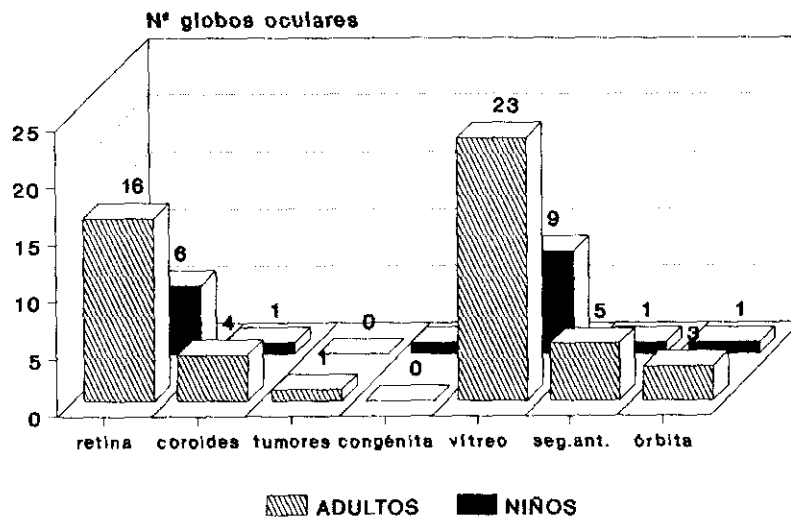


FIGURA IV. B

ECOGRAFIAS DEL GRUPO IV

Asociación a otras patologías



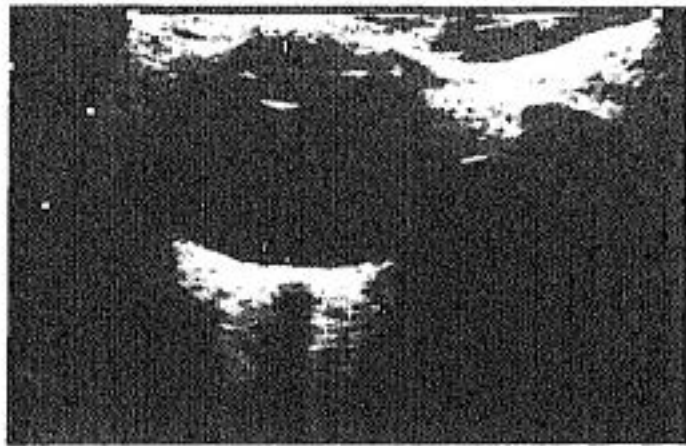


Figura IV.5
M. 11a.
Globo ocular normal. Línea
unciforme del cristalino
ecográficamente normal.

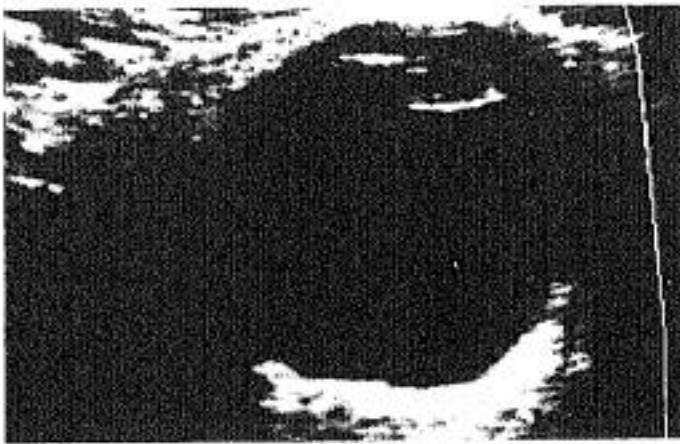


Figura IV.6
M. 85a.
Miopia severa. A-P =
27mm
Catarata tipo ecográfico 1.



Figura IV.7
M. 81a.
Catarata tipo ecográfico 1.
Línea capsular posterior
visible hasta zona
ecuatorial.

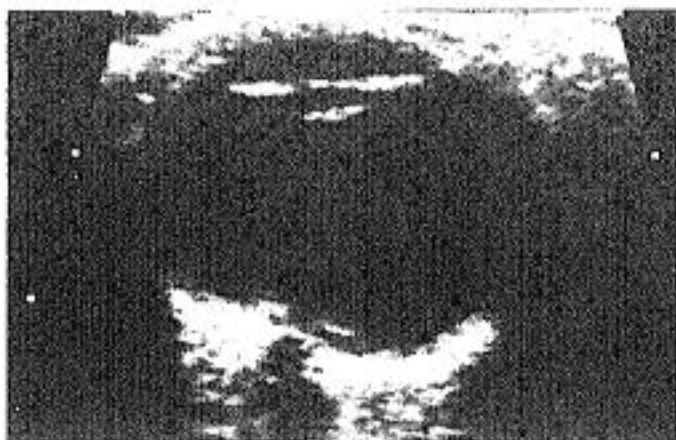


Figura IV.8
V. 17m.
Catarata congénita.

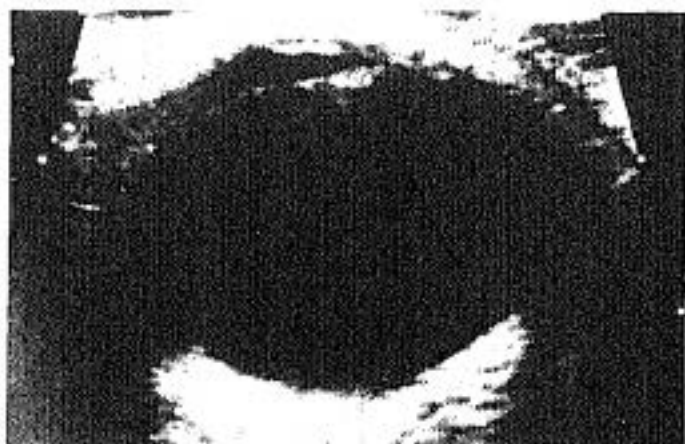

Figura IV.9
M. 8a.
*Hiperecogenicidad del
cristalino sobre todo en el
lado nasal (O.D.), por
catarata congénita. Uveítis
intraútero.*

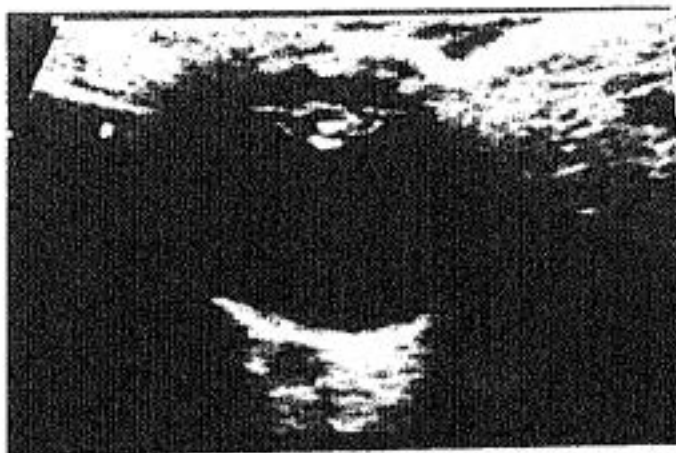

Figura IV.10
M. 2,5a.
*Hiperecogenicidad central
del cristalino. Catarata
post-infecciosa. Sepsis
neonatal.*

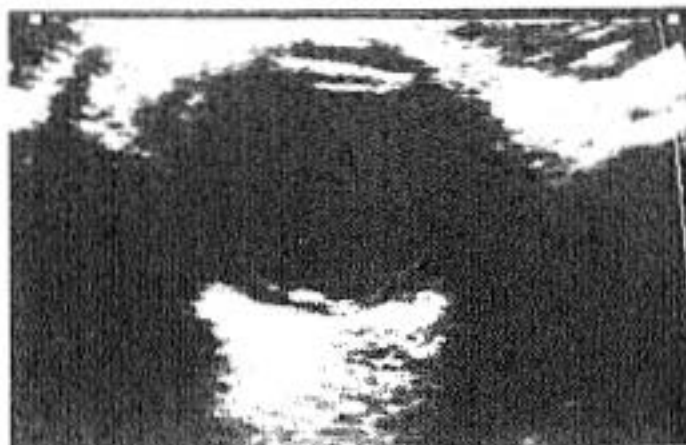

Figura IV.11
V. 12a.
Desprendimiento de retina
nasal y temporal.
Hiperecogenicidad difusa
del cristalino. Etiología
traumática.

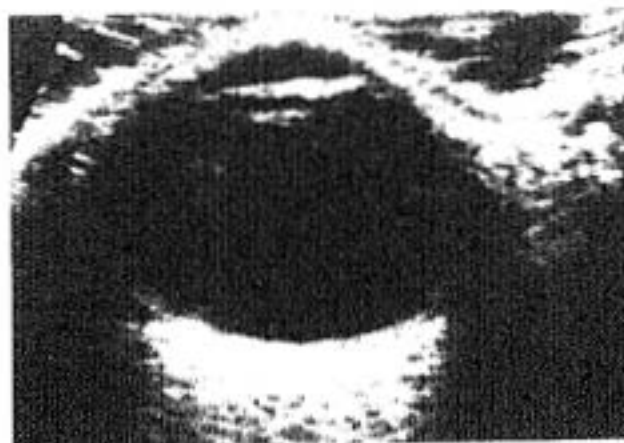


Figura IV.12
V. 33a.
Catarata subcapsular del
cristalino. Ecos vítreos
dispersos por hemorragia
traumática.

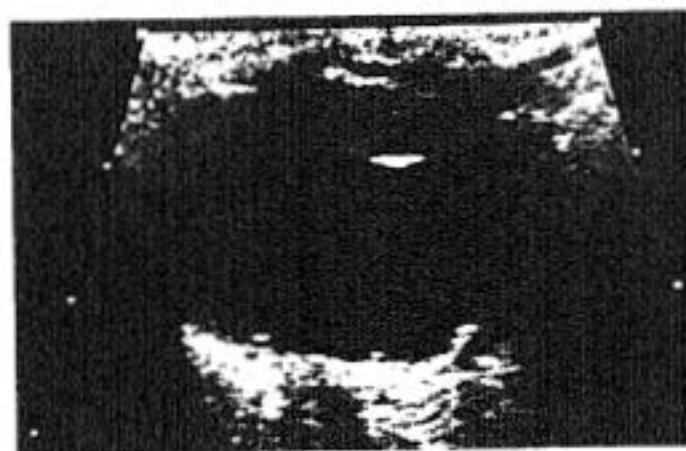

Figura IV.13
M. 58a.
Retinopatía diabética.
Cápsula del cristalino
visible hasta la zónula:
catarata.

Figura IV.14
M. 6m.
Hiperecogenicidad central y posterior del cristalino.
Catarata congénita.

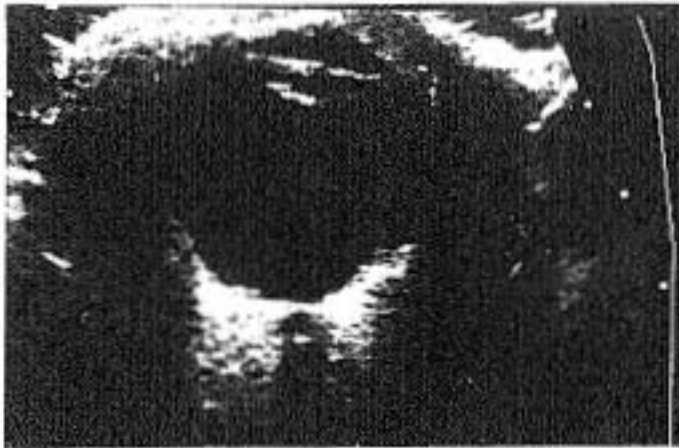
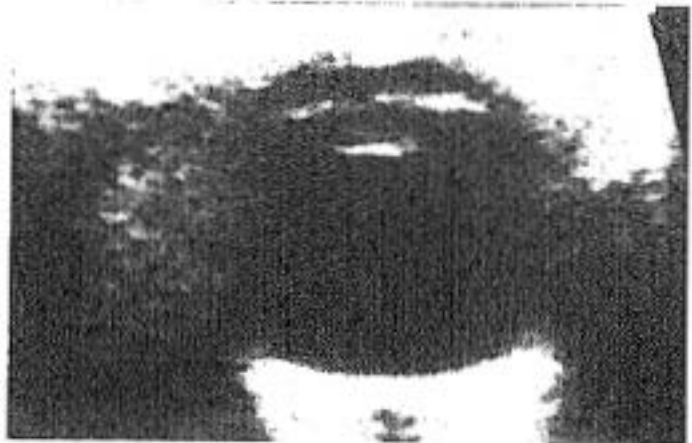
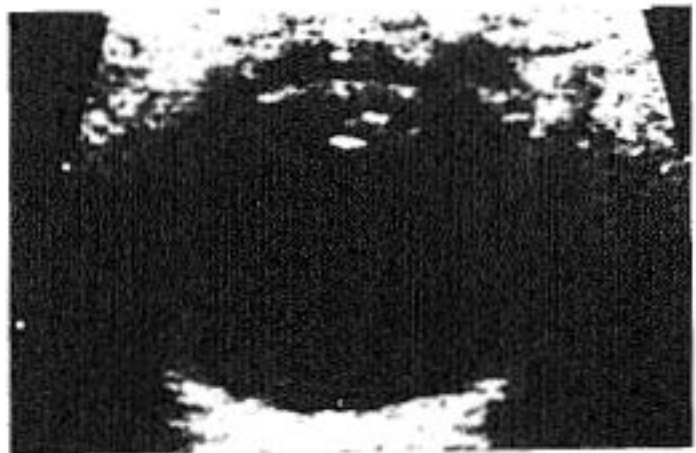Figura IV.15
V. 83a.
Hiperecogenicidad capsular anterior y posterior. Ojo miope.

Figura IV.16
V. 67a.
Catarata con los tres patrones ecográficos.



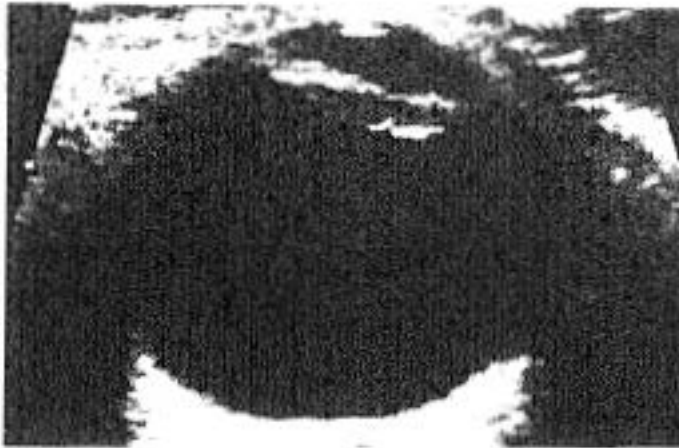

Figura IV.17
V. 80a.
Catarata con aumento de la ecogenicidad central de la lente.

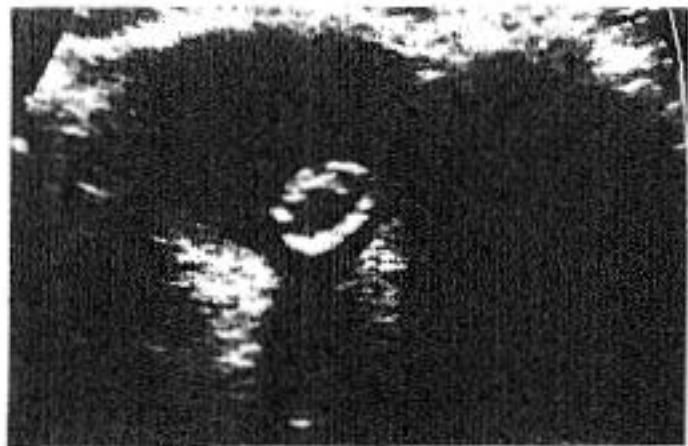


Figura IV.18
M. 86a.
Cristalino con pared hiperecogénica, luxado en vítreo. Muy móvil (en la imagen en la situación más declive) con sombra acústica posterior.

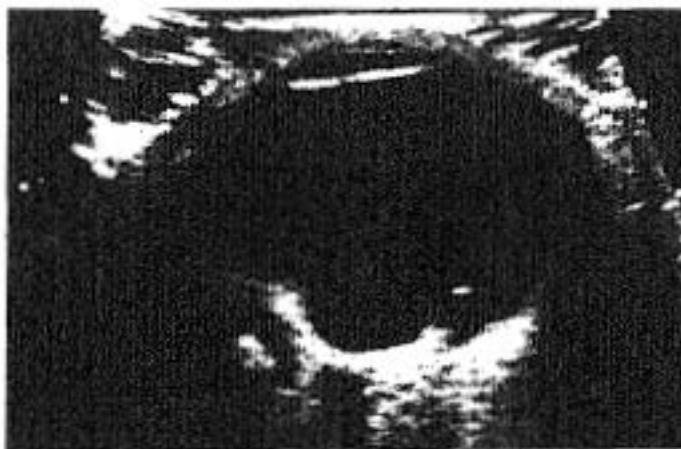
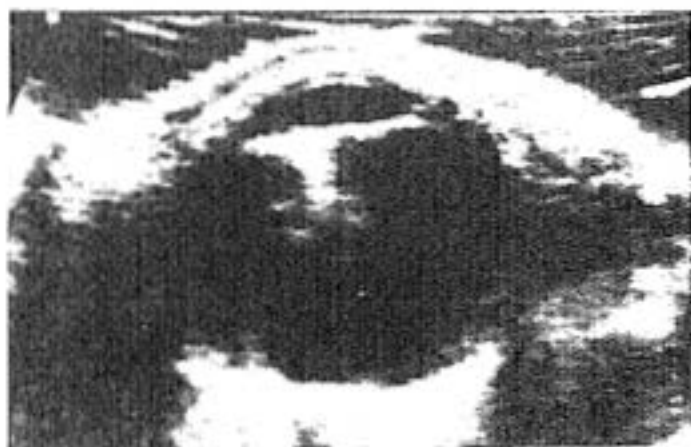
Figura IV.19
V. 66a.
Artefacto del cristalino en vítreo posterior, formado por línea falsa cóncava que dibuja una hemicircunferencia en interior de cámara vítreica. Se observa en el campo donde el haz de ultrasonidos incide perpendicularmente sobre la lente y varía de posición al cambiar de dirección éste.

Figura IV.20
V. 86a.
*Intervenido por catarata con
implantación de lente
intraocular. Artefacto muy
ecogénico de reverberación
detrás de la lente, lineal y
describiendo la dirección del
haz de ultrasonidos
incidente. También varía al
modificar ésta.*



GRUPO V. PATOLOGIA CONGENITA

Este grupo patológico solamente lo hemos estudiado en la población infantil. Aunque no constituye un número de niños muy numeroso, sí muy variable en las alteraciones observadas en ecografía.

Para entender e interpretar los hallazgos es imprescindible conocer, aunque sea someramente, el desarrollo embriológico del ojo humano. Por ello antes de comentar nuestros resultados, vamos a hacer un breve resumen recordatorio de su formación.

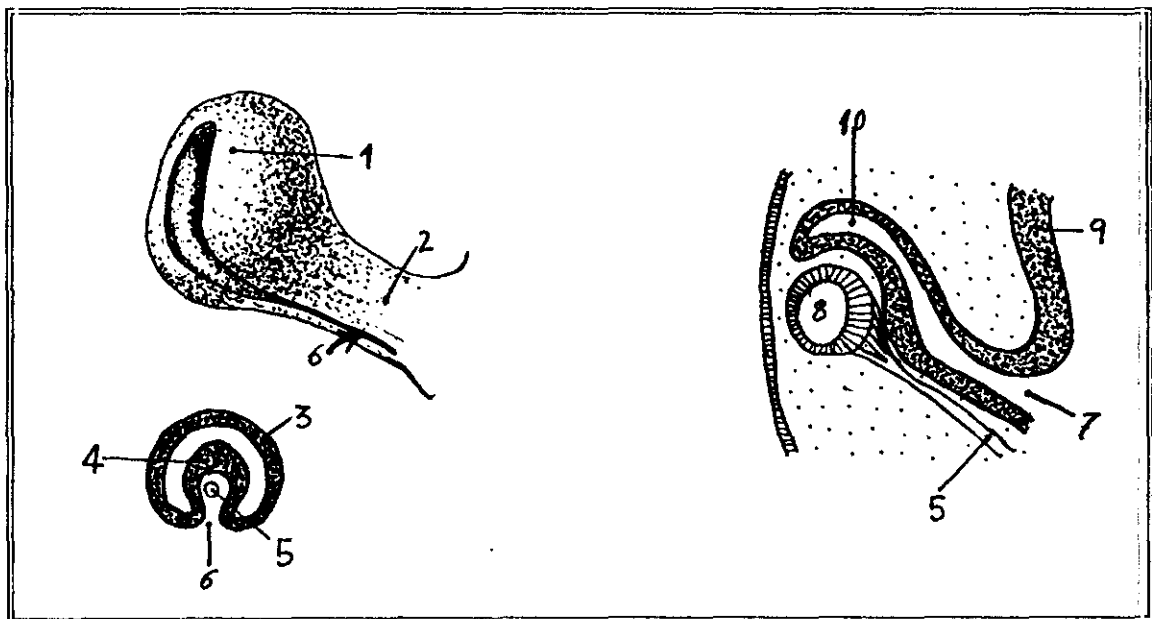
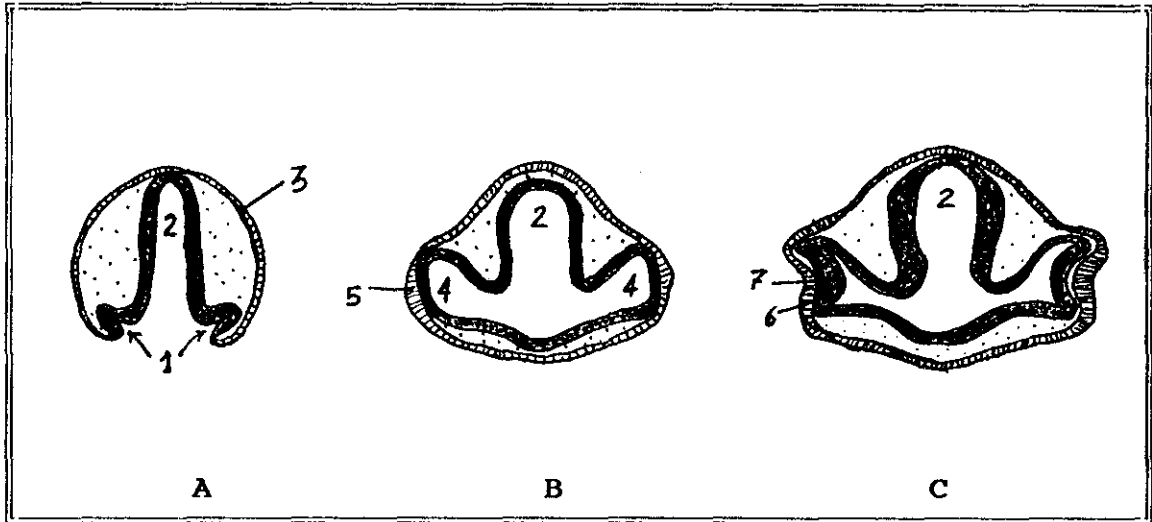
Desarrollo embriológico ocular.

La primera manifestación del ojo en desarrollo aparece en el embrión de 22 días de edad. Se observan dos surcos poco profundos a cada lado del prosencéfalo en invaginación. (figura A). Al cerrarse el tubo neural estos surcos producen evaginaciones del prosencéfalo que constituyen las vesículas ópticas, en contacto con el ectodermo superficial (figura B). Poco después, la vesícula óptica comienza a invaginarse y forma la cúpula óptica de doble pared (figura C). Las capas interna y externa de la cúpula en etapa inicial, están separadas por el espacio intrarretiniano (figuras C y D), pero al continuar el desarrollo desaparece y las dos capas se yuxtaponen. Esta invaginación también afecta al borde ventral de la cúpula formando la cisura coroidea que permite, en ulterior desarrollo, a la arteria hialoidea llegar a la cámara interna del ojo (figura E).

Hacia la séptima semana, los labios de la cisura coroidea se fusionan y la boca de la cúpula se convierte en un orificio redondo que formará la pupila posteriormente.

A la vez que estos acontecimientos, las células del ectodermo superficial, que en la etapa inicial estaban en contacto con la vesícula óptica, forman la llamada plácoda del cristalino (figuras B y C).

Esta se invaginará en un futuro para convertirse en la vesícula del cristalino. Hacia la quinta semana esta vesícula se sitúa en la boca del cáliz ocular. (figuras E y F).



DISCUSION

Retina iris y cuerpo ciliar.

El desarrollo de la capa externa de la cúpula óptica, dará lugar a la capa pigmentaria de la retina.

La capa interna a su vez, se desarrolla de forma más compleja, constituyendo ulteriormente la porción óptica de la retina, y en la parte anterior del ojo, dará lugar a la capa más interna del iris y participará en la formación del cuerpo ciliar.

El espacio intraretiniano virtual, entre ambas capas, está limitado por el epitelio endotelial, que en el ojo se diferenciará a células fotorreceptoras (conos y bastones). (figura F).

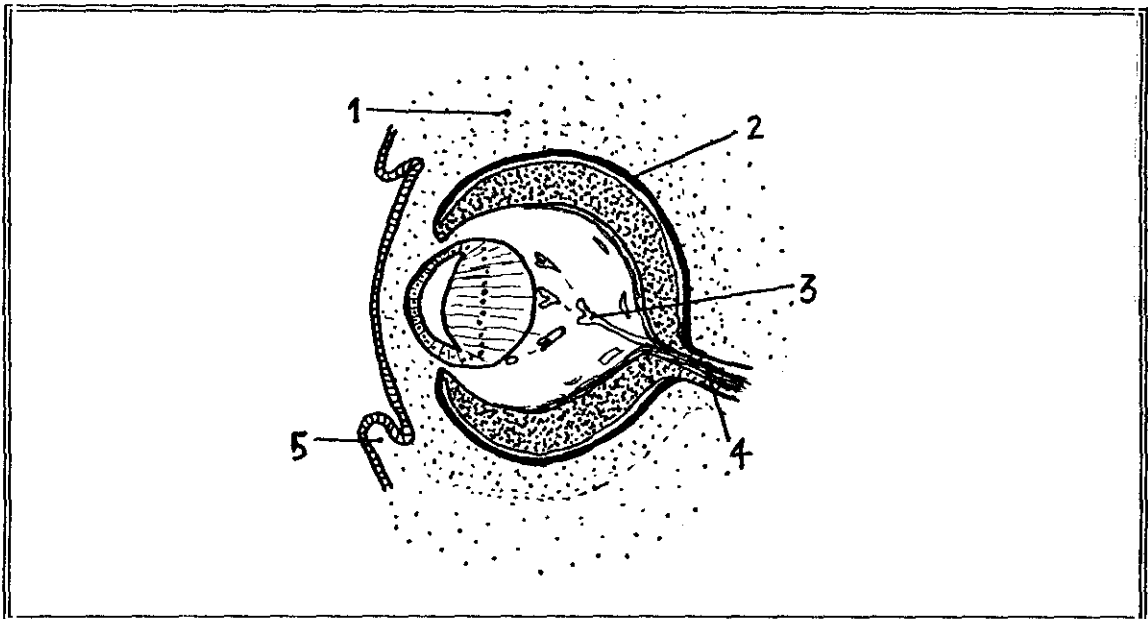


Figura F. Corte anteroposterior del ojo de un embrión de seis semanas. El primordio ocular está completamente incluido en el mesénquima (1). Las fibras de la porción nerviosa de la retina convergen hacia el nervio óptico (4). Ramificándose se observan los vasos hialoides (3). El ectodermo se evagina para formar los párpados (5). Se diferencia el epitelio pigmentario de la retina (2).

Esta separación embriológica entre las capas de la retina explica que en los desprendimientos, el epitelio pigmentario no lo haga y se produzca la separación entre ambas capas, debido a esta unión más débil, por el espacio intrarretiniano embriológico. ^{1.104} (Figuras I.9, I.32, I.33).

DISCUSION

Mientras ocurre esto, el mesénquima laxo situado entre la boca de la cúpula óptica y el epitelio superficial, se desarrolla para formar el esfínter de la pupila y el músculo dilatador del iris.

Cristalino.

A partir de la vesícula del cristalino, las células de la pared posterior, comienzan a alargarse y formar fibras largas que poco a poco llenan la vesícula llegando hasta la pared anterior y formando el núcleo de la lente primitiva. Esto ocurre hacia el final de la séptima semana. (figura F).

El crecimiento del cristalino continúa en etapas ulteriores, a partir de estas células centrales, añadiéndose sucesivamente fibras, durante toda la vida, aunque el ritmo decrece progresivamente.

Es en esta etapa inicial, cuando cualquier noxa congénita (virus, tóxicos, etc...) afecta más significativamente a la lente e induce cataratas.

Coroides, esclerótica, córnea.

Hacia el final de la quinta semana, el primordio del ojo está rodeado completamente por mesénquima laxo que se irá diferenciando en dos capas. La más interna se desarrolla muy vascularizada y pigmentada y constituirá, en fase más avanzada, la coroides.

La capa más externa se convertirá en esclerótica, y se continúa insensiblemente con la duramadre que rodea al nervio óptico orbitario.

El mesénquima situado en la cara anterior del ojo se diferenciará desdoblándose en dos hojas que al separarse constituyen la cámara anterior. La hoja anterior se continúa con la esclerótica y la hoja posterior forma la membrana iridopupilar inmediatamente por delante de estas estructuras y se reabsorberá antes del nacimiento.

El mesénquima posterior y externo del primordio ocular, a su vez, se desarrolla invadiendo la cúpula óptica por la cisura coroidea y desarrollando el sistema vascular hialoideo que se ramifica en el interior y forma una capa muy rica en vasos, inmediatamente posterior al cristalino, (esto dará lugar a la cápsula posterior).

Los espacios intersticiales de esta red son ocupados por una substancia gelatinosa y transparente que formará el cuerpo vítreo primario. (figura G).

DISCUSION

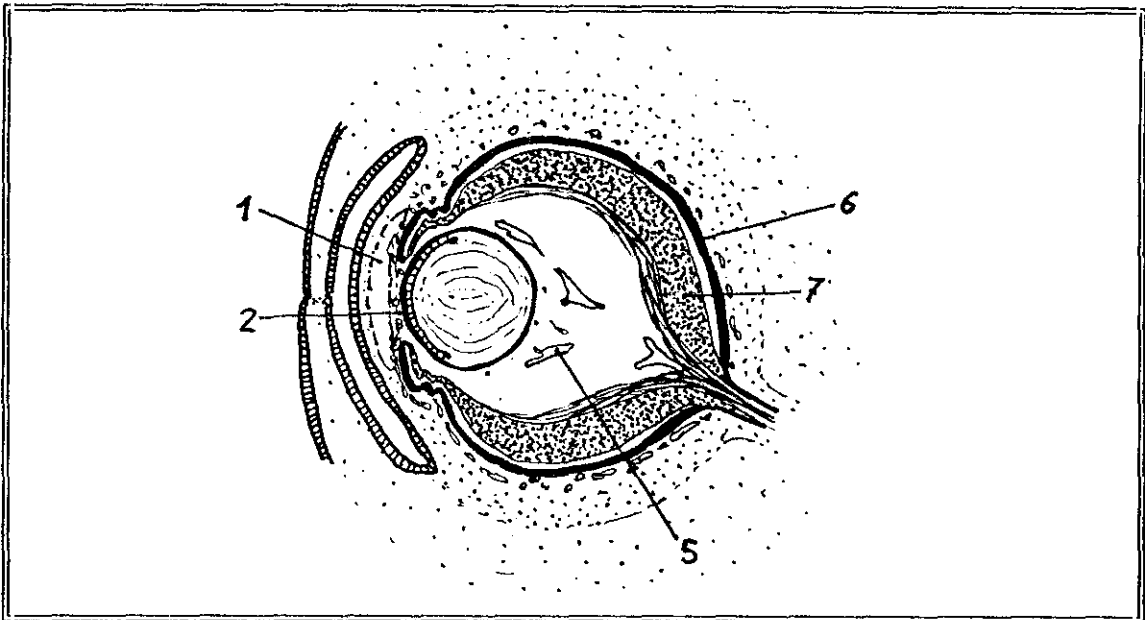


Figura G. Corte ántero-posterior del ojo de un embrión de 15 semanas. Se observan la cámara ántero-posterior del ojo (1), la membrana irido-pupilar (2), las capas vasculares interna y externa, coroides y esclerótica (3,4), la arteria hialoidea (5), el epitelio pigmentario y la capa nerviosa de la retina (6,7).

Todo este sistema irá reabsorbiéndose a lo largo del desarrollo, de forma que al nacimiento no debe observarse. Cualquier alteración de esta involución dará lugar a lo que ecográficamente observamos como persistencia del vítreo primario hiperplásico. Dependiendo del momento evolutivo en que se produzca la noxa, se verán hallazgos más o menos significativos.^{11,13}

Nervio óptico.

En la etapa incipiente del desarrollo, la cúpula óptica está unida al cerebro por el pedículo óptico, que tiene en su cara ventral la cisura coroidea con los vasos hialoideos.

Las fibras nerviosas de la retina vuelven al cerebro intercalándose entre las células del pedículo.

Hacia la séptima semana la hendidura se cierra y se forma un túnel de escaso calibre dentro del pedículo. (figura H). El desarrollo sucesivo dará lugar al nervio óptico con la arteria hialoidea en su centro

DISCUSION

que ulteriormente será la arteria central de la retina. *12,98,129*

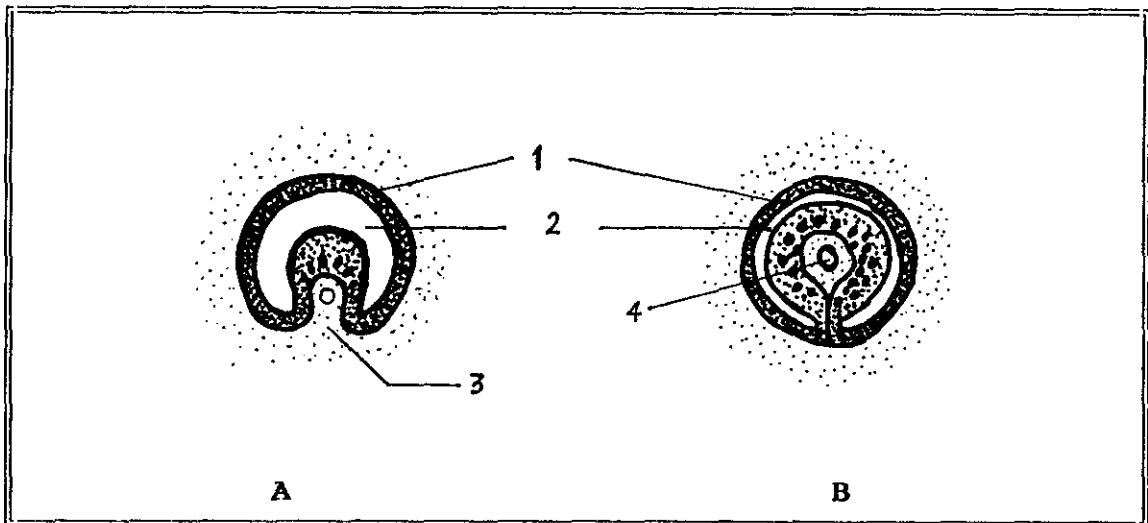


Figura H. Transformación del pedículo óptico en nervio óptico. **A**, en la sexta semana y **B**, en la séptima. La arteria central de la retina se sitúa en el centro del nervio óptico (4). Capa externa del pedículo óptico (1). Interior del pedículo (2). Cisura coroidea (3).

.....

En nuestro trabajo hemos clasificado la patología ocular congénita en tres tipos fundamentales. El más frecuente encontrado fue la persistencia de vítreo primario hiperplásico, con distintos grados de afectación según el caso concreto. Los seis casos tenían características ecográficas propias de esta patología. Uno de ellos, (paciente de las figuras V.5, V.6) padecía afectación bilateral, con leucocoria, un ojo microftálmico y otro buftálmico. (1,4cm y 1,8cm respectivamente). La exploración se realizó a los 40 días del nacimiento. En otro caso se observó una línea hiperecogénica que corresponde al trayecto teórico previo del sistema hialoideo. (Figura V.7).

Los otros cuatro niños, también se presentaron con estrabismo y/o leucocoria a la exploración.

Uno de ellos (paciente de la figura V.8), además tenía otras alteraciones cerebrales; era oligofrénico y había sufrido además retinopatía por prematuridad.

DISCUSION

Otra de las anomalías observadas fue la microftalmia, vista como único hallazgo patológico congénito en tres globos.

La microftalmia es una alteración congénita que suele acompañarse de otras alteraciones oculares. A menudo se asocia a infecciones intrauterinas, sobre todo víricas y a malformaciones cerebrales.⁸³

Se considera normal el tamaño del globo al nacimiento, de 17,3 mm en su diámetro antero-posterior. Pequeñas variaciones pueden no significar patología si son simétricas y no van acompañados de otros signos. Variaciones asimétricas unilaterales o asociadas a otros hallazgos sugieren patología.⁷²

Con frecuencia los globos microftálmicos tienen también, afectada su funcionalidad.⁷³

En nuestra serie de los tres globos que la biometría resultó patológica, uno se asociaba a opacidad corneal, otro a prematuridad y el tercero tenía antecedentes de patología infecciosa intranatal.

En otros dos niños objetivamos alteraciones oculares muy severas, sin diferenciaciones claras en sus estructuras anatómicas. En estos casos, la noxa debió producirse en el primer trimestre del desarrollo embriológico, probablemente en las primeras semanas, alterándose su evolución.

En una niña (figura V.2 y V.3), la afectación era bilateral. Presentaba ceguera absoluta y la ecografía demostró dos globos primitivos, probablemente vesículas ópticas. Uno de ellos era microftálmico y sin diferenciaciones estructurales (figura V.3). Este hallazgo fue determinante para no realizar ningún tratamiento oftalmológico ante el mal pronóstico visual. No había antecedentes familiares de ceguera en esta niña.

Otro niño tenía afectado un solo globo con microftalmia y calcificaciones. Probablemente este caso se debiera a infección por toxoplasma ya que la serología se había positivizado en la madre durante el embarazo. Esta fue la única alteración congénita de este niño. (Figura V.1).

En nueve exploraciones con alteraciones oculares clínicas, la ecografía demostró que las estructuras y morfología eran normales y no se asociaban a malformaciones más severas.

DISCUSION

Dependiendo del tipo de alteración se instauró el tratamiento considerado más correcto. Por ejemplo dos niños tenían opacidad corneal y otro microcórnea, aisladamente. La normalidad en la ecografía permitió plantearse el trasplante de córnea como tratamiento curativo al comprobarse que no había otras malformaciones asociadas.

En otro niño con coloboma de iris bilateral, tampoco se objetivó otra patología ocular acompañante.

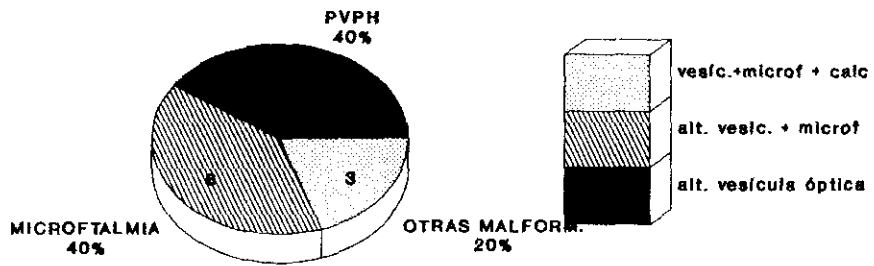
Otro tipo de malformaciones como quistes dermoides o epidermoides, de inclusión etc., se producen por restos celulares del epitelio superficial que quedan englobados en el seno del mesénquima al irse diferenciando las estructuras oculares en la etapa inicial. Estos restos celulares continúan su división durante la fase de desarrollo embriológico y se manifiestan al nacimiento como tejido ectópico, aunque histológicamente bien diferenciado y maduro.¹⁵⁰

Estas patologías así como las alteraciones del sistema lagrimal, las hemos incluido dentro de la patología orbitaria, por su localización en esta zona anatómica y serán comentadas en ese capítulo, aunque su etiología sea congénita.

De igual forma la patología del cristalino ha sido comentada en ese apartado, mencionando la etiología congénita en los casos correspondientes

FIGURA V.A

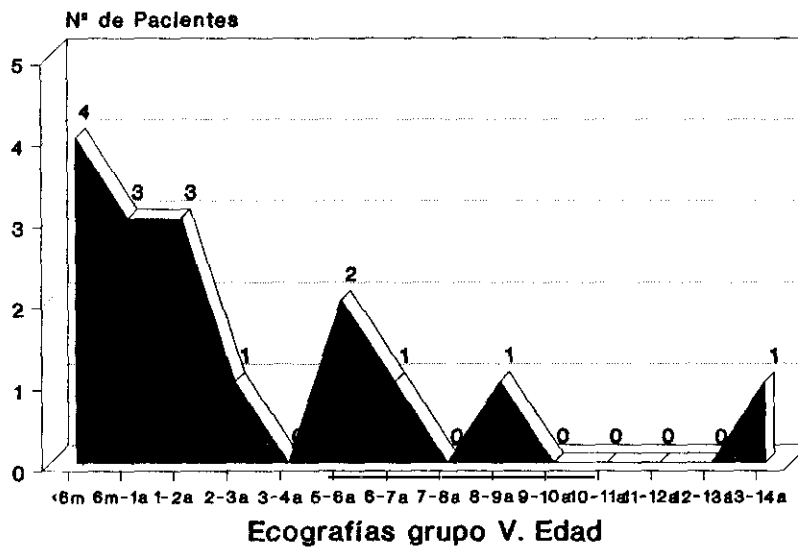
GRUPO V. PATOLOGIA CONGENITA
Tipos. Población infantil



PVPH= Persistencia vítrea primaria hiperplásico.

FIGURA V.B

PATOLOGIA CONGENITA. EDAD DE PACIENTES






Figura V.1
V. 4d.
Malformación ocular.
Vesícula óptica de 1,3 cm de
diámetro con ecos dispersos
en su interior y
calcificaciones. (Punto
hiperecogénico con sombra
acústica). No se identifica
ninguna otra estructura
anatómica ocular.

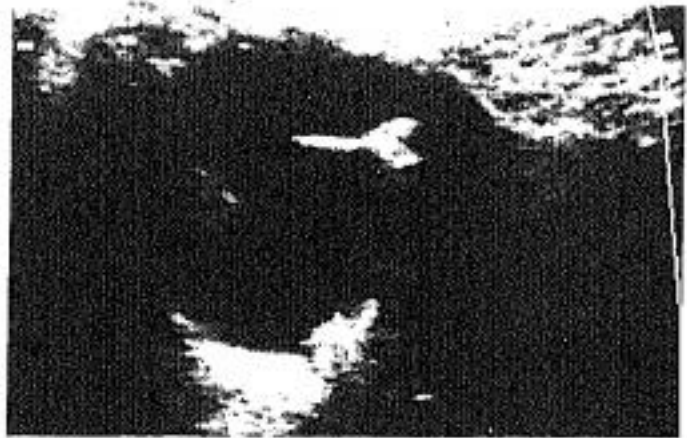

Figura V.2
M. 6a.
Malformación ocular
severa. Esbozo de globo con
tracto lineal incompleto muy
hiperecogénico a la derecha
de la imagen insinuando
separación entre cámara
vitrea y segmento anterior.
A la izqda., zona ecogénica
vista de forma incompleta
correspondiente a cristalino
luxado y desplazado
posteriormente.

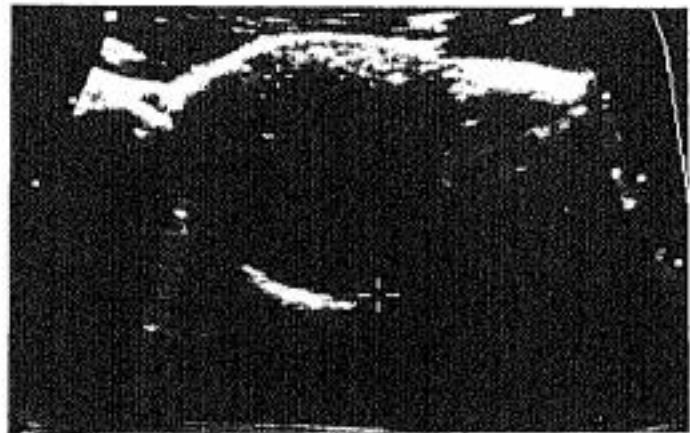

Figura V.3
Globo izqdo. microftálmico,
con mala diferenciación de
estructuras anatómicas.
Ceguera bilateral.

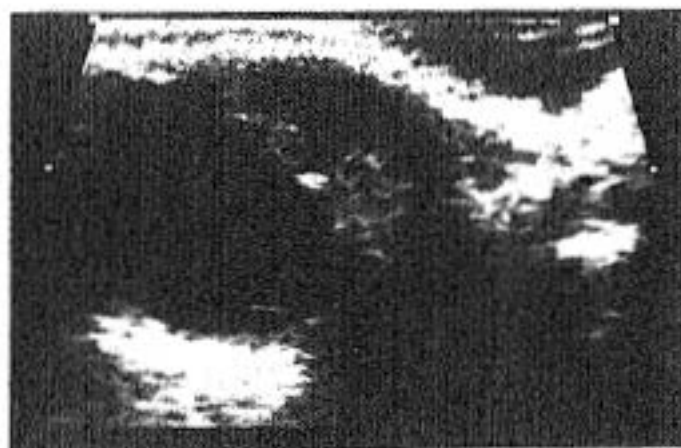

Figura V.4
V. 8a.
Desestructuración del segmento anterior. Alteración importante del iris y cuerpo ciliar, más ecogénico y engrosado en un lado que en otro. Cámara anterior prominente. Rubeola congénita.

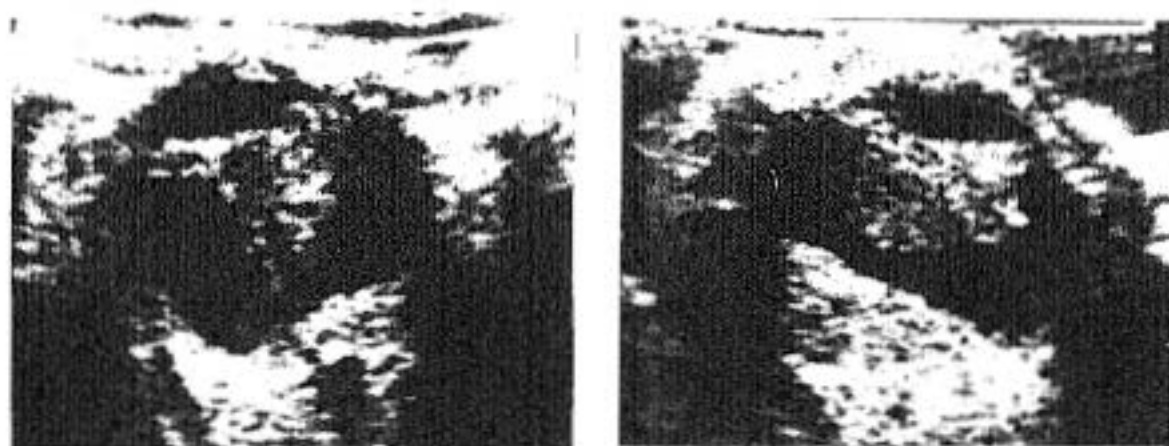


Figura V.5 - 6
V. 40d.
Persistencia de vítreo primario hiperplásico. Falta de reabsorción de sistema vascular hialoideo que se observa como zona hiperecogénica más o menos triangular retrolental, con el vértice en papila. Microftalmia.

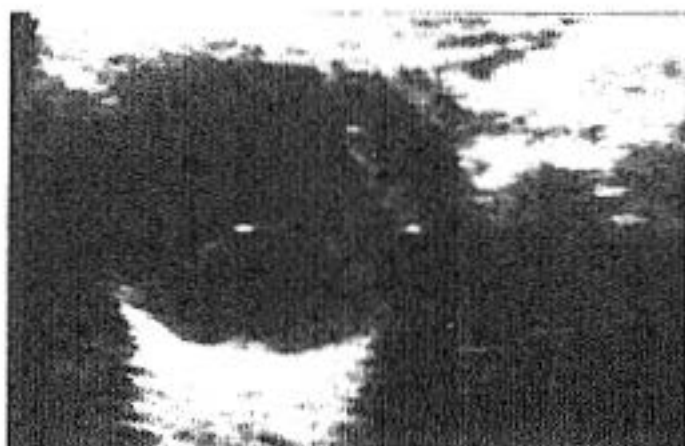

Figura V.7
V. 4a.
Persistencia de vítreo
primario hiperplásico. Se
observa una línea
hiperecogénica desde la
pupila dirigiéndose hacia la
parte anterior del globo.
Remanente del sistema
vascular hialoideo primario.

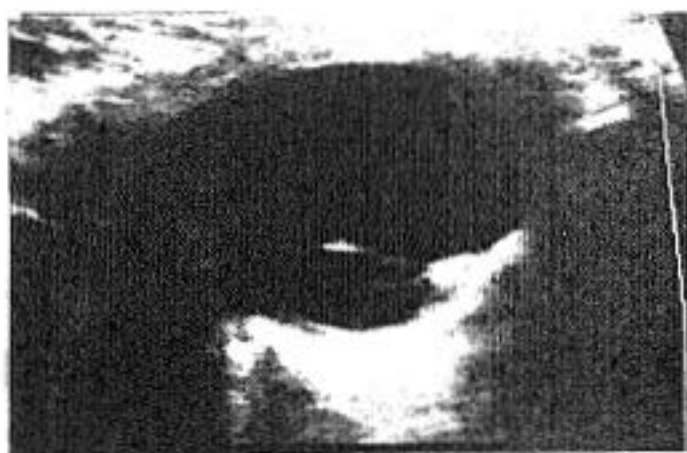


Figura V.8
V. 13a.
Persistencia de vítreo
primario hiperplásico.
Mínimo desprendimiento
traccional de retina. Estadio
II.

GRUPO VI. AFECTACION DE CAMARA VITREA

Las alteraciones del cuerpo vítreo constituyen uno de los hallazgos patológicos más frecuentes en la práctica clínica. Los procesos que afectan a esta zona ocular, con frecuencia no son patologías específicas del vítreo, sino que son las estructuras adyacentes las que al afectarse se acompañan de lesiones vítreas.

Desde el punto de vista oftalmológico, la valoración no siempre es fácil porque todas estas patologías con mucha frecuencia afectan al vítreo opacificándolo y por tanto impidiendo la valoración posterior.

La ecografía contribuye de manera muy significativa a aclarar la naturaleza del proceso, la extensión y la localización.

Ecográficamente los hallazgos vítreos son con frecuencia inespecíficos. Es decir, se manifiestan como hiperecogenicidad patológica (lo normal es que el vítreo sea totalmente anecoico, figura VI.1), similar en procesos muy diferentes. Por ello son los pequeños matices ecográficos y la valoración de otros datos como edad, localización, antecedentes personales..., los que permiten hacer una aproximación diagnóstica.

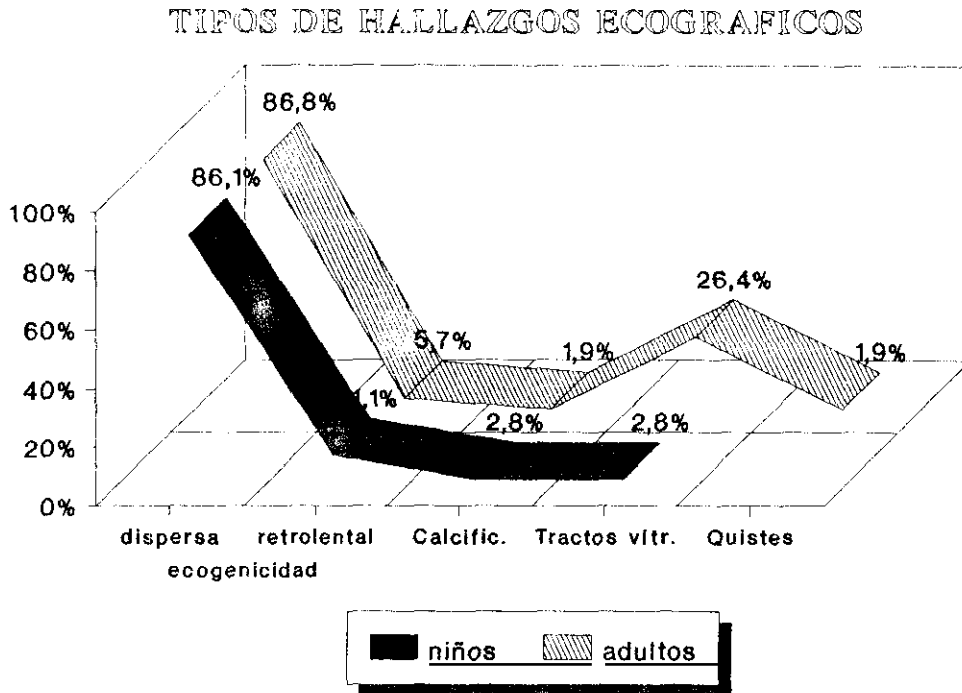
La patología más frecuentemente encontrada en nuestra serie ha sido hemorragia vítrea. Esta se caracteriza por hiperecogenicidad importante en vítreo, de forma difusa y muy móvil con los movimientos oculares. No obstante, si la hemorragia es leve y la exploración se realiza después de varios días, mínimas alteraciones que sí condicionan la agudeza visual, pueden pasar desapercibidas al ecografista.

De igual forma hemorragias en fase evolutiva pueden verse como zonas hiperecogénicas localizadas, con ecos dispersos de forma heterogénea en el globo y se deben a los depósitos de los elementos formes y pigmentos férricos de la sangre, localizados en las zonas declives.

Con frecuencia las hemorragias, sobre todo en procesos repetidos, se asocian a signos de degeneración vítrea que se manifiesta como tractos fibrosos cicatriciales o membranas. Es decir, líneas hiperecogénicas dispersas, irregulares y a veces móviles. Estas imágenes no deben confundirse con desprendimientos de retina (recordad las diferencias en el apartado I).

DISCUSION

FIGURA VI.A



En los procesos que la hemorragia vítrea se produce en el seno de una retinopatía diabética proliferativa, a los hallazgos antes referidos, se asocian pequeñas irregularidades hiperecogénicas en la cara interna de la retina, despegando en ocasiones mínimamente la membrana de Bruch.^{122,170}

Si la hemorragia se produce por una hipertensión arterial o una diátesis hemorrágica, los hallazgos ecográficos vítreos pueden ser las únicas alteraciones oculares observadas.

Cuando la causa es una endoftalmitis, se puede ver engrosamiento coroideo y se asocia a la sintomatología clínica correspondiente.

En las vitreorragias traumáticas, a menudo se lesionan también otras estructuras oculares. Además, la historia clínica recoge el antecedente traumático.

Por tanto, para valorar los ecos vítreos dispersos es muy útil conocer las características de cada enfermo. En nuestra serie de población adulta observamos este hallazgo en la mayoría de las ecografías realizadas con sospecha de patología vítrea. (figura VI.A).

DISCUSION

En un enfermo con importante afectación vítrea de larga evolución, se asociaba a calcificaciones. (Figura I.28).

Otras patologías más raramente observadas son los quistes (en esta serie un caso).

Los quistes vítreos se han descrito en los globos con remanentes del sistema hialoideo. En estos casos suelen estar localizados junto al disco óptico y anclados a él por un tallo, si adoptan morfología pedunculada.

Otras veces los quistes se presentan en ojos con alguna patología previa como retinitis pigmentaria, lesión coroidea, desprendimientos de retina o uveitis progresiva. La patogenia de producción de los quistes por estos procesos no es bien conocida.^{157.161}

Los pacientes con quistes vítreos pueden ser totalmente asintomáticos o bien pueden presentar disminución de agudeza visual, persistente o transitoria, en un campo periférico. Asimismo, pueden ser únicos o múltiples y unilaterales o bilaterales. Se han descrito¹⁶² con forma redondeada, ovoide, lobulada, y con borde liso o irregular.

La característica ecográfica definitiva es el contenido anecogénico de su interior. Este dato es la diferencia intrínseca con masas o cuerpos extraños. Carecen de vascularización en los estudios con doppler¹⁶⁷, lo que los diferencia de lesiones anecoicas de naturaleza vascular.

El tratamiento depende de la importancia de la sintomatología. Se ha utilizado laser de argón para su ruptura, o bien mediante aspiración (generalmente en quistes pequeños y móviles). En los casos con escasa afectación visual, pueden no requerir ningún tratamiento debido a la benignidad del proceso.

.

En el grupo de población adulta, el motivo de solicitud de la exploración ecográfica fue en su mayoría (72,95%), por opacidad de medios oculares que impedían valorar alteraciones posteriores.

De ellos, en el 77,53%, la opacidad se debía a cataratas y en el 22,47% restante, a la propia alteración vítrea.

DISCUSION

No contabilizamos falsos positivos ni negativos en este grupo de población valorando los hallazgos ecográficos. La especificidad de éstos para definir una patología concreta, se hizo teniendo en cuenta las características clínicas de cada enfermo concreto.

El antecedente traumático es una causa frecuente de patología vítrea sobre todo en los niños. En este estudio, registramos este antecedente en el 11,63% de los adultos frente al 25,71% de la población infantil.

La patología vítrea en los niños se manifiesta con los mismos hallazgos ecográficos descritos en la población adulta. Ecos vitreos dispersos y flotantes, son los datos más frecuentemente registrados en las exploraciones realizadas (31,63%), y constituyen el 86,11% de las ecografías con hallazgos patológicos positivos.

En un caso, el dato ultrasonográfico más llamativo fue una línea hiperecogénica que planteó el diagnóstico diferencial con desprendimiento de retina. La valoración de las características diferenciadoras de ambos procesos (descritas en el grupo I) nos permitió hacer el diagnóstico correcto. (Figuras VI.12, VI.13).

Otro caso, se diagnosticó clínicamente de fibroplasia retrolental grado II bilateral y la ecografía no objetivó la hiperecogenicidad esperable en esta localización. Son los dos falsos negativos contabilizados.

En el grupo de población infantil, la retinopatía de prematuridad constituye un grupo etiológico importante por su gravedad, aunque no por su número, causante de alteraciones vitreas severas.

Según la clasificación internacional de esta patología, podemos dividirla en cinco estadios.^{89.90} Tabla VI-A.

La nueva clasificación tiende a sustituir el término cicatricial y reafirma el concepto de retinopatía de prematuridad, debido a que la causa fundamental de la pérdida de agudeza visual, en los niños que la padecen, es el desprendimiento traccional de la retina y la producción de exudados. La localización y la extensión son características fundamentales de la clasificación.
^{95,134}

DISCUSION

TABLA VI.A - RETINOPATIA DE PREMATURIDAD. ESTADIOS

ESTADIO	CARACTERISTICAS
I.....	Línea de demarcación
II.....	Imagen de pliegue o cresta
III.....	Pliegues y proliferación extravascular retiniana
IV.....	Desprendimiento parcial de retina
	A. Extrafoveal
	B. Afectando a fóvea
V.....	Desprendimiento total de retina
	Parte: Anterior Posterior
	Abierta Abierta
	Estrecha Estrecha
	Abierta Estrecha
	Estrecha Abierta

El estadio IV-A por ejemplo, se reserva a los desprendimientos traccionales que no afectan a la fóvea, es decir se limitan a zonas periféricas de la retina, sobre todo anterior, aunque pueden extenderse hasta 360°.

El estadio IV ya sí afecta a fóvea, pero sólo parcialmente, desprendiéndose la retina desde uno de sus extremos, hacia la periferia. Dependiendo de la extensión varia el pronóstico visual.

El estadio V es el desprendimiento total de la retina, con aproximación de la parte nasal, temporal, superior e inferior hasta constituir como un embudo que limita mucho la entrada de luz. (Figuras VI.18, VI.19).

Con fines descriptivos se ha clasificado este estadio en tres tipos. Para ello se ha dividido el "embudo" en parte anterior y posterior. El primer tipo sería con la parte anterior abierta, con las paredes cóncavas, que se continúa con una parte posterior más cerrada y tubular.

El segundo, sería con ambas partes abiertas. Esto permite ver la retina cóncava como un cilindro hasta su inserción posterior en el disco óptico.

Si ambas partes, anterior y posterior, son cerradas, se observará la retina pegada inmediatamente detrás del cristalino.

DISCUSION

La forma menos común de desprenderse, formaría un túnel estrecho anteriormente que se abre en la parte posterior. Esta forma solo puede verse con ultrasonografía, porque el cierre anterior impide ver la configuración de la retina posterior con el oftalmoscopio. En general el pronóstico en estos estadios es pésimo.

Otros factores etiopatogénicos que deben considerarse en las alteraciones de esta retinopatía son:

1º. La importante neovascularización que ocupa la zona retrolenticular y que representa la fase más activa de la enfermedad.⁹⁵ Este tejido ocupa ese espacio y da un aspecto blanquecino a la exploración. Ecográficamente representa la hiperecogenicidad retrocristaliniana de estos enfermos.

2º. Aspecto periférico. La presencia de un reflejo rojizo asociado al desprendimiento total (estadio V), con forma de embudo posterior estrecho, representa una retina desprendida avascular y no funcional.

La separación entre retina posterior desprendida y la pared del globo, también puede valorarse con ecografía. Cuanto mayor es ésta, la posibilidad de que sea funcional es menor. Si además se asocia a exudados retro-retinianos, el pronóstico es más sombrío. En estos exudados, se han demostrado depósitos de colesterol, calcio, restos de coágulos sanguíneos..., visibles mediante ultrasonidos.^{94.95} En general se observan como hiperecogenicidad tenue homogénea sub-retiniana, aunque la presencia de calcificaciones o los depósitos de colesterol, si son de tamaño suficiente, se manifiestan como puntos hiperecogénicos brillantes, usualmente sin sombra acústica.

3º. El segmento ocular anterior suele afectarse en los estadios más avanzados de la enfermedad. Se produce un estrechamiento de la cámara anterior y un edema corneal. En los niños prematuros, este estrechamiento puede ser normal, pero su asociación a desprendimiento retiniano significa patología.

El edema de córnea se presenta en ojos con presión intraocular elevada principalmente, pero también puede verse en globos hipotónicos.

Otra afectación posible es la atrofia del iris con sinequias posteriores e incluso ectropia de úvea. En el curso evolutivo de la retinopatía, el iris se hace más rígido y puede dificultar la dilatación pupilar. Se pueden producir adhesiones a la cápsula anterior del

DISCUSION

cristalino por la persistencia de la membrana iridopupilar, con retención de su red vascular y migración del pigmento iridiano posterior a su superficie anterior.

La presencia de adherencias ocasiona con frecuencia cierre del conducto de Schlemm. También se produce desplazamiento anterior de la lente y del iris por retracción de membranas retrocristalinianas favoreciendo el mismo efecto.^{80,148}

Los tratamientos con iridectomía, lensectomía, corticoides o ciclopléjicos tópicos, etc., no han sido siempre satisfactorios, por lo que deben combinarse varios factores etiológicos responsables del aumento de la presión ocular.^{86,153}

En recientes estudios,^{49,50} se ha considerado que el tratamiento con crioterapia a la retina avascular periférica en estadios tempranos de retinopatía de prematuridad, previene, al menos parcialmente, la extensión a complicaciones más severas de la angiopatía activa. Después de estas alteraciones retinianas, el glaucoma es una de las causas más importantes de afectación visual de estos niños. Según estos estudios, esto ocurre hasta en un 25%-30% de casos a lo largo de su vida.^{34,143,144}

La cirugía vítrea se recomienda para el tratamiento de estadios IV y V. En estos casos la descripción de la disposición retiniana es el factor pronóstico más determinante. Para conocer esta configuración el ultrasonido es la técnica más útil.^{35,114,135}

Cuanto más estrecho sea el embudo formado por el desprendimiento de retina posterior, el pronóstico será peor, por lo que muchas veces no se realiza cirugía.

En nuestro estudio hemos encontrado cinco niños con esta patología ecográficamente visible. (figuras VI.18, VI.19, VI.28). Las características ecográficas de cada uno, se han descrito en los pies de foto. En otro niño con retinopatía bilateral diagnosticada clínicamente en estadio II, la ecografía no lo demostró, (falso negativo).

.....

Además de la retinopatía de prematuridad propiamente dicha, encontramos otras enfermedades vítreo-retinianas ocasionadas por esta causa.

DISCUSION

En un trabajo recientemente publicado por Gallo et al,⁶⁵ estos autores estudian una población de 528 niños prematuros frente a un grupo control de 1047 nacidos a término.

Los resultados obtenidos demostraron una prevalencia de alteraciones oculares mucho mayor en la población de prematuros que en los niños nacidos a término. Estas anomalías fueron globalmente, reducción de la agudeza visual, mayor incidencia de miopía y anisometría, mayor afectación por estrabismo y nistagmo más marcado. Además observaron que los niños nacidos con menos de 1000 gr de peso eran los que sufrían mayor número y grado de anormalidades.

Finalmente concluyen que el desarrollo visual y oculomotor de los niños prematuros, se ve afectado significativamente frente al grupo control. Por ello requieren valoración oftalmológica especialmente minuciosa.

Otra de las enfermedades propias de la infancia es la enfermedad de Coats. Es una retinopatía exudativa que afecta también al vítreo y que se considera debida a alteraciones vasculares del tipo de telangiectasias retinianas múltiples.

Generalmente aparecen en la población infantil, aunque también se han descrito una forma juvenil y otra del adulto.

Clinicamente suele ser unilateral (90%) y afecta a varones en la primera década de la vida (4-10 años).

Nosotros tuvimos un caso de un niño de tres años con disminución de la agudeza visual en ojo derecho, que había variado en diversas ocasiones en el último año. A la exploración mostraba borrosidad vítrea que impedía valorar la retina. La ecografía demostró la ausencia de desprendimiento. Fue tratado con crioterapia, que le hizo mejorar inicialmente la visión, desapareciendo los exudados vítreos. A los pocos meses, desgraciadamente sufrió una recidiva con desprendimiento exudativo parcial de la retina temporal.

La leucocoria también es una forma muy frecuente de presentación.

El diagnóstico diferencial de esta enfermedad, se plantea a veces con el retinoblastoma, la hialosis asteroide y la angiomatosis de Von Hippel Lindau.⁵⁷

DISCUSION

Para diferenciar estas entidades es fundamental barajar datos clínicos y ecográficos.

La enfermedad de Coats es un poco más tardía en la infancia que el retinoblastoma, el 90% son varones y es unilateral, rarisimas veces se asocia a calcificaciones. La reflectividad de los exudados es baja y éstos suelen situarse posteriormente. El retinoblastoma se presenta en la infancia temprana, sobre todo en niños menores de tres años. La afectación de ambos sexos es semejante. Hasta un 30% se han descrito con presentación bilateral (sobre todo las formas hereditarias). Con frecuencia se observan calcificaciones puntiformes en el seno del tumor, el patrón ecográfico es de mayor amplitud y aunque los bordes suelen ser muy irregulares, son más densos los reflejos ecográficos.

La localización depende del punto de inicio en el desarrollo del retinoblastoma.

En la enfermedad de Von Hippel-Lindau, además del globo ocular, se asocian hemangioblastomas de otras localizaciones (bazo, páncreas hígado, cerebelo, riñones...). Es rara antes de los diez años, suele ser bilateral y afecta a ambos sexos en igual proporción. Ocasionalmente pueden verse formaciones lacunares coroideas por los aneurismas y fistulas de los vasos neoformados.

La hialosis asteroide, es un signo de degeneración o envejecimiento vítreo, propio de personas mayores, con puntos hiperecogénicos móviles, flotantes y dispersos, que generalmente no producen defectos visuales importantes. No suele requerir tratamiento específico, sino el propio de otras enfermedades oculares a las que puede acompañar.

La presencia de calcificaciones en el vítreo, aunque en un contexto clínico concreto, puede ser muy sugestiva de una noxa determinada, por si misma no se puede considerar específica de nada.

En esta serie tuvimos un niño, con una anomalía congénita en el ojo izquierdo, inicialmente limitado a catarata y desprendimiento de retina parcial y que a lo largo del tiempo había ido desarrollando sucesivas alteraciones. A los doce años (figura I.26), se observaba desprendimiento total de retina, con ecos vítreos múltiples dispersos, con degeneración y desestructuración total y con calcificaciones en su seno. Además la evolución de la catarata había desarrollado los tres tipos ecográficos, es decir, hiperecogenicidad central y

DISCUSION

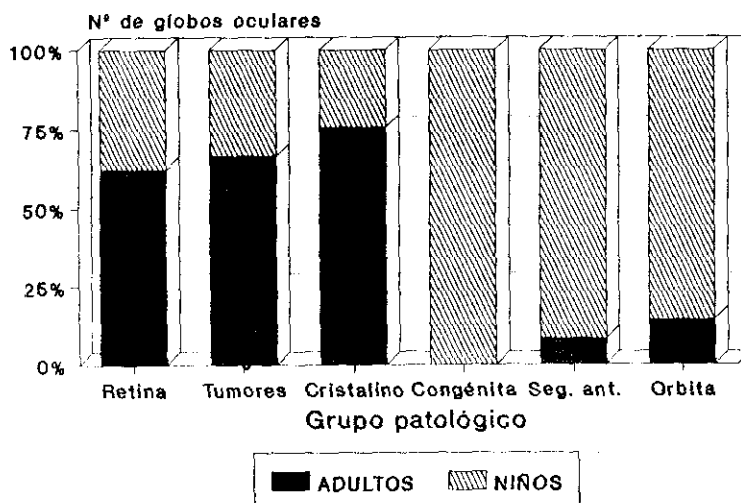
difusa con aumento de marca en la cápsula y pared posterior del cristalino.

En este caso, por tanto, las calcificaciones vitreas fueron consecuencia de una degeneración vítrea inespecífica y el desprendimiento total de retina secundario a múltiples fuerzas de retracción del cuerpo vítreo. El desarrollo evolutivo de este niño a lo largo de sus doce años y los cambios paulatinamente establecidos, fueron determinantes para interpretar los hallazgos ecográficos. Una vez más reiteramos la importancia de una buena comunicación con la valoración oftalmológica clínica para obtener el máximo partido de esta técnica.

FIGURA VI.B

ECOGRAFIAS DEL GRUPO VI

Asociación a otras patologías



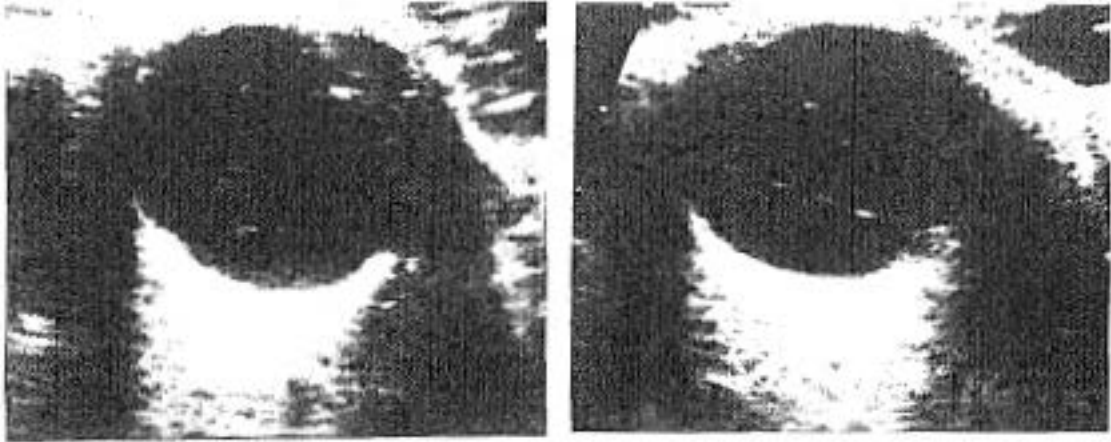


Figura VI.8 - VI.9
V. 33a.
Ecos vítreos tenues
dispersos. Cambios post-
traumatismo. Catarata.
Tracto fibroso vítreo.

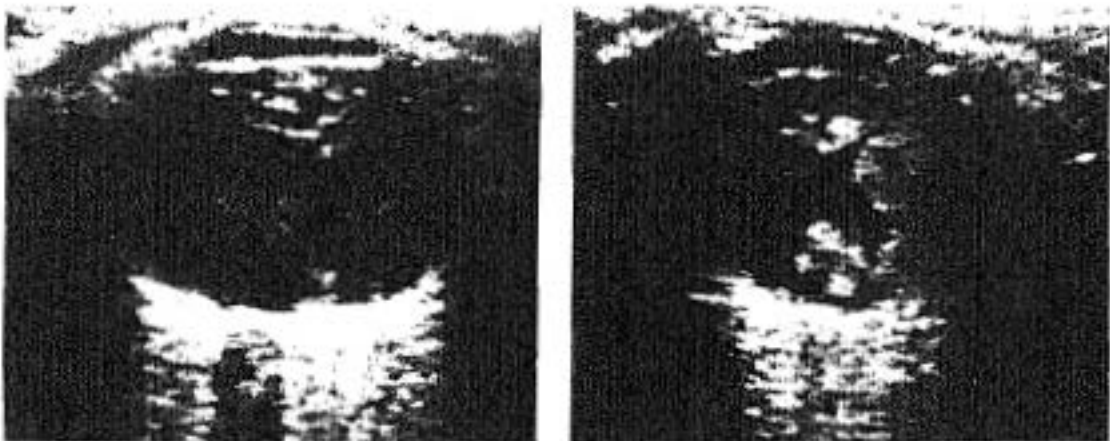


Figura VI.10 - VI.11
V. 64a.
Traumatismo ocular desestructuración total del vítreo. Coágulos y restos de
cuerpos extraños.

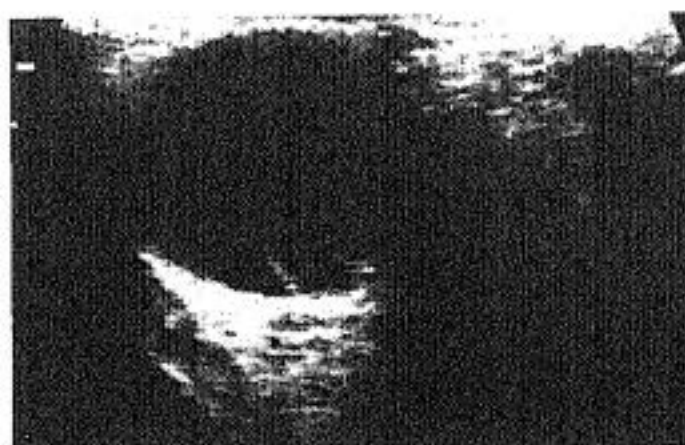
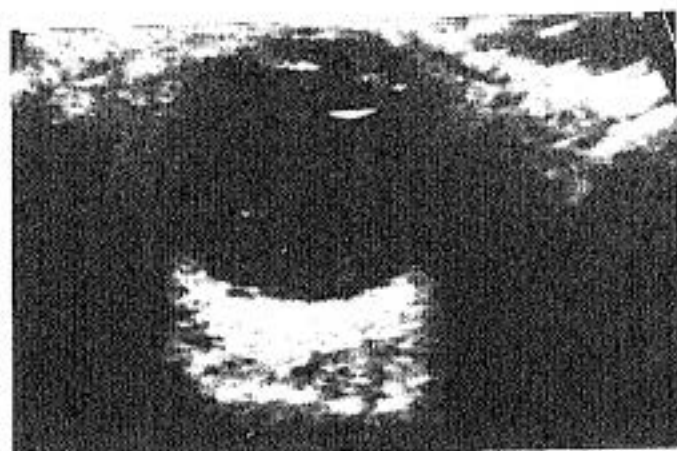


Figura VI.12 - VI.13
V. 60a.
Hemorragia vítrea. Ecos vítreos tenues dispersos.
Membranas vítreas que simulan desprendimiento de retina.

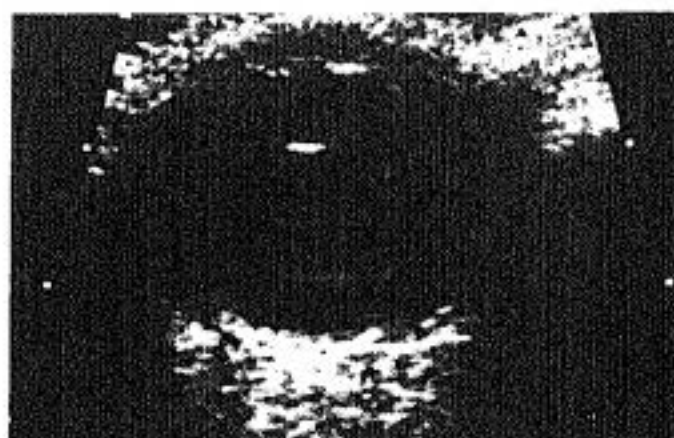

Figura VI.14
M. 58a.
Retinopatía diabética:
Irregularidad de la retina posterior. Ecos vítreos.
Catarata.

DISCUSION

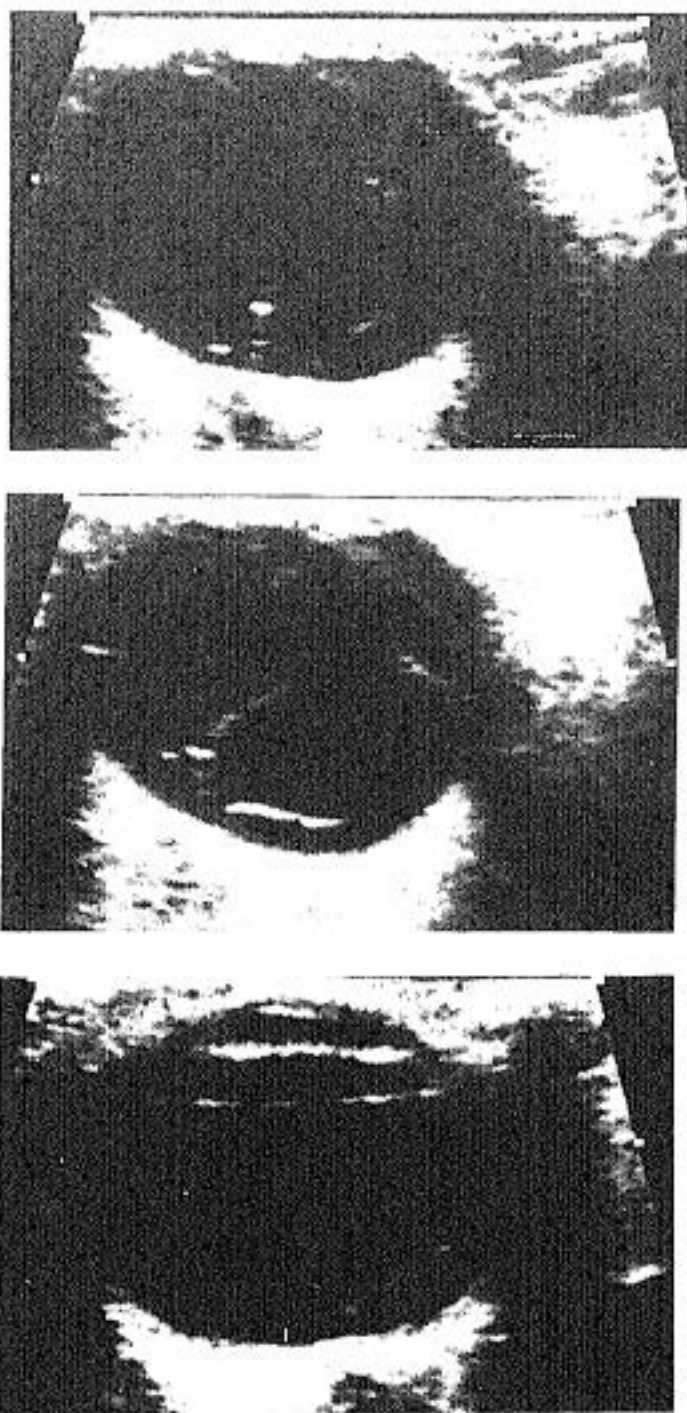


Figura VI.15 - 17

M. 10a.

Tractos vítreos dispersos post-traumatismo, simulan desprendimiento de retina. S. diferencian porque se pierden bruscamente al angular el transductor y cambiar el plano de "corte". Línea hiperecogénica por detrás del iris debido a sinequia extensa.

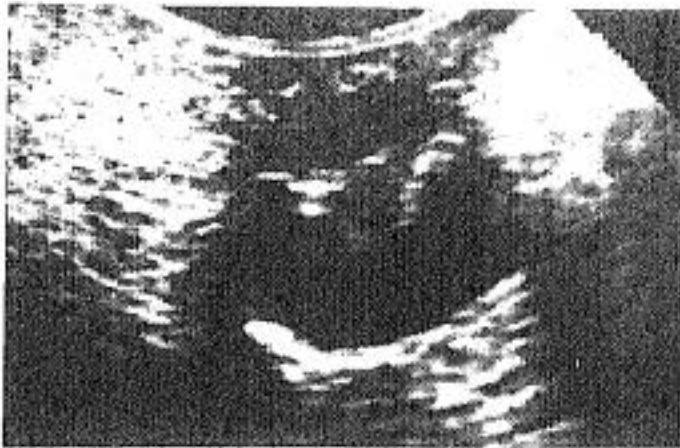

Figura VI.18
M. 2,5a.
Retinopatía de prematuridad
grado V. Desprendimiento
total de retina con
ecogenicidad vítrea
anterior. Microftalmia
18mm.

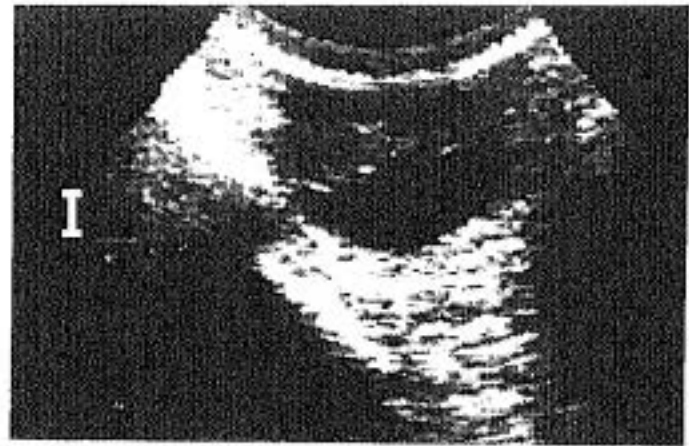


Figura VI.19
M. 7m.
Retinopatía de prematuridad
grado V. Desprendimiento
total de retina. Fibrosis,
microftalmia.

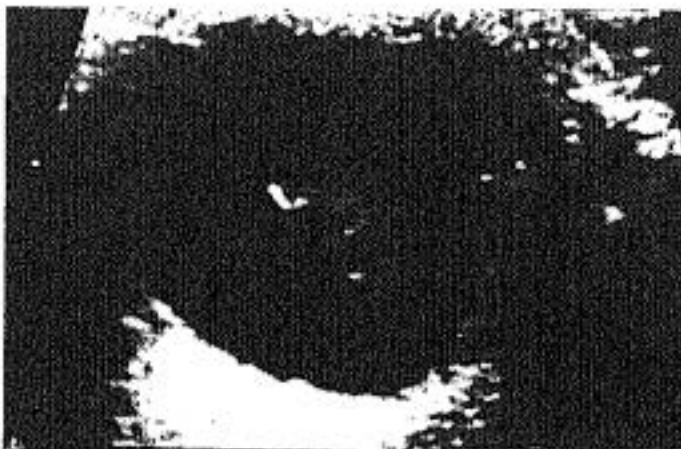

Figura VI.20
M. 60a.
Ecos vítreos dispersos,
centrales, de diferentes
amplitudex. Hemorragia
vítrea.

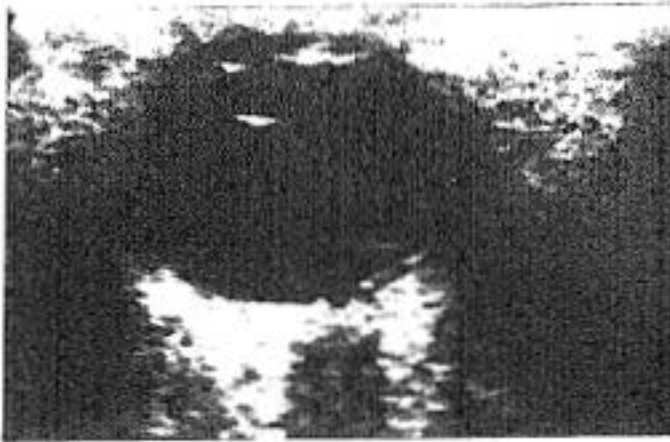

Figura VI.21
M. 78a.
Ecogenicidad vítrea muy discreta en zona premacular y peripapilar. Degeneración macular senil.

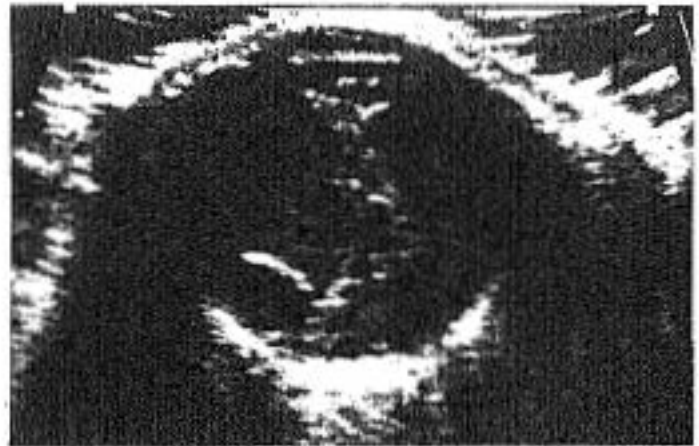

Figura VI.22
V. 61a.
Traumatismo ocular severo. Despr. de retina y de coroides, degeneración vítrea secundaria con formación de membranas. Hiperecogenicidad central del cristalino.

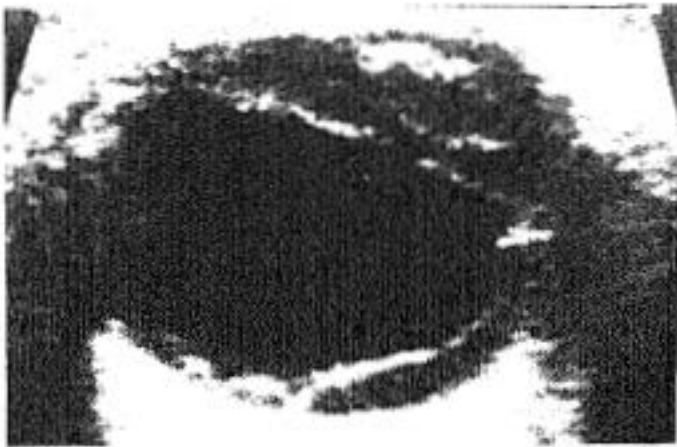

Figura VI.23
V. 74a.
Cristalino difusamente ecogénico. Despr. de retina de larga evolución con ecos retrorretinianos. Banda fibrosa lineal que cruza el vítreo anterior, por detrás de la lente, de un lado al otro del globo.

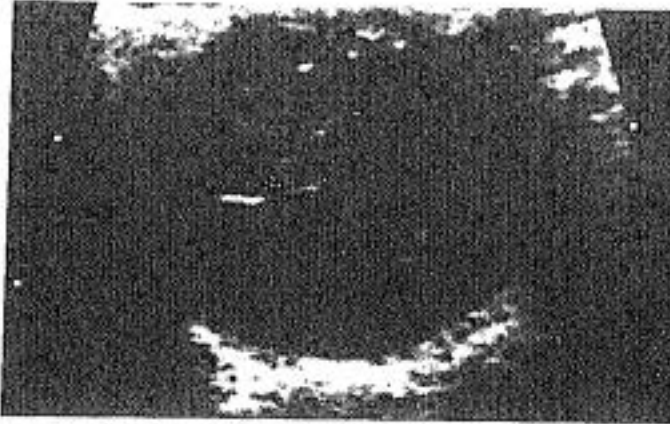


Figura VI.24
V. 24a.
Líneas hiperecogénicas
vítreas por membranas
fibrosas.

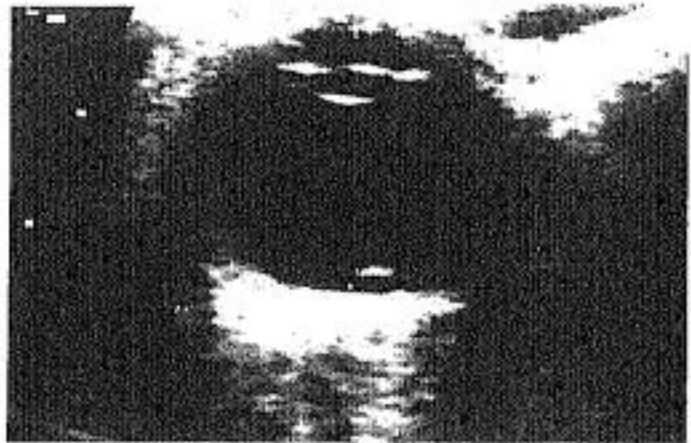


Figura VI.25
V. 11a.
Mínima hiperecogenicidad
posterior. Hemorragia
vítrea en evolución con
formación de pequeña
membrana.

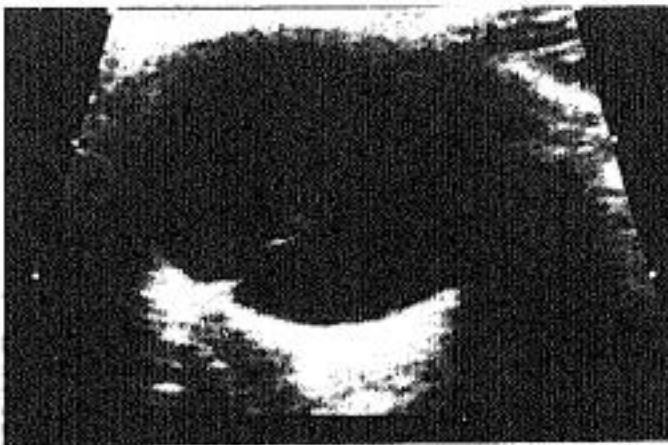


Figura VI.26
V. 8a.
Rubeola congénita. Tracto
fibroso vítreo posterior.




Figura VI. 27
M. 11a.
Traumatismo ocular.
Afaquia quirúrgica. Ecos
vitreos dispersos por
hemorragia.

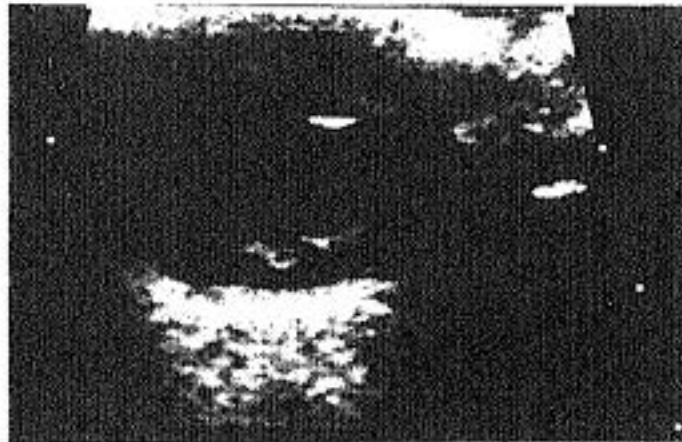


Figura VI. 28
V. 3a.
Hipoxia connatal. Ecos
vitreos dispersos móviles.

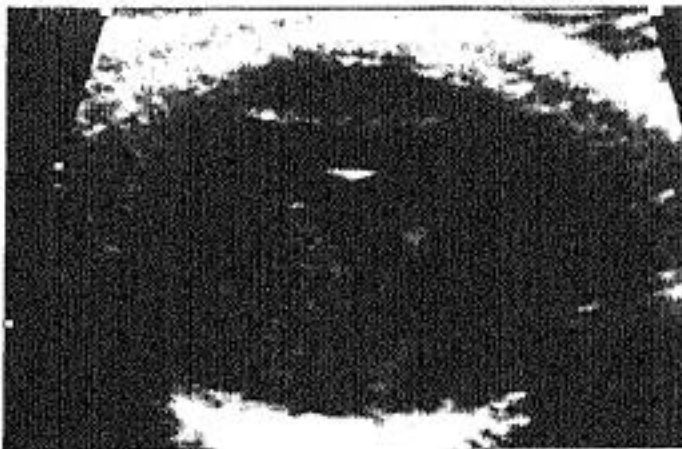


Figura VI.29
V. 11a.
Hemorragia ocular por
traumatismo.

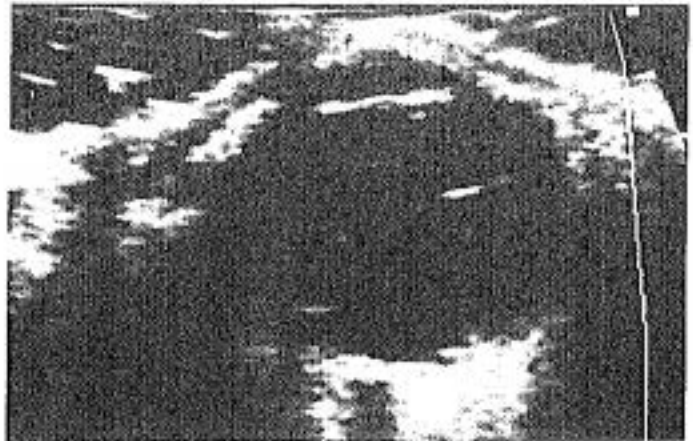

Figura VI.33
V. 76a.
*Retinopatía diabética con
hemorragia vítrea.
Formación de membranas
vítreas.*

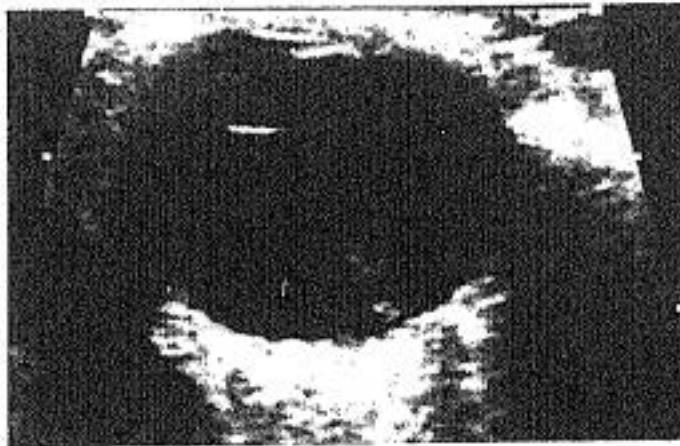


Figura VI.34
M. 74a.
*Ecos vítreos posteriores.
Degeneración macular senil.*

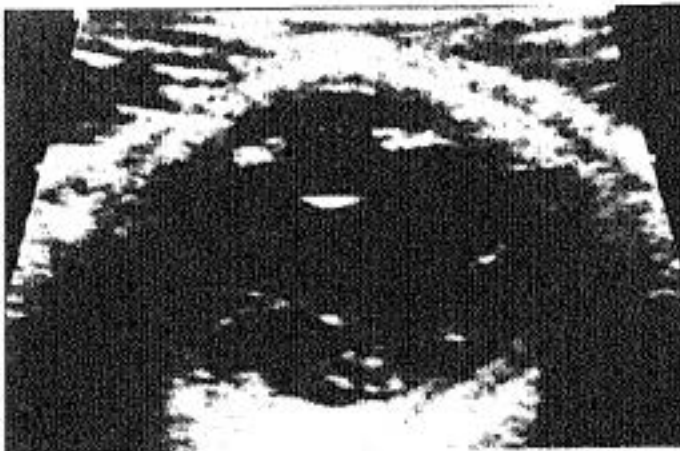

Figura VI.35
M. 64a.
*Desprendimiento de retina
antiguo con degeneración
fibrosa vítrea. La capa
retiniana aparece
"arrugada".*

Figura VI.36

M. 71a.

Cicatriz vítrea post-hemorrágica. Se observa un tracto fibroso central hiperecogénico que simula un desprendimiento de R. El anclaje posterior del tracto por fuera del inicio del nervio óptico (NO), permite diferenciar ambos procesos.

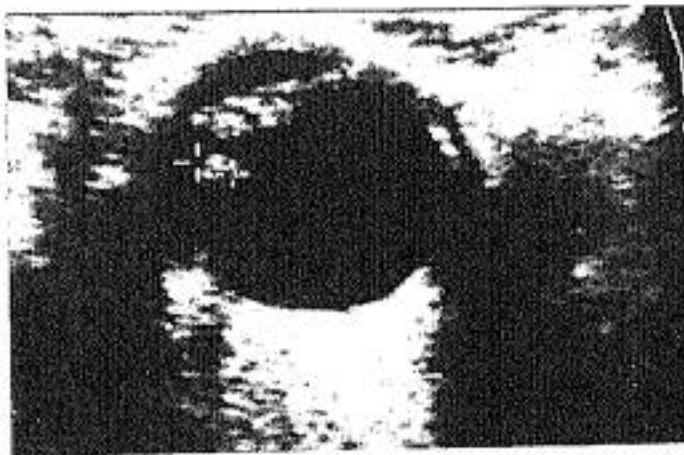
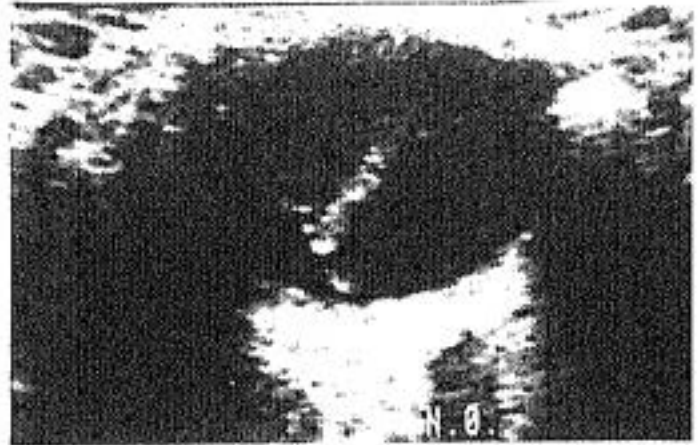


Figura VI.37

V. 66a.

Antecedente traumático. Ecogenicidad difusa del cristalino. Presencia de cuerpo extraño intraocular (+) con sombra acústica.

DISCUSION

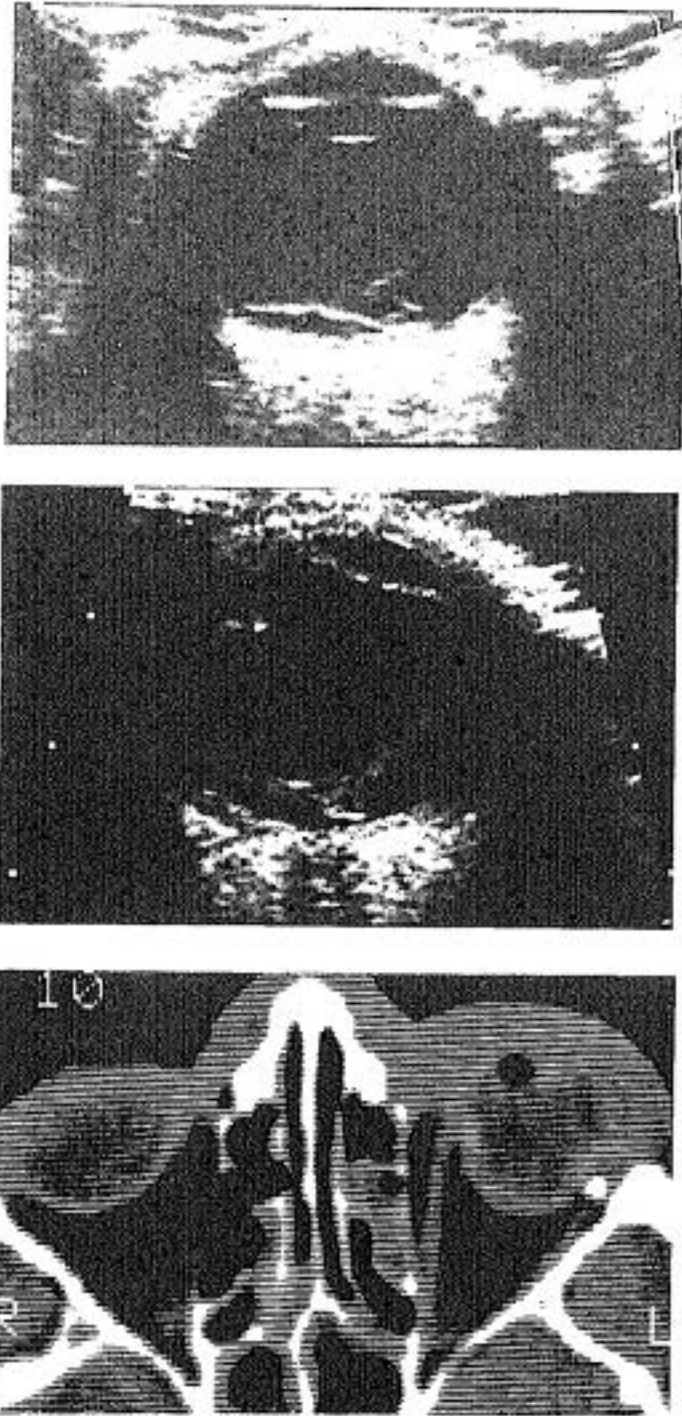


Figura VI.38 - 40

V. 30a.

Antecedente traumático. Hemorragia vítrea. Desprendimiento de retina intervenido con colocación de cerclaje. Ecográficamente no se detectó cuerpo extraño. La realización de TC demostró su presencia. (Falso negativo ecográfico).



Figura VI.41
V. 78a.
Hemorragia vítrea. Paciente
diabético.
Ecogenicidad sobre todo en
la parte más declive.

GRUPO VII. PATOLOGIA DEL SEGMENTO ANTERIOR

En este grupo hemos incluido aquellos casos que afectan a córnea, cámara anterior y posterior, iris, cuerpo ciliar, pupila y conjuntiva. Se han excluido los enfermos con alteraciones del cristalino que ya han sido comentados en el grupo IV.

Los transductores de alta frecuencia (10 MHz) de ultrasonografía general de alta resolución, aplicados al estudio ocular, tienen una superficie de contacto muy amplia en relación con la superficie corneal. En estos casos, como comentamos en el capítulo de material y métodos, es la gran cantidad de gel interpuesto, la que hace de superficie de continuidad entre ambos. La exploración se realiza con los párpados ocluidos, por lo que la primera línea que observaremos, es el grosor del párpado superior, muy hiperecogénica por la reflectividad de la piel; a continuación una línea hipoecogénica de escaso grosor que representa la interfase entre córnea y cara interna del párpado, ocupada por conjuntiva y una delgada lámina acuosa de lágrimas que la baña. Posteriormente observamos la línea blanca convexa y uniforme de la córnea. En profundidad a ella la cámara anterior, que por estar ocupada por humor acuoso, en condiciones normales, es totalmente anecoica (negra). Esta, está limitada por el iris: línea horizontal de alta reflectividad interrumpida en su centro para formar la pupila. Inmediatamente por detrás está el cristalino, y en las partes laterales, periféricamente al iris y circunferencialmente, el cuerpo ciliar y a su lado y posterior, la zónula de fijación de la lente. (fibras ligamentosas circunferenciales que sirven de inserción a ésta.

En condiciones normales, la cámara posterior, (limitada anteriormente por la cara dorsal del iris y posteriormente por la cara anterior, de la cápsula del cristalino), no suele diferenciarse. Sólo en casos de patología que separe las estructuras anatómicas que la limitan, la vemos con cierta claridad.

Desde el punto de vista ecográfico, algunos hallazgos, como variaciones de tamaño, se deben interpretar con mucha cautela, debido a que al ser unas estructuras muy proximales, varían con la presión que el explorador imprima al transductor al realizar la técnica. (figura 5). Asimismo, pequeñas alteraciones pueden no verse por ser menores que el índice de resolución de los

DISCUSION

ultrasonidos aplicado. Recordemos que todo el segmento anterior, en su conjunto mide < 1cm de diámetro antero-posterior. Lo que sí es ecográficamente muy claro, en cambio, es toda aquella patología que haga prominencia sobre la cámara anterior, por ser ésta anecoica. Las lesiones del cuerpo ciliar que protruyen posteriormente, en cámara vítrea, suelen ser también bien visibles por el mismo motivo. Esto es de extraordinaria importancia ya que el propio iris y cuerpo ciliar, impiden valorar al oftalmólogo pequeñas anomalías inmediatamente posteriores a ellos, por estar en el límite de angulación del oftalmoscopio.³

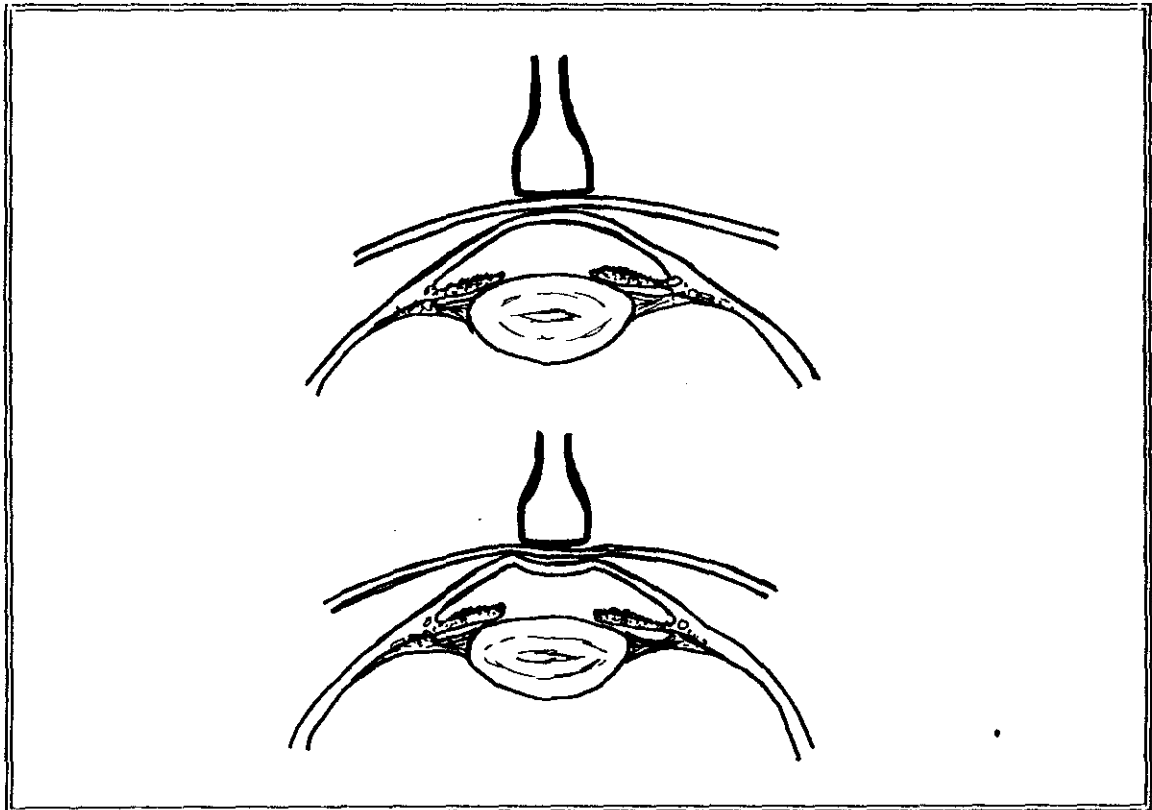


Figura 5

Algunos autores han utilizado otras técnicas con el fin de mejorar la definición de estas estructuras anatómicas.³⁰

Iijima et al,³⁷ describen el método de inmersión en baño de agua, usando también transductor de 10 MHz. Consiste en introducir la cabeza (el globo ocular explorado) en un recipiente con agua, con el enfermo en decúbito supino. Utilizando agua estéril el paciente mantiene los párpados abiertos. Así se evitan los errores

DISCUSION

de medida e interpretación causados por éstos. Según su experiencia, con este método obtenían extraordinaria fiabilidad en los desprendimientos del cuerpo ciliar. Aunque la complejidad del proceso y el tiempo empleado, requería una selección previa de los pacientes.

Pavlin et al,¹³¹ también describen una nueva técnica de ultrasonidos para estudiar el segmento ocular anterior, aunque por el momento solo es experimental no aplicable a la clínica. En este estudio emplean transductores de 100 MHz obteniendo imágenes prácticamente microscópicas de la estructura ocular, en ojos de un banco de donantes. La penetración del haz de ultrasonidos se limita a 4 mm aproximadamente y con una resolución axial y lateral de 20 μm (unas 10 veces mayor que los convencionales de 10 MHz).

Estas propiedades permiten obtener imágenes muy precisas de estructuras como el conducto de Schlemm, la córnea, el iris, el cuerpo ciliar, la retina etc.

El desarrollo de estas nuevas técnicas y su aplicación clínica supondrá, sin duda, un avance importante en el estudio de las patologías oculares de esta localización, aunque por el momento, sólo es una técnica de investigación.

En nuestro trabajo hemos estudiado, en el grupo de población adulta, cuatro personas con alteraciones oculares del segmento anterior. (Figura VII.A). Una presentaba extrusión de iris por traumatismo. En los tres enfermos que presentaban anomalías del cuerpo ciliar: uno tenía un nevus magno celular y en dos observamos quistes, uno de los cuales afectaba la cámara posterior también. (Figuras VII.10, VII.4, VII.5).

Desde el punto de vista clínico, no se pueden diferenciar ambas patologías. Ecográficamente el primero es un nódulo de ecogenicidad media y uniformemente difusa en toda su extensión, es decir, patrón sólido al ultrasonido. El segundo tiene una pared esférica, hiperecogénica, bien definida con contenido interno líquido, es decir anecoico. Ambas características diferenciadoras, son importantes ya que en el primer caso hay que completar el estudio con gammagrafía con anticuerpos anti melanoma, marcados con Tc^{99} , para descartar esta etiología y realizar controles si no se realiza cirugía terapéutica.

En el segundo caso (patología quística), el patrón ecográfico no es sugestivo de melanoma, por lo que permite un periodo evolutivo de control antes de plantearse cirugías más agresivas.

DISCUSION

En el grupo de población infantil, se objetivaron diez exploraciones con hallazgos patológicos. De ellos en ocho se observaron alteraciones del iris y en los dos restantes irregularidades de la cámara anterior.

Dentro de la afectación iridiana destaca un niño operado de cataratas congénitas bilaterales. En la ecografía de control post-operatorio, se objetivaron dos quistes, uno de 3 mm y otro de 2 mm en ojos derecho e izquierdo respectivamente. (Figura VII.6).

Estos quistes al ser de tamaño muy pequeño, el propio grosor de su pared y el límite de resolución lateral del aparato, ofrecen una falsa imagen de nódulo sólido. (patrón de ecogenicidad homogénea en su interior). Solamente cuando el haz de ultrasonidos incide atravesando su centro, se puede ver un punto negro central característico del contenido líquido del quiste. Si el corte ecográfico incide tangencialmente a la pared, el aspecto es de nódulo sólido, porque vemos la ecogenicidad de ésta en toda su extensión. Estas diferencias se obtienen desplazando el transductor escasas centésimas de milímetros. (Figura VII.6).

Es fundamental por tanto, conocer las limitaciones de los aparatos que utilizamos y las bases físicas de la técnica para interpretar correctamente los hallazgos encontrados.

Asimismo, determinadas exploraciones requieren cierto entrenamiento y minuciosidad del explorador para obtener resultados óptimos. El estudio del segmento anterior es especialmente dificultoso por la cercanía al transductor y por sus reducidas dimensiones.

En pacientes poco colaboradores y en niños, se acentúan las dificultades para la obtención e interpretación de imágenes. En nuestro estudio, es en el grupo de población infantil donde registramos los 3 falsos negativos; en cambio, en la población adulta, más colaboradora, no tuvimos ninguno.

La etiología, como en otros grupos patológicos, es traumática en la mayoría de las lesiones infantiles. (Figura VII.7, VII.8). En nuestro grupo el 50% había sufrido antecedente traumático severo. En la población de adultos, este dato sólo lo recogimos en el 25% .

FIGURA VII. A

GRUPO VII. PATOLOGIA DEL SEGMENTO ANTERIOR
Localización

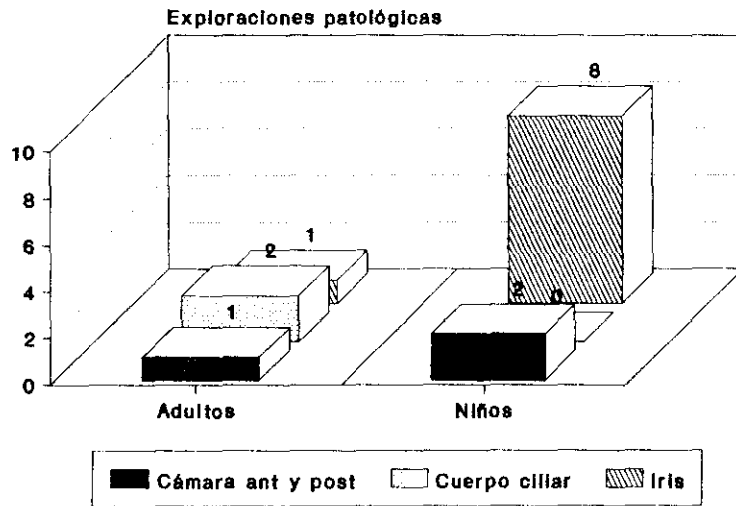



FIGURA VII.B

GRUPO VII. ASOCIACION A OTRAS PATOLOGIAS



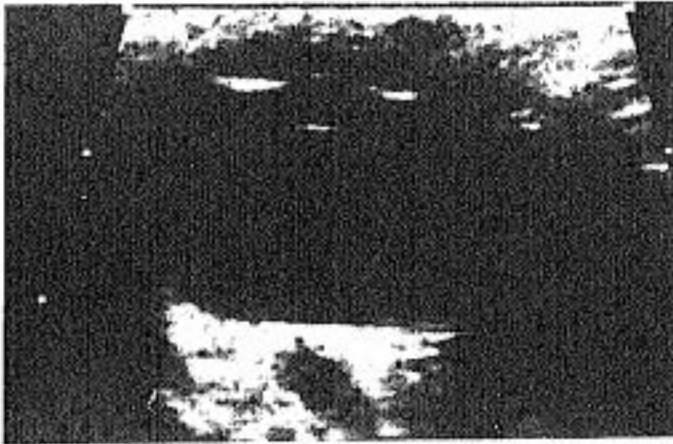


Figura VII.3

V. 4m.

Glaucoma congénito. Se observa el cristalino improntando en la pupila. La cápsula anterior casi entra en la cámara anterior. Deformidad del iris secundaria con forma levemente cóncava hacia arriba.



Figura VII.4

V. 58a.

Queratopatía bullosa antigua. Quiste de 4 mm adyacente al cuerpo ciliar.

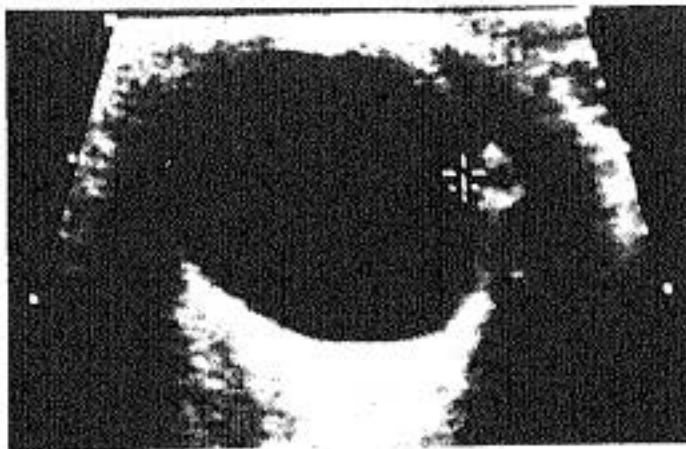

Figura VII.5

V. 31a.

Lesión quística en cuerpo ciliar. El contenido anecogénico permite descartar neoplasia sólida. Paredes muy ecogénicas.

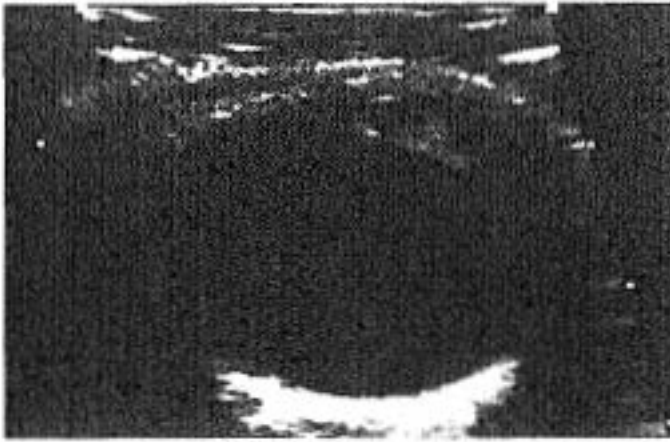


Figura VII.6

M. 15d.

Quiste iridiano de 2 mm secundario a intervención de catarata congénita. El aspecto de nódulo sólido (hiperecogénico) se debe a que el "corte" ecográfico es tangencial a su pared y por tanto la ecogenicidad corresponde a ésta. En un corte adyacente el contenido es anecoico. Esto debe valorarse al interpretar los hallazgos ecográficos para evitar falsos diagnósticos.

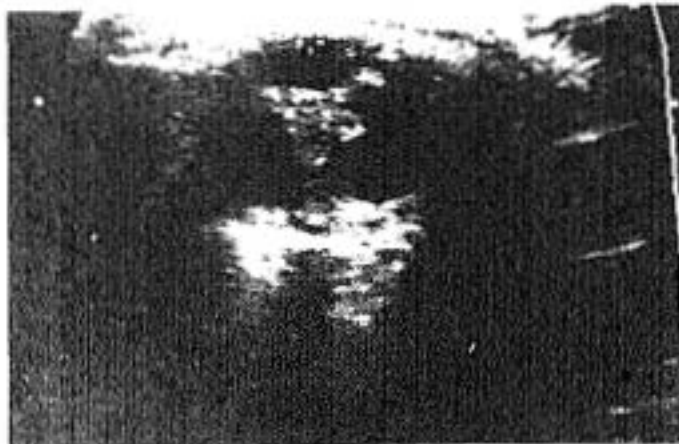
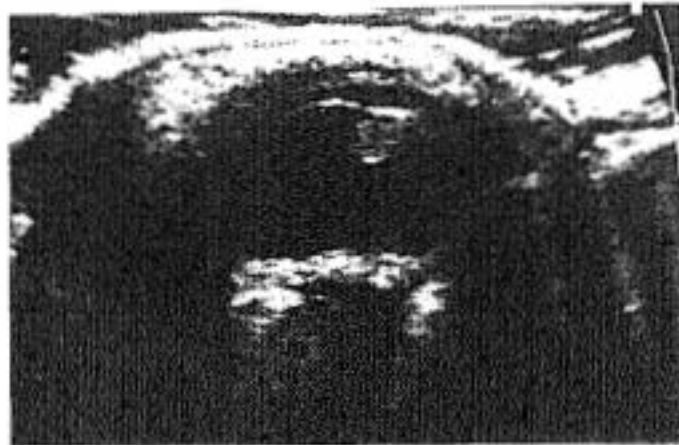


Figura VII.7 - VII.8

V. 9a.

Traumatismo con perforación ocular. Ptisis bulbi. Engrosamiento corioideo posterior, desestructuración del vítreo con reacción fibrosa intensa. Engrosamiento del iris simulando masa.

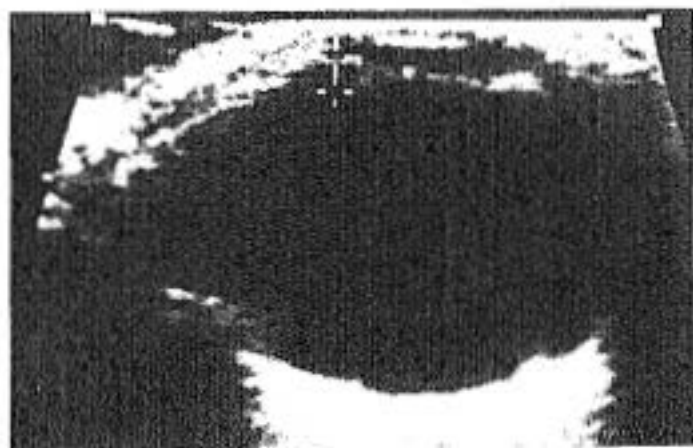

Figura VII.9
M. 8a.
Asimetría congénita del iris
(+). Agudeza visual
normal.

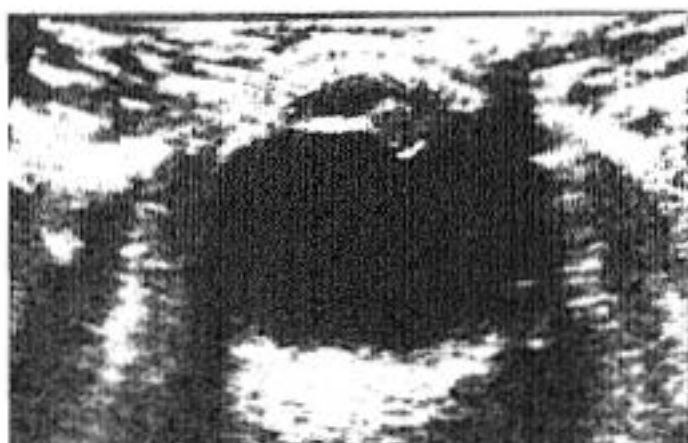

Figura VII.10
M. 35a.
Nódulo ecogénico del iris.
Nevus Magno Celular.

GRUPO VIII. ANOMALIAS ORBITARIAS

La órbita y su contenido se ha dividido en varios espacios anatómicos.

La parte retro-ocular, se divide por los músculos motores y sus fascias que constituyen el espacio conal o paredes de un cono en cuyo interior se forma un compartimento llamado intraconal y por fuera el espacio extraconal.

El globo ocular constituye un elemento independiente. Por delante de él están las estructuras orbitarias anteriores separadas por un septo. En el espacio preseptal, se localizan los párpados, el tejido subcutáneo, la piel y parte del sistema lagrimal. Posterior a él, el espacio retroseptal con el resto del sistema lagrimal, la grasa y las inserciones musculares.

El espacio intraconal incluye el nervio óptico y sus membranas meníngeas envolventes, la arteria oftálmica y sus ramas, la vena oftálmica superior y ramas del III, IV y VI pares craneales. También se encuentran ramificaciones nerviosas del sistema simpático y parasimpático y abundante tejido adiposo retro-ocular, almohadillando todas estas estructuras.

Cualquier proceso patológico de estos elementos se manifestará en este espacio.

Desde el punto de vista ecográfico, todas estas estructuras no son fácilmente diferenciadas.^{53.147} Excepto los músculos extraoculares y el nervio óptico, todas las demás estructuras orbitarias y de la fosa lagrimal, se manifiestan con alta reflectividad y marcada atenuación del ultrasonido. Esto es lógicamente así debido al alto contenido en tejido adiposo, septos, tejido conectivo, vasos sanguíneos de escaso calibre y nervios. (Figuras VIII.2 - VIII.4).

La mayoría de las lesiones de la órbita, por el contrario, exhiben menor ecogenicidad y absorción del haz. No obstante, en los procesos de pequeño tamaño o alojados en zonas posteriores a estructuras con alta atenuación, puede ser difícil valorarlos e incluso detectarlos.

Además de la reflectividad, la sombra acústica y la absorción del ultrasonido en una lesión, con la

DISCUSION

exploración ecográfica podemos estudiar parámetros como compresibilidad, movilidad, presencia de latidos e incluso, ocasionalmente, flujo de estructuras tubulares o vasos sanguíneos.

En general, la ecoestructura, es el criterio ultrasónico más importante para diferenciar un proceso patológico. Las otras características señaladas, son difíciles de interpretar en la órbita posterior y sobre todo intraconal, aunque sí suelen aportar datos de interés en regiones palpebrales y del sistema lagrimal, donde la accesibilidad a las maniobras exploratorias con el transductor son mayores.

Comenzaremos con un breve resumen de las propiedades ecográficas de las distintas lesiones orbitarias y después comentaremos los casos de nuestro trabajo.

Se caracterizan por ser lesiones anecogénicas o de muy baja reflectividad los quistes, que en general tienen además las paredes muy bien definidas, un intenso refuerzo ultrasónico posterior, carecen de latido y son fácilmente compresibles los situados cerca de la superficie.

Pueden observarse en saco lagrimal (generalmente por hidrops congénito lagrimal), (figuras VIII.8 - VIII.10), en la propia glándula o en la conjuntiva (en esta localización serían quistes epiteliales de inclusión). Los hematomas, sobre todo de localización subperióstica, pueden presentar características similares.^{6,100,116,150}

Los mucocelos pueden también manifestarse como masas anecoicas, aunque lo más frecuente es la existencia de ecos internos y ocasionalmente alta reflectividad, dependiendo de la mayor o menor hidratación del contenido mucoso interno, respectivamente. Generalmente no son compresibles y carecen de vascularización interna. Se producen como consecuencia de obstrucciones de los senos paranasales y por tanto la localización está en relación con ellos. La más frecuente es la región medial o supero-medial por patología de los senos etmoidales y/o frontales.^{15,54,139}

En personas adultas, se plantea el diagnóstico diferencial con el carcinoma sinusal, que suele originarse en el seno maxilar, y que si su celularidad es muy homogénea, también puede manifestarse como masa escasamente ecogénica. En estos casos los bordes irregulares, la atenuación, y los datos clínicos, contribuyen en gran medida al diagnóstico.

DISCUSION

Las varices orbitarias únicas o las malformaciones vasculares, también pueden ser anecoicas o de baja reflectividad. Aunque tienen flujo sanguíneo, su lentitud puede hacerlo indetectable incluso con doppler.^{23,25,26,121} La incorporación del color a estos ecógrafos ha significado un gran avance en la localización y estudio de estructuras vasculares de pequeño calibre.⁵⁵

Los implantes de silicona a veces son anecoicos debido a la homogeneidad de su naturaleza. En otras ocasiones producen sombra ecográfica, dependiendo del ángulo de incidencia del haz y de la reacción fibrosa que los rodee.

Las lesiones de baja ecogenicidad constituyen las enfermedades infeccioso-inflamatorias, con formación de celulitis orbitaria inicialmente y a medida que avanza el proceso, se van delimitando sus bordes en la formación de un absceso. En esta patología, muchas veces en la fase inicial lo que se observa es una pérdida de los contornos nítidos de las estructuras anatómicas donde se instaura el edema y disminución de la ecogenicidad propia de ellas. Es en las fases de abscesificación, cuando se ven las colecciones de baja reflectividad o anecoicas.⁷⁰

Los pseudotumores orbitarios se presentan como infiltrados unilaterales también hipoecogénicos que pueden afectar a todo el espacio intraconal e incluso penetrar por la vaina del nervio óptico, edematizando todo el contenido, incluso la zona coroidea posterior. Esta es una de las patologías orbitarias más frecuentes en los adultos y que plantea el diagnóstico diferencial con la oftalmopatía de la enfermedad de Graves, los linfomas no Hodgkin, y con los sarcomas fundamentalmente.^{28,79,102,126,128}

En los niños hay que considerar también los rhabdiosarcomas, que presentan características ecográficas similares.

Los tumores del nervio óptico y sus vainas también plantean dificultades en el diagnóstico diferencial. Los gliomas suelen ser tumores localizados que crecen globularmente y aumentan la ecogenicidad del nervio óptico allí donde asientan.¹²⁷

Los meningiomas, neurilemomas, etc., suelen crecer extendiéndose longitudinalmente por las vainas del nervio óptico, y la ecogenicidad es variable.^{22,74,123,142,155}

DISCUSION

En general, para la mayoría de las lesiones tumorales, la tomografía computada y la resonancia magnética, aportan datos complementarios para el diagnóstico que el ultrasonido no puede conseguir. La precisión en las lesiones óseas, por ejemplo, es del 100% para la TC y solamente del 20% con el ultrasonido.^{76,92,101,107,117}

En tumores como los hemangiomas, por el contrario, la variabilidad con maniobras de Valsalva permite al ultrasonido, por ser una técnica dinámica, valorar esta característica con mayor exactitud. La naturaleza histológica de algunos tumores también suele ser mejor supuesta con ecografía.

El hemangioma capilar es un tumor propio de la órbita anterior y de la infancia. Generalmente se diagnostica con el aspecto y localización clínica, pero ocasionalmente puede tener un índice de crecimiento muy rápido por lo que la confirmación ecográfica es muy importante.

Se caracteriza por tener múltiples luces vasculares (áreas redondeadas pequeñas anecoicas) de paredes hiperecogénicas muy finas, con escaso estroma y fácilmente compresible por su superficialidad. Suelen tener una arteria prominente, aunque ésta no siempre se objetiva con la técnica ecográfica convencional. En estos casos es característica la presencia de flujo con doppler.^{55,81}

Los quistes dermoides son también relativamente frecuentes en la patología orbitaria infantil. Pueden tener muy variados patrones ecográficos. Desde aspecto sonoluciente por contenido líquido, a ser altamente ecogénicos, por su naturaleza grasa o su contenido en queratina en aquellos que tienen grupos celulares de epitelio estratificado maduro.¹⁴¹

Suelen ser de consistencia firme, no compresible, fijos a planos orbitarios fasciales y con mucha frecuencia cercanos a suturas óseas.

Pueden presentar calcificaciones de algún área o inflamación de sus paredes en algún punto. Esto ocasiona pérdida de la definición del contorno y plantea dudas diagnósticas con otros procesos más agresivos. La ausencia de vascularización es característica.

El linfangioma y el hemangioma cavernoso son dos neoformaciones propias de personas adultas.⁷⁵ Se caracterizan por grandes espacios lacunares correspondientes a las tortuosidades de los vasos

DISCUSION

neoformados (ecográficamente áreas redondeadas y ovoides anecoicas con paredes muy reflectivas y bien definidas).^{138, 145}

El hemangioma tiene un estroma más abundante por lo que tiene mayores áreas hiperecogénicas entre lagos y es menos compresible. Los límites tumorales están mejor definidos en el seno graso (altamente reflectivo) de la órbita. Se adapta pero no invade estructuras anatómicas vecinas.

El carcinoma orbitario, suele ser metastásico. La gran reacción desmoplásica que provoca, conduce a que ecográficamente lo observemos como una masa hiperecogénica de bordes irregulares y mal definidos. En su expansión puede afectar, distorsionar, o englobar destruyendo los otros elementos anatómicos orbitarios.

Ocasionalmente, se ha descrito¹⁴⁶ sintomatología orbitaria con afectación de la motilidad por hiperopia ocular. Los globos con severa miopía y longitud antero-posterior muy aumentada, crecen hacia delante produciendo discreta proptosis y sobre todo posteriormente, desplazando la grasa intraconal. En determinados pacientes, su conformación osea orbitaria, les impide la expansión lateral, y el crecimiento del globo comprime levemente los músculos rectos interno y/o externo u oblicuos y más raramente el superior o inferior. Este efecto puede producir la sintomatología de dificultad a los movimientos laterales del globo y a veces, se plantea el diagnóstico diferencial con otros procesos ocupacionales de la órbita. La ecografía contribuye a aclarar el diagnóstico. (Figuras VIII.17 - VIII.19).

Finalmente una de las patologías que más dañan la órbita son los traumatismos. En estos casos es importante valorar los daños y localizar cuerpos extraños.^{99, 136, 137, 159}

En general, la mayoría de los cuerpos extraños se manifiestan muy hiperecogénicos con sombra acústica posterior; pero en ocasiones la ecografía no permite describir ni situar éstos. Los materiales muy reflectantes al ultrasonido, producen, una primera línea o borde plano muy brillante, correspondiente a la superficie más anterior expuesta al haz. Pero si el ultrasonido no consigue sobrepasar esta primera línea de contacto, no obtendremos ninguna información de lo que está posterior a ella. El cuerpo extraño quedará oculto en la imagen y no podremos determinar ni forma, ni tamaño, ni otras alteraciones más profundas. (Figura VIII.20).

DISCUSION

Suele ser característico que esta extrema reflectividad varíe drásticamente con muy ligeros cambios en la dirección del haz de ultrasonidos. Mínimas variaciones en el ángulo de incidencia y por tanto de reflexión varían completamente el patrón ecográfico que manifiesta.

Igualmente la sombra acústica posterior, puede tornarse en un artefacto de reverberación (figura).

En nuestro trabajo, tres de los falsos negativos de la población infantil, lo fueron porque no se localizaron tres perdigones respectivamente. Posteriormente el estudio con tomografía computada, demostró su existencia y localización (figuras VI.39 - VI.40).

Solamente en un caso se localizó el cuerpo extraño con esta técnica (paciente de la figura VIII.20).

Conviene recordar que ante la existencia de un traumatismo ocular, muchas veces desconocemos si puede existir cuerpo extraño alojado en su interior o en la órbita. En estos casos debemos valorar según los datos exploratorios, con ultrasonidos o con tomografía computada. Esta última es extraordinariamente sensible en la caracterización de algunos materiales y en su localización.

Los cuerpos extraños radioopacos son claramente visibles en los estudios realizados con esta técnica. Otros elementos como cristal, madera, plástico..., pueden pasar desapercibidos, por lo que la ecografía puede ser esencial en su localización.

La resonancia magnética por el contrario, está contraindicada en el estudio de cuerpos extraños metálicos. La exposición de éstos al intenso campo magnético que se genera para la realización de estos estudios, puede producir desplazamientos muy importantes de los fragmentos por la imantación y ocasionar destrozos oculares muy severos, incluso mayores que el propio traumatismo. Cuando el trayecto recorrido por los elementos metálicos afecta a estructuras anatómicas esenciales para la visión, la lesión inicialmente tratable, puede hacerse irreversible o en cualquier caso, empeorar su recuperación.^{165, 166}

Por supuesto, no todos los cuerpos extraños metálicos son de sustancias ferromagnéticas susceptibles de desplazarse. Por ello en los casos concretos que se conoce la naturaleza de aquellos, se valorará la utilidad

DISCUSION

de realizar esta técnica para el estudio de la patología ocular u orbitaria.

El estudio con tomografía computada está especialmente indicado en enfermos con severos traumatismos faciales, por su rapidez frente a la RM, y porque permite valorar con mayor exactitud las fracturas y desplazamientos óseos de los huesos faciales, con frecuencia asociadas a estos traumatismos.

Finalmente, recordar la mayor disponibilidad de los ultrasonidos y probablemente la mayor sensibilidad y especificidad para detectar y definir los daños intraoculares, sobre todo con un explorador entrenado para este estudio.

Volviendo a los resultados de nuestro trabajo, señalamos que tuvimos otros cuatro falsos negativos (además de los tres por cuerpo extraño). Estos se debieron a patología inflamatoria con discreto edema palpebral en dos casos. En otro niño no se valoró un pequeño angioma palpebral inferior. Finalmente en otro niño, no se objetivó un quiste dermoide del ángulo súpero-externo de la órbita izquierda.

Los diez verdaderos positivos valorados con ecografía corresponden en su mayoría, a patología infeccioso-inflamatoria: en cinco exploraciones observamos engrosamiento e hipoecogenicidad palpebral por edema. Se debieron a dos pacientes, con afectación bilateral y a una afectación unilateral. (Figuras VIII.5 - VIII.7).

En otro caso, la presencia de una sinusitis y dacriocistitis severa, ocasionó obstrucción del conducto lágrimo-nasal y nos permitió ver un saco de aproximadamente un centímetro lleno de contenido mucoso denso, que se manifestó como homogéneamente ecogénico. (Figuras VIII.9, VIII.10).

Las figuras VIII.14 - VIII.16, corresponden a un absceso orbitario, secundario a una sinusitis maxilar. La ecografía permitió localizar la colección, delimitarla, ver su extensión y valorar la evolución con el tratamiento antibiótico y antiinflamatorio hasta su total resolución.

En otro caso con un hemangioma capilar, observamos con ecografía una masa hipoecoica en la zona temporal inferior de 2,5 x 1 cm, con zonas hiperecogénicas lineales en su interior.

El estudio con resonancia magnética demostró sus características heterogéneas en T1 y cierto grado de

DISCUSION

hiperintensidad en T2 con áreas serpinginosas. Ambas exploraciones eran compatibles con el diagnóstico señalado. La extirpación y el estudio anatómo-patológico confirmó la histología sugerida.

Otros dos niños presentaban: el primero y congénitamente, una masa quística en arco superciliar derecho externo, que correspondió a un quiste dermoide (figura VIII.11). El segundo una dilatación importante del saco lagrimal, formando un nódulo de 1,2 x 1,2 x 1,4 cm más o menos esferoideo, con una zona hiperecogénica en la parte más inferior y de aspecto sonoluciente en la superior. Esto correspondió a un defecto congénito de canalización de los conductos del sistema lagrimal, con restos mucosos epiteliales depositados en la parte más declive y que daba lugar al aspecto hiperecogénico. La parte superior correspondía a líquido fluido y por tanto anecoico.

En este caso se planteó el diagnóstico diferencial con un quiste dermoide; pero fue la evolución clínica favorable con el tratamiento médico y la recanalización lo que dio el diagnóstico definitivo (figura VIII.8).

El último caso contabilizado como verdadero positivo fue el paciente de la figura VIII.20, ya mencionado al comentar los cuerpos extraños.

En el grupo de población adulta, en la patología intraconal, observamos dos melanomas primarios de globo ocular que en el momento del diagnóstico ya tenían afectación extraocular con invasión de la órbita. Esto se manifiesta por pérdida en la definición y contorno de las capas oculares y presencia de contenido menos ecogénico que la grasa orbitaria en el seno de ésta.

La infiltración se produce a partir de la zona de implantación coroidea del melanoma, en el crecimiento excéntrico de su base (figuras III.6 y III.7).

En otro caso la afectación coroidea se debió a una lesión metastásica indiferenciada (figura III.15).

En otro paciente se observaba una hipoecogenicidad orbitaria relativa respecto al contralateral debido a intenso edema secundario a un severo traumatismo.

Otro enfermo (figuras VIII.12 y VIII.13) tenía un quiste orbitario de 1 cm que se objetivó en una ecografía posterior a una cirugía ocular por catarata traumática. Este enfermo había sufrido perforación ocular

DISCUSION

por alambre cinco años antes y además se había realizado vitrectomía tres años antes. Los antecedentes traumáticos y quirúrgicos tan complejos no nos permitieron conocer la etiología de la formación quística. La exploración ecográfica sí fue definitiva para confirmar la naturaleza quística de la lesión por su aspecto anecoico y evitó así una nueva cirugía de vaciado orbitario, que hubiese sido necesaria en el caso de tratarse de una neoplasia sólida. La agudeza visual en este momento ya estaba muy deteriorada. El estudio con TC a diferencia del ultrasonido, no diferenció masa quística de sólida y por tanto fue inconcluyente.

El edema palpebral se observó en un paciente con afectación bilateral.

Otro enfermo tenía cicatriz traumática en párpado inferior que también se demostró con ecografía.

De las diez ecografías normales cuatro correspondían a neoplasias oculares y se deseaba valorar si la órbita estaba invadida.

En otro caso, se había realizado un TC para estudio de otra patología cerebral y se encontró como hallazgo una posible masa ocular. La ecografía demostró que se trataba de un cerclaje realizado para tratar un desprendimiento de retina y que al distorsionar la morfología esférica del globo, había planteado dudas con una neoplasia orbitaria retro-ocular.

Otro enfermo tenía exoftalmos bilateral y la ecografía demostró la ausencia de patología intraconal y de músculos oculares. El paciente mejoró con un régimen alimenticio con dieta hipocalórica. En otro enfermo con quemosis por severa conjuntivitis, la ecografía descartó la presencia de celulitis o absceso orbitario.

También estudiamos una paciente con hemianopsia, para descartar patología del nervio óptico en el espacio intraconal.

Finalmente el falso negativo de este grupo de población adulta, correspondió a un enfermo con celulitis orbitaria, que por estar en fase flemonosa y con edema, la alteración ecográfica era mínima y no se valoró como patológica. La clínica y el estudio con tomografía computada demostró su existencia.

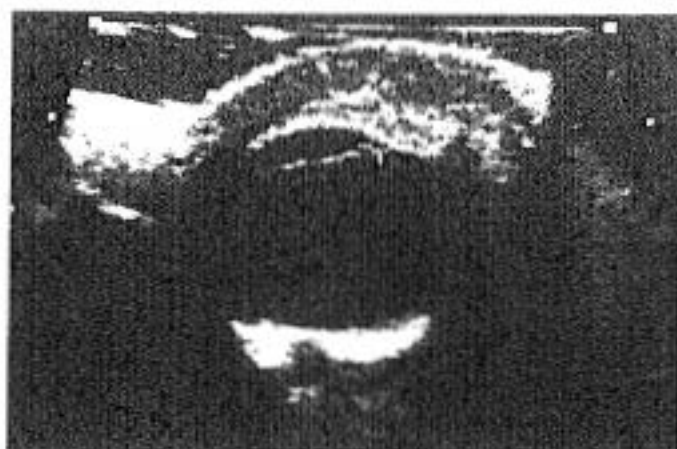

Figura VIII.5

V. 1a.

Engrosamiento palpebral muy importante. Celulitis orbitaria (+). Globo ocular normal.

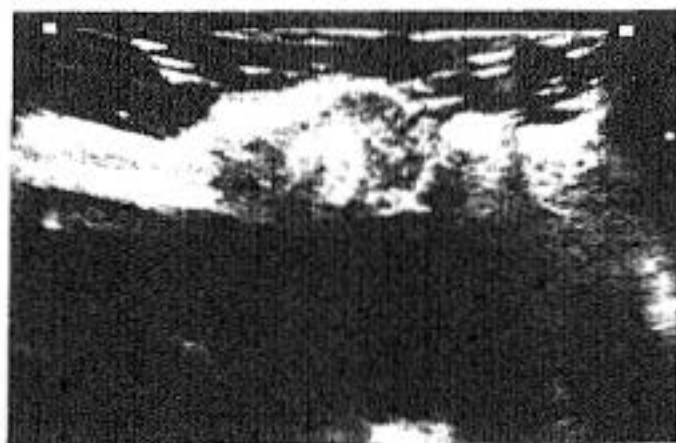


Figura VIII.6

Plano sagital. La zona redondeada central hiperecogénica corresponde al tarso superior.

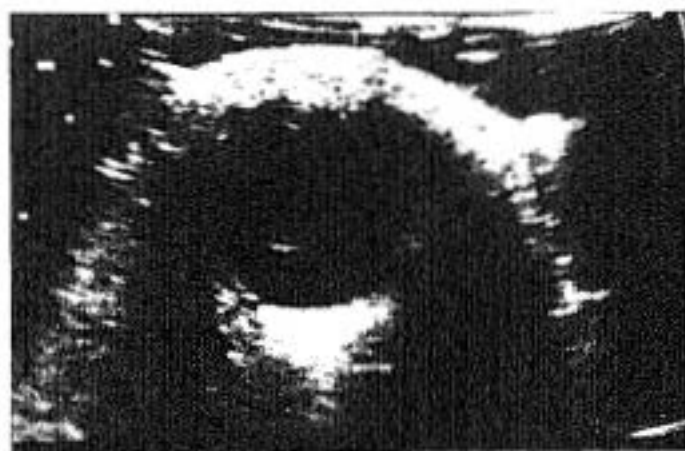


Figura VIII.7

V. 9m.

Edema palpebral, celulitis orbitaria.

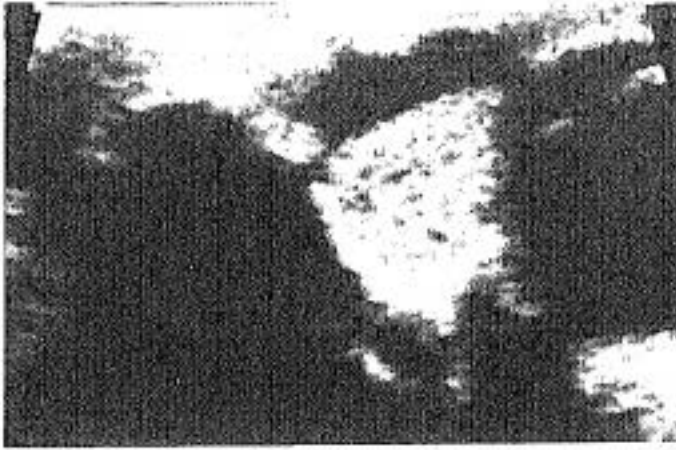


Figura VIII.8
M. 35d.
Masa mixta con zona inferior hiperecogénica y superior anecoica, con nivel o línea de separación bien definida. Corresponde al saco lagrimal obstruido con el material mucocelular denso en la parte más declive.

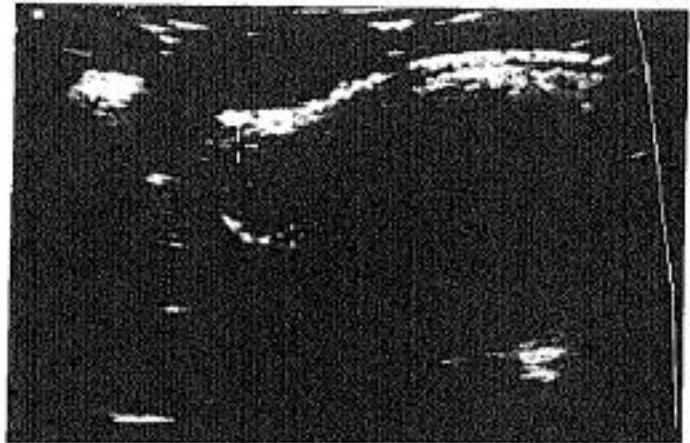

Figura VIII.9
V. 3a y 6m.
Nódulo hipoeecogénico en ángulo nasal superior, adyacente al globo ocular izquierdo. Dacriocistitis con retención de su contenido.

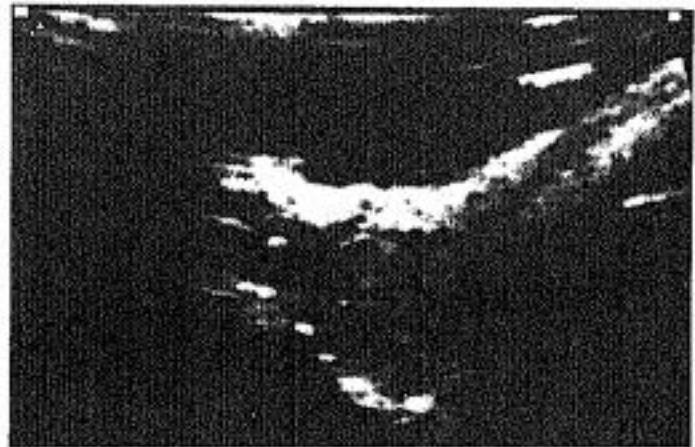

Figura VIII.10
Imagen más ampliada.



Figura VIII.11
V. 2m.
Quiste dermoide de 1,6x0,3x0,4 cm, en el arco superciliar drcho subcutáneo (+). El contenido es sonoluciente con refuerzo posterior. La fácil compresibilidad hace que adopte morfología aplanada a la presión del transductor.

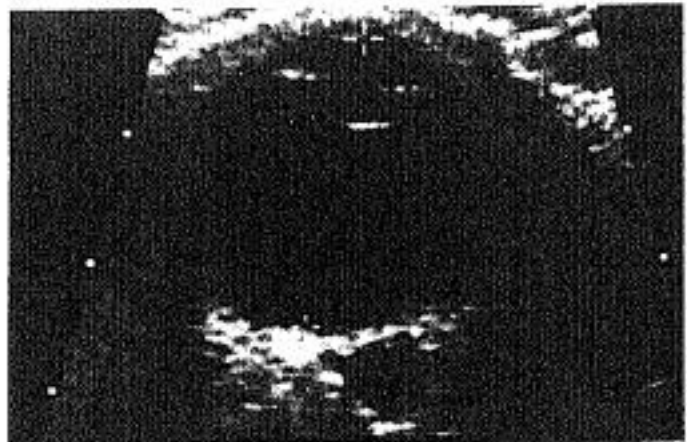


Figura VIII.12
V. 42a.

Globo ocular normal. Retroocularmente, en la órbita conal, se observa una zona pequeña, sonoluciente de paredes discretamente irregulares. Antecedente traumático, colección quística secundaria. Buena visión. Corresponde a un hallazgo ecográfico detectado en un control.

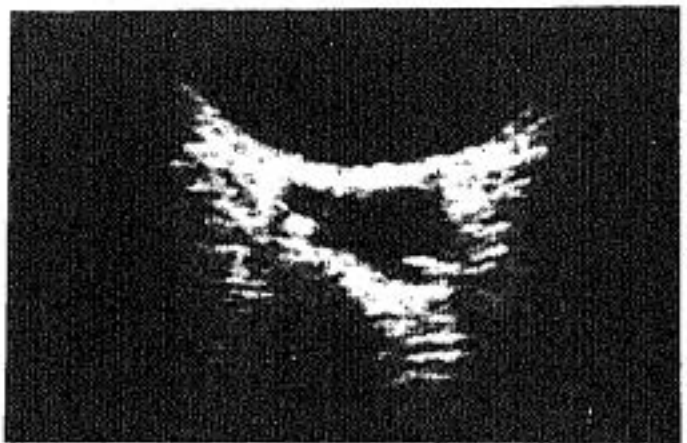


Figura VIII.13
Imagen ampliada.

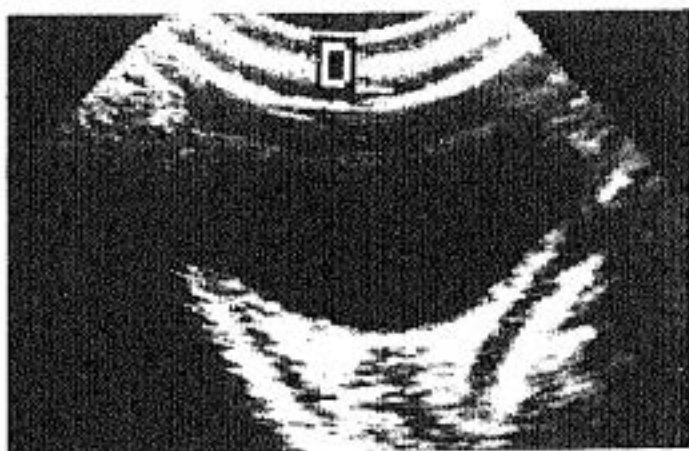
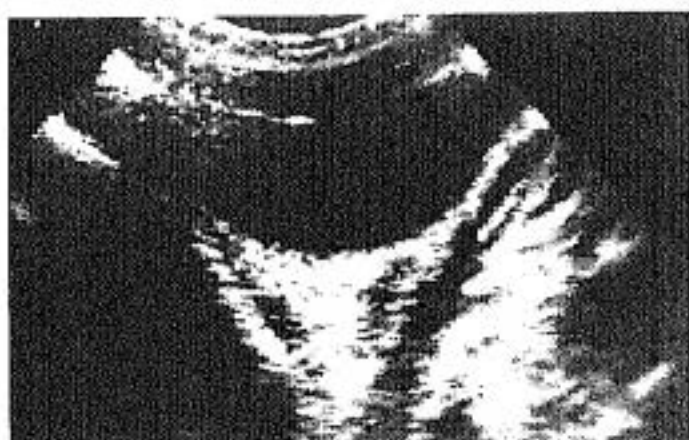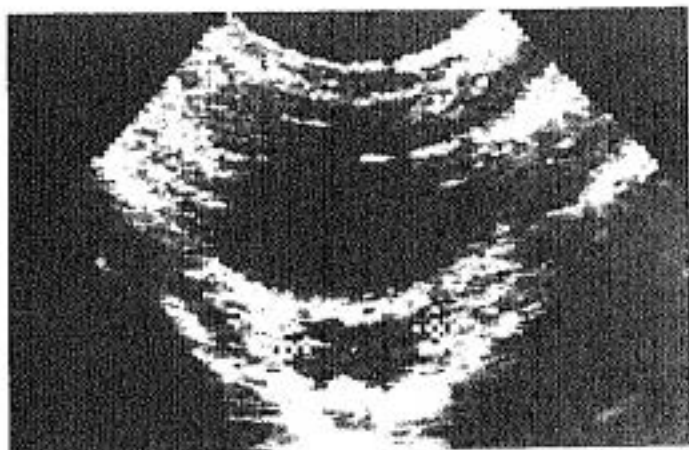


Figura VIII. 14
V. 5a.
Celulitis orbitaria derecha.
Colección (+) adyacente al
motor ocular interno.

Figura VIII. 15
Dos meses después del
tratamiento antibiótico y
antiinflamatorio, se observa
el m. recto interno de mayor
grosor que el externo, pero
la colección se ha
reabsorbido.

Figura VIII. 16
Nuevo control tres meses
después ambos músculos
tienen el mismo grosor. El
proceso inflamatorio se ha
resuelto.

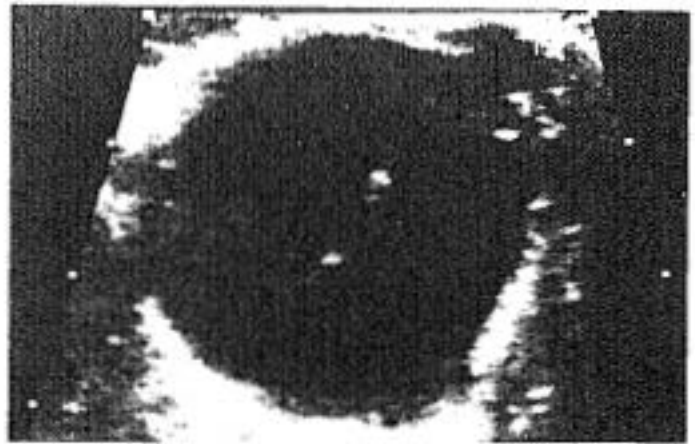
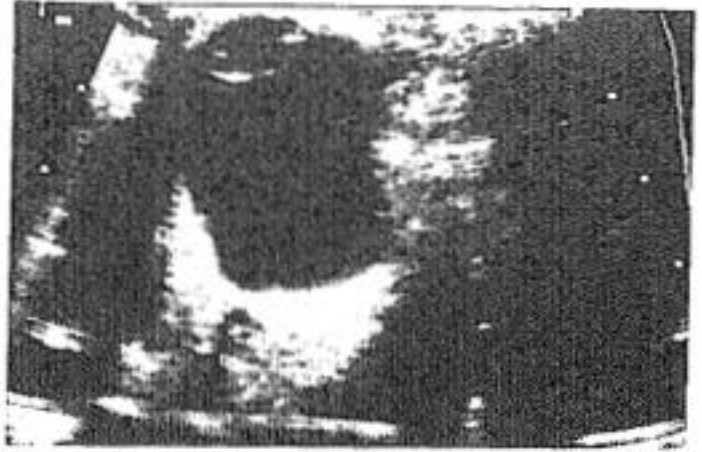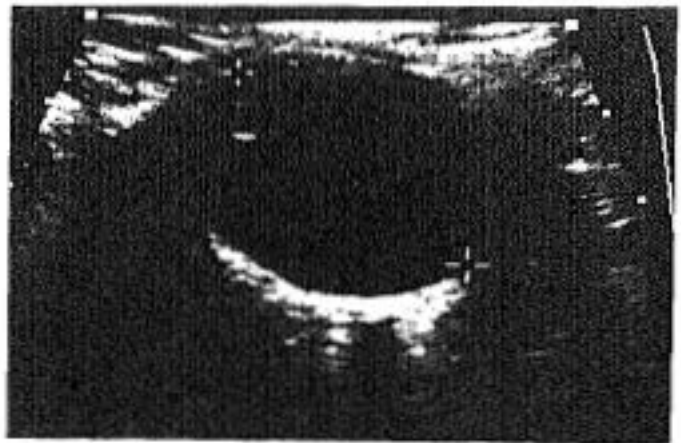


Figura VIII.17
M. 77a.
Miopía magna. Diámetro
ántero-posterior de 33 mm.
Hiperecogenicidad
subcapsular del cristalino.

Figura VIII.18
M. 74a.
Diámetro A-P de 34 mm.
Ecos vítreos dispersos por
degeneración vítrea.

Figura VIII.19
V. 74a.
Globo miope. 30 mm.



En las miopías severas el crecimiento del globo ocular hace que las estructuras orbitarias se desplacen e incluso queden comprimidas. Los músculos rectos interno y externo son los primariamente se afectan en su función.

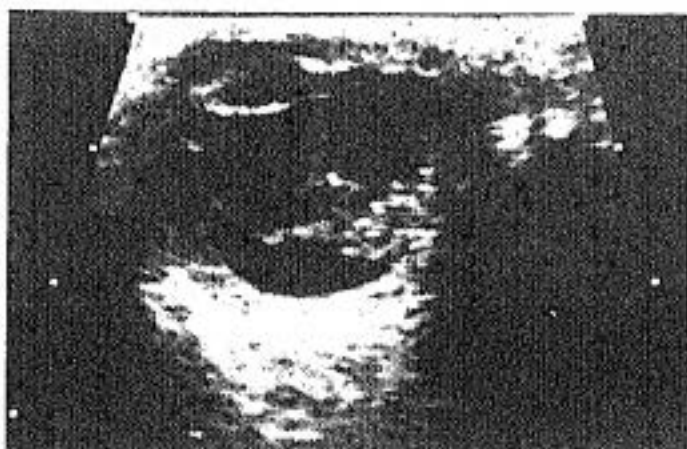

Figura VIII.20

V. 8a.

Traumatismo ocular severo. Cuerpo extraño (perdigón), redondeado hiperecogénico en la órbita, a la izquierda del globo con sombra acústica.

DISCUSION

Para concluir, queremos señalar la elevada sensibilidad, especificidad y por tanto, fiabilidad de la ecografía, para la valoración de las patologías del globo ocular y de la órbita. (figuras 1, 2).

En nuestro estudio (tabla IX), el valor más alto corresponde a la especificidad para lesiones del grupo de población de adultos (99,49%).

La sensibilidad de este grupo también ha sido algo mayor que la infantil. Interpretamos estas diferencias por las dificultades, ya señaladas, de realizar esta exploración en los niños y que probablemente han repercutido en un mayor número de errores en la interpretación de hallazgos ecográficos. No obstante, los resultados han sido satisfactorios para demostrar la utilidad de la técnica ultrasonográfica en el estudio del globo ocular fundamentalmente y también de la órbita.

Nuestros resultados no difieren significativamente de los encontrados en la bibliografía, aunque en los estudios revisados, el número de enfermos era menor y generalmente eran referidos a una sola patología. Nosotros hemos pretendido demostrar que estos datos son extensibles a múltiples patologías, porque se deben a las características de la técnica ultrasonográfica particularmente aplicada al ojo y a la órbita.

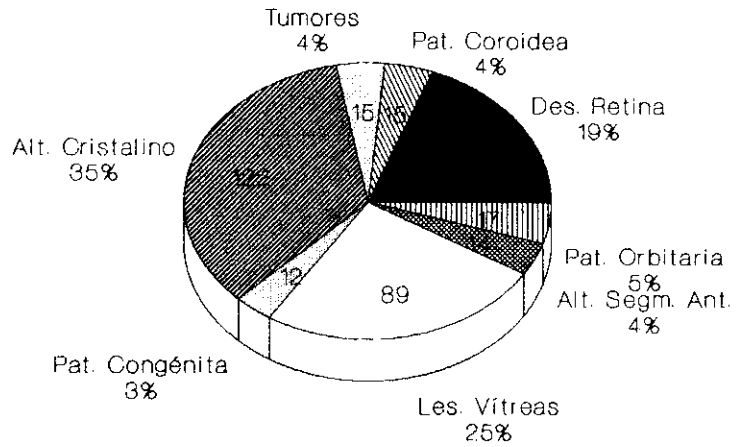
TABLA IX

SENSIBILIDAD, ESPECIFICIDAD, V. PREDICTIVOS Y
FIABILIDAD DE LA ECOGRAFIA

Estudio del globo ocular y la órbita			
	<u>adultos</u>	<u>infantil</u>	<u>TOTAL</u>
Sensibilidad	92,27%	87,82%	90,49%
Especificidad	99,49%	97,33%	98,43%
V.Predictivo (+)	99,54%	96,48%	98,32%
V.Predictivo (-)	91,55%	90,55%	91,06%
Fiabilidad	95,63%	94,35%	95%

FIGURA 1

ECOGRAFIAS PATOLOGICAS

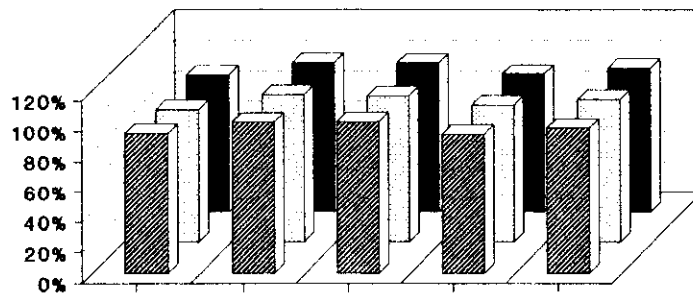


POBLACIONES ADULTA E INFANTIL

FIGURA 2

ECOGRAFIA OCULAR Y ORBITARIA

ESTUDIO ESTADISTICO

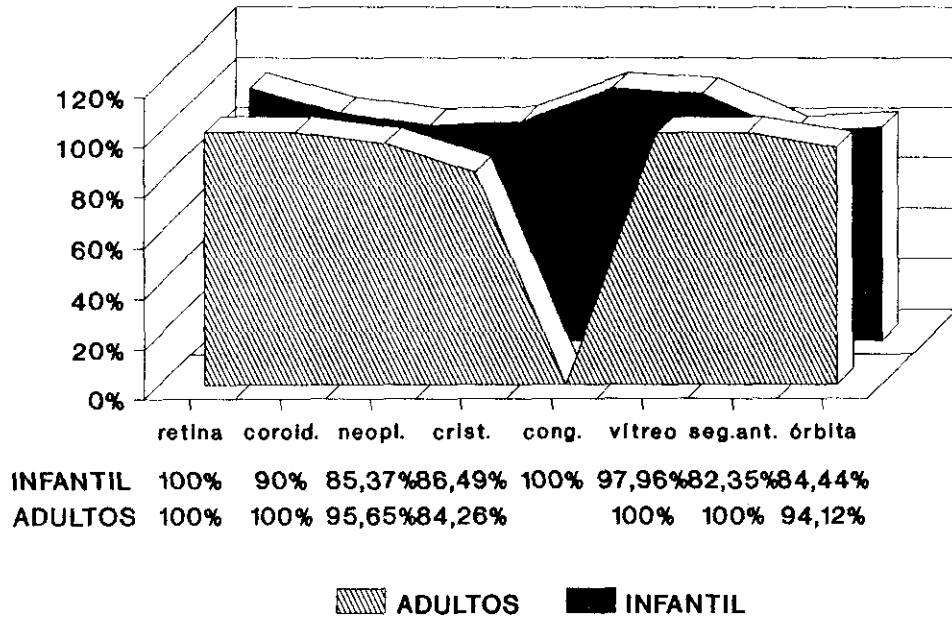


	sensibilidad	especificidad	predict.(+)	predict.(-)	fiabilidad
TOTAL	90,49%	98,43%	98,32%	91,06%	95%
INFANTIL	87,82%	97,33%	96,48%	90,55%	94,35%
ADULTOS	92,27%	99,49%	99,54%	91,55%	95,63%

■ ADULTOS □ INFANTIL ■ TOTAL

FIABILIDAD DE LA ECOGRAFIA OCULAR

Valores según la patología



CONCLUSIONES

CONCLUSIONES

1. La ecografía convencional con transductor de alta frecuencia, es una técnica muy sensible para el diagnóstico de la patología ocular. En nuestra serie, considerando globalmente todas las patologías y las poblaciones adulta e infantil, obtuvimos un valor del 90,41% en el estudio del globo ocular.

2. La especificidad es también muy elevada. En nuestra serie ha sido del 98,43% para la valoración global de todas las patologías y considerando ambas poblaciones en conjunto.

3. La fiabilidad diagnóstica global, en nuestro estudio, es del 95% (para la población adulta del 95,63% y para la población infantil del 94,35%).

4. La técnica es de fácil realización y completamente inocua. En nuestro trabajo no tuvimos ninguna complicación inherente a la misma.

5. Valorando por grupos patológicos, hemos observado que los mejores resultados diagnósticos se obtienen, en orden decreciente, en el estudio de los desprendimientos de retina, anomalías congénitas, alteraciones vítreas, patología coroidea, neoplasias, alteraciones del segmento ocular anterior, orbitarias y del cristalino.

6. Ante los resultados obtenidos en nuestro estudio, consideramos la técnica ecográfica como prioritaria frente a otras técnicas de imagen (TC, RM...) en el estudio del globo. Especialmente en la población infantil, evitando así efectos nocivos de las radiaciones ionizantes (TC).

CONCLUSIONES

7. Creemos que la patología ocular u orbitaria se debe estudiar inicialmente con ultrasonidos. En la mayoría de los casos la información obtenida puede evitar la realización de otras técnicas de imagen. Solamente en los casos que la ecografía no sea concluyente se complementará el estudio con otras técnicas.

BIBLIOGRAFIA

BIBLIOGRAFIA

1. AMBLER JS, GUTMAN FA. Retinal detachment and retinoschisis. *Ophthalmol.* 1991; 98: 1-6.
2. AMBLER JS, GUTMAN FA. Symptomatic retinoschisis detachment involving the macula. *Am J Ophthalmol.* 1991; 112: 8-14.
3. ANDEREGG A. Echography of superficial structures. *Schweiz Med Wochenschr Suppl.* 1988; 25: 43-50.
4. ARMINGTON WG, BILANIUK LT. The radiologic evaluation of the orbit: conal and intraconal lesions. *Semin Ultrasound CT MR.* 1988; 9: 455-473.
5. ATTA HR, BYRNE SF. The findings of standardized echography for choroidal folds. *Arch Ophthalmol.* 1988; 106: 1234-41.
6. BALCHUNAS WR, QUENCER RM, BYRNE SF. Lacrimal gland and fossa masses: evaluation by computed tomography and A mode echography. *Radiology.* 1983; 149: 751-758.
7. BERGES O, TORRENT M. *Echographie de l'oeil et de l'orbite.* Ed. Vigot. Paris . 1986.
8. BERGES O, VIGNAUD J. Decision-making attitudes in ocular and orbital masses. A study based on 872 cases. *J Neuroradiol.* 1985; 12: 79-111.
9. BERGES O, VIGNAUD J, AUBIN ML. Comparison of sonography and computed tomography in the study of orbital space occupying lesions. *Am J Neuroradiol.* 1984; 5: 247-251.
10. BERNA J, GENOVES JL, GUIRAO J, GARCIA V, ALCARAZ M, ARCAS I. Ecografía del melanoma de coroides. *Radiología.* 1988; 30: 383-384.
11. BIRNHOLZ JC, FARRELL EE. Fetal hyaloid artery: timing of regression with US. *Radiology.* 1988; 166: 781-783.
12. BIRNHOLZ JC, FARRELL EE. Ultrasound images of human fetal development. *Am Sci.* 1984; 72: 608-613.
13. BISSET GS. Pediatric case of the day. Persistent hyperplastic primary vitreous. *Radiographics.* 1986; 6: 731-733.

BIBLIOGRAFIA

14. BLUMENKRANZ MS, BYRNE SF. Standardized echography (ultrasonography) for the detection and characterization of retinal detachment. *Ophthalmol.* 1982; 89: 821-831.
15. BRADBURY JA, RENNIE IG, PARSONS MA. Adrenaline dacryolith: detection by ultrasound examination of the nasolacrimal duct. *Br J Ophthalmol.* 1988; 72: 935-937.
16. BRANCATO R, MENCHINI U, PECE A. Enucleation after argon laser photocoagulation for choroidal melanoma. *Ann Ophthalmol* 1988; 20: 296-8.
17. BUETTNER H. Spontaneous evolution of choroidal osteoma. *Arch Ophthalmol.* 1990; 108: 1517-1518.
18. BUSCHMAN W. Present state of diagnostic ultrasonography of the eye and orbit. *Radiology.* 1982; 143: 590-594.
19. BUSCHMAN W. Ultrasonography, CT scan and phlebography indications and result, combined evaluation. *Orbit.* 1982; 1: 85-96.
20. BUSCHMAN W, HAIGIS W. The development of standards for ophthalmologic ultrasound diagnosis. *Ultraschall Med.* 1988; 9: 172-175.
21. BUSCHMAN W, HAIGIS W. Ultrasonic tissue differentiation in small areas. The orbit as an example. *Ultraschall* 1982; 3: 204-208.
22. BYRNE BM, VAN HEUVEN WAJ, LAWTON AW. Echographic characteristics of benign orbital schwannomas. *Am J Ophthalmol.* 1988; 106: 194-198.
23. BYRNE SF. Orbital echography: standardized echography of the eye and orbit. ed. Naidich TP, Quencer RM. *Clinical neurosonography: ultrasound of the central nervous system.* N. York: Springer-Verlag, 1987; 252-274.
24. BYRNE SF, GLASER JS. Orbital tissue differentiation with standardized echography. *Ophthalmol.* 1983; 90: 1071-1090.
25. CANNING CR, RESTORI M. Doppler ultrasound of orbital vessels. *Aust N Z J Ophthalmol.* 1988; 16: 229-233.
26. CANNING CR, RESTORI M. Doppler ultrasound studies of the ophthalmic artery. *Eye.* 1988; 2: 92-95.
27. CAPITANIO MA, MARKOWITZ RI, KIRPATRICK JA. Diagnostic imaging in pediatric ophthalmology. *Pediatric ophthalmology of Harley,* WB Saunders Company Philadelphia. 1983; 155-188.

BIBLIOGRAFIA

28. CAPONE A, SLAMOVITS TL. Discrete metastasis of solid tumors to extraocular muscles. *Arch Ophthalmol.* 1990; 108: 237-243.
29. CATROS A, ROPERT P. Respective indications for echography, scanning and MRI in diseases of the eye and orbit. *Annee Ther Clin Ophthalmol.* 1987; 38: 283-298.
30. CLEMENS S, KROLL P, MEYER-RUSENBERG HW. Interface echos between the retina and choroid. *Klin Monatsbl Augenheilkd.* 1988; 192: 197-203.
31. CHAR DH, HOWES EL, FRIES PD, STONE RD, BARR GR. Uveal melanoma with opaque media: absence of definitive diagnosis before enucleation. *Can J Ophthalmol.* 1988; 23: 22-26.
32. CHAR DH, KROLL S. Ultrasonographic measurement of uveal melanoma thickness interobserver variability. *Br J Ophthalmol.* 1990; 74: 183-185.
33. CHAR DH, NORMAN D. The use of computed tomography and ultrasonography in the evaluation of orbital masses. *Surv Ophthalmol.* 1982; 27: 49-62.
34. CHISHOLM IA, DRANCE SM, CHAUHAN BC. The glaucoma suspect: differentiation of the future glaucomatous eye from the non-glaucomatous suspect eye.1. Ultrasonic measurements and eye-wall stress. *Graefes Arch Clin Exp Ophthalmol.* 1989; 227: 17-20.
35. CHONG LP, MACHEMER R, DE JUAN E. Vitrectomy for advanced stages of retinopathy of prematurity. *Am J ophthalmol.* 1986; 102: 710-716.
36. CIBIS GW, FREEMAN AI, PANG V, ROLOSON GJ, CASE WF, OST M, HUNTRAKOON M, ROTHBERG PG. Bilateral choroidal neonatal neuroblastoma. *Am J Ophthalmol.* 1990; 109: 445-449.
37. COLEMAN DJ. Reliability of ocular and orbital diagnosis with B-scan ultrasound. I. Ocular diagnosis. *Am J Ophthalmol.* 1972; 73: 501-516.
38. COLEMAN DJ. Reliability of ocular and orbital diagnosis with B-scan ultrasound II. Orbital diagnosis . *Am J Ophthalmol.* 1972; 74: 708-718.
39. COLEMAN DJ. Ultrasonic evaluation of the vitreous. *Vitreous surgery and advances in fundus diagnosis and treatment.* Ed. Appleton Century Crofts. 1977.
40. COLEMAN DJ, FRANZEN LA. Vitreous surgery. Preoperative evaluation and prognostic value of

BIBLIOGRAFIA

ultrasonic display of vitreous haemorrhage. *Arch Ophthalmol.* 1974; 92: 375-381.

41. COLEMAN DJ, JACK RL. B-scan ultrasonography in diagnosis and management of retinal detachments. *Arch Ophthalmol.* 1973; 90: 29-34.

42. COLEMAN DJ, JACK RL, FRANZEN LA. High resolution B-scan ultrasonography of the orbit. I. The normal orbit. *Arch Ophthalmol.* 1972; 88: 358-368.

43. COLEMAN DJ, JACK RL, FRANZEN LA. High resolution B-scan ultrasonography of the orbit. II. Hemangiomas of the orbit. *Arch Ophthalmol.* 1972; 88: 369-375.

44. COLEMAN DJ, JACK RL, FRANZEN LA. High resolution B-scan ultrasonography of the orbit III. Lymphomas of the orbit. *Arch Ophthalmol.* 1972; 88: 376-380.

45. COLEMAN DJ, JACK RL, AND FRNZEN LA. High resolution B-scan ultrasonography of the orbit. IV. Neurogenic tumors of the orbit. *Arch Ophthalmol.* 1972; 88: 381-384.

46. COLEMAN DJ, JACK RL, FRANZEN LA, WERNER S. High resolution B-scan ultrasonography of the orbit. V. Eye changes of Graves' disease. *Arch Ophthalmol.* 1972; 88: 465-471.

47. COLEMAN DJ, JACK RL, JONES IS, FRANZEN LA. High resolution B-scan ultrasonography of the orbit. VI. Pseudotumors of the orbit. *Arch Ophthalmol.* 1972; 88: 472-480.

48. COLEMAN DJ, SILVERMAN RH, IWAMOTO T, LIZZI FL, RONDEAU MJ, DRILLER J, ROSADO A, ABRAMSON DH, ELLSWORTH RM. Histopathologic effects of ultrasonically induced hypertermia in intraocular malignant melanoma. *Ophthalmology.* 1988; 95: 970-981.

49. CRYOTHERAPY FOR RETINOPATHY OF PREMATURITY COOPERATIVE GROUP. Multicenter trial of cryotherapy for retinopathy of prematurity: preliminary result. *Arch Ophthalmol.* 1988; 106: 471-479.

50. CRYOTHERAPY FOR RETINOPATHY OF PREMATURITY COOPERATIVE GROUP. Multicenter trial of cryotherapy for retinopathy of prematurity. Three month outcome. *Arch ophthalmol.* 1990; 108: 195-204.

51. DALLOW RL, MOMOSE KJ, WEBER AL, WRAY SH. Comparison of ultrasonography, computerized tomography (EMI scan) and radiographic techniques in evaluation of exophthalmos. *Trans Am Acad Ophthalmol Otolaryngol.* 1976; 81: 305-322.

BIBLIOGRAFIA

52. DANNEMANN AF, MAJEROVICS A, KABACK MB. Documentation of suprachoroidal hemorrhage during B-scan ultrasonography. *Arch ophthalmol.* 1989; 107: 960.
53. DARNLEY-FISCH DA, BYRNE SF, HUGHES JR, PARRISH RK, FEUER WJ. Contact B-scan echography in the assessment of optic nerve cupping. *Am J Ophthalmol.* 1990; 109: 55-61.
54. EDWARDS JH, HYMAN RA, VACIRCA SJ. 0,6 T magnetic resonance imaging of the orbit. *AJNR.* 1985; 6: 253-258.
55. ERICKSON SJ, HENDRIX LE, MASSARO BM, HARRIS GJ, LEWANDOWSKI MF, FOLEY WD, LAWSON TL. Color doppler flow imaging of the normal and abnormal orbit. *Radiology.* 1989; 173: 511-516.
56. ERIE JC, ROBERTSON DM, MIELER WF. Presumed small choroidal melanomas with serous macular detachments with and without surface laser photocoagulation treatment. *Am J Ophthalmol.* 1990; 109: 259-264.
57. FERNANDEZ-VIGO J, ACOSTA BUESA J. Contribución de la ecografía al diagnóstico diferencial de las leucocorias. *Arch Soc Esp Oftalmol.* 1982; 43: 76-78.
58. FERNANDEZ-VIGO J, ACOSTA J, RUA PRIETO E. Ecografía de Contacto. *Arch Soc Esp Oftalmol.* 1982; 42: 397-408.
59. FERNANDEZ-VIGO J, CAPEANS TOME C. Características ecográficas de los desprendimientos de retina. *Arch Soc Esp Oftalmol.* 1982; 12: 40-52.
60. FERNANDEZ-VIGO J, CUEVAS ALVAREZ J. Valoración ecográfica de las endoftalmias. *Arch Soc Esp Oftalmol.* 1982; 43: 160-166.
61. FERNANDEZ-VIGO J, CUEVAS ALVAREZ J, CAPEANS TOME. Correlato anatomo-ecográfico de las heridas intraoculares: estudio experimental. *Arch Soc Esp Oftalmol.* 1982; 42: 228-237.
62. FERNANDEZ-VIGO J, RAFART ARUMI JM. Diagnóstico ecográfico de la retinopatía diabética. *Arch Soc Esp Oftalmol.* 1982; 42: 143-152.
63. FOSTER DJ, GREEN RL, RAO NA. Unilateral manifestation of the Vogt-Koyanagi-Harada syndrome in a 7 year old child. *Am J Ophthalmol.* 1991; 111: 380-382.
64. FULLER DG, LAQUA H, MACHEMER R. Triangular retinal detachment. *Am J Ophthalmol.* 1977; 83: 460-464.

BIBLIOGRAFIA

65. GALLO JE, LENNERSTRAND G. Apopulation-based study of ocular abnormalities in premature children aged 5 to 10 years. *Am J Ophthalmol.* 1991; 111: 539-547.
66. GASS JDM, GUERRY RK, JACK RL, HARRIS G. Choroidal osteoma. *Arch Ophthalmol.* 1978; 96: 428-435.
67. GEE SS. Increase in ocular axial length in patients with corneal opacification. *Ophthalmol.* 1988; 95: 1276-1278.
68. GERNET H. Axial echometry of the eye: Results and clinical application. *Ultraschall.* 1982; 3: 197-203.
69. GOES F, RIJCKAERT S, GELISKEN O, HANSSSENS M. Ultrasonographic and clinical characteristics of orbital pseudotumors. *Bull Soc Belge Ophthalmol.* 1986; 213: 99-107.
70. GOODWIN WJ, WEINSHALL M, CHANDLER JR. The role of high resolution computerized tomography and standardized ultrasound in the evolution of orbital cellulitis. *Laryngoscope.* 1982; 92: 728-731.
71. GREEN RL, BYRNE SF. Diagnostic ophthalmic ultrasound. *Retina vol I: Basic science and inherited retinal disease.* Ed. Ryan SJ, St Louis: CV Mosby. 1989; 253-256.
72. GRIGNOLO A, RIVARA A. Biometry of the human eye from the sixth month of pregnancy to the tenth year of life (measurements of the axial length, retinoscopy, refraction, total refraction, corneal and lens refraction). *Diagnostica ultrasonica in ophthalmologia.* Ed. Vanysek J. 1968; 251-257.
73. GUTERMAN C, ABOUD E, METS MB. Microphthalmos with cyst and Edwards' syndrome. *Am J Ophthalmol.* 1990; 109: 228-229.
74. GUTIERREZ DIAZ A, ABELAIRAS GOMEZ J, ARCE MARINA A. Neurinoma orbitario. *Arch Soc Esp Oftalmol.* 1982; 42: 153-158.
75. HAIK BG, SAINT LOUIS L, SMITH ME. Magnetic resonance imaging of orbital lymphangiomas. *Am J Ophthalmol.* 1987; 103: 724-725.
76. HAN JS, BENSON JE, BONSTELLE CT, ALFIDI RJ, KAUFMAN B, LEVINE M. Magnetic resonance imaging of the orbit. A preliminary experience. *Radiology.* 1984; 150: 755-759.
77. HANAFEE WN. Imaging of the orbit. *Computed tomography of the temporal bone and orbit.* Ed Urban, Baltimore 1987.

BIBLIOGRAFIA

78. HANNEKEN A, DE JUAN E, McCUEN II BW. The management of retinal detachments associated with choroidal colobomas by vitreous surgery. *Am J Ophthalmol*. 1991; 111: 271-275.
79. HARR DL, QUENCER RM, ABRAMS GW. Computed tomography and ultrasound in the evaluation of orbital infection and pseudotumor. *Radiology*. 1982; 142: 395-401.
80. HARTNETT ME, GILBERT MM, RICHARDSON TM, KRUG JH, HIROSE T. Anterior segment evaluation of infants with retinopathy of prematurity. *Ophthalmology*. 1990; 97: 122-130.
81. HASENFRATZ G. Echographic findings of orbital vascular anomalies in conjunctival congestion as a key symptom. *Fortschr Ophthalmol*. 1986; 83: 275-278.
82. HASSANI SN, BARD RL. *Real time ophthalmic ultrasonography*. Ed. Springer-Verlag, New York 1978.
83. HERMAN DC, BARTLEY GB, BULLOCK JD. Ophthalmic findings of hydranencephaly. *J Pediatric Ophthalmol Strabismus*. 1988; 25: 106-111.
84. HOLLADAY JT, PRAGER TC. Accurate ultrasonic biometry in pseudophakia. *Am J Ophthalmol*. 1989; 107: 189-190.
85. HOPPER KD, HAAS DK, SHERMAN JL. The radiologic evaluation of congenital and pediatric lesions of the orbit. *Semin Ultrasound CT MR*. 1988; 9: 413-427.
86. HUNGERFORD J, STEWART A, HOPE P. Ocular sequelae of preterm birth and their relation to ultrasound evidence of cerebral damage. *Br J Ophthalmol* 1986; 70: 463-468.
87. IIJIMA Y, ASANAGI K. A new Bscan ultrasonographic technique for observing ciliary body detachment. *Am J Ophthalmol* 1983; 95: 498-501.
88. INNES J, McCREATH G, FORRESTER JV. Ultrasonic patterns in vitreo-retinal disease. *Clin Radiol*. 1982; 33: 585-591.
89. THE INTERNATIONAL COMMITTEE FOR THE CLASSIFICATION OF THE LATE STAGES OF RETINOPATHY OF PREMATURITY. An international Classification of retinopathy of prematurity. II. The classification of retinal detachment. *Arch Ophthalmol*. 1987; 105: 906-912.
90. THE INTERNATIONAL COMMITTEE FOR THE CLASSIFICATION OF RETINOPATHY OF PREMATURITY. An international classification of retinopathy of prematurity. *Arch Ophthalmol* 1984; 102: 1130-1134.

BIBLIOGRAFIA

91. JACK RL, HUTTON WL, MACHEMER R. Ultrasonography and vitrectomy. *Am J Ophthalmol.* 1974; 78: 265-274.
92. JELKS GW, JELKS EB, RUFF G. Clinical and radiographic evaluation of the orbit. *Otolaryngol Clin North Am.* 1988; 21: 13-34.
93. JOHNSTON CA, TEITELBAUM CS. Ultrasonography with nonophthalmic equipment. *Arch Ophthalmol.* 1990; 108: 1516.
94. DE JUAN E, GRITZ DC, MACHEMER R. Ultrastructure characteristics of proliferative tissue in retinopathy of prematurity. *Am J Ophthalmol.* 1987; 104: 149-156.
95. DE JUAN E, SHIELDS S, MACHAMER R. The role of ultrasound in the management of retinopathy of prematurity. *Ophthalmology.* 1988; 95: 884-888.
96. KEIZER RJW, VIALVOYE GJ, WOLFF ROVENDAAL D. Nuclear magnetic resonance imaging of intraocular tumors. *Am. J Ophthalmol.* 1986; 102: 438-441.
97. LALLEMAND DP, BRASCH RC, CHAR DH, NORMAN D. Orbital tumors in children characterization by computed tomography. *Radiology.* 1984; 151: 85-88.
98. LANGMAN J. Embriología médica. Ed. Interamericana. The Williams and Wilkins company, Baltimore 1976; 334-341.
99. LEBOWITZ HA, COUCH JM, YHOMPSON JT, SHIELDS JA. Occult foreign body simulating a choroidal melanoma with extrascleral extension. *Retina.* 1988; 8: 141-144.
100. LEVINE RA. Orbital ultrasonography. *Radiol Clin North Am* 1987; 25: 447-469.
101. LI KC, POON PY, HINTON P, WWILLINSKY R, PAVLIN CJ, HURWITZ JJ, BUNCIC JR, HENKELMAN M. MR Imaging of orbital tumors with CT and ultrasound correlations. *J Comput Assist Tomogr.* 1984; 8: 1039-1047.
102. LOVATO AA, CHAR DH, QUIVEY JM, CASTRO JR. Evaluation of acute radiation optic neuropathy by B-scan ultrasonography. *Am J Ophthalmol.* 1990; 110: 233-236.
103. LUND E, HALABURT H. Irradiation dose to the lens of the eye during Ct of the head. *Neuroradiol.* 1982; 22: 181-184.
104. LUSKY M, WEINBERGER D, KREMER I. Vitreous cyst combined with bilateral juvenile retinoschisis. *J. Pediatr Ophthalmol Strabismus.* 1988; 25: 77-85.

BIBLIOGRAFIA

105. LLOYD GAS. The impact of CT scanning and ultrasonography on orbital diagnosis. *Clin Radiol.* 1977; 28: 583-593.
106. MAFEE MF, LINDER B, PEYMAN GA, LANGER BG, CHOI KH, CAPEK V. Choroidal hamatoma and effusion: Evaluation with MR Imaging. *Radiology.* 1988; 168: 781-786.
107. MAROON JC. The diagnosis and treatment of orbital tumors. *Clin Neurosurg.* 1988; 34: 485-498.
108. MARTIN JA, ROBERTSON DM. Extrascleral extension of choroidal melanoma diagnosed by ultrasound. *Ophthalmology* 1983; 90: 1554-1559.
109. MASCARO BALLESTER F. Aplicaciones clínicas de la ecografía en oftalmología. Ed. CEBE, Creaciones Gráficas S.A. 1987.
110. MASSIN M, POUJOL J. Clinical value of time-amplitude ultrasonography in 1000 patients. *Ophthalmic ultrasound. ED. Gitter K. St Louis CV Mosby.* 1969; 306-310.
111. McDONNELL JM, CARPENTER JD, BA, JACOBS P, CTR, LEE WAN W, GILMORE JE. Conjunctival melanocytic lesions in children. *Ophthalmology.* 1989; 96: 986-993.
112. McLEOD D, RESTORI M. B-scanning of the vitreous. Clinical diagnostic ultrasound. Ed. Barnett F y Morley. P Blackwell Edinburg. 1981.
113. McLEOD D, RESTORI M, WRIGHT J. Rapid B scanning of the vitreous. *Br J Ophthalmol.* 1977; 61: 437-445.
114. McPHERSON AR, HITNER HM, LEMOS R. Retinal detachment in young premature infants with acute retrolental fibroplasia: Thirty two new cases. *Ophthalmology.* 1982; 89: 1160-1169.
115. MILAUSKAS AT, MARNEY S. Pseudo axial length increase after silicone lens implantation as determined by ultrasonic scans. *J Cataract Refract Surg.* 1988; 14: 400-402.
116. MORAX S, HERDAN ML, CHOUARD B. Orbital cysts caused by conjunctival inclusion occurring after orbito-oculo-palpebral surgery. *J FR Ophthalmol.* 1987; 10: 41-49.
117. MOSELEY I, BRANT ZAWADSKI M, MILLS C. Nuclear magnetic resonance imaging of the orbit. *Br J Ophthalmol.* 1983; 67: 333-342.
118. MUNDT GH, HUGHES WF. Ultrasonics in ocular diagnosis. *Am J Ophthalmol.* 1956; 41: 488-498.

BIBLIOGRAFIA

119. OKSALA A. Melanoma of the choroid examined with an acoustic biomicroscope. *Br J Ophthalmol.* 1961; 45: 218-222.
120. de ORBE RUEDA A. Ultrasonografía en oftalmología pediátrica. *Monografía de Diagnóstico por Imagen. Ultrasonografía en Pediatría*, Ed. C.A. Pedrosa. 1988; 2: 57-69.
121. OSBORN RE, DEWITT JD, LESTER PD, YAMANASHI WS. Magnetic resonance imaging of an orbital varix with Ct and ultrasound correlation. *Comput Radiol.* 1986; 10: 155-159.
122. OSSOINIG KC. Advances in diagnostic ultrasound. *Acta XXIV International Congress of Ophthalmology.* Ed Paul Henkind J B Lippincott Co, Philadelphia. 1983.
123. OSSOINIG KC. Echography of the eye, orbit and periorbital region. *Orbit roentgenology*, John Wiley and sons. Ed. Arger P. New York 1977; 224-269.
124. OSSOINIG KC. Quantitative echography. The basis of tissue differentiation. *J Clin Ultrasound.* 1974; 2: 33-46.
125. OSSOINIG KC. Standardized echography: basic principles, clinical applications, and results. *Int Ophthalmol Clin.* 1979; 19: 127-210.
126. OSSOINIG KC. Ultrasonic diagnosis of Graves' ophthalmopathy. *The Eye and Orbit in Thyroid Disease.* Ed. Gormon CA, Waller RR and Dyer JA. New York Raven Press. 1984; 185-211.
127. OSSOINIG KC, CENNAMO G, BYRNE SF. Echographic differential diagnosis of optic nerve lesions. *Doc Ophthalmol Proc Ser.* 1981; 29: 327-331.
128. OSSOINIG KC, HERMSEN VM. Myositis of extraocular muscles diagnosed with standardized echography. *Ophthalmic Ultrasonography.* Dr. W Junk Publishers, The Hague. 1983; 381-392.
129. OZONIKS V, JAKOBIEC FA. Premature development of the eye and its adnexa. *Ocular Anatomy, Embryology, and teratology.* Ed. Jakoviec Fa. Philadelphia: Harper & Row. 1982.
130. PATEL AS, COOPER RL, CONSTABLE IJ. Waterbath technique for echography using contact scanner. *Australas Radiol.* 1978; 22: 229-234.

BIBLIOGRAFIA

131. PAVLIN ChJ, SHERAR MD, FOSTER S. Subsurface ultrasound microscopic imaging of the intact eye. *Ophthalmology*. 1990; 97: 244-250.
132. PEYSTER RG, AUGSBURGER JJ, SHIELDS JA. Choroidal melanoma: comparison of CT, funduscopy, and US. *Radiology*. 1985; 156: 675-680.
133. PEYSTER RG, AUGSBURGER JJ, SHIELDS JA, HERSHEY BL, EAGLE R, HASKIN ME. Intraocular tumors: evaluation with MR imaging. *Radiology*. 1988; 168: 773-779.
134. PULIDO JS, BYRNE SF, CLARKSON JG, DI BERNANDO CL, HOWE CA. Evaluation of eyes with advanced stages of retinopathy of prematurity using standardized echography. *Ophthalmol*. 1991; 98: 1099-1104.
135. QUENCER RM. Standardized orbital echography: a valuable but underused technique. *Am J Neuroradiol*. 1987; 8: 1162-1163.
136. RESTORI M, McLEOD D, WRIGHT JE. Symposium: Investigation of orbital disease. *J Royal Society Medicin*. 1983; 73: 273-278.
137. RISS B, BINDER S. The value of echography in diagnosis and follow-up of perforating eye lesions. *Ultraschall*. 1982; 3: 209-211.
138. RIVAS JJ, LOVATO RD, CORDOBES F, BARCENA A, MILLAN JM. Intermittent exophthalmos studied with computerized tomography. *J Neurosurg*. 1982; 57: 290-294.
139. ROCHELS R. Echographic diagnosis in orbital complications of inflammatory diseases of the paranasal sinuses. *Laryngol Rhinol Otol*. 1987; 66: 536-538.
140. ROCHELS R, NOVER A. Small choroidal melanoma with diffuse orbital involvement detected and differentiated with standardized echography, with special reference to the reliability of sonography in predicting scleral tumoral infiltration. *Ophthalmologica*. 1986; 192: 39-45.
141. ROCHELS R, NOVER A, HACKELBUSCH R. Echographic findings and differential diagnosis in (peri-)orbital dermoid cysts. *Klin Monatsbl Augenheilkd*. 1986; 188: 101-104.
142. RODEN DT. Magnetic resonance imaging in orbital diagnosis. *Radiol Clin North Am*. 1988; 26: 535-545.
143. RODRIGUEZ UNZURRUNZAGA A, ZATO MA. Control del glaucoma congénito mediante ultrasonidos. *Arch Soc Esp Oftal*. 1982; 42: 461-466.

BIBLIOGRAFIA

144. RODRIGUEZ UNZURRUNZAGA A, ZATO MA, MIRALLES J. La biometría ultrasónica en el glaucoma congénito. *Arch Soc Esp Oftalmol*. 1981; 41: 334-339.
145. RUCHMAN MC, FLANAGAN J. Cavernous hemangiomas of the orbit. *Ophthalmol*. 1983; 90: 1328-1336.
146. RUTTUM MS, LLOYD MA, LEWANDOWSK MI. Echography in the diagnosis of restrictive motility caused by severe myopia. *Am J Ophthalmol*. 1990; 109: 350-351.
147. SASSANI JW, OSBAKKEN MD. Anatomic features of the eye disclosed with nuclear magnetic resonance imaging. *Arch Ophthalmol* 1984; 102: 541-546.
148. SHAPIRO DR, STONE RD. Ultrasonic characteristics of retinopathy of prematurity presenting with leukokoria. *Arch Ophthalmol*. 1985; 103: 1690-1692.
149. SHAWN McQUOWN D. Ocular and orbital echography. *Radiol Clinic North Americ*. 1975; 13: 523-41.
150. SHERMAN J, BASS SJ, GEORGEA, NOBLE KG, NATH S. Optic pit, microphthalmos and orbital cyst. *Ophthalmic Paediatr Genet*. 1988; 9: 131-133.
151. SHIELDS JA, SHIELDS CL, PARSONS H. The role of photocoagulation in the management of retinoblastoma. *Arch Ophthalmol* 1990; 108: 205-208.
152. SHIELDS JA, STEPHENS RI. Ultrasonography in pediatric ophthalmology. *Pediatric ophthalmology of Harley*. Ed. WB Saunders Company 1983; 145-154.
153. SIRA B, NISSENKORN I, KREMER I. Retinopathy of prematurity. *Surv Ophthalmol*. 1988; 33: 1-16.
154. SLAMOVITS TL, GARDNER TA. Neuroimaging in neuroophthalmology. *Ophthalmol*. 1989; 96: 555-568.
155. SMITH VH. Orbital tumors. *Br J Hosp Med*. 1982; 28: 22-30.
156. SNYDER WB. Contact ultrasonography and hypotonous eyes. *Arch Ophthalmol*. 1990; 108: 1516.
157. STEINMETZ RL, STRAATSMAN B. Posterior vitreous cyst. *Am J Ophthalmol*. 1990; 109: 295-297.
158. SUTHERLAND GR, FORRESTER JV. Ultrasonic diagnosis of retinal detachment. *Br J Radiol*. 1975; 43: 187-190.
159. TAVERAS JM. Clinical applications in the orbit. *Computed tomography of the temporal bone and orbit*.

BIBLIOGRAFIA

Zonneveld FW, Ed. Urban & Schwarzenberg, Baltimore. 1986; 163-188.

160. THIJSSSEN JM. Modern scanning and biometry equipment in ophthalmologic sonography. *Ultraschall*. 1982; 3: 172-177.

161. TILL P. State of development and clinical significance of ultrasound diagnostics in intraocular diseases. *Ultraschall*. 1982; 3: 178-196.

162. TRIER HG. Ultrasound in ophthalmology. *Ultraschall*. 1982; 3: 164-171.

163. TURUT P, MADELAIN J. Adenoma of retinal pigment epithelium. *J Fr Ophthalmol*. 1988; 11: 17-23.

164. WEBER AL, DALLOW RD, HAMMERSCHLAG SB. Evaluation of orbital and eye lesions by radiographic examination ultrasound and computerized tomography. *CRC Crit Rev Diagn Imaging*. 1982; 17: 277-322.

165. WILSON WB, DREISBACH JN, LATTIN DE, STEARS JC. Magnetic resonance imaging of nonmetallic orbital foreign bodies. *Am J Ophthalmol* 1988; 105: 612-617.

166. WILLIAMS S, CHAR DH, DILLON WP, LINCOFF N, MOSELEY M. Ferrous intraocular foreign bodies and magnetic resonance imaging. *Am J Ophthalmol*. 1988; 105: 398-401.

167. WONG D, RESTORI M. Ultrasonic doppler studies of the vitreous. *Eye*. 1988; 2: 87-91.

168. WU ZY, LIU JL, PANG YJ, MO YQ, ZHENG GL, ZENG QX, CHEN SC. Ultrasound and CT scanning in ocular lesions. *Yen Ko Hsueh Pao* 1986; 2: 221-224.

169. WU ZY, YI YZ, WU DZ, CHEN G, NA QY, FENG GG. A- and B-scan in diagnosis of retinoblastoma. A preliminary analysis of ultrasonic examination in 113 patients. *Yen Ko Hsueh Pao*. 1985; 1: 59-63.

170. ZAKOV ZN, BERLIN LA, GUTMAN FA. Ultrasonic mapping of vitreoretinal abnormalities. *Am J Ophthalmol*. 1983; 96: 622-631.

COMANDO EN JEFE FUERZA AEREA DE LA ARMADA
GEOGRAFIA OCULAR Y
ORBITARIA

COMANDO EN JEFE FUERZA AEREA DE LA ARMADA
HERNANDEZ


COMANDO EN JEFE FUERZA AEREA DE LA ARMADA

Madrid, 16 de Diciembre de 19 92

El Presidente,




El Vocal,



El Vocal,

El Vocal,



El Vocal Secretario.

