

FACULTAD DE MEDICINA  
UNIVERSIDAD COMPLUTENSE DE MADRID

VALORACIÓN DE LA ISQUEMIA MIOCÁRDICA RESIDUAL  
MEDIANTE LA TOMOGRAFÍA POR EMISIÓN DE FOTÓN  
ÚNICO CON ISONITRILOS MARCADOS CON  $^{99m}\text{Tc}$ .

TESIS DOCTORAL

Gregoria Lapeña Villarroya

Madrid, Septiembre 1995

## INFORME DEL DIRECTOR DE LA TESIS

JOSE LUIS CARRERAS DELGADO, como Director del Departamento de Radiología y Medicina Física, informa:


Que el trabajo "VALORACION DE LA ISQUEMIA MIOCARDICA RESIDUAL MEDIANTE LA TOMOGRAFIA POR EMISION DE FOTON UNICO CON ISONITRILOS MARCADOS CON 99mTc." realizado por Dña. GREGORIA LAPEÑA VILLARROYA; reúne los requisitos científicos de casuística amplia, revisión bibliográfica y procedimiento metodológico adecuados para ser defendida como Tesis Doctoral, lo cual certifico a los efectos oportunos.

V.º B.º  
EL TUTOR (2)


El Director de la Tesis

Fdo.: \_\_\_\_\_  
(fecha y firma)

D.N.I.:

  
P. Almeida Vergara

D.N.I. 1.1.369.303

  
Fdo.: J.L. Carreras Delgado  
(fecha y firma)

D.N.I.: 17.840.519-V

## INFORME DEL CONSEJO DE DEPARTAMENTO

Ante la documentación aportada por Dña. GREGORIA LAPEÑA VILLARROYA, este Consejo de Departamento acordó que el trabajo: VALORACION DE LA ISQUEMIA MIOCARDICA RESIDUAL MEDIANTE LA TOMOGRAFIA POR EMISION DE FOTON UNICO CON ISONITRILOS MARCADOS CON 99mTc., reúne los requisitos científicos para ser defendidos como Tesis Doctoral.

Fecha reunión  
Consejo Departamento

14 Septiembre 1995

  
El Director del Departamento

Fdo.: J.L. Carreras Delgado  
(fecha y firma)

## AGRADECIMIENTOS

Al Dr. José Antonio Sánchez Martín, por ofrecerme la infraestructura de su departamento y los medios técnicos necesarios para poder llevar a cabo esta tesis, además de darme la oportunidad de trabajar con él.

A los Dres. José Luis Carreras y Pedro Almeida, codirectores de esta tesis, que me proporcionaron las orientaciones científicas necesarias para la finalización de este trabajo, y, sobre todo, el apoyo y la fuerza moral suficientes para perseverar.

Al Dr. Andrés Iñiguez, cardiólogo hemodinamista. Fuimos compañeros y amigos desde el 3<sup>er</sup> año de carrera; y, después de unos años, la casualidad hizo que trabajásemos en el mismo hospital. Él llevó a cabo la mayoría de los cateterismos objeto de este estudio, y valoró la totalidad de los mismos.

Al Dr. José Tuñón, bajo su responsabilidad se realizaron las pruebas de estimulación ergométricas y farmacológicas. Además, me ayudó en todas las dudas que le consulté, encaminadas a mejorar el aspecto estético del presente trabajo.

Al Dr. Nicolás González Mangado y a Nieves, su secretaria, por haberme facilitado el acceso a los ordenadores de su departamento.

A los compañeros del Servicio; tanto al personal médico Dres. Arias y Pardo, como al personal técnico Pilar y María, y a la secretaria, Azucena. A todos ellos les agradezco su colaboración y ayuda.

# ÍNDICE

INTRODUCCIÓN.....	5
Antecedentes históricos.....	6
Talio.....	7
Nuevos compuestos.....	9
Nuevas tecnologías.....	11
Coronariografía.....	14
HIPÓTESIS Y OBJETIVOS.....	16
REVISIÓN BIBLIOGRÁFICA DE LOS ISONITRILOS.....	22
Antecedentes históricos.....	23
Propiedades biológicas.....	26
Metabolismo.....	33
Isonitriilos y viabilidad miocárdica.....	35
Isonitriilos y estudios de trombolisis.....	38
Isonitriilos en el diagnóstico de la cardiopatía isquémica.....	38
MATERIAL Y MÉTODOS.....	40
Población.....	41
Protocolo de Bruce.....	41
Estimulación farmacológica.....	42
Preparación del paciente.....	43
Preparación del radiofármaco.....	43
Descripción de la instrumentación.....	43
Adquisición de la imagen tomográfica.....	47
Procesado de las imágenes.....	49
Control de calidad.....	51
Interpretación de las imágenes tomográficas.....	52

Denominación tomográfica de los segmentos miocárdico.....	53
Análisis estadístico.....	54
Angiografía coronaria.....	55
Definiciones.....	56
RESULTADOS.....	57
Identificación global de la enfermedad coronaria.....	59
Identificación del vaso afecto.....	61
Concordancia entre las lesiones tomográficas del estudio en reposo y las alteraciones de la motilidad segmentaria en la angiografía.....	63
Identificación de la isquemia residual.....	66
Identificación de la isquemia remota.....	75
DISCUSIÓN.....	79
Nuevos compuestos y nueva técnica.....	80
Rendimiento en la identificación global de la enfermedad coronaria.....	81
Rendimiento en la identificación del vaso afecto.....	83
Relación entre las lesiones tomográficas y las alteraciones de la contractilidad	85
Rendimiento para la detección de la isquemia residual perilesional.....	86
Rendimiento para la detección de isquemia remota.....	91
CONCLUSIONES.....	96
BIBLIOGRAFÍA.....	98

## **1. INTRODUCCIÓN**

### 1.1. Antecedentes históricos

La primera exploración con radionucléidos en Medicina se realizó en el campo de la Cardiología. En 1927 Herman Blumgart y Soma Weiss<sup>1,2</sup> llevaron a cabo un estudio de circulación arterial empleando <sup>224</sup>Ra. Mediante un detector Geiger-Muller calcularon los tiempos de tránsito de este radiotrazador desde un brazo; donde se inyectó en vena, hasta el otro; siendo este tiempo de 18 segundos en sujetos normales, y mayor en pacientes cardiópatas.

En 1947 Prinzmetal y cols. fueron los primeros en detectar el paso inicial del radiosodio (<sup>24</sup>Na) a través de las cámaras cardíacas. Esta técnica se conocería como "Radiocardiografía".

En 1957 Rejali y cols. diagnosticaron por imágenes gammagráficas derrames pericárdicos utilizando seroalbúmina humana marcada con <sup>131</sup>I.

Quinn y cols<sup>3</sup> intentaron estudiar el flujo coronario utilizando macroagregados de albúmina (MAA) marcados con <sup>131</sup>I para la visualización externa del infarto agudo de miocardio (IAM). Numerosos estudios en animales y humanos<sup>4,5</sup> demostraron la eficacia de esta técnica; con un estricto control de calidad en el tamaño y número de partículas. Este número variaba entre 30.000 y 60.000 y el tamaño de las partículas entre 20-40  $\mu\text{m}$ <sup>6,7</sup>. Se inyectaban 1-2 mCi de partículas radiactivas directamente en el árbol coronario.

Más tarde, fueron propuestos los MAA marcados con <sup>99</sup>Tc, <sup>113m</sup>In, <sup>111</sup>In o <sup>123</sup>I para el estudio en seres humanos<sup>6</sup>.

Por último, con el fin de evaluar los territorios coronarios irrigados por las distintas arterias coronarias, Jansen y cols<sup>8</sup>. propusieron un método que consistía en administrar a cada arteria coronaria MAA marcados con isótopos diferentes.

Otra forma de estudiar el flujo regional coronario fue mediante el empleo de gases inertes: <sup>85</sup>Kr, llevada a cabo por Herd y cols.<sup>9</sup>. Con estos métodos no es posible obtener imágenes y sobreestimaban el lavado del área patológica por la contribución del área normal<sup>10</sup>.

Con la introducción de los detectores de imagen, se determinaron las curvas de lavado de  $^{133}\text{Xe}$  en los distintos segmentos miocárdicos<sup>11</sup>. Otros gases inertes se emplearon:  $^{127}\text{Xe}$  y  $^{81\text{m}}\text{Kr}$ . Sin embargo, estas técnicas eran invasivas ya que precisaban de una inyección selectiva intracoronaria.

Finalmente fueron introducidos trazadores radiactivos por vía endovenosa periférica:  $^{42}\text{K}$ ,  $^{43}\text{K}$ ,  $^{81}\text{Rb}$ ,  $^{84}\text{Rb}$ ,  $^{127}\text{Cs}$ ,  $^{129}\text{Cs}$ ,  $^{131}\text{Cs}$ ,  $^{134}\text{Cs}$ ,...<sup>12</sup>.

La principal característica que deben cumplir dichos trazadores es que la extracción de los mismos desde la sangre hacia el miocardio sea elevada y se mantenga constante, a pesar del aumento del flujo sanguíneo durante el ejercicio.

Esto obligó a la búsqueda de nuevos radionucléidos que, junto a un mayor conocimiento de la fisiología, al avance de la tecnología y al cada vez mayor interés y participación de los cardiólogos; hizo posible en los años 70 desarrollar nuevas exploraciones. Éstas abarcan distintos aspectos: perfusión miocárdica, función ventricular, gammagrafía del infarto, viabilidad, etc.

## 1.2. Talio

En un trabajo inicial Zaret y cols.<sup>13,14</sup> utilizaron  $^{43}\text{K}$  para estudios de perfusión miocárdica. El potasio es el principal catión intracelular en el músculo y se acumula en el interior de las células viables.

El talio (Tl); concretamente el  $^{199}\text{Tl}$  (análogo del potasio) fue utilizado por Kawana y cols.<sup>15</sup> en el año 1970.

En 1973 Lebowitz y cols.<sup>16</sup> publicaron por primera vez el empleo clínico del  $^{201}\text{Tl}$ . Éste tiene mejores características físicas que el  $^{199}\text{Tl}$ . El potasio no se empleó durante mucho tiempo y en 1975 fue sustituido por el  $^{201}\text{Tl}$ : análogo del potasio<sup>17,18</sup>.

La gammagrafía de perfusión con talio se ha convertido en una herramienta clave para el diagnóstico de enfermedad coronaria y la valoración del riesgo y de los resultados de las intervenciones quirúrgicas. Sin embargo, las características físicas del  $^{201}\text{Tl}$  no son las ideales para trabajar en Medicina Nuclear. Estas características son:

- a) Emisión gamma de 69-83 Kev, lo cual conlleva una importante atenuación y dispersión ("scatter").
- b) Semiperiodo: 73 horas por lo que se han de inyectar dosis bajas para que los niveles de exposición a radiaciones de los pacientes sean aceptables.
- c) Se produce en ciclotrón por lo que es difícil su disponibilidad.

En estas condiciones, es lógico pensar que se buscaran nuevos fármacos que se pudieran utilizar marcados con el tecnecio 99-metaestable; que presenta unas propiedades físicas bastante mejores que las del talio:

- 1) Su emisión gamma es óptima para las gammacámaras, resultando una mejor resolución espacial.
- 2) Semiperiodo más corto: lo que permite una mejor dosimetría, inyectar dosis más altas y obtener un flujo fotónico más elevado.
- 3) Presenta una mayor energía de emisión, con la consiguiente menor atenuación y menor efecto "scatter".
- 4) Permite estudios de primer paso y sincronizados al electrocardiograma ("gated").
- 5) Se obtiene de generadores, lo que permite una disponibilidad más fácil y económica; sin que sean necesarias condiciones especiales en su distribución desde los centros de fabricación.

Por todo esto es preferible emplear preparados marcados con  $^{99m}\text{Tc}$ .

### 1.3. Nuevos compuestos

Recientemente, nuevos compuestos como el teboroxime y los isonitrilos, que se empezaron a utilizar en la década de los 80<sup>19</sup>; fueron aprobados en EEUU por la "Food and Drug administration" (FDA).

#### 1.3.1. Teboroxime

El teboroxime (también conocido como CARDIOTEC, SQ 30217), es un agente lipofílico neutro<sup>20</sup> que pertenece a la clase de los compuestos conocidos con el nombre de ácido borónico (BATO). Según el tamaño molecular, el teboroxime es más pequeño que los isonitrilos y mayor que el talio. Como es neutro y lipofílico difunde rápidamente a través de la membrana de fosfolípidos. Se desconoce si penetra a través del miocito o permanece en los componentes de fosfolípidos de la membrana celular.

Este compuesto tiene una extracción por parte del miocardio muy rápida y más alta que el talio o los isonitrilos en un amplio rango de flujo<sup>21,22</sup>; lo cual permite una visualización miocárdica excelente durante los primeros minutos postinyección. El aclaramiento miocárdico también es rápido, de tal forma, que el tiempo ideal para obtener la mejor visualización de las imágenes son los primeros 11 minutos postinyección.

Por otro lado, la actividad hepática es inicialmente baja pero rápidamente aumenta con respecto a la actividad cardíaca; siendo dominante a los 5-10 minutos postinyección. Esto es debido a que el hígado es la principal vía del metabolismo del teboroxime junto al intestino delgado.

Como han demostrado varios autores<sup>23,24</sup> el lavado miocárdico del teboroxime refleja diferencias en la reserva del flujo miocárdico. La presencia o ausencia de enfermedad coronaria detectada por este compuesto y el talio, se ha comparado con la arteriografía coronaria cuantitativa<sup>25</sup> y no hay diferencias entre ellos.

Pero hay varios inconvenientes que impiden la utilización de los compuestos BATO, al menos en el momento actual. Estos son:

a) la necesidad de obtener las imágenes inmediatamente postinyección, dando un estrecho margen de tiempo.

b) obliga a realizar el estudio con una gammacámara con múltiples sistemas detectores (2-3) para completar la adquisición en menos de 10 minutos.

c) no permite estudios de cuadros agudos.

d) el fenómeno "scatter" de la actividad hepática sobre el corazón puede interferir la interpretación de los segmentos inferoapicales cardíacos; especialmente en enfermos obesos o con diafragmas elevados.

### 1.3.2. Isonitrilos

El  $^{99m}\text{Tc}$ -hexakis-2-metoxi-isobutilisonitrilo es el isonitrilo más usado genéricamente conocido como  $^{99m}\text{Tc}$ -SESTAMIBI o RP-30 o MIBI<sup>26,27</sup>. Este compuesto es un complejo catiónico lipofílico que es atrapado por el miocardio viable en relación al flujo sanguíneo regional. El MIBI se une con gran afinidad a una proteína citosólica de bajo peso molecular (10.000 D).

La fracción de extracción en un primer paso para el MIBI es menor que la del talio a cualquier flujo<sup>28</sup>; pero su retención neta es más alta debido a su más bajo aclaramiento.

Ambos agentes están disponibles y tienen un rápido depósito proporcional al flujo, incluso en condiciones de bajo flujo coronario<sup>29,30</sup>.

El  $^{99m}\text{Tc}$ -MIBI posee la ventaja de una redistribución mínima. El depósito en el tejido normal e isquémico permanece constante durante horas<sup>29</sup>.

De ahí que este compuesto pueda inyectarse en pacientes que padecen un episodio agudo de enfermedad coronaria; durante el cuadro de dolor, y la adquisición de las imágenes realizarse 6-8 horas más tarde; evitando un retraso en la aplicación del tratamiento.

Sin embargo el  $^{201}\text{Tl}$ ; comienza a redistribuirse pocos minutos después de la inyección; por lo que no es útil para estos pacientes.

El comportamiento de estos compuestos a nivel celular también es distinto.

El  $^{201}\text{Tl}$  tiene una cinética similar a la del potasio y su transporte en el miocardio es determinado principalmente por el flujo coronario y el estado de la bomba Na-K ATP-asa. La hipoxia y el estado contráctil del músculo cardíaco son menos influyentes en su depósito<sup>31</sup>.

En un estudio con cultivo de células miocárdicas, el depósito de talio no se afectó por la cianida (agente inductor de hipoxia) o por la inhibición de la glicolisis<sup>32</sup>.

Sin embargo en otros estudios<sup>33</sup> se vio que el depósito de  $^{99\text{m}}\text{Tc-MIBI}$  está en relación con la lipofilicidad y se reduce por la hipoxia extrema; no alterándose el depósito del talio.

Este conjunto de características y diferencias entre el  $^{99\text{m}}\text{Tc-MIBI}$  y  $^{201}\text{Tl}$ , conduce a una mayor utilización de este primer compuesto en los últimos años. Además, estas cualidades de los compuestos marcados con  $^{99\text{m}}\text{Tc}$  y el desarrollo de nuevas tecnologías (entre ellas la tomografía por emisión de fotón único) (SPECT) han permitido una mayor calidad de imagen.

### 1.3.3. Tetrofosmina

Muy recientemente otros nuevos compuestos conocidos con el nombre de Tetrofosmina han aparecido en el mercado<sup>34,35</sup> que están por evaluar.

## 1.4. Nuevas tecnologías

Al principio se empleaban imágenes planares en varias proyecciones: anterior, oblicua anterior izquierda 45 grados y lateral izquierda.

La tomografía por emisión de fotón único (SPECT) se puso en marcha a finales de los años 70 por varios autores<sup>36,37</sup>. La SPECT surge esencialmente de las técnicas de diagnóstico: **GAMMACÁMARA** (técnica de imagen por radionucléidos) y **TAC** (tomografía axial computarizada).

Decimos tomografía porque obtenemos la imagen de un corte anatómico en cualquier plano del espacio; realizando la detección de los fotones emitidos por el mismo. Se trata de realizar la detección de fotón simple en contraposición con la técnica PET (tomografía por emisión de positrones); en la cual se detectan los dobles fotones que produce la aniquilación de positrones.

En la tomografía por emisión de fotón único son adquiridas múltiples imágenes de forma circular y luego, reconstruidas por un ordenador para obtener cortes. Este principio es el mismo que el de la tomografía por Rx. No obstante se han necesitado 10 años para desarrollar y madurar la técnica de SPECT debido a su complejidad.

Una vez superada ésta; hay varias razones que aconsejan la utilización de esta técnica:

1) La disponibilidad: tanto de los isótopos utilizados en ella, que son los de uso habitual en medicina nuclear, como de la instrumentación necesaria para realizar el SPECT. Ésta es fundamentalmente la misma que se utiliza para realizar los exámenes convencionales: una gammacámara y un ordenador.

2) La conveniencia: la imagen tomográfica a diferencia de la imagen planar convencional; proporciona cortes del corazón sin "solapamiento" de tejidos vecinos. Además aumenta la resolución de contraste entre el tejido sano y el isquémico. Este aumento en la resolución de contraste lleva consigo una pérdida de la resolución espacial en relación a la gammagrafía planar. En los estudios de perfusión miocárdica es preferible que sea así, ya que esto clínicamente se traduce en una mejoría en la detección de los defectos de perfusión que no son severamente isquémicos.

Esta mejoría conlleva a su vez una mayor dificultad técnica, tanto en la adquisición de las imágenes como en el procesado; y exige, entre otras cosas, un programa de control de calidad riguroso y sistemático.

Lo que verdaderamente diferencia a este tipo de examen de uno convencional son estos dos pasos:

A) La adquisición de la imagen.

B) La reconstrucción tomográfica: tema clave del SPECT. Consiste en los medios que se utilizan para obtener los cortes tomográficos a partir de las proyecciones planares adquiridas. La más empleada es la retroproyección filtrada en la que los datos de cada imagen son proyectados en el espacio desde las mismas direcciones en que fueron tomados.

Debido a estas ventajas del SPECT:

1. Eliminación de la superposición de estructuras.
2. Aumento de la resolución de contraste.
3. Obtención de medidas semicuantitativas,

es utilizada esta técnica por varios autores<sup>38,39,40,41</sup>.

*Si bien no parecen existir diferencias entre talio e isonitrilos marcados con  $^{99m}\text{Tc}$  empleando las imágenes planares convencionales<sup>42</sup>, sí las hay cuando se utiliza la tomografía por emisión de fotón único<sup>43</sup>. Incluso estudios preliminares que emplean SPECT y  $^{99m}\text{Tc}$ -MIBI son más fiables y superiores a las técnicas planares con este mismo radiofármaco<sup>44</sup>.*

El desarrollo de nuevos radiofármacos y modernas técnicas ha dado lugar a un "realce" de los estudios de perfusión miocárdica; debido a que la información que proporcionan complementa los datos obtenidos por la coronariografía.

### 1.5. Coronariografía

Desde su desarrollo en los años 60, la coronariografía ha ocupado una posición muy importante en el diagnóstico de la cardiopatía isquémica, y se ha considerado como la técnica de referencia ("gold standard")<sup>45</sup>.

Sin embargo; la angiografía coronaria tiene algunas limitaciones: existe una importante variabilidad interobservador e intraobservador<sup>46,47,48</sup>; y además, problemas técnicos en el momento de la cateterización pueden interferir con la interpretación de las imágenes<sup>49,50</sup>.

Varios estudios que emplearon distintas técnicas<sup>51,52</sup>, han puesto en tela de juicio la noción de que la interpretación visual de una angiografía coronaria permite asegurar el significado fisiológico de la obstrucción coronaria.

Como demostraron Whitte y cols.<sup>53</sup>, los efectos fisiológicos de la mayoría de las obstrucciones coronarias no se pueden determinar con seguridad por la angiografía coronaria. Ellos encontraron una infravaloración de la severidad de la lesión en el 95% de las obstrucciones superiores al 60%.

Aunque no hay ningún problema en asegurar que los vasos coronarios de calibre normal con mínimas irregularidades no son significativamente obstructivas, y que los vasos casi totalmente estenosados son significativamente obstructivos; la significación fisiológica de las estenosis de severidad intermedia (10-90%) es mucho más discutible. No obstante, se sigue utilizando el % de estenosis para definir la severidad de la enfermedad coronaria.

En general, la reserva de flujo comienza a bajar cuando el grado de estrechamiento es superior al 50% y disminuye sustancialmente cuando éste es mayor al 75%.

Diversas variables influyen en la resistencia y secundaria pérdida de presión a través de una estenosis; por ejemplo: velocidad del fluido, viscosidad del mismo, longitud de la estenosis, porcentaje de la misma, ángulo de salida, etc.<sup>54</sup>.

Por tanto, no es realista asumir que sólo el % de estenosis puede describir el significado fisiológico de una obstrucción; ya que se ignoran otros factores que contribuyen al efecto hidráulico de la misma<sup>55</sup>. Por todo esto se hace necesario y se justifica el desarrollo y empleo de nuevas técnicas.

Nos referimos a las pruebas de cardiología nuclear, y, entre ellas, los estudios de perfusión miocárdica.

Estas técnicas aportan información complementaria al examen angiográfico obtenido durante la cateterización cardíaca; así como datos fisiológicos importantes que no se pueden obtener con otras exploraciones.

Por otro lado, desde el punto de vista de la clínica, la alta incidencia de enfermedades cardiovasculares hace necesario su diagnóstico precoz; en los casos con sospecha de cardiopatía isquémica, y la valoración pronóstica y de tratamiento en los pacientes ya diagnosticados de la misma; esto es: han padecido un infarto agudo de miocardio (IAM) previo.

Por ello; las técnicas de Cardiología Nuclear han tenido amplia aceptación debido a que son seguras, no invasivas, incruentas y por tanto de gran valor.

## **2. HIPÓTESIS Y OBJETIVOS**

## Hipótesis

La gammagrafía de perfusión miocárdica con  $^{201}\text{Tl}$  en condiciones de stress/reposo ha sido, y continúa siendo en muchos hospitales, la prueba no invasiva de elección para la detección, localización y cuantificación de las zonas isquémicas.

El talio sin embargo, está lejos de ser un radiotrazador ideal. Su baja energía conlleva la producción de artefactos y una pérdida en la calidad de la imagen. Además, exige un mayor tiempo por exploración y no es posible utilizarlo en situaciones de urgencia.

A la vista de las características de los complejos marcados con tecnecio, estas deficiencias podrían ser parcialmente paliadas. Su dosimetría permite la aplicación de mayores actividades, con la consiguiente mejora de la calidad de imagen; en tiempos más cortos de exploración, reduciendo así el disconfort del paciente.

El tecnecio permite su utilización las 24 horas del día, todos los días de la semana.

Los fármacos (isonitrilos) están disponibles comercialmente en forma de kits de fácil preparación, lo cual permite su utilización en situaciones de episodios agudos de enfermedad coronaria; como paso previo a la instauración de cualquier tratamiento revascularizador.

Por lo tanto, estos nuevos compuestos marcados con  $^{99\text{m}}\text{Tc}$  pueden ser una alternativa válida al  $^{201}\text{Tl}$ ; y sustituir a éste en el diagnóstico de la cardiopatía isquémica. Esto parece lógico a la vista de lo anteriormente comentado.

Numerosos estudios<sup>42,56</sup> compararon el  $^{201}\text{Tl}$  y  $^{99\text{m}}\text{Tc}$  empleando como sistema de imagen la imagen planar convencional.

La tomografía por emisión de fotón único presenta unas ventajas adicionales respecto a la gammagrafía planar.

La especificidad de la gammagrafía planar con  $^{201}\text{Tl}$ , se agrava por la sensibilidad deficiente de la misma<sup>57,58,59</sup>.

Además, la especificidad puede disminuir si se generan falsas imágenes de hipocaptación debido, por ejemplo, a la exageración de las atenuaciones fisiológicas (obesidad, interposición mamaria en mujeres, atenuación diafragmática).

Esto obliga a estudiar la eficacia diagnóstica de los isonitrilos marcados con  $^{99m}\text{Tc}$ . El poder de penetración de este radiotrazador a través de los tejidos es mayor; y, en principio, produciría en menor medida los falsos positivos del  $^{201}\text{Tl}$  atribuibles a la interposición diafragmática, mamaria,...

Es posible que la SPECT con isonitrilos marcados con  $^{99m}\text{Tc}$  represente una ayuda importante en estos casos. Esto significaría un aumento de la sensibilidad frente a la gammagrafía planar con  $^{201}\text{Tl}$ , y una mejora, por tanto, de la eficacia diagnóstica.

De igual forma, con la imagen tomográfica se elevaría el rendimiento diagnóstico de la lesión culpable de la sintomatología en un paciente portador de una enfermedad multivaso.

De esta manera; la tomografía con isonitrilos marcados con  $^{99m}\text{Tc}$  puede ser la exploración complementaria ideal a la coronariografía para estudiar con precisión las consecuencias isquémicas de las lesiones coronarias. Así, se combinaría el estudio anatómico del árbol coronario con el estudio funcional.

Esto es fundamental para tomar decisiones clínicas trascendentales para el paciente.

Estos nuevos radiotrazadores y la imagen tomográfica pueden suponer en Medicina Nuclear una revolución similar a la ocasionada por la introducción de trazadores como los coloides marcados con  $^{99m}\text{Tc}$  (en sustitución del oro coloidal), o los difosfonatos o pirofosfatos para la gammagrafía ósea.

Estas exploraciones permitirán realizar una valoración conjunta de la perfusión y de la función miocárdica; tanto en reposo como en situaciones de vasodilatación coronaria, aumentando la sensibilidad y especificidad de la clásica gammagrafía de perfusión planar con  $^{201}\text{Tl}$ .

Se sabe que el número y la localización de las estenosis significativas son determinantes importantes de morbilidad y mortalidad<sup>60</sup>.

Los pacientes con un infarto previo pueden tener mayor o menor riesgo de infarto en otras áreas diferentes; dependiendo de la presencia o ausencia de enfermedad adicional; o incluso dentro del mismo área del infarto (reinfarto).

La identificación del tejido viable con isquemia residual después de un infarto siempre supone un reto clínico importante; y es un tema más decisivo hoy en día por la utilización de la terapia trombolítica y revascularizadora. Después de la trombolisis exitosa persiste una estenosis residual significativa en el vaso recanalizado del infarto en un 70% de los casos<sup>61</sup>.

Por otro lado, se ha visto por tomografía por emisión de positrones (PET)<sup>62</sup> que la viabilidad residual permanece varios meses después de un infarto.

Es conocido que los pacientes con IAM reciente tienen una mayor incidencia de isquemia asintomática, ya que pueden sufrir una denervación que eleve su umbral al dolor. Algunos estudios<sup>63</sup> sugieren que isquemia silente aparece en el 33% de los pacientes después del IAM, y esto es muy importante para la estratificación del riesgo.

Para llevar a cabo la valoración pronóstica y terapéutica postIAM hay que realizar una prueba de estimulación coronaria (frecuentemente una prueba de esfuerzo). Pero las alteraciones basales del electrocardiograma, así como los movimientos de segmento ST (ascenso y/o descenso), dan como resultado falsos (+) y falsos (-), que confunden el análisis.

Los estudios de perfusión miocárdica realizados con técnica SPECT y los isonitrosos marcados con <sup>99m</sup>Tc, permitirían una localización más exacta de la isquemia residual, y la detección de la misma en presencia de alteraciones basales electrocardiográficas. Dichos estudios aportarían una información independiente de los resultados de la prueba de esfuerzo "físico" o "farmacológico".

## Objetivos

En el presente trabajo se han realizado en pacientes con diagnóstico previo de cardiopatía isquémica; una prueba de vasodilatación coronaria (esfuerzo ergométrico o tests farmacológico) asociada a un estudio de perfusión miocárdica, así como otro estudio realizado en condiciones de reposo.

Estos estudios se realizaron utilizando como radiofármaco el  $^{99m}\text{Tc}$ -MIBI; aprovechando las ventajas anteriormente comentadas.

Como técnica de imagen se ha empleado la tomografía por emisión de fotón simple.

A todos los pacientes se les practicó una angiografía coronaria.

Se intenta determinar las posibles aportaciones de estas técnicas con este sistema de imagen y estos compuestos, en pacientes con eventos coronarios previos; en relación a la angiografía coronaria; tanto en el diagnóstico global de la cardiopatía isquémica (enfermedad multivaso), como en el diagnóstico de lesiones individualizadas en vasos determinados y de diferente localización al del IAM.

En estos pacientes es fundamental establecer:

- 1.- Posibilidad de isquemia residual perilesional en áreas con IAM previo. Esta isquemia es la que se induce con el "stress" en el territorio vascular de la arteria responsable del infarto.
- 2.- Posibilidad de identificar "otro vaso" afecto significativamente, distinto del que originó el infarto (isquemia residual remota a infarto).

En el proceso de decisión terapéutica es importante conocer no sólo la existencia de isquemia, sino, además y fundamentalmente, el vaso implicado en el evento.

No es igual que un paciente presente enfermedad angiográfica de la arteria descendente anterior (DA) y coronaria derecha (CD), y que el estudio funcional demuestre ausencia de "efecto isquémico" de la DA; a que sí exista evidencia, además de la angiográfica, de "significación" de la lesión de la DA.

La diferencia puede suponer una angioplastia coronaria transluminal percutánea (ACTP) sobre CD, o una cirugía coronaria sobre dos vasos.

### **3. REVISIÓN BIBLIOGRÁFICA DE LOS ISONITRILOS**

Estos compuestos fueron sometidos a la aprobación por parte de la "Food and Drug Administration" (FDA) en 1989; siendo aprobados definitivamente en Diciembre de 1990. Se hicieron necesarios numerosos estudios multicéntricos para llegar aquí; con el fin de considerar a este nuevo compuesto en el diagnóstico de la enfermedad coronaria.

### 3.1. ANTECEDENTES HISTÓRICOS

El radionucléido  $^{99m}\text{Tc}$  fue descubierto por Perrier y Segré en 1937 bombardeando Molibdeno ( $^{99}\text{Mb}$ ) con deuterones en un ciclotrón. Su estado de oxidación varía de +7 a -1. Pero como el pertecnetato +7 no participa de reacciones químicas; es necesaria su reducción a estados oxidativos más bajos (+3, +4).

En los primeros compuestos se utilizó Tc +3, pero se observó que captaba poco el miocardio y mucho el hígado; por ser reducible "in vivo" a estado +2. Además se reducen más rápido en el hombre que en los animales; sin que se conozca la razón.

Se desarrollaron complejos con Tc +3 no reducibles, que resultaron ser buenos en animales y mediocres en humanos; con baja captación miocárdica y alta actividad sanguínea.

Deutsch y cols.<sup>64</sup>, siguieron un camino lógico en la búsqueda de compuestos marcados con  $^{99m}\text{Tc}$  útiles para los estudios de perfusión miocárdica.

Ya que la característica común de los compuestos análogos al potasio era la de tratarse de un catión monovalente, es posible que los compuestos catiónicos marcados con  $^{99m}\text{Tc}$  también se pudieran emplear en los estudios de perfusión. Estos autores prepararon compuestos marcados con  $^{99m}\text{Tc}$  con una carga +1. Estudiaron así 17 compuestos empleando 4 ligantes diferentes (DIARS, DAE, PPM y TETRAPHOS). Ninguno de ellos se acumulaba en el miocardio; a excepción del primero que se depositaba en el miocardio de perros y ratas. Sus datos de aclaramiento sanguíneo, distribución biológica y depósito en el miocardio, eran comparables, favorablemente, al  $^{201}\text{Tl}$ .

Posteriormente, se descubrió el  $^{99m}\text{Tc}$ -DMPE (dimetilfosfino etano)<sup>65</sup> y su depósito en el miocardio normal e infartado de perros, mostró nuevas esperanzas. El  $^{99m}\text{Tc}$ -DMPE tiene un depósito de 2.9% en el corazón y 21.5% en el hígado. El talio, sin embargo, se deposita un 4.3% en corazón y un 13.6% en el hígado. A pesar de esto, la calidad de la imagen era buena; debido a que el depósito pulmonar del compuesto  $^{99m}\text{Tc}$ -DMPE es más bajo que el del  $^{201}\text{Tl}$ .

A pesar de estas prometedoras características, el depósito en el miocardio humano de este compuesto era muy pobre<sup>66</sup>.

Posteriormente, otros compuestos monocatiónicos fueron ensayados:

- Hexakis (trimetilfosfito)  $^{99m}\text{Tc}$  (I) clorido<sup>67</sup>.
- $^{99m}\text{Tc}$ -( POM-POM) 3, donde POM-POM significa 1,2 -bis-dimetil-oxisfosfino-etano.

Ambos, no tuvieron éxito en los estudios clínicos con humanos. Tenían mucha afinidad por las proteínas y el aclaramiento sanguíneo era lento (en humanos; lo contrario pasaba en los perros).

Jones y cols.<sup>19,68,69</sup>, del grupo del Hospital Brigham, investigaron una nueva clase de complejos marcados con  $^{99m}\text{Tc}$ , que contienen como ligante a los isonitrilos. Estos materiales pueden ser preparados por reducción directa del pertechnetato en medio acuoso<sup>65</sup>; y no se unen a proteínas plasmáticas.

Pendleton y cols.<sup>70</sup> obtuvieron un buen depósito de estos compuestos en gatos y cerdos. Los estudios de biodistribución inicial demostraron un depósito cardíaco comprendido entre 1.3% y 2.2% de la actividad inyectada.

Se investigaron los siguiente compuestos:

1-  $^{99m}\text{Tc}$ -TBI (tecnecio-99-m-Hexakis Tertiary-butil-isonitrilo): tiene una extracción muy rápida por parte del miocardio, tras la administración intravenosa; y su concentración permanece estable durante horas. Fue utilizado por Holman y cols.<sup>71</sup> en humanos normales y portadores de enfermedad coronaria.

Observaron una mejor calidad de las imágenes en relación al  $^{201}\text{Tl}$ . Su inconveniente es el elevado depósito del radiofármaco en hígado y pulmón, con lento aclaramiento del mismo. Enmascara defectos en el segmento inferior del corazón.

2-  $^{99\text{m}}\text{Tc}$ -CPI (Carbomethoxy isopropyl isonitrile): Utilizado por Holman<sup>72</sup> en humanos por primera vez. Presenta un depósito aceptable en el miocardio y un rápido aclaramiento desde el pulmón y el hígado (por el sistema hepatobiliar). Tiene unas características biológicas más favorables que el TBI. Se obtiene una alta relación miocardio/fondo a los 10 minutos postinyección; con una aceptable calidad de imagen. Su inconveniente es que es poco estable y el rápido lavado desde el corazón.

3-  $^{99\text{m}}\text{Tc}$ -MIBI (Hexakis-2-methoxy-2-isobutyl-isonitrilo): también conocido por SESTAMIBI, RP-30 y CARDIOLITE. Representa el máximo refinamiento de los complejos marcados con isonitrilos. Estudios iniciales en animales<sup>77</sup> demostraron que se depositaba en el miocardio un 2% de la dosis inyectada. Presenta:

- un rápido aclaramiento sanguíneo.
- bajo depósito en el pulmón e hígado (excreción hepatobiliar).
- *fracción de extracción miocárdica alta.*
- no redistribución significativa.

Mckusick y cols.<sup>73,74</sup> compararon estos tres compuestos en humanos. Todos detectaron la presencia de cardiopatía isquémica. El MIBI se correlacionó bien con el  $^{201}\text{Tl}$  y presentó mejor contraste de la imagen debido a la alta relación miocardio/fondo.

### 3.2. PROPIEDADES BIOLÓGICAS

Un minucioso conocimiento del comportamiento del trazador a nivel celular, la distribución y su retención, es importante para la correcta interpretación de las imágenes de perfusión miocárdica.

El  $^{99m}\text{Tc}$ -MIBI es un catión lipofílico que se deposita en el miocardio en proporción al flujo sanguíneo<sup>29,75</sup>; si bien, este depósito no es lineal con los flujos altos.

Una vez inyectado, este compuesto se extrae de la circulación general en un tiempo medio de 1.9 minutos en reposo y 1.5 minutos en el post-ejercicio.

Leppo y Meerdink<sup>76</sup> señalaron: que la extracción miocárdica máxima era de 0.39% para el MIBI y 0.73% para el  $^{201}\text{Tl}$  sobre un flujo de 1.5 ml/min/g.

Marshall y cols.<sup>77</sup> utilizaron un protocolo similar y obtuvieron los siguientes valores: MIBI:0.57% y  $^{201}\text{Tl}$ :0.80%.

Para Beller y cols.<sup>78</sup> los valores fueron: MIBI:0,41% y  $^{201}\text{Tl}$ :0.57%.

Estos autores observaron que el  $^{201}\text{Tl}$  tenía un mayor intercambio transcapilar, mientras que el MIBI presentaba un mayor volumen de distribución y una mayor permeabilidad celular parenquimatosa. Así mismo, constataron que la extracción intracelular ocurre con los compuestos marcados con isonitrilos, a pesar de fuertes alteraciones metabólicas; mientras exista la membrana celular intacta y la viabilidad miocárdica.

#### 3.2.1. Características de la imagen

En los primeros 60 minutos postinyección:

- En reposo: hay elevada actividad en hígado y bazo.
- En stress: existe menor actividad en hígado y bazo y una excelente visualización del miocardio desde los 5 minutos postinyección<sup>79,80</sup>. En ambos casos, la excreción a través de vesícula biliar es muy importante.

### 3.2.2. Aclaramiento sanguíneo

Tanto en reposo como en el ejercicio, la curva de aclaramiento sigue una curva biexponencial con una fase inicial rápida y otra tardía más lenta. Los valores sanguíneos a los 5 minutos postinyección son:

- En reposo: 9.3% de la dosis inyectada.
- En stress: 6.3% " " " " .

### 3.2.3. Distribución en los órganos

- En reposo. La mayor concentración (densidad de cuentas/pixel) de radiofármaco tiene lugar por este orden: en vesícula biliar, hígado, corazón, bazo y pulmón. En el corazón permanece relativamente estable; y el depósito de pulmón, hígado y bazo disminuye sustancialmente con el tiempo.

Entre los primeros 30-60 minutos, la actividad hepática disminuye por excreción en el sistema biliar. La máxima acumulación en la vesícula biliar ocurre a los 60 minutos postinyección. Por tanto, es conveniente realizar la imagen de adquisición aproximadamente después de 1 h. postinyección. No obstante, si aumenta este tiempo, mejora la visualización del corazón. Aproximadamente a la 1.5 h. postinyección; la densidad de cuentas en el corazón es la mayor respecto a todos los órganos vecinos. Solamente la vesícula biliar tiene mayor densidad de cuentas.

- En ejercicio. La mayor densidad de cuentas por pixel después de la inyección ocurre, de mayor a menor, en: vesícula biliar, corazón, hígado, bazo y pulmón.

La actividad hepática disminuye rápidamente por excreción a vesícula biliar en la primera hora postinyección. La actividad cardíaca, pulmonar y esplénica disminuye gradualmente con el tiempo.

En todos los tiempos después de la inyección, la densidad de cuentas en el corazón fue la mayor respecto a los órganos vecinos. Sólo la vesícula biliar tuvo mayor actividad<sup>80</sup>.

#### 3.2.4. Razón corazón/órganos

La razón entre la densidad de cuentas del corazón y los órganos adyacentes es importante para la calidad de la imagen. Esta calidad es superior a la que se obtiene con <sup>201</sup>Tl debido a la mejor relación corazón/pulmón<sup>80</sup>.

#### 3.2.5. Dosimetría de órganos

Según Wackers y cols.<sup>80</sup> a los 60 minutos postinyección el depósito cardíaco fue:

- En reposo:  $1.0 \pm 0.4\%$  de la dosis inyectada.
- En ejercicio:  $1.4 \pm 0.3\%$  " " ".

La excreción en orina de 24 h.: 29.5% (reposo) y 24.1% (ejercicio).

La excreción en heces de 48 h.: 36.9% (reposo) y 29.1% (ejercicio).

Los órganos de los que depende la excreción <sup>99m</sup>Tc-MIBI (vesícula biliar, intestinos, riñones y vejiga) reciben la mayor dosis absorbida por unidad de radiactividad; fundamentalmente, el tracto superior de intestino delgado (tanto en reposo como en el ejercicio).

La dosis de radiación estimadas para el <sup>99m</sup>Tc-MIBI en los distintos órganos se puede ver resumido en la siguiente tabla:

ÓRGANO	EJERCICIO*	REPOSO*
Vesícula biliar	2.89 (28.9)	2.44 (24.4)
Intestino delgado	2.78 (27.8)	2.89 (28.9)
Intestino delgado superior	4.66 (46.6)	4.77 (47.7)
Intestino delgado inferior	3.22 (32.2)	3.33 (33.3)
Corazón	0.57 (5.7)	0.53 (5.3)
Riñón	1.67 (16.7)	2.01 (20.0)
Hígado	0.43 (4.3)	0.59 (5.9)
Pulmón	0.26 (2.6)	0.28 (2.8)
Bazo	0.48 (4.8)	0.60 (6.0)
Tiroides	0.81 (8.1)	0.63 (6.3)
Ovarios	1.22 (12.2)	1.33 (13.3)
Testículos	0.29 (2.9)	0.31 (3.4)
Médula ósea	0.72 (7.2)	0.77 (7.7)
Vejiga (pared)	1.55 (15.5)	1.89 (18.9)
Cuerpo entero	0.46 (4.6)	0.49 (4.9)

\* Dosis absorbidas en rad/30 mCi (mGy/1.110 MBq) según Wackers y cols.<sup>80</sup>.

Basándonos en estos datos dosimétricos se deduce que es posible administrar a los pacientes dosis superiores a los 20 mCi.

### 3.2.6. Parámetros clínicos

No se objetivaron cambios en los siguientes parámetros: frecuencia cardíaca, tensión arterial, signos electrocardiográficos y analítica sanguínea.

Ocasionalmente, puede referir el paciente un sabor metálico en la boca, transitorio, después de la inyección.

No se observaron otros efectos hemodinámicos en los pacientes<sup>74</sup>.

### 3.2.7. Redistribución

Varios autores<sup>29,81</sup> observaron que debido al metabolismo de estos compuestos (ver más adelante), la relación miocardio/fondo permanecía constante durante algún tiempo.

Okada y cols.<sup>29</sup> llevaron a cabo unos experimentos en animales; donde monitorizaron el depósito de MIBI en zonas isquémicas y en tejido normal, durante 4 h. postinyección. Observaron que el aclaramiento de este depósito en ambos casos (tejido isquémico y tejido normal), fue mínimo durante las 4 h.:

- tejido isquémico:  $15 \pm 7\%$

- tejido normal:  $15 \pm 5\%$

Esto explicaba dos características del MIBI-<sup>99m</sup>Tc:

- 1) Bajos valores sanguíneos.
- 2) Retención miocárdica alargada.

Esta estabilidad lo hace más adecuado para estudios tomográficos.

Li y cols.<sup>81</sup>, en un trabajo experimental en perros demostraron que, debido a la ausencia de redistribución, son necesarias dos inyecciones separadas: en reposo y durante el stress (físico o farmacológico).

Taillefer y cols.<sup>82</sup> observaron que la relación del aclaramiento entre tejido isquémico/normal era:

- 0.73 % en la primera hora postinyección.
- 0.83 % a las 3 horas (igual a las 4 h.).

y los valores de aclaramiento eran:

- 26%  $\pm$  12% para pared normal a las 4 h.
- 15%  $\pm$  8% para pared isquémica a las 4 h.

El aclaramiento miocárdico más rápido desde la pared normal es responsable de la reducción parcial de esta relación.

Esto puede afectar al diagnóstico y sensibilidad de la enfermedad coronaria en aquellos casos donde el defecto isquémico es leve y medio.

De ahí que el tiempo idóneo para realizar las imágenes postinyección sea 60-90 minutos.

Narahara y cols.<sup>83</sup> encontraron que los defectos de perfusión post-ejercicio con <sup>99m</sup>Tc-MIBI eran más pequeños que los mismos estudios realizados con <sup>201</sup>Tl. Esto se piensa que era debido a que, en pequeña proporción, la redistribución del MIBI ocurre; y se ha visto que es consustancial en circunstancias de isquemia transitoria y con un marcado retraso en realizar las imágenes post-ejercicio<sup>84</sup>.

Li y cols.<sup>85</sup> llevaron a cabo experimentos en perros y vieron que tras la oclusión de la arteria coronaria, el defecto de perfusión presentaba a las 2 h. de reperusión un leve pero definido "relleno" ("fill-in"). Después de 3 h. de reperusión, señalaron que la actividad de MIBI en el área isquémica era mayor que la actividad de las microesferas administradas durante la oclusión arterial.

De estos datos concluyen que a continuación de una isquemia transitoria, y en la reperusión, una leve y menos importante redistribución que la del  $^{201}\text{Tl}$  ocurre con el MIBI- $^{99\text{m}}\text{Tc}$ .

Actualmente se recomienda realizar la adquisición de las imágenes a los 30-60 minutos postinyección debido al aclaramiento del 10-15% que puede ocurrir en tiempos más tardíos.

### 3.2.8. Protocolos

Diversos estudios<sup>44,80,86</sup> valoraron la correlación entre  $^{201}\text{Tl}$  y  $^{99\text{m}}\text{Tc}$ -MIBI empleando dos inyecciones por separado en dos días distintos.

Otros autores<sup>87</sup> realizaron otros trabajos empleando dos protocolos distintos (protocolo 1: reposo/ejercicio); (protocolo 2: ejercicio/reposo), en el mismo día. Sus resultados demostraron que la sistemática del mismo día es factible. Para superar la actividad de fondo residual del primer estudio, la dosis del segundo ha de ser tres veces mayor que la inicial.

Los dos protocolos que se realizan en el mismo día, son comparables en determinar la presencia y naturaleza de las alteraciones de la perfusión. Sin embargo, análisis cuantitativos y cualitativos confirman que la alteración isquémica se observa mejor empleando la secuencia reposo/ejercicio. Así, las imágenes de reposo representan el verdadero estado basal de la perfusión. Además, utilizando mayores dosis en el estudio post-ejercicio, se obtiene una mejor visualización de las alteraciones inducidas por el ejercicio.

Con la secuencia ejercicio/reposo; la inyección en reposo puede proporcionar un incremento similar de cuentas en ambas zonas (normal e isquémica); y puede ser difícil el "relleno" completo de la zona isquémica. Hay que tener en cuenta en esta secuencia, que si las imágenes post-ejercicio son normales; ya no es necesario realizar el estudio basal. Esto puede ser una alternativa válida en pacientes con baja probabilidad de cardiopatía isquémica.

Estos resultados son similares a los obtenidos por Taillefer y cols.<sup>88,89,90</sup>. Este autor advirtió que ambos protocolos son comparables en términos de sensibilidad y especificidad. El intervalo largo y corto entre reposo y stress tiene la misma fiabilidad diagnóstica. Las diferencias se refieren a la calidad de imagen (mejor contraste de imagen en la secuencia reposo/ejercicio), y viabilidad (extensión de la alteración reversible frente a cicatriz); que puede ser importante en pacientes con infarto de miocardio previo.

### 3.3. METABOLISMO

Estudios preliminares "in vitro"<sup>91</sup> han demostrado que el depósito miocárdico de MIBI-<sup>99m</sup>Tc se influye por las condiciones metabólicas que simulan isquemia.

Piwnica y Worms<sup>92</sup> sugirieron que el depósito de sestamibi se realiza por distribución pasiva a través del plasma y membranas mitocondriales, y en el equilibrio el MIBI es secuestrado dentro de la mitocondria por un potencial transmembrana negativo. Cuando los potenciales de membrana del plasma o mitocondrias son:

- 1- despolarizados: disminuye el depósito de MIBI y su retención.
- 2- hiperpolarizados: *aumenta dicho depósito.*

Es decir, las alteraciones metabólicas que provoquen unos cambios en la polarización de la membrana; provocaran a su vez, independientemente del flujo, cambios en el depósito de MIBI.

Benlands y cols.<sup>93</sup> sugieren la presencia de lugares de enlace especiales para el sestamibi. Una lesión reversible produciría una pérdida de la integridad de la membrana; con la consiguiente disminución de los lugares de enlace y; por tanto, del depósito de MIBI.

En sus experimentos, la lesión celular fue provocada por la cianida (un inhibidor de la oxidasa del citocromo C) y un detergente de la membrana del sarcolema (Tritón X-100).

La cianida produce una lesión celular irreversible, medida por la liberación de CK y LDH.

Su acción consiste en inhibir el citocromo C oxidasa, que es importante en la fosforilación oxidativa. Produce cambios en el ATP y Calcio similares a los que produce la isquemia<sup>94</sup>.

El Tritón X-100 es un detergente no iónico, con alta relación hidrofílico/lipofílico y alta afinidad por las membranas celulares; donde produce una lesión irreversible (lisis). Produce también, en consecuencia, una liberación de CK y LDH.

Pues bien, tanto la cianida como el Tritón producen una disminución del depósito de MIBI. Esto hace pensar en la relación entre la integridad de la membrana y el acúmulo de isonitritos.

El aclaramiento de este compuesto, también está marcadamente acelerado en la lesión irreversible. La retención habitual no se produce en la lesión irreversible y, además, el <sup>99m</sup>Tc-MIBI es rápidamente aclarado. Existen dos posibles explicaciones para esto:

1- El aclaramiento de MIBI puede ser extremadamente sensible a la lesión irreversible; donde un grado intermedio de lesión en la membrana, causado por la cianida; puede tener el máximo efecto posible en el aclaramiento. La lisis de la membrana libera los enlaces citosólicos destinados al MIBI; o puede directamente alterar las características del enlace a la membrana. También estos lugares de enlace se pueden afectar por cambios en el medio ambiente celular.

2- La inhibición del metabolismo aeróbico: afecta al depósito de MIBI en los lugares de enlace. Este depósito puede ser un proceso dependiente de la energía; o ser sensible a los cambios producidos por la inhibición del metabolismo aeróbico (ej. acidosis, desarrollo de metabolitos de ac. grasos, alteraciones de las proteínas, formación de radicales libres, cambios en la concentración de los iones, etc.).

Todo esto puede alterar el depósito y aclaramiento de MIBI.

Estos autores<sup>93</sup> proponen: en presencia de flujo normal en miocardio viable, el acúmulo de MIBI ocurre primariamente por difusión pasiva; conducidos por gradientes eléctricos y de concentración.

El isonitrilo se une a los lugares de enlace en un proceso que es sensible a las alteraciones del metabolismo aeróbico celular. Mientras se mantengan los gradientes eléctricos y de concentración; el enlace tiene lugar. Éste, es muy ávido; y poco intercambio bidireccional de SESTAMIBI ocurre; por lo que el aclaramiento miocárdico es extremadamente lento.

Una lesión irreversible en la membrana provoca una alteración del enlace en los sitios de enlace; con la consiguiente disminución del depósito y aumento de aclaramiento del isonitrilo.

La cinética del  $^{99m}\text{Tc}$ - MIBI depende de la integridad del sarcolema y del metabolismo aeróbico (en menor extensión).

Maublant y cols.<sup>95</sup> observaron que el acúmulo de MIBI no se modifica por los inhibidores de la cadena respiratoria, glicolisis o ATPasa; demostrando que su mecanismo de depósito es menos dependiente de un proceso activo que el del  $^{201}\text{Tl}$ .

Gerundini y cols.<sup>96</sup> demostraron que dicho acúmulo no se inhibía por la ouabaína; esto es, era independiente dicho depósito de la bomba Na-K-ATPasa.

### **3.4. ISONITRILOS Y VIABILIDAD MIOCÁRDICA**

En la era actual de la cardiología intervencionista y la terapia trombolítica, identificar tejido viable en pacientes con cardiopatía isquémica y disfunción ventricular izquierda ha surgido como un tema de enorme interés clínico.

La capacidad para distinguir tejido viable y no viable en segmentos con alteraciones severas de la contractilidad tiene importantes implicaciones. Su diferenciación podría identificar a los pacientes de alto riesgo, en los cuales sería necesario intervenciones quirúrgicas.

Como ya se ha comentado, el depósito de este compuesto es proporcional al flujo sanguíneo. Debido a que es un trazador difusible, en aquellas zonas de bajo flujo, el acúmulo es aún más elevado que el correspondiente al depósito de microesferas. Esto es debido a un aumento en la extracción por parte del tejido viable.

Numerosos estudios en animales realizados por distintos autores: Canby<sup>97</sup>, Li<sup>81</sup>, Verani<sup>75</sup>; han permitido demostrar un acúmulo de MIBI en aquellas zonas donde el flujo disminuía a valores comprendidos entre el 10-40%. Si estos valores descendían a 0-10% del valor normal; el aumento en la extracción de MIBI consecuente a esa disminución de flujo no tiene lugar. Esto se explica por la incapacidad del miocardio infartado no viable para extraer el radiofármaco.

Por lo tanto, esto sugiere, que el depósito de MIBI es proporcional al flujo sanguíneo en el rango fisiológico del flujo; existiendo un aumento en la extracción del radiofármaco en condiciones de bajo flujo en aquellas zonas donde el miocardio es aún viable.

Los modelos experimentales de isquemia producen una disfunción sistólica miocárdica que se atribuye a la alteración metabólica persistente en ausencia de necrosis.

Cuando el flujo coronario disminuye significativamente; la contracción miocárdica se altera, aunque la viabilidad del tejido quede preservada. La disminución crónica de la perfusión tiene como consecuencia una disfunción miocárdica tanto tiempo como la perfusión está disminuida. Esto se llama miocardio "hibernado": muy importante, ya que la revascularización, a menudo, conlleva como resultado una mejoría en la función ventricular izquierda.

Otros autores<sup>98,99</sup> describieron la recuperación tardía de la función contráctil después de 15 minutos de isquemia transitoria, y posteriores períodos intermitentes de reperfusión y oclusiones coronarias. A esto, se le conoce con el nombre de miocardio "aturdido". El mecanismo de porqué ocurre esto es pobremente comprendido.

La disfunción mecánica que persiste después de la isquemia transitoria; limita el valor de la función regional como índice de viabilidad durante la reperfusión. Después de 15 minutos de oclusión coronaria, hay alteraciones bioquímicas y en el flujo sanguíneo regional que persisten durante la reperfusión.

El compuesto que sea sensible a ambos: a los cambios metabólicos y a las alteraciones de flujo, podría ser útil para aportar información sobre la viabilidad bajo condiciones de miocardio "aturdido"; donde la contractilidad está significativamente disminuida. Por definición; la disfunción ventricular izquierda asociada con miocardio "aturdido", es completamente reversible; pero puede persistir durante días o semanas después de la reperfusión.

Teniendo en cuenta los modelos animales, el  $^{99m}\text{Tc}$ -MIBI se podría utilizar como marcador de viabilidad, ya que, el flujo se restaura y el sarcolema y las mitocondrias, necesarias para la viabilidad y el acúmulo de MIBI, están intactas.

Freeman y cols.<sup>100</sup>, observaron que la viabilidad celular es necesaria para el depósito de MIBI.

Verani y cols.<sup>75</sup> estudiaron que durante la oclusión, el depósito se correlaciona bien con el flujo; pero durante la reperfusión esta correlación es pobre, implicando que el acúmulo puede reflejar la integridad celular metabólica más que el grado de recuperación de flujo.

Esto también fue observado por otros autores<sup>101,102,103</sup>.

Posteriormente se llevaron a cabo varios estudios con tomografía por emisión de positrones (PET) y MIBI<sup>104,105,106</sup>. En ellos los autores pusieron de manifiesto que el MIBI infraestima la viabilidad en comparación con la PET, reflejando dicho compuesto flujo sanguíneo más que viabilidad. Entre el 5%-24% de los segmentos con severa reducción de depósito de MIBI (< 50%) fueron viables por PET<sup>106</sup>.

El valor predictivo del MIBI en reposo para escara fue > 80% si el depósito en el defecto de captación se aproximaba al fondo ( $\leq 30\%$  de la actividad máxima)<sup>106</sup>.

### 3.5. ISONITRILOS Y ESTUDIOS DE TROMBOLISIS

Tatun y cols.<sup>107</sup> describieron que el <sup>201</sup>Tl no era idóneo para estudios de reperfusión, debido a que puede ocupar áreas de IAM reciente después de que el flujo sanguíneo miocárdico sea restablecido; y que, además, está acelerado el "washout" de este radionucléido en estas regiones. Piensan que la nueva generación de estos compuestos puede ser más eficaz en pacientes con tratamientos trombolíticos.

Kayden y cols.<sup>108</sup> estudiaron pacientes con IAM anteroseptal sometido a tratamiento trombolítico; y lo compararon con el <sup>201</sup>Tl.

Concluyeron que son mejores los isonitrilos para valorar el área de riesgo, el éxito de la reperfusión y la presencia de miocardio "salvado" precozmente en el curso de un IAM.

Gibbons<sup>109</sup> y Pellika<sup>110</sup> llevaron a cabo estudios de los que obtuvieron las mismas conclusiones.

El depósito de MIBI permite valorar y cuantificar el área de riesgo inicial y el éxito de la reperfusión.

La investigación clínica demuestra que el depósito de MIBI en la primera semana después de la terapia trombolítica por IAM, se relaciona significativamente con la medida de la función ventricular izquierda en períodos tardíos (recuperado el miocardio "aturdido")<sup>109,111</sup>.

### 3.6. ISONITRILOS EN EL DIAGNÓSTICO DE LA CARDIOPATÍA ISQUÉMICA

Se llevaron a cabo varios estudios<sup>43,44,86</sup> para valorar el comportamiento de estos nuevos radiofármacos en el diagnóstico de la cardiopatía isquémica.

En todos ellos, se comparó el MIBI-<sup>99m</sup>Tc con el <sup>201</sup>Tl, y los autores encontraron que ambos compuestos eran válidos para la valoración no invasiva de la presencia y localización de estenosis coronarias.

Posteriormente, Berman<sup>112</sup> comparó estos mismos radiofármacos con distintos sistemas de imagen (planar versus tomografía); y llegó a la conclusión, ya alcanzada por otros autores<sup>43,44</sup>, de que en los estudios de perfusión miocárdica realizados con <sup>99m</sup>Tc-MIBI es preferible la utilización del sistema SPECT a la imagen planar.

Otros autores<sup>83,113</sup> obtuvieron medidas cuantitativas de las imágenes realizadas por SPECT, para determinar el tamaño del "defecto" de perfusión y valorar diferencias entre ambos compuestos (<sup>99m</sup>Tc-MIBI y <sup>201</sup>Tl).

Por último, hay algunos estudios<sup>114,115</sup> que determinaron la utilidad del <sup>99m</sup>Tc-MIBI en la detección y localización de IAM, en pacientes con diagnóstico "a priori" de IAM; realizando estudios en condiciones de reposo exclusivamente, y con imagen planar.

## **4. MATERIAL Y MÉTODOS**

#### 4.1. Población

Se estudió una población de 53 pacientes consecutivos en los cuales existía el antecedente de evento coronario previo. La población se compuso de 47 hombres y 6 mujeres con una edad media de  $59 \pm 4$  años. Todos ellos habían padecido el evento coronario en un tiempo comprendido entre 15 días y 6 meses antes del estudio. El diagnóstico de IAM fue establecido mediante los criterios clínicos habituales, y recibieron fibrinolíticos en ese momento.

En todos los casos se realizó un estudio isotópico de perfusión tras un test de estimulación coronaria (esfuerzo ergométrico o vasodilatación farmacológica); y en condiciones de reposo. Se empleó el protocolo de BRUCE, y como sustancia vasodilatadora farmacológica una inyección intravenosa de dipiridamol. Como radiofármaco se utilizó el  $^{99m}\text{Tc}$ -MIBI. Se siguió el protocolo de dos inyecciones distintas de dicho radiofármaco, en dos días diferentes (protocolo esfuerzo-reposo de 24 h.), realizando en primer lugar, el estudio en condiciones de estimulación.

A todos los pacientes se les realizó una coronariografía con ventriculografía izda en dos proyecciones, transcurriendo un tiempo máximo de 6 semanas entre la realización del estudio isotópico y el angiográfico.

*Las medicaciones antianginosas no fueron suspendidas en ningún momento previo a las exploraciones.*

#### 4.2. Protocolo de Bruce

Todos los pacientes realizaron una prueba de esfuerzo en tapiz rodante, siguiendo el protocolo de Bruce<sup>116,117,118</sup>, limitada por la presencia de síntomas (angina, arritmias, fatiga excesiva), depresión del ST ( $\geq$  a 2 mm), disminución de la tensión arterial ( $> 20$  mm Hg), u otra sintomatología que aconsejara la terminación a juicio del cardiólogo responsable (debilidad, disnea, vértigo, etc).

El radiofármaco  $^{99m}\text{Tc}$ -MIBI se inyectó:

- en el pico de máximo ejercicio, o bien,
- cuando se alcanzó la frecuencia submáxima, o bien,
- cuando apareció alguno de los síntomas anteriormente descritos, intentando, en todos los casos, que el ejercicio continuase como mínimo, durante un minuto más postinyección.

Se registraron la frecuencia cardíaca, tensión arterial y el electrocardiograma tanto en el pre-ejercicio, como en cada fase del mismo y en el postejercicio.

#### **4.3. Estimulación farmacológica**

Se realizó en los casos que existía una limitación para realizar un test de ejercicio adecuado: enfermedad general sistémica, debilidad, inadaptación a la cinta, enfermedad vascular periférica, artritis, limitaciones ortopédicas, etc.

A los pacientes, en ayunas desde al menos 4 h. antes, se les administró por vía intravenosa y mediante un sistema de perfusión continua, una solución de 100 c.c. de dipiridamol a una concentración de 0.56 mg/kg, a pasar en un tiempo total de 4 minutos. La frecuencia cardíaca, tensión sanguínea y signos electrocardiográficos fueron monitorizados constantemente durante todo la prueba.

Tras los 4 primeros minutos, se inyectó el radiofármaco ( $^{99m}\text{Tc}$ -MIBI), aproximadamente a los 8 minutos postcomienzo de la infusión de dipiridamol. Preventivamente, a todos los pacientes se les suministró después de la inyección del radiofármaco (12 minutos postcomienzo de la estimulación); una solución de aminofilina intravenosa (i.v.) (75-100 mg); a fin de contrarrestar los posibles efectos secundarios del dipiridamol.

Posteriormente, las imágenes tomográficas se obtuvieron al cabo de 60 minutos; como en los pacientes que realizaron un test postesfuerzo.

#### 4.4. Preparación del paciente

Los pacientes estaban en ayunas desde unas cuatro horas antes; tanto cuando se realizó el estudio de estimulación coronaria, como cuando se practicó el estudio en condiciones basales. Por lo demás, no fue necesario ninguna otra preparación previa.

Tras la inyección del radiofármaco se les recomendó ingerir un desayuno graso antes de la realización del estudio tomográfico, para facilitar el vaciamiento de la vesícula biliar.

#### 4.5. Preparación del compuesto $^{99m}\text{Tc}$ -Mercapto-isobutil-isonitrilo (MIBI)

El compuesto  $^{99m}\text{Tc}$ -MIBI se obtuvo añadiendo a un kit que contenía un miligramo de mercapto-isobutil-isonitrilo liofilizado, una solución de pertecnetato sódico en cantidad de 1-3 ml, con actividad de 150 mCi (5550 MBq), esterilizada, libre de aditivos y pirógenos. Después de una agitación suave, el kit se introducía en un baño de agua hirviendo durante 10 minutos. Posteriormente, se dejaba enfriar unos 15 minutos y ya estaba preparado para la administración al paciente, siempre por vía endovenosa.

La pureza radioquímica se determinó mediante cromatografía; utilizando tiras GELMAN ITLC/SG. *Se desechó el material marcado en todos aquellos casos donde la pureza radioquímica fue inferior al 90%.*

#### 4.6. Descripción de la instrumentación

##### 4.6.1. Descripción de la gammacámara<sup>119</sup>

En todos los casos se utilizó una gammacámara tomográfica modelo APEX-409 de la marca ELSCINT.

El equipo integrante de esta tomocámara está formado por los siguientes componentes:

1- Camilla con movimiento longitudinal; así como de elevación y descenso; donde se colocará al paciente para su estudio.

2- Colimador de alta resolución APC-4: Es un colimador de orificios paralelos de baja energía y alta resolución que presenta las siguientes características: máxima energía de 140 Kev, resolución FWHM de 7.0 mm y sensibilidad de 0.00014. Su peso aproximado es de 12 kilogramos.

3- Cabeza Detectora: Está compuesta por un cristal de Ioduro Sódico activado con Talio (INaTI), con un espesor de 3/8 pulgadas y un diámetro de 18 pulgadas. Adosados al cristal de la cabeza detectora, mediante un acoplamiento óptico, hay 37 fotomultiplicadores protegidos por un revestimiento magnético. Se disponen en matriz hexagonal con fotocátodo bialcalino.

Todo el conjunto descrito está blindado por una coraza, siendo sus características de 33 mm de espesor de plomo equivalente en la cara del detector, 8 mm en su parte superior y 15 mm en sus lados truncados.

El campo de detección es de 400 mm y presenta las siguientes características técnicas:

- resolución espacial intrínseca:

\* Campo de visión total útil (UFOV):

3.4 mm FWHM.

6.7 mm FWTM.

\* Campo de visión centro útil (CFOV):

3.3 mm FWHM.

6.5 mm FWTM.

- Resolución de energía intrínseca: 11%

- Linealidad intrínseca:

\* UFOV: 0.5 mm Absoluta. 0.1 mm Diferencial.

\* CFOV: 0.4 mm Absoluta. 0.1 mm Diferencial.

- Uniformidad:

\* UFOV: Integral  $\pm$  4.5%. Diferencial  $\pm$  2.4%.

\* CFOV: Integral  $\pm$  4.0%. Diferencial  $\pm$  2.1%.

- Sensibilidad fuente puntual:  $\pm 4\%$ .
- Sensibilidad del sistema: con colimador de alta resolución 220 c/min/UCI.
- Máxima velocidad de contaje: 500.000 cps.

4- Estativo en forma circular que soporta la cabeza detectora mediante una horquilla. Tanto ésta como el detector, tienen la posibilidad de desplazamiento vertical, horizontal y movimiento de rotación de 360°. Sobre el estativo se encuentra un panel de mandos para el ajuste de altura, posición y diferentes movimientos del detector.

Por otra parte, en cuanto a la consola electrónica, se utilizó un ordenador digital ELSCINT (AMD 2901), conectado "on line" al sistema detector. Éste realiza un registro permanente de todos los datos procedentes de la tomocámara. La consola electrónica consta de:

1) Equipo técnico o "Hardware": reúne todos los elementos físicos, electrónicos o mecánicos que constituyen la máquina. Se basa en un conjunto de multiprocesadores en el cual, cada procesador controla su propio subsistema. El procesador principal de 32 bit coordina la operación de todos los subsistemas y realiza el procesado de datos. Está compuesto a su vez de:

- registro sobre placa multiformato.
- registro sobre impresora de color.
- teclado alfa-numérico con una pantalla para su representación.
- monitor de visualización de imágenes con 64 niveles de grises.
- monitor para visualizar imágenes en color con múltiples escalas de gama variada.
- disco duro para almacenamiento del "software" del sistema, datos y programas del usuario.
- unidad de disco flexible "floppy disk".

2) Programas o "Software". Además del "Software" de uso general en medicina nuclear, este ordenador posee un paquete completo de programas tanto para la adquisición como para el posterior procesamiento de las imágenes en tomografía transaxial. La capacidad de memoria es:

- Memoria RAM 9 Mbytes.
  - Memoria Cache 64 Kbytes.
  - Memoria de Vídeo Display.
  - Disco Duro: 140 Mbyte, 512 byte/sector, 17 sectores/track.
  - Disco flexible: 5 1/4", 1.2 Mbyte., 256 byte/sector., 26 sectores/track., 77 track/car.
- Tipo: doble cara, alta densidad 96 TPI.

#### 4.6.2. Impresora Calcoom

#### 4.6.3. Activímetro

Se utilizó un milicurímetro marca Capintec modelo CRC-15 R, con selección para 8 radionúclidos directamente, teniendo grabados en memoria un total de 85. Con este aparato se mide la dosis del radiofármaco que se va a inyectar al paciente. Consta de :

- 1- Una cámara de ionización que transforma la radiación procedente de la fuente en corriente eléctrica.
- 2- Un electrómetro-amplificador cuya función es transformar el voltaje de la corriente de salida de la cámara a un nivel adecuado para realizar medidas directas.
- 3- Un voltímetro digital que permite la lectura digital del voltaje producido por el electrómetro amplificador. La lectura puede obtenerse directamente en las dos unidades: mCi/Bq.

#### 4.7. Adquisición de la imagen tomográfica

Tanto en el estudio post-estimulación, como en el realizado en condiciones de reposo, se administraron al paciente 740 MBq (20 mCi) de  $^{99m}\text{Tc}$ -MIBI. Las imágenes se adquirieron a los 60 minutos postinyección, cuando se realizó la prueba de estimulación; siendo el tiempo de espera en los estudios realizados en reposo de 60-90 minutos.

El estudio tomográfico se realizó con el paciente en decúbito supino, bien centrado en el campo del detector, estando éste lo más cercano posible al paciente. Así mismo se advirtió al enfermo de la importancia de su inmovilidad para la buena calidad de la exploración.

Se indicó al paciente que el brazo izquierdo estuviera en flexión sobre el antebrazo y apoyado sobre la cara, para evitar la posible interferencia del mismo con la adquisición de las imágenes.

Se comenzó la adquisición en la posición oblicua anterior derecha ( $45^\circ$ ) y se terminó en oblicua posterior izquierda. Los parámetros de adquisición utilizados fueron los siguientes:

PARÁMETRO	VALOR
Ventana	140 Kev(10%)
Colimador	APC-4
Byte/word	Word
Tamaño imagen (matriz)	64x64
Zoom	1.4
Orientación paciente	$180^\circ$
Centro-xy	(0,0)
Rango angular	$186^\circ$
Paso angular	$3^\circ$
Step/shoot	Sí
Time	20 seg/proyec.

Órbita Circular

Número total de proyec.. 62

El tiempo total de adquisición fue de 25 minutos para un estudio.

Se emplearon dichos parámetros por lo siguiente:

- colimador de alta resolución: que tiene una resolución más constante respecto a la profundidad, comparado con el colimador de propósitos generales.
- tamaño de matriz de 64x64, ya que la mejora de contraste y uniformidad que se obtiene con la matriz de 128x128 es mínima y necesita mayor tiempo de procesado y espacio en el disco duro.
- zoom de imagen de 1.4: adecuado para el procesado posterior.
- órbita circular de 180°: proporciona la mayor sensibilidad y especificidad, ya que es mayor el contraste de las lesiones pequeñas y mayor la densidad de cuentas. La órbita de 360° introduce artefactos, distorsiona la imagen y recoge la actividad de la pared posterior de tórax. Otro detalle importante: el disconfort del paciente es menor en la órbita de 180°, al tener levantado solamente el brazo izquierdo.
- paso angular cada 3 grados: un aumento de este ángulo eleva la posibilidad de artefactos.
- nº total de 62 proyecciones por exploración, mínimo exigido por el "software" que tiene instalado la gammacámara, para permitir el procesado posterior de la imagen tomográfica.
- posición supina del paciente, ya que aunque se ha descrito una mayor interposición del diafragma en esta posición, permite un radio de rotación más corto y una mayor calidad de la imagen, además de que la posición de prono interfiere la captación a nivel de la pared septal.

Antes de corregir los datos por la no uniformidad y centro de rotación, se deben convertir las imágenes adquiridas en modo "word" a modo "byte".

Posteriormente se procede a la normalización de las imágenes byte que consiste en la corrección de sensibilidad para las no uniformidades existentes (a través de los mapas de corrección), corrección de la velocidad y el centro de rotación y corrección del decay del radioisótopo desde el comienzo de la exploración.

#### **4.8. Procesado de las imágenes**

Todos los estudios se observaron en modo "cine" para detectar movimientos del paciente en el eje axial, durante la adquisición.

La exhibición del modo "cine" permitió una exposición simultánea en la pantalla de 64 frames de 64x64 pixels, y presentó una vista del corazón en rotación en el monitor; mejorando así la percepción de profundidad y la interpretación tridimensional del mismo.

El modo "cine" a su vez, permitió al operador seleccionar los cortes transaxiales que han de ser utilizados en la reconstrucción.

Una vez seleccionado el grupo de imágenes normalizadas se procedió a la reconstrucción transaxial de las mismas, usando un filtro Rampa, que elimina las bajas frecuencias, y un filtro Hanning de parámetros 0 -35 -5. Se tomó mediante un área de interés (ROI) rectangular, los límites superior e inferior del corazón y se adjudicó un zoom de reconstrucción igual a 2.

Los cortes tomográficos transaxiales se reconstruyeron a 1 pixel de grosor y posteriormente se reorientaron a lo largo del eje largo vertical, eje largo horizontal y eje corto del ventrículo izquierdo (Figura nº 1). Para ello se alineó el centro de un área de interés circular con el centro de la cavidad ventricular izquierda y el radio del círculo perpendicular al apex. Una vez reorientados se realizó una suma escalonada de imágenes para obtener cortes de doble densidad de conteo por pixel con igual resolución espacial en todas las direcciones.

Antes de interpretar las imágenes se puso especial atención en el control de calidad de las mismas evaluando: la presencia de movimiento (que es la causa más común de artefacto en los estudios SPECT), la suficiente estadística de conteo, el correcto alineamiento de cortes, la selección de ejes, etc. En especial el movimiento se valoró en el sinograma repitiendo la exploración en caso de detectarse éstos.

Los cortes tomográficos se representaron en las tres secuencias<sup>120</sup> (Figuras n° 2 , 3 y 4):

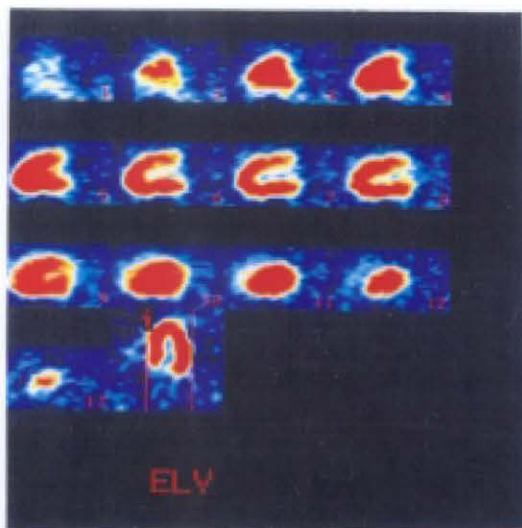


Figura n° 2: Cortes tomográficos según el eje largo vertical (ELV) correspondientes a un estudio normal.

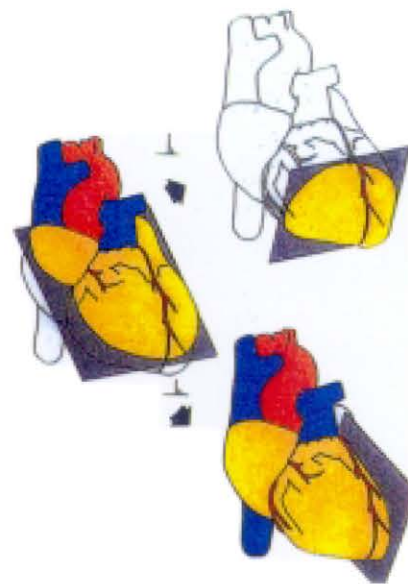


Figura n° 1: Reorientación de los cortes tomográficos según los tres ejes del ventrículo izquierdo.

- EJE LARGO VERTICAL, representando todos los cortes incluidos en la cavidad ventricular izquierda, empezando por la pared septal, con el apex hacia la izquierda<sup>120</sup>.
- EJE CORTO, comenzando en la punta del ventrículo izquierdo; en la primera imagen demostrativa de la cavidad ventricular, con cortes apicales, medios y basales.
- EJE LARGO HORIZONTAL o CUATRO

CAVIDADES, comenzando los cortes en la pared inferior, con el apex hacia arriba<sup>120</sup>.

#### 4.9. Control de calidad

El control de calidad siempre ha sido necesario en medicina nuclear, estando éste en relación directa con la sofisticación de la técnica: a mayor complejidad mayor será el control de calidad.

Si la imagen reconstruida del SPECT es el producto de 64 imágenes estáticas adquiridas en una órbita de 180°; cualquier artefacto inherente a éstas debe ser considerado.

1- Corrección de la uniformidad: cualquier alteración en la uniformidad de la imagen planar puede ser fuente de varios artefactos en la imagen tomográfica reconstruida. Para evitar las no uniformidades inherentes a todo detector y reducir el ruido estadístico se realizaron mapas de corrección cada dos semanas.

2- Centro de rotación: una característica importante en la rotación de la gammacámara, fue mantener la reproducibilidad de la imagen circular.

Sólo en condiciones ideales, el radio de rotación del detector se mantiene constante en cada círculo, por lo que se necesitó un factor de corrección para compensar cualquier alteración. En nuestro caso, fue revisado semanalmente para evitar artefactos secundarios a él.

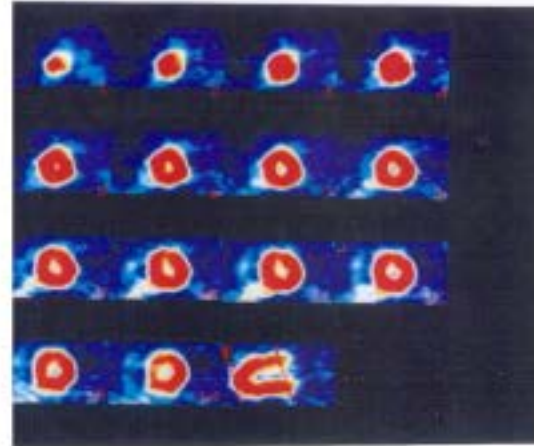


Figura n° 3: Cortes tomográficos según el eje corto (EC), correspondientes al estudio normal de la Figura n° 2.

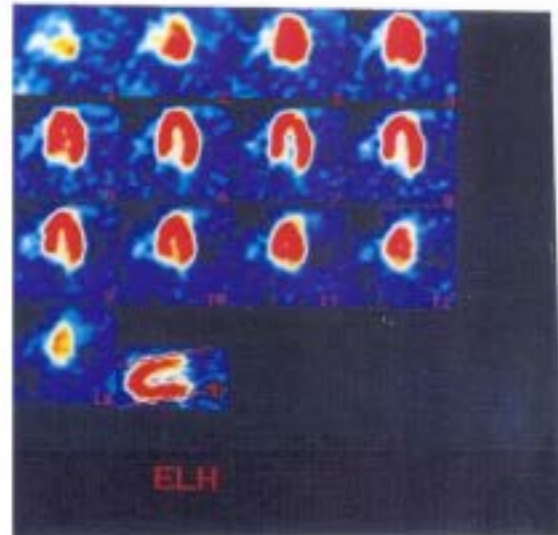


Figura n° 4: Cortes tomográficos según el eje largo horizontal (ELH) o cuatro cavidades, correspondientes a un estudio normal.

En resumen, nosotros realizamos el siguiente control de calidad:

**DIARIO:** Autocalibrado de la gammacámara.

Chequeo del fotopico a 140 Kev.

Goodbye al finalizar la jornada laboral.

**SEMANAL:** Chequeo del centro de rotación.

**BISEMANAL:** Mapas de corrección de sensibilidad para tomografía.

#### 4.10. Interpretación de las imágenes tomográficas

Los estudios fueron valorados por dos observadores, siendo necesario el consenso tanto en los estudios de estimulación como de reposo.

Se valoraron como patológicos cuando apareció un defecto de la captación en, por lo menos, dos secuencias y dentro de una misma secuencia, en dos o más cortes. Los defectos que sólo aparecieron en una secuencia se consideraron dudosos o posible artefacto.

Se realizó un análisis cualitativo de la distribución del radiofármaco; describiéndose aquellas zonas con actividad anormal en las imágenes postestimulación pero no en reposo, como áreas o defectos reversibles.

Las regiones que mostraron actividades inferiores a las "áreas normales"; tanto en el estudio postestimulación como en reposo, se describieron como defectos persistentes.

En todos los estudios se generó un mapa polar de actividad isotópica denominado "OJO DE BUEY" <sup>123</sup>I (Figura nº 5). Mediante este método se aplica a cada corte tomográfico de eje corto un análisis de perfil circunferencial, y estos perfiles son transportados a otra imagen única formada por




Figura nº 5: Mapa polar correspondiente al estudio normal señalado anteriormente.

anillos concéntricos; de manera que los cortes apicales se representan en el círculo más interno del anillo y los basales en los círculos más externos.

La valoración de esta imagen puede hacerse mediante la observación de la disminución de actividad en una región determinada, en este caso debe tenerse en cuenta que existe una disminución fisiológica de la actividad a nivel de septum membranoso y de la pared posterior.

En el mapa polar cada región fue adscrita a territorios individuales de las arterias coronarias. De esta forma, las regiones de pared anterior, apex y parte superior de septo corresponden al territorio de la coronaria descendente anterior izquierda. La pared postero-lateral corresponde al territorio de la circunfleja y la pared inferior y parte inferior del septo al territorio de la coronaria derecha. Así, podemos hacernos una idea de cual es la arteria afectada y, en muchos casos, a qué nivel está la estenosis. No obstante, hay que tener en cuenta la posible existencia de variantes fisiológicas.

#### 4.11. Denominación tomográfica de los segmentos del Ventrículo izquierdo (VI)

A efectos de valoración de resultados, el VI fue dividido en varios segmentos que se clasificaron por orden numérico; en sentido horario de las agujas de un reloj, y en cada eje descrito anteriormente. De esta forma, el eje corto quedó dividido en 6 segmentos (Figura nº 6); el eje largo vertical en otros 6 (Figura nº 7) y el eje largo horizontal en 5 segmentos (Figura nº 8).

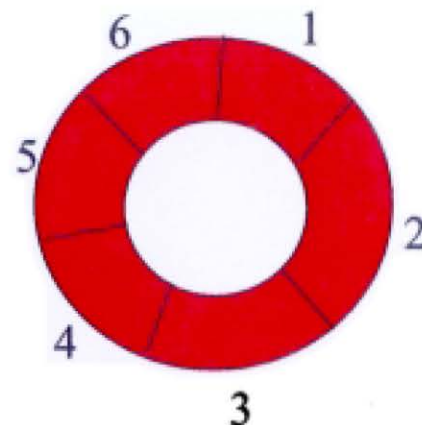


Figura nº 6: Representación de los segmentos en que se dividió el eje corto (EC).

Se asignaron estos segmentos tomográficos a un vaso coronario, quedando dicha asignación de la siguiente manera:

- los segmentos n° 1, 5, 6, 10, 11, 12, 13, y 14 correspondieron a la arteria descendente anterior (DA)
- los segmentos n° 3, 4, 7, y 8 se atribuyeron a la coronaria derecha (CD)
- los segmentos n° 2, 16, 17 a la arteria circunfleja (CX)
- y por último, los segmentos n° 9 y 15 tuvieron una asignación variable (DA/CD) según la afectación de los segmentos tomográficos colindantes.

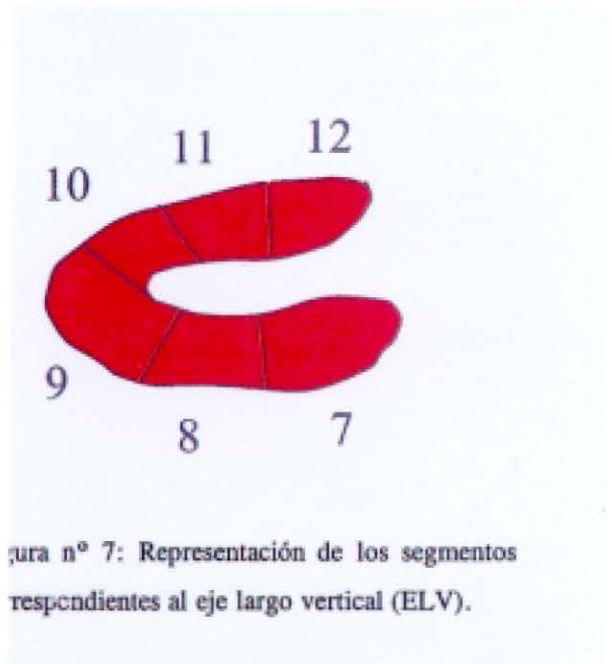


Figura n° 7: Representación de los segmentos correspondientes al eje largo vertical (ELV).

#### 4.12. Análisis estadístico

Todos los datos no individuales se expresaron como la media  $\pm$  Desviación Estándar ( $X \pm SD$ ). Las comparaciones entre grupos, expresados porcentualmente, se realizaron mediante un test de  $\chi^2$  con corrección de Yates. Se utilizó un paquete informático statsfast o R-sigma para todos los cálculos. Se consideró como significativa una diferencia cuando la posibilidad de rechazar una hipótesis nula correcta fue menor o igual a 0.05.

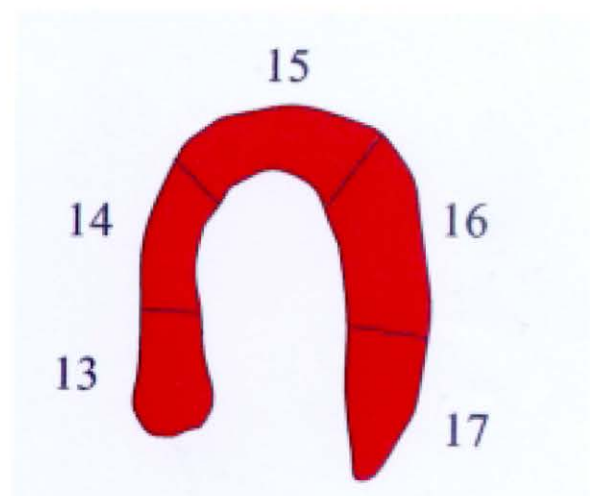


Figura n° 8: Representación de los segmentos correspondientes al eje largo horizontal (ELH).

La sensibilidad se definió como el porcentaje de verdaderos positivos con respecto al número total (verdaderos positivos y falsos negativos), y la especificidad como el porcentaje de verdaderos negativos con respecto al número total de pacientes (verdaderos negativos y falsos positivos).

Por último, la exactitud se define como el porcentaje de verdaderos positivos y negativos con respecto al número total de casos.

#### **4.13. Angiografía coronaria**

La arteriografía coronaria se realizó según técnica mediante cateterismo retrógrado percutáneo con técnica de JUDKINS. En todos los casos se realizó una ventriculografía en OAD de 30° y una ventriculografía izquierda en OAI de 45° con 20° de inclinación craneal. El contraste (Hexabrix: 35 cc a 15 cc/seg) se inyectó mediante un inyector Angiomat 6000. Las imágenes se obtuvieron digitalizadas y almacenadas "on line" mediante un sistema HYCOR de Siemens, y mediante filmación simultánea con cámara de cine de 35 mm a 25 frames/s.

El cálculo de los volúmenes ventriculares se realizó mediante el método del área-longitud<sup>122</sup>, utilizando el factor de calibración de la "distancia conocida".

Todos los estudios fueron analizados, al menos, por dos hemodinamistas muy expertos del Servicio de Cardiología Intervencionista de nuestra Institución.

En todos los casos se estableció visualmente la existencia o no de afectación segmentaria VI. Tal afectación se clasificó como hipoquinesia, aquinesia, disquinesia y aneurisma. Para el análisis segmentario el VI fue dividido en los siguientes segmentos: anterolateral, apical, septal, diafragmático, posterobasal y posterolateral.

El análisis del árbol coronario fue visual y se consideró como significativa cualquier lesión que estenosara más del 50% de la luz de un vaso principal.

A pesar de las limitaciones potenciales, el método visual es el más ampliamente utilizado y aceptado para asegurar la severidad de la estenosis coronaria.

#### **4.14. Definiciones**

Los eventos coronarios se clasificaron desde el punto de vista clínico en:

- 1.- Anterior
- 2.- Posterior, comprendiendo éste todos aquellos IAM de localización: posterior, inferior, postero-lateral y lateral.

## **5. RESULTADOS**

De los 53 pacientes, 42 realizaron una prueba ergométrica y 11 fueron sometidos a una estimulación farmacológica con dipiridamol. Todos los pacientes sometidos a la prueba de stress ergométrico (42) fueron valorables por alcanzar el 85% de la frecuencia cardíaca máxima o presentar algunos de los síntomas que se comentaron previamente (material y métodos). Ninguno de ellos presentó alguna complicación clínica o hemodinámica como consecuencia de tal prueba.

A 11 pacientes se les realizó una estimulación coronaria con dipiridamol por no ser subsidiarios de someterse a una prueba ergométrica:

- 6 pacientes por inadaptación a la cinta
- 2 por debilidad
- 2 por artrosis generalizada, y
- 1 por enfermedad vascular sistémica.

De todos ellos, sólo uno presentó una complicación inmediata postinyección del dipiridamol; que consistió en una arritmia (taquicardia ventricular). Revirtió con tratamiento médico.

Tras la inyección del radiofármaco no se observaron efectos secundarios, y sólo eventualmente algún paciente refirió un sabor de boca "metálico" inmediato a la inyección que desapareció en segundos. Esto fue más frecuente cuando la inyección del  $^{99m}\text{Tc}$ - MIBI se realizó en reposo o tras la inyección del dipiridamol.

En los estudios gammagráficos realizados no se observó ningún "defecto paradójico" (es decir, alteraciones en el estudio isotópico realizado en reposo no existentes en condiciones de estimulación).

Los 53 pacientes se dividieron según la localización del evento clínico y las definiciones comentadas anteriormente (material y métodos) en:

- 25 pacientes presentaron un IAM de localización anterior. De ellos: 24 debutaron como tal IAM, y el paciente restante refirió el antecedente de una ACTP sobre DA e ingresó con sospecha declarada de IAM en el territorio de dicho vaso.

- El resto de los pacientes presentó un IAM de localización posterior y teniendo en cuenta que un paciente padeció un IAM doble (de localización anterior y posterior), se contabilizaron un total de 29 IAM de localización posterior.

### **5.1. Identificación global de la enfermedad coronaria**

Los 53 pacientes con IAM previo presentaron alteraciones en el estudio isotópico realizado en reposo, existiendo concordancia en todos ellos con los parámetros clínicos, enzimáticos y electrocardiográficos. En 49 pacientes (92.4%) se encontró concordancia entre la lesión en los segmentos tomográficos y un vaso angiográfico afecto. En los 4 pacientes restantes (7.54%) no existió tal concordancia, ya que no hubo lesión angiográfica en el vaso teóricamente afecto en el estudio isotópico correspondiente (Figura n° 9).

De los 4 pacientes que no mostraron concordancia, 3 fueron portadores de un IAM posterior, con lesiones en segmentos tomográficos correspondientes a la arteria coronaria derecha, y sin lesiones angiográficas en dicha arteria ni otro vaso posterior; si bien dos de estos pacientes presentaron alteraciones de la motilidad segmentaria (aquinesia e hipoquinesia inferior), en los mismos segmentos tomográficos señalados como patológicos. El paciente restante presentó una lesión angiográfica significativa en CX, que el estudio tomográfico localizó como subsidiaria de CD.

La angiografía por tanto, fue negativa para el diagnóstico de estenosis coronaria en tres pacientes que presentaron alteraciones en el estudio isotópico.

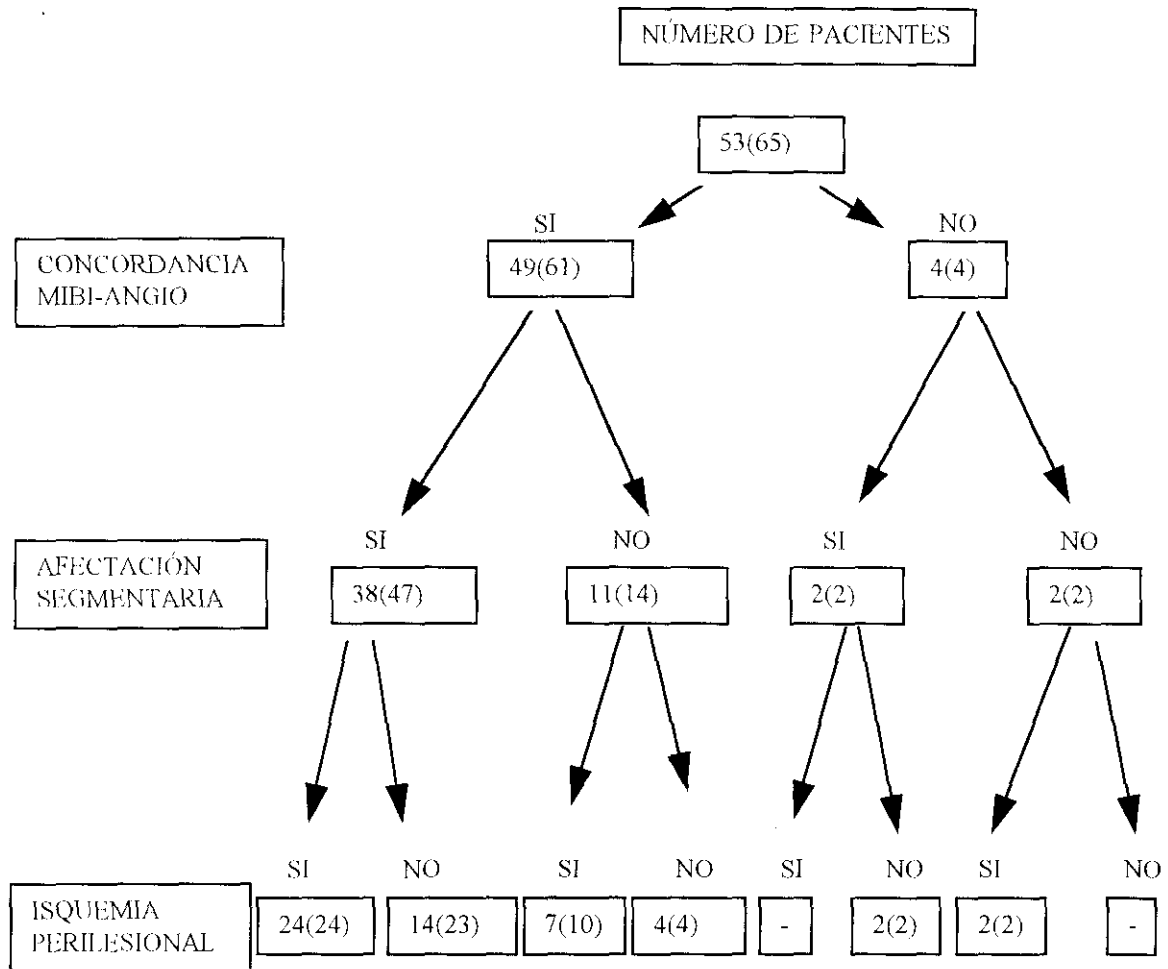


Figura n° 9: Representación esquemática de los resultados por número de pacientes y número de defectos de captación tomográficos (éstos últimos expuestos entre paréntesis); de acuerdo con los diferentes apartados que se comentan en el texto.

### 5.2. Identificación del vaso afecto a partir de los estudios realizados en condiciones de reposo

Se estableció la concordancia entre el probable vaso tomográfico responsable y la angiografía, asignando según lo descrito los diferentes segmentos tomográficos a un vaso angiográfico concreto. En la figura n° 10 se puede observar el estudio tomográfico (ejes de EC) de un paciente con una lesión angiográfica única en la coronaria derecha.

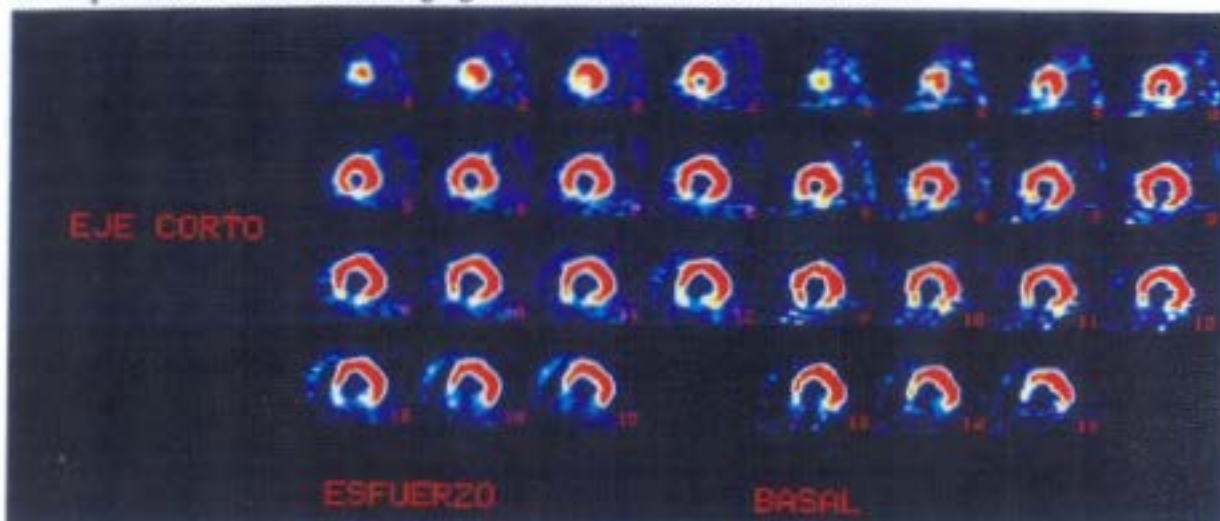


Figura n° 10: Ejes de eje corto (EC) donde se observa un defecto de captación en el segmento inferior y cuyo estudio angiográfico evidenció una lesión en la arteria coronaria derecha.

Después de diagnosticar el probable/s vaso/s responsables a partir de los estudios isotópicos realizados en reposo, se valoraron los cateterismos y se obtuvieron los siguientes resultados.

TABLA N°I: Concordancia entre el vaso/s responsable identificado mediante tomografía y la anatomía angiográfica.

VASO	SPECT	CATETERISMO
DA	25	25
CX	13	15
CD	27	18
<b>TOTAL</b>	<b>65</b>	<b>58</b>

Abreviaturas: SPECT: tomografía por emisión de fotón único. DA: descendente anterior. CX: circunfleja. CD: coronaria derecha.

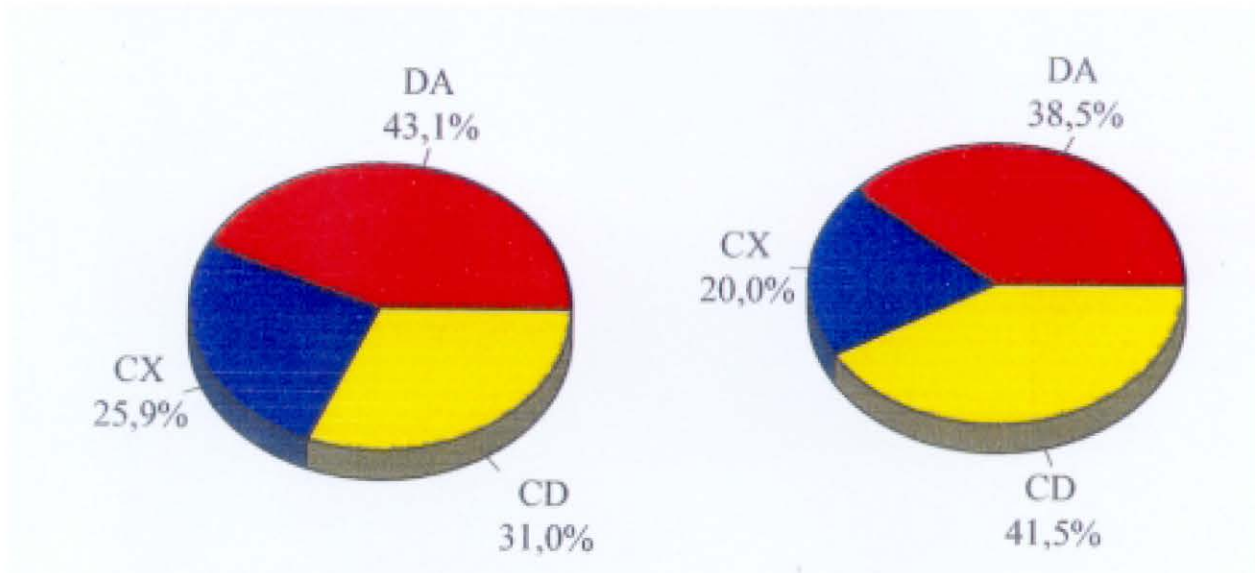


Figura n° 11: Distribución de las lesiones en los diferentes vasos según la angiografía (izquierda) y la SPECT (derecha). Abreviaturas como en el texto.

De los 53 pacientes y teniendo en cuenta los defectos tomográficos del estudio en reposo, 12 presentaron un estudio tomográfico sugestivo de enfermedad de dos vasos, y de estos 12 pacientes, sólo 8 lo presentaron angiográficamente. De ahí que el n° de casos totales expuestos en la tabla n°I supere al n° total de pacientes. Por tanto existieron 65 vasos asignados como responsables por tomografía y 58 vasos reales afectados en angiografía. En la figura n°11 se muestra la distribución por vasos de las lesiones observadas según las dos técnicas empleadas (cateterismo y SPECT).

En las tablas n° II y III se muestran los valores del Valor Predictivo Positivo, Valor Predictivo Negativo, Sensibilidad y Especificidad obtenidos a partir de los datos expuestos en la tabla n°I.

TABLA N° II: Valores del Valor Predictivo Positivo y Valor Predictivo Negativo obtenidos de la comparación entre segmentos tomográficos afectados (estudio en reposo) y la angiografía.

VASO	DA	CX	CD
VP	25	13	18
VN	33	43	31
FP	0	0	9
FN	0	2	0
VPP	100%	100%	66.66%
VPN	100%	95.5%	100%

Abreviaturas: VP: verdaderos positivos. VN: verdaderos negativos. FP: falsos positivos. FN: falsos negativos. VPP: valor predictivo positivo. VPN: valor predictivo negativo.

TABLA N° III: Valores de Sensibilidad y Especificidad del estudio tomográfico respecto a la angiografía obtenidos en cada vaso.

	DA	CX	CD
SENSIBILIDAD	100%	86.6%	100%
ESPECIFICIDAD	100%	100%	77.5%

Abreviaturas como en tablas anteriores.

### 5.3. Concordancia entre las lesiones tomográficas del estudio en reposo y las alteraciones de la motilidad segmentaria en la angiografía

De los 65 defectos de captación encontrados en el estudio realizado en reposo, presentaron alteración de la motilidad determinada por la angiografía 49 de ellos (75%).

Es decir: no todas las lesiones tomográficas del estudio isotópico realizado en reposo (16 en total), se correlacionaron con afectación segmentaria subyacente.

Si referimos los datos al n° total de pacientes, 40 (75.4%) presentaron lesión tomográfica y afectación segmentaria de la motilidad en el mismo segmento; mientras que los 13 (24.5%) pacientes restantes mostraron una discordancia entre la lesión tomográfica y la existencia de afectación segmentaria.

En la tabla n° IV se muestra la distribución de la afectación segmentaria angiográfica según la concordancia SPECT y angiografía (esquema general de la figura n° 9).

TABLA N° IV: Distribución de las lesiones de afectación segmentaria según la concordancia estudio isotópico y angiografía.

	CONCORDANCIA	DISCORDANCIA	p
AFECCIÓN SEGMENTARIA	$N_1/N_2$	$N_1/N_2$	
SI	38/47	2/2	NS
NO	11/14	2/2	NS
TOTAL	49/61	4/4	
p	0.0000	NS	

Abreviaturas:  $N_1$ : número referido a pacientes.  $N_2$ : número referido a segmentos lesionados.

En la tabla n°V se muestra la distribución de los defectos tomográficos asignados a cada vaso y la afectación segmentaria. Los datos se derivan de la tabla n° I.

TABLA n° V: Distribución de los defectos tomográficos asignados a cada vaso y la afectación segmentaria.

	CON AFECTACIÓN SEGMENTARIA	SIN AFECTACIÓN SEGMENTARIA
VASO	$N_1/N_3$	$N_2/N_3$
DA	21/25 (84%)	4/25 (16%)
CX	10/13 (77%)	3/13 (23%)
CD	18/27 (67%)	9/27 (33%)
TOTAL	49/65 (75%)	16/65 (25%)

Abreviaturas:  $N_1$ : n° de lesiones tomográficas con afectación segmentaria.  $N_2$ : n° total de lesiones tomográficas.  $N_3$ : n° de lesiones tomográficas sin afectación segmentaria. El resto de las abreviaturas como en la tabla n° I.

A la vista de estos resultados se objetivó que el 25% de las lesiones descritos en el estudio de perfusión isotópica realizado en reposo, no presentaron alteraciones de la motilidad segmentaria en el cateterismo. También puede observarse que el mayor grado de discordancia fue para la CD con un 33% de alteraciones sin afectación segmentaria subyacente.

Agrupando las lesiones atribuidas a CD o CX en un único grupo se obtienen los resultados expuestos en la tabla n°VI.

TABLA n° VI: Distribución de la afectación segmentaria resultante de la comparación entre DA y [CX y CD].

VASO	CON AFECTACIÓN SEGMENTARIA	SIN AFECTACIÓN SEGMENTARIA	p
DA	21/25 (84%)	4/25 (16%)	0.0000
[CX Y CD]	28/40 (70%)	12/40 (30%)	0.0006
P	NS	NS	

#### 5.4. Identificación de la isquemia residual perilesional

##### 5.4.1. Distribución de la isquemia residual perilesional

De los 65 defectos de captación observados en los estudios realizados en condiciones de reposo, 36 de ellos (56%) presentaron isquemia perilesional diagnosticada mediante la realización de una prueba de "stress" (BRUCE) o estimulación farmacológica (dipiridamol). Los 29 segmentos restantes (44%) no asociaron dicha isquemia perilesional.

En la figura n° 12 se observa el estudio tomográfico de un paciente con lesión única a nivel de DA por el cateterismo (Figura n° 13), e importante isquemia perilesional inducible por la prueba ergométrica.

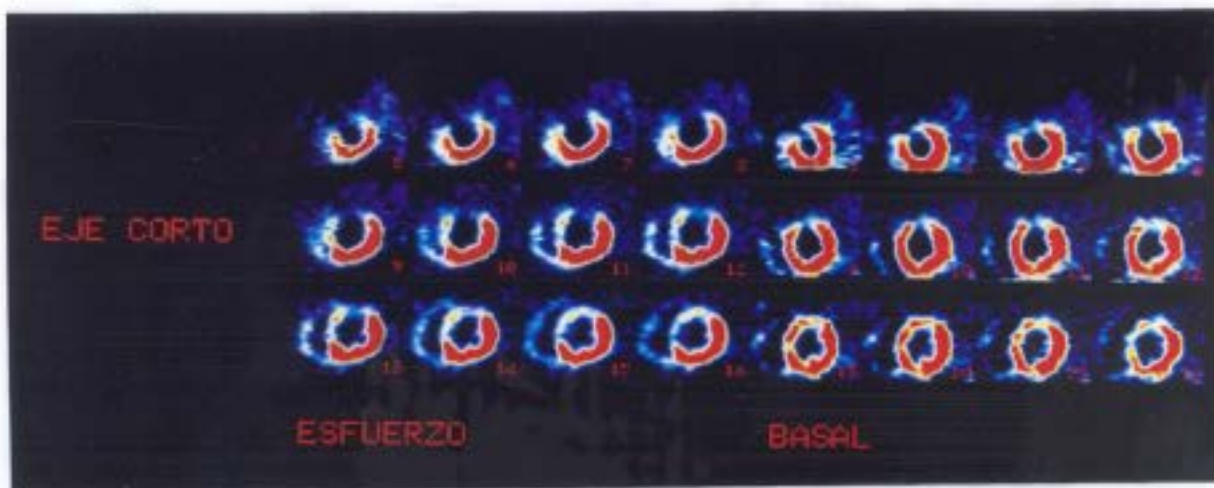


Figura n° 12: Ejes de EC donde se observan defectos de captación localizados en segmentos anterior y septo, con importante reversibilidad en el estudio basal.

Si se refieren los datos con respecto al n° total de pacientes, 33 (62.3%) presentaron isquemia perilesional; mientras que en los 20

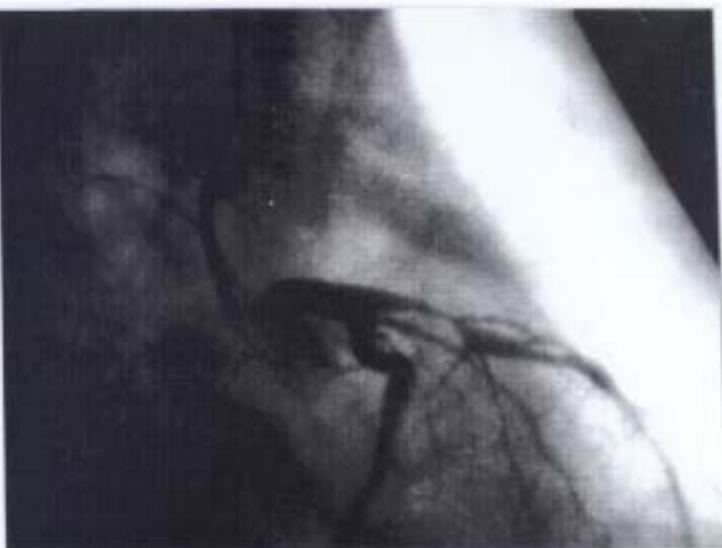


Figura n° 13: Angiografía estática selectiva donde se visualiza una lesión en DA proximal valorada en 80%.

restantes (37.7%) no se objetivó dicha isquemia perilesional (ver figura n° 9).

Teniendo en cuenta la concordancia SPECT y angiografía, se obtuvo la siguiente distribución de la isquemia perilesional que se muestra en la tabla n° VII.

TABLA N°VII: Distribución de las lesiones que asociaron isquemia perilesional según la concordancia entre el estudio isotópico y la angiografía.

ISQUEMIA PERILESIONAL	CONCORDANCIA	DISCORDANCIA	p
	$N_1/N_2$	$N_1/N_2$	
SI	31/34	2/2	NS
NO	18/27	2/2	NS
TOTAL	49/61	4/4	
p	0.008	NS	

Abreviaturas:  $N_1$ : número referido a pacientes.  $N_2$ : número referido a segmentos lesionados.

La distribución de la isquemia perilesional por vasos se expresa en la tabla n° VIII.

TABLA N°VIII: Distribución a nivel de cada vaso de las lesiones del estudio isotópico que asociaron isquemia perilesional.

VASO	CON ISQUEMIA PERILESIONAL	SIN ISQUEMIA PERILESIONAL
DA	16/25 (64%)	9/25 (36%)
CX	6/13 (46%)	7/13 (54%)
CD	14/27 (52%)	13/27 (48%)
TOTAL	36/65 (56%)	29/65 (44%)

Abreviaturas como en tablas anteriores.

Agrupando las lesiones correspondientes a CX y CD en un único grupo, y comparando DA y [CX y CD] obtuvimos los resultados expuestos en la tabla n° IX.

TABLA N° IX: Distribución de la isquemia perilesional a nivel de DA y [CX y CD].

VASO	CON ISQUEMIA PERILESIONAL	SIN ISQUEMIA PERILESIONAL	p
DA	16/25 (64%)	9/25 (36%)	NS
[CX Y CD]	20/40 (50%)	20/40 (50%)	NS
p	0.39 (NS)	0.56 (NS)	

Abreviaturas como en tablas anteriores.

#### 5.4.2. Isquemia perilesional isotópica y afectación de la motilidad segmentaria en la coronariografía

De las 49 lesiones que presentaron afectación segmentaria de la motilidad 24 (48.9%) presentaron isquemia perilesional mientras que 25 (51%) no asociaron dicha isquemia (p:NS).

Por el contrario, en las 16 lesiones restantes sin alteraciones de la motilidad la isquemia perilesional estuvo presente en 12 de ellas (75%); mientras que no se asoció en 4 (25%) (p:0.004).

Si referimos los datos al n° de pacientes, observamos que de 40 pacientes con alteraciones de la motilidad segmentaria, 24 (60%) asociaron isquemia perilesional; mientras que en los 16 (40%) restantes no se observó (p:0.06).

Por último, de los 13 pacientes que no tuvieron afectación de la motilidad 9 (69%) presentaron isquemia perilesional; no existiendo ésta en los 4 (30%) pacientes restantes (p:0.04).

De acuerdo con la existencia o no de isquemia perilesional y afectación de la motilidad segmentaria, se definieron 4 grupos: I, II, III y IV. La distribución por vasos individuales se muestra en la tabla n° X.

TABLA N°X: Distribución de la isquemia perilesional y la afectación de la motilidad segmentaria por vasos individuales.

GRUPOS	I	II	III	IV
AFECTACIÓN SEGMENTARIA	SI	SI	NO	NO
ISQUEMIA PERILESIONAL	SI	NO	SI	NO
DA	14 (56%)	7 (28%)	2 (8%)	2 (8%)
CX	4 (31%)	6 (46%)	2 (15%)	1 (8%)
CD	6 (22%)	12 (44%)	8 (30%)	1 (4%)

Abreviaturas como en tablas anteriores.

Agrupando los vasos en DA y [CX y CD] al igual que en tablas anteriores; y separando los cuatro grupos según la existencia o no de afectación segmentaria, se obtuvieron las siguientes tablas.

TABLA N° XI: Distribución de la afectación segmentaria e isquemia perilesional en los grupos I y II, comparando DA y [CX y CD] y referente al número total de lesiones de cada vaso (DA y [CX y CD]).

GRUPOS	I	II	p
AFECTACIÓN SEGMENTARIA	SI	SI	
ISQUEMIA PERILESIONAL	SI	NO	
DA	14/25 (56%)	7/25 (28%)	0.04
[CX Y CD]	10/40 (25%)	18/40 (45%)	0.057
p	0.01	NS	

Abreviaturas como en tablas anteriores.

En la tabla n° XII se muestran los mismos datos pero referentes a los grupos III y IV.

TABLA N° XII: Distribución de la afectación segmentaria e isquemia perilesional en los grupos III y IV, comparando DA y [CX y CD] y referente al número total de lesiones de cada vaso (DA y [CX y CD]).

GRUPOS	III	IV	p
AFECTACIÓN SEGMENTARIA	NO	NO	
ISQUEMIA PERILESIONAL	SI	NO	
DA	2/25 (8%)	2/25 (8%)	NS
[CX Y CD]	10/40 (25%)	2/40 (5%)	0.02
p	0.1 (NS)	0.9 (NS)	

Abreviaturas como en tablas anteriores.

En las tablas n° XIII y XIV se muestran los mismos datos que los expuestos en las tablas n° XI y XII; pero los valores se refieren al número total de lesiones con y sin afectación segmentaria.

TABLA N° XIII: Distribución de la afectación segmentaria e isquemia perilesional en los grupos I y II, comparando DA y [CX y CD] y referente al número total de lesiones con afectación segmentaria en cada vaso (DA y [CX y CD]).

GRUPOS	I	II	p
AFECTACIÓN SEGMENTARIA	SI	SI	
ISQUEMIA PERILESIONAL	SI	NO	
DA	14/21 (67%)	7/21 (33%)	0.028
[CX Y CD]	10/28 (36%)	18/28 (64%)	0.030
p	0.029	0.029	

Abreviaturas como en tablas anteriores.

TABLA N° XIV: Distribución de la afectación segmentaria e isquemia perilesional en los grupos III y IV, comparando DA y [CX y CD] y referente al número total de lesiones sin afectación segmentaria en cada vaso (DA y Vasos Posteriores).

GRUPOS	III	IV	p
AFECTACIÓN SEGMENTARIA	NO	NO	
ISQUEMIA PERILESIONAL	SI	NO	
DA	2/4 (50%)	2/4 (50%)	NS
[CX Y CD]	10/12 (83%)	2/12 (17%)	0.08
p	0.5 (NS)	0.5 (NS)	

Abreviaturas como en tablas anteriores.

La distribución de la isquemia perilesional según los diferentes grados de afectación segmentaria se expresa en la tabla n° XV.

TABLA N° XV: Distribución de la isquemia perilesional de acuerdo con los diferentes grados de afectación segmentaria.

GRADOS	CON ISQUEMIA PERILESIONAL	SIN ISQUEMIA PERILESIONAL
HIPOCINESIA	10	10
ACINESIA	9	10*
DISCINESIA	4**	6***

\* De los 10 casos, 8 correspondieron a CD.

\*\* Todos los casos correspondieron a DA.

\*\*\* De los 6 casos, 5 se localizaron en DA.

### 5.4.3. Isquemia perilesional y grado de estenosis de la luz del vaso

El grado de estenosis de la luz del vaso se valoró de acuerdo la siguiente clasificación:

1º- estenosis = 100%

2º- "  $\geq 70\%$

3º- "  $< 70\%$ .

De acuerdo con esta valoración, las 65 lesiones diagnosticadas en el estudio isotópico se repartieron de la siguiente manera:

- 22 (34%) estenosis = 100%

- 32 (49%) lesiones  $\geq 70\%$

- 11 (17%) "  $< 70\%$ .

De los 34 segmentos que presentaron isquemia perilesional (dentro del grupo concordancia tomografía-angiografía, ver esquema general de la figura nº 9), 11 (32%) correspondieron a estenosis de la luz del vaso del 100%, 17 (50%) se asociaron a estenosis  $\geq 70\%$ , y el resto, es decir 6 segmentos (17.6%), presentaron una estenosis  $<$  del 70% (Tabla nº XVI).

En cuanto a los 27 segmentos que no asociaron isquemia perilesional, la distribución fue: 11 (41%) con estenosis del 100%, 15 (55.5%) correspondieron a lesiones de la luz del vaso  $\geq 70\%$ , y el segmento restante (4%) se asoció a una obstrucción  $< 70\%$ . Lo anteriormente expuesto queda expresado en la Tabla nº XVI.

TABLA N°XVI: Distribución de las lesiones según la existencia o no de isquemia perilesional y el grado de estenosis de la luz del vaso.

GRADO DE ESTENOSIS	100%	$\geq 70\%$	$< 70\%$
CON ISQUEMIA PERILESIONAL	11 (32%)	17 (50%)	6 (18%)
SIN ISQUEMIA PERILESIONAL	11 (41%)	15 (55%)	1 (4%)
p	NS	NS	0.007

De los 4 segmentos que presentaron discordancia entre el SPECT y el cateterismo todos ellos (100%) se asociaron a lesiones de la luz del vaso < 70%.

#### 5.4.4. Grado de estenosis y circulación colateral

De igual manera se valoró la distribución de la presencia o no de circulación colateral visible en el cateterismo con el grado de obstrucción coronaria, obteniéndose los resultados que se observan en la tabla nº XVII.

TABLA N°XVII: Distribución de la existencia o no de circulación colateral visible en cateterismo y el grado de obstrucción coronaria.

GRADO DE ESTENOSIS	100%	≥ 70%	< 70%
CON CIRCULACIÓN COLATERAL	4 (64%)	7 (22%)	0
SIN CIRCULACIÓN COLATERAL	8 (36%)	25 (78%)	11 (100%)

#### 5.4.5. Isquemia perilesional y circulación colateral

En la TABLA N° XVIII se muestran los resultados obtenidos de la valoración conjunta de la existencia o no de isquemia perilesional y circulación colateral visible.

TABLA N°XVIII: Resultados obtenidos de valorar la existencia o no de isquemia perilesional conjuntamente con la circulación colateral visible en el cateterismo.

	CON C. C.	SIN C.C.	p
CON I. P.	9 (25%)	27 (75%)	0.0001
SIN I. P.	12 (41%)	17 (59%)	NS
p	NS	NS	

Abreviaturas: I.P.: isquemia perilesional, C.C.: circulación colateral.

Expresados los datos con respecto al n° total de lesiones detectadas en condiciones de reposo (65), observamos que 21 (32%) presentaron circulación colateral visible en el cateterismo mientras que el resto 44 (68%) no asoció dicha circulación colateral.

Esta relación (isquemia perilesional y circulación colateral) se valoró en cada vaso y los resultados se expresan en la tabla n° XIX.

TABLA N°XIX: Distribución de la isquemia perilesional y la circulación colateral visible en la angiografía a nivel de cada vaso.

I. P.	SI	NO	SI	NO
C.C.	SI	SI	NO	NO
DA	2	5	13	5
CX	3	3	3	4
CD	3	4	11	9

Abreviaturas como en tablas anteriores.

En la tabla n° XX se muestran los resultados obtenidos de la tabla n° XIX valorando exclusivamente la existencia de isquemia perilesional, agrupando los vasos posteriores ([CX y CD]), y comparando con DA.

TABLA N° XX: Distribución de la isquemia perilesional asociada o no a circulación colateral visible por angiografía comparando DA y [CX y CD].

I. P.	SI	SI	
C. C.	SI	NO	
DA	2	13	p:0.0002
[CX Y CD]	6	14	p:0.0029

Abreviaturas como en tablas anteriores.

### 5.5. Identificación de la isquemia residual inducida remota en otro vaso diferente al del IAM

De los 53 pacientes 27 presentaban enfermedad angiográfica de un solo vaso de los cuales el estudio de perfusión isotópico diagnosticó correctamente como tales 20 casos (74.07%), 6 fueron considerados como enfermedad de dos vasos y uno como enfermedad de tres vasos.

Como enfermedad angiográfica de dos vasos se contabilizaron 18 casos, de los cuales el estudio con  $^{99m}\text{Tc}$ -MIBI diagnosticó correctamente 14 pacientes (77.77%); dos casos se consideraron como enfermedad de un vaso y otros dos como enfermedad de tres vasos.

De los 7 pacientes con enfermedad de tres vasos por el cateterismo el estudio tomográfico diagnosticó correctamente 6 pacientes (85.71%), considerando el caso restante como una enfermedad de dos vasos. En la figura nº 14 se observa el estudio tomográfico (ejes de EC), de un paciente diagnosticado de enfermedad de tres vasos por cateterismo (Figura nº 15).

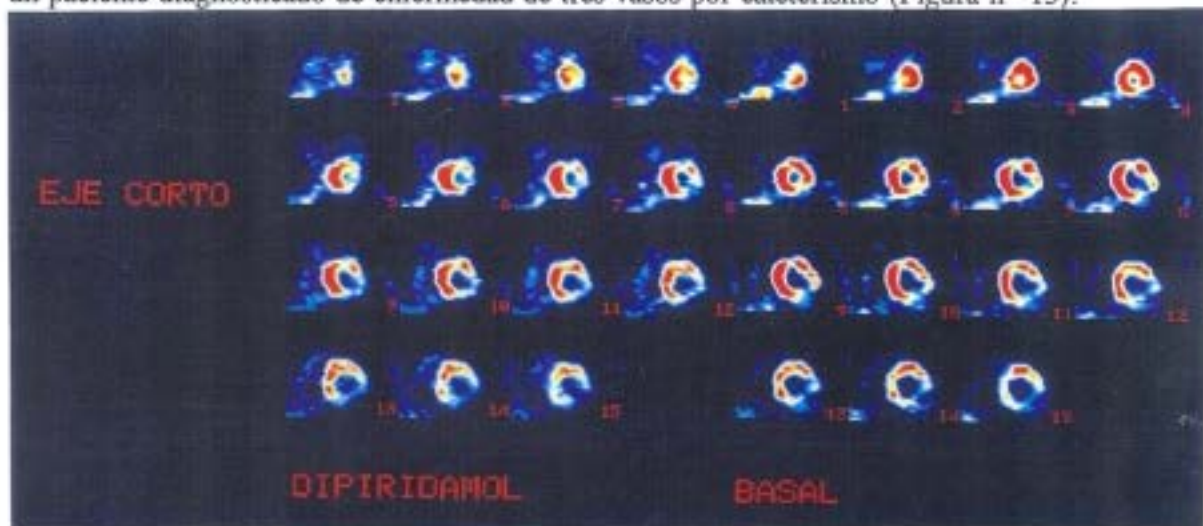


Figura nº 14: Ejes de EC donde se observan defectos de captación en segmentos miocárdicos dependientes de los tres vasos.

El paciente restante no presentaba lesión angiográfica en ningún vaso coronario, cumplió parámetros clínicos de haber padecido un IAM posterior, y por el estudio isotópico se diagnosticó de enfermedad de un vaso.

Por tanto, el estudio tomográfico de perfusión diagnosticó lesión monovaso en el 74% de los pacientes; siendo la enfermedad multivaso localizada en el 80% de los casos.

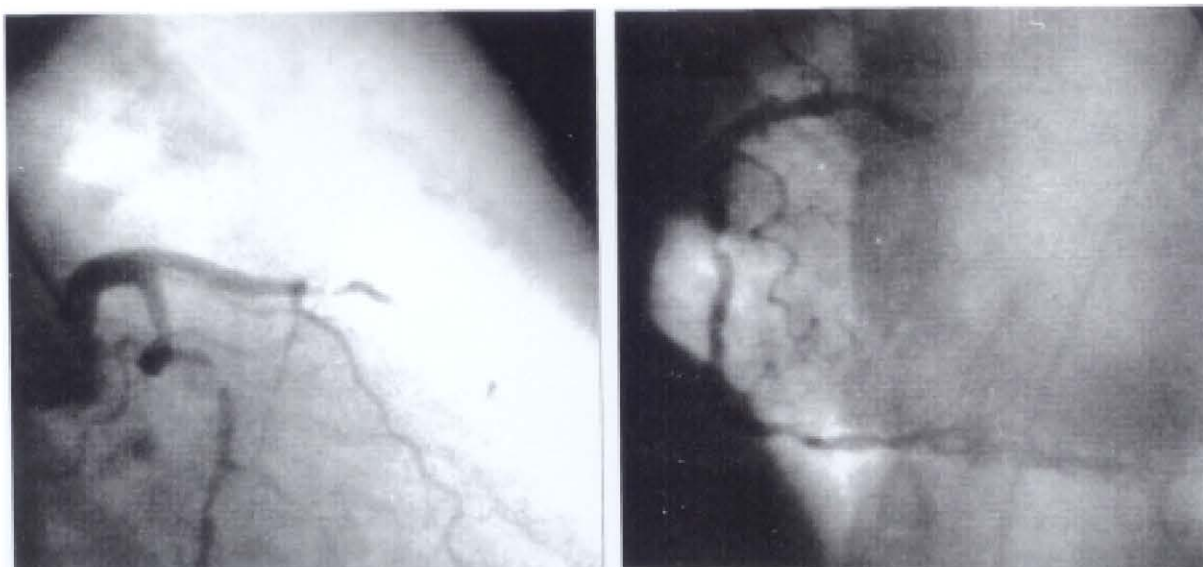


Figura n° 15: Estudio angiográfico estático donde se observan lesiones en DA, CX (izquierda) y CD (derecha), valoradas en un 90%, 90% y 80% respectivamente.

#### 5.5.1. Isquemia residual remota inducida a nivel de cada vaso

Los resultados de la isquemia inducida en otro vaso diferente al de la localización del evento primario obtenidos mediante la prueba de estimulación ergométrica o farmacológica (dipiridamol), se expone en la tabla n° XXI.

TABLA N°XXI: Distribución por vasos individuales de la isquemia inducida por la estimulación (ergométrica o farmacológica) en otro vaso diferente al responsable del evento primario

SPECT	POSITIVO	POSITIVO	NEGATIVO	NEGATIVO
ANGIO.	POSITIVO	NEGATIVO	POSITIVO	NEGATIVO
	(VP)	(FP)	(FN)	(VN)
DA	7	1	2	43
CX	5	1	2	45
CD	10	4	0	39

Abreviaturas: ANGIO.: angiografía, el resto como en tablas anteriores.

Es decir, en 22 pacientes (41.5%) se detectó isquemia inducida en otro vaso diferente al del IAM.

Los valores de Sensibilidad, Especificidad, Valor Predictivo Positivo y Valor Predictivo Negativo se exponen en la tabla n° XXII:

TABLA N°XXII: Valores de Sensibilidad, Especificidad, Valor Predictivo Positivo y Valor Predictivo Negativo de isquemia inducida diagnosticada para cada vaso.

VASO	DA	CX	CD
SENSIBILIDAD	78%	71.4%	100%
ESPECIFICIDAD	97%	98%	91%
VPP	87.5%	83.3%	71%
VPN	95.5%	95.7%	100%

Abreviaturas como en tablas anteriores.

En los 25 pacientes que demostraron lesión a nivel de DA en el estudio tomográfico realizado en condiciones de reposo, el probable vaso inducido se repartió de la siguiente manera:

- en 12 no se observó vaso inducido
- en 2 fue la CX exclusivamente el vaso afecto inducido
- 2 casos fueron para la CX y CD conjuntamente
- 7 para la CD exclusivamente
- y, por último, en 2 pacientes se diagnosticó la CD como vaso inducido por tomografía correspondiendo a CX los dos casos.

En los pacientes que presentaron la lesión del estudio realizado en reposo en los segmentos dependientes exclusivamente de CX, 5 en total, el probable vaso inducido se repartió de la siguiente manera:

- un caso tuvo la DA como vaso inducido
- otro caso fue para la CD

- un caso no presentó lesión inducida
- otro resultó ser un falso negativo para la DA
- y el restante fue un falso positivo para la CD.

De los 15 pacientes que objetivaron alteraciones en los segmentos exclusivamente tributarios de CD; se obtuvieron los siguientes resultados en cuanto a lesiones inducidas:

- en 9 no asociaron lesión inducida
- 2 tuvieron la DA
- 1 se localizó en DA y CX (conjuntamente)
- 1 fue para la CX
- 1 resultó ser lesión inducida para la DA y un falso positivo para la CX
- por último, el caso restante fue un falso negativo para la DA.

#### 5.5.2. Grado de estenosis en los vasos que presentaron isquemia residual remota inducida

Las estenosis coronarias se clasificaron en tres grupos según el porcentaje de obstrucción de las mismas: estenosis  $> 50\%$ ,  $> 75\%$  y  $> 90\%$ .

En la Tabla n° XXIII se expone la distribución de las lesiones inducidas a nivel de cada vaso y según el grado de obstrucción coronaria.

TABLA N° XXIII: Distribución de las lesiones inducidas a nivel de cada vaso y según el grado de obstrucción coronaria.

GRADO DE ESTENOSIS	$> 50\%$	$< 75\%$	$> 90\%$
DA	0	5	2
CX	2	2	1
CD	3	4	3

Abreviaturas como en tablas anteriores.

## **6. DISCUSIÓN**

Se ha comentado en el capítulo de **OBJETIVOS** que nuestro trabajo se debía encaminar a examinar el rendimiento adecuado de estos nuevos compuestos ( $^{99m}\text{Tc}$ -MIBI) con la técnica SPECT, en el diagnóstico y valoración de pacientes con eventos coronarios previos.

Para ello fue preciso analizar un conjunto de aspectos que fueron desde elementos puramente diagnósticos (detección de vasos con enfermedad obstructiva), hasta la posibilidad de valorar la repercusión funcional de dicha enfermedad obstructiva teniendo la angiografía como referencia.

### 6.1. Nuevos compuestos y nueva técnica

Pensamos que hoy por hoy es preferible utilizar como radionucléido, siempre que sea posible, el  $^{99m}\text{Tc}$  para cualquier estudio de Medicina Nuclear. Sus propiedades físicas justifican plenamente su amplia utilización:

1) Su emisión gamma es óptima para las gammacámaras, obteniéndose una mejor resolución.

2) Semiperiodo más corto: lo que permite una mejor dosimetría, inyectar dosis más altas y obtener un flujo fotónico más alto.

3) Presenta una mayor energía de emisión con la consiguiente menor atenuación y menor efecto "scatter".

4) Se obtiene de generadores lo que permite una disponibilidad más fácil y económica, sin que sean necesarias condiciones especiales en su distribución desde los centros de fabricación.

En los estudios de perfusión miocárdica, esto supone "desbancar" al isótopo utilizado hasta ahora, esto es:  $^{201}\text{Tl}$ . Sus propiedades físicas así lo recomiendan:

1) Emisión gamma de 69-83 Kev lo cual conlleva una importante atenuación y dispersión ("scatter").

2) Semiperiodo: 73 horas por lo que se han de inyectar dosis bajas para que los niveles de exposición a radiaciones de los pacientes sean más bajas.

3) Se produce en ciclotrón por lo que es difícil su disponibilidad.

A la vista de nuestros resultados podemos afirmar que los isonitrilos marcados con  $^{99m}\text{Tc}$  son al menos tan válidos como el  $^{201}\text{Tl}$  para el diagnóstico y valoración del paciente portador de un evento coronario previo.

Junto con estos nuevos compuestos, la introducción en el mercado de gammacámaras con sistema tomográfico (SPECT), pensamos que posibilita una alternativa en el diagnóstico de la enfermedad coronaria. La SPECT aporta una mayor calidad de imagen al utilizarse estos compuestos (MIBI) marcados con  $^{99m}\text{Tc}$ , además de evitar el "solapamiento" de estructuras vecinas, y aumentar la resolución de contraste entre el tejido normal e isquémico. Esto permite la visualización de lesiones no severamente isquémicas, es decir, lesiones con un porcentaje de obstrucción comprendidas entre el 50%-75%, como figura en nuestros resultados.

Cuando se utilicen compuestos marcados con  $^{99m}\text{Tc}$ , es preferible emplear el sistema SPECT a las imágenes planares; siempre y cuando la colaboración del paciente lo permita.

## **6.2. Rendimiento en la identificación global de enfermedad coronaria**

En nuestros resultados obtuvimos una concordancia del 100% (53/53) entre la lesión tomográfica y la descrita por los parámetros clínicos, enzimáticos y electrocardiográficos. La concordancia angiografía-tomografía existió en 49 (92.4%) pacientes.

En los casos que no hubo concordancia (4 pacientes), podemos decir lo siguiente: de los 3 FP tomográficos, 2 presentaron afectación de la motilidad en los mismos segmentos tomográficos lesionados; lo cual podría indicar recanalización del vaso (CD) previamente obstruido.

Por tanto, estos pacientes no se deberían considerar como tales FP tomográficos; y no se podría hablar de no concordancia entre la SPECT y el cateterismo, sino más bien, que éste último (en lo que se refiere a estenosis coronarias significativas), no puede ser considerado como "gold standard". Dicho de otra manera: la no existencia de estenosis obstructivas significativas en un momento dado, no descarta lesión en tejido miocárdico.

Referente al paciente restante, tampoco se puede considerar como no concordancia entre angiografía y SPECT puesto que se diagnosticó por las dos técnicas como enfermedad de un vaso; si bien no el mismo (CX por angiografía y CD por tomografía), y esto se pudiera explicar por el "solapamiento" de los segmentos correspondientes a dichos vasos en la tomografía, como más adelante veremos.

A la vista de esto, se puede decir que los estudios de perfusión con <sup>99m</sup>Tc-MIBI permiten demostrar la presencia de IAM y confirmar la localización del mismo. Dado que obtuvimos tres "FP" se puede afirmar que el IAM no es predecible por la coronariografía, y que las estenosis responsables de dicho IAM varían desde ser completas (obstrucción del 100%), hasta localizarse en vasos "normales" angiográficamente. Desde este punto de vista, y valorando exclusivamente el % de estenosis coronaria, la coronariografía no debería ser considerada como "gold standard" respecto a los estudios de perfusión. Más bien al contrario: los estudios de perfusión miocárdica deberían ser considerados como técnica "standard" de referencia para descartar o confirmar la existencia de lesión en **tejido** miocárdico atribuible a cualquier etiología: disfunción de las células endoteliales, aumento de resistencias vasculares, estenosis obstructivas significativas, etc.

En este estudio los valores de Sensibilidad obtenidos por los estudios isotópicos de perfusión para el diagnóstico global de enfermedad coronaria (100% de los pacientes), están en consonancia con los obtenidos por otros autores.

Kahn y al<sup>41</sup> señalaron un valor de 95%, Kiat y al<sup>42</sup> obtuvieron 93%, Iskandrian y al<sup>86</sup> describieron el valor más bajo:82% y, por último, Van Train y al<sup>123</sup> en un estudio multicéntrico llevado a cabo recientemente, refieren un 90% de sensibilidad.

### **6.3. Rendimiento en la identificación del vaso afecto a partir de los estudios realizados en condiciones de reposo**

Cuando se compararon los vasos asignados por tomografía y angiografía se observó que los mejores resultados se obtuvieron para la arteria descendente anterior, existiendo una concordancia del 100%. No fue así en los vasos posteriores, fundamentalmente a nivel de coronaria derecha. Ello es debido probablemente a la existencia de solapamiento entre los dos vasos a nivel de tejido miocárdico irrigado, independiente de la anatomía coronaria angiográfica.

En general hubo una buena relación entre los segmentos tomográficos asignados a un territorio vascular determinado y dicho vaso angiográfico, pero hay que tener en cuenta:

- que una DA recurrente puede irrigar el apex y la región más distal de la cara inferior (segmentos 8 y 9 de nuestra clasificación). Dentro de nuestra casuística esto ocurrió en un paciente.
- el apex (segmento 9) no se asignó a ningún territorio coronario específico, y se atribuyó a DA o CD según la afectación de segmentos colindantes.
- existe solapamiento de los territorios de CX y CD; hasta el punto de depender de la dominancia. Sobre este punto hay confusiones frecuentemente. Se aceptan tres situaciones diferentes:
  - dominancia anatómica: los ramos ventriculares y la descendente posterior dependen de la CD.
  - dominancia angiográfica: la descendente posterior depende de la CD y los ramos ventriculares de la CX.
  - situación de "no dominancia": ni la descendente posterior ni los ramos ventriculares nacen de la CD.

Cuando hubo una dominancia izquierda los segmentos tomográficos correspondientes a CD estuvieron irrigados en realidad por la CX (cuatro pacientes de nuestra casuística).

Por tanto, la variada distribución vascular provocó a su vez, una distribución variable en cuanto a localización en segmentos tomográficos concretos tributarios de CX y CD.

En nuestro estudio fue posible diagnosticar y diferenciar lesiones a nivel de cada vaso, y a pesar del solapamiento de los territorios dependientes de vasos posteriores ( CX y CD); el estudio tomográfico tiene potencia discriminatoria para señalar alteraciones de estos vasos. Ello tiene mucho interés en IAM sin Q y con bloqueo de rama, donde los parámetros electrocardiográficos no permiten asegurar la localización de la lesión.

Por vasos individuales, las cifras de sensibilidad obtenidas están en consonancia con los rangos obtenidos por otros autores<sup>41,123,124</sup>; siendo DA y CD los vasos que presentaron mayor sensibilidad y CX la menor; en todos estos estudios. Por contra, la mayor especificidad se obtuvo en DA y CX, siendo éstas equiparables y estando comprendidas dentro de los rangos descritos por otros autores<sup>123,124</sup>. Globalmente el mejor rendimiento se obtuvo para la DA que presentó un VPP y VPN del 100%. Probablemente en esto influya el mayor territorio muscular (> 50%) irrigado por este vaso.

A nivel de CD, la baja especificidad (77.5%) pensamos que es atribuible a varias causas. Por ejemplo, una de ellas se debe a los "FP" tomográficos descritos anteriormente correspondientes a 3 IAM posteriores que no debieran ser considerados como tales FP, ya que la coronariografía en estos casos no se debe emplear como técnica de referencia, como se ha comentado anteriormente.

Por otro lado, artefactos como la atenuación diafragmática, hepática y del método de reconstrucción originados por la alta actividad hepática e intestinal; pueden simular "defectos" de captación inexistentes en segmentos inferiores.

#### **6.4. Concordancia entre las lesiones tomográficas en condiciones de reposo y las alteraciones segmentarias de la motilidad en la angiografía**

De los datos expuestos en la tabla nº IV, se objetivó que cuando existió concordancia SPECT-angiografía, la presencia de afectación segmentaria subyacente fue significativamente más frecuente que la ausencia de ésta (p:0.0000).

A la vista de los resultados (tabla nº V) también se observó que el 25% de las lesiones tomográficas descritas en condiciones de reposo, no presentaron alteraciones segmentarias de la motilidad. Las posibles causas de esto habría que buscarlas en:

1º- la población de estudio está compuesta por pacientes sometidos a fibrinólisis, en los que a veces, no llega a producirse un IAM en el sentido de afectación segmentaria.

2º- la existencia de un "defecto de captación" en el estudio de perfusión isotópico realizado en condiciones de reposo, no confirma que dicha lesión sea una zona necrótica.

3º- el significado de dicho "defecto de captación" podría ser la existencia de lesiones obstructivas en los vasos lo suficientemente severas como para producir un "disbalance" del flujo coronario en condiciones de reposo. Estos casos, si bien no ha sido objeto de estudio en nuestro trabajo, podrían constituir un subgrupo de alto riesgo, ya que se puede suponer que el grado de isquemia es muy severo.

De los datos que se muestran en la tabla nº VI se puede deducir que, tanto a nivel de DA como de vasos posteriores, es significativamente más frecuente la existencia de afectación segmentaria (p:0.0000 y p:0.0006 respectivamente); si bien no fue significativa la comparación entre ambos vasos.

## 6.5. Rendimiento para la detección de isquemia residual perilesional

### 6.5.1. Isquemia residual perilesional por vasos

La isquemia perilesional se objetivó en 36 (56%) de las 65 lesiones tomográficas diagnosticadas en el estudio de reposo, y no se visualizó en las 29 (44%) restantes. La existencia de isquemia perilesional supone asumir la presencia de miocardio en "riesgo".

Al igual que con la afectación segmentaria, cuando existió concordancia entre la SPECT y la angiografía, la presencia de isquemia perilesional fue significativamente más frecuente ( $p:0.008$ ) (tabla nº VII). Los pacientes portadores de IAM constituyen pues, un grupo heterogéneo con rango amplio de miocardio en "riesgo" (tabla nº VIII); si bien no existió diferencia significativa (tabla nº IX).

A la vista de estos datos se puede decir que en los IAM tratados con fibrinolíticos es frecuente la isquemia residual perilesional (62.3% de los pacientes). Al ser fibrinolizados, hace pensar que se traten de IAM incompletos; y los estudios de perfusión tomográficos identifican estos IAM no completos en un alto %. Es decir:

- podemos decir que la fibrinólisis es eficaz: evita los IAM completos.
- la técnica permite identificar un gran número de IAM no completos. La isquemia residual perilesional indica que hay células susceptibles de sufrir isquemia.

Por otro lado, hay que recordar que los trombolíticos originan como secuela miocardio en riesgo, cuyo significado clínico es preciso valorar por estudios funcionales no invasivos; dado el elevado nº de FN que tienen las pruebas ergométricas<sup>125</sup>. Del estudio angiográfico no se puede inferir si las estenosis residuales que se derivan de la terapia fibrinolítica, ocasionan o no isquemia alrededor del área necrótica. Dicho de otra manera: el cateterismo no puede asegurar el "área de riesgo". Sólo en aquellos casos donde la arteria esté recanalizada, se puede sospechar la presencia de isquemia perilesional.

Por todo ello, podemos decir que la isquemia residual perilesional únicamente se puede diagnosticar mediante la realización de una prueba de estimulación coronaria (ergométrica o farmacológica) **asociada** a un estudio de perfusión con isótopos.

Si bien últimamente se han realizado estudios de estimulación coronaria asociada a ecocardiografía, todos los autores están de acuerdo en que dichas exploraciones tienen menor sensibilidad que los estudios de perfusión con isótopos<sup>126,127,128,129,130</sup>.

#### 6.5.2. Isquemia perilesional y afectación segmentaria de la motilidad

De las 49 lesiones en las que se detectó afectación segmentaria de la motilidad, la isquemia perilesional se visualizó en el 48.9% de las mismas; y no se objetivó en el 51% (p:NS). Cuando no existió tal afectación segmentaria subyacente, la isquemia perilesional se observó en el 75% de los casos, y no fue así en el 25% restante (p:0.004). Es decir: cuando las lesiones presentaron afectación segmentaria, la isquemia perilesional estuvo presente en el 50% de los casos (aproximadamente). Por tanto, la existencia de afectación segmentaria no descarta ni afirma la existencia de isquemia perilesional. Cuando las lesiones no asociaron afectación segmentaria, lo más frecuente fue la existencia de isquemia perilesional (p:0.004). Por tanto, de la presencia de la isquemia perilesional no se puede inferir la existencia de afectación segmentaria, y al contrario: de la presencia de alteraciones de la motilidad no es posible presuponer la existencia de isquemia perilesional.

Refiriendo los datos al número de pacientes, se observó que existiendo o no afectación segmentaria; lo más frecuente es que exista isquemia perilesional (p:0.06 y 0.04 respectivamente).

Según la asociación de estos dos parámetros en el mismo territorio vascular, se podría estratificar a los pacientes en cuatro categorías (tabla nº X):

1) Pacientes **con** afectación segmentaria e isquemia perilesional asociada: se trataría de pacientes con miocardio "viable" demostrado.

2) Pacientes **con** afectación segmentaria **sin** isquemia periinfarto: plantearían la duda sobre la existencia de miocardio viable. Se exige en estos casos demostrar dicha viabilidad por otros medios diagnósticos (reinyección de Talio, tomografía por emisión de positrones, etc.).

3) Pacientes **sin** afectación segmentaria pero **con** isquemia perilesional asociada: se tratarían de pacientes con miocardio "en riesgo", y, por último

4) Pacientes **sin** afectación segmentaria y **sin** isquemia perilesional: los cuales implicarían lesiones no significativas y no exigirían actitudes terapéuticas especiales; a diferencia de las tres categorías expuestas anteriormente.

De los datos expuestos en la tablas nº XI y XII podemos inferir lo siguiente:

- En presencia de afectación segmentaria, la DA produce más frecuentemente isquemia perilesional, de forma significativa con respecto a [CX y CD] (p:0.01). Conclusión: la cantidad de miocardio viable especulativa es mayor cuando el vaso responsable es la DA. Probablemente esto sea debido a IAM más extensos con áreas no necróticas (miocardio "aturdido", "hibernado",...).

- En presencia de afectación segmentaria, la DA produce significativamente más isquemia residual perilesional (p:0.04). Probablemente es porque las lesiones residuales son severas.

A nivel de vasos posteriores, cuando existe afectación segmentaria, es menos frecuente la existencia de isquemia perilesional (p:0.057).

- Cuando no existe afectación segmentaria subyacente, la DA produce menos isquemia perilesional y son los vasos posteriores los que más frecuentemente se acompañan de isquemia residual perilesional en ausencia de alteraciones de la motilidad (p:0.02).

Por tanto, el comportamiento de la descendente anterior y los vasos posteriores es diferente.

A la vista de los datos de las tablas nº XIII y XIV podemos deducir:

- El 64% de los IAM dependientes de vasos posteriores con afectación segmentaria asociada, no van a tener probabilidad de presentar isquemia perilesional (p:0.029).

- El 67% de los IAM dependientes de DA con afectación segmentaria, sí asocian isquemia perilesional (p:0.029).

- Cuando no existe alteración de la motilidad, los resultados a nivel de IAM dependientes de DA no se pueden definir (p:NS); y un 83% de los IAM subsidiarios de vasos posteriores asocian isquemia perilesional (p:0.08, que si bien es limítrofe en nuestra casuística; en una serie mayor de pacientes sería significativa).

Los IAM por tanto, dependiendo del vaso afecto (descendente anterior o vaso posterior), tuvieron diferente comportamiento en cuanto a asociar o no afectación segmentaria e isquemia residual perilesional.

- el 67% de los IAM dependientes de DA asociaron afectación segmentaria de la motilidad e isquemia perilesional. Probablemente fueron IAM incompletos.

- el 64% de los IAM dependientes de vasos posteriores presentaron afectación segmentaria pero no isquemia perilesional. Ello es debido a que fueron IAM completos.

- Cuando no existió afectación segmentaria, los IAM dependientes de DA, presentaron isquemia residual perilesional en un 50% de los casos. Se tratarían de IAM recanalizados sin lesión residual severa.

- el 83% de los IAM dependientes de vasos posteriores, que no asociaron afectación segmentaria subyacente, presentaron isquemia perilesional. Los IAM recanalizados tienen lesión residual severa.

Es decir: los IAM dependientes de DA fueron más extensos e incompletos, mientras que los subsidiarios de vasos posteriores fueron más pequeños en extensión pero más completos.

Se valoraron diferentes grados de afectación segmentaria (hipocinesia, acinesia y discinesia) con la isquemia residual perilesional, y no se encontraron diferencias entre dichos grados. Por tanto, pensamos que el grado de movimiento de la pared miocárdica no tiene ninguna relación con la mayor/menor existencia de miocardio en riesgo. Dicho de otra manera: la acinesia o discinesia no excluye la presencia de isquemia perilesional. El grado de afectación segmentaria no discrimina entre las lesiones con/sin isquemia perilesional.

Es decir: aunque las condiciones de flujo coronario sean diferentes, la motilidad segmentaria ventricular se afecta de la misma manera en pacientes con cardiopatía coronaria crónica.

#### 6.5.3. Isquemia perilesional y grado de estenosis

Respecto a los diferentes grados de estenosis (100%,  $\geq 70\%$  y  $< 70\%$ ), la isquemia perilesional sólo mostró diferencias significativas en las estenosis  $< 70\%$  (p:0.007) donde fue significativamente más frecuente (tabla n° XVI)

#### 6.5.4. Isquemia perilesional y circulación colateral

De todas las lesiones que presentaron isquemia residual perilesional (tabla n° XVIII), el 75% no presentaron en la coronariografía circulación colateral visible, mientras que, de aquellos casos en los que no se evidenció isquemia perilesional, el 41% presentó lecho colateral. De otra manera: cuando no existió circulación colateral, la isquemia perilesional estuvo presente de manera significativa (p:0.0001). El resto de las correlaciones no mostraron diferencias significativas.

Esto sugiere que la circulación colateral "protege" de la presencia de miocardio "en riesgo" es decir, de la presencia de isquemia residual; y limita el tamaño del IAM que sería de esperar por la obstrucción coronaria significativa.

En el 25% restante (tabla n° XVIII) con isquemia perilesional demostrada, también hubo lecho colateral. Pero en estos casos dicha circulación colateral fue "insuficiente", y no evitó el desarrollo de la isquemia residual.

De nuevo la angiografía no fue útil para descartar o confirmar la presencia de miocardio "en riesgo". La visualización de lecho colateral en el cateterismo no presupone el "funcionamiento" del mismo.

En la tabla nº XX se puede observar que tanto en DA como en vasos posteriores, fue significativamente más frecuente la isquemia perilesional cuando no se diagnosticó circulación colateral visible (p:0.0002 y 0.0029 respectivamente). No hubo diferencias en el comportamiento entre ambos vasos.

### **6.6. Rendimiento para la detección de isquemia residual remota al vaso responsable del IAM**

En cuanto a la extensión y localización del número total de vasos afectados (enfermedad de uno o más vasos), la concordancia entre tomografía y angiografía fue buena, siendo la enfermedad monovaso diagnosticada en el 74% y la enfermedad multivaso en el 80%. La capacidad de diferenciar enfermedad monovaso y multivaso es alta.

#### **6.6.1. Isquemia residual remota inducida a nivel de cada vaso**

Los valores de Sensibilidad, Especificidad, Valor Predictivo Positivo y Valor Predictivo Negativo, correspondientes de considerar cada vaso como responsable de isquemia remota inducida se expresaron en la tabla nºXXII. Dichos valores ponen de manifiesto una sensibilidad del 100% para detectar la CD como vaso inducido, siendo la especificidad del 91%. En la DA estos valores fueron de 78% y 97%; y en la CX de 71.4% y 98% respectivamente.

En cuanto a los FN se encontraron 2 a nivel de la DA, que se correspondieron con estenosis coronarias del 60% y 80%; en la CX se localizaron 3 y ninguno se halló en la CD.

Los FN de la CX correspondieron a:

- dos pacientes con estenosis del 75% y 80% localizadas en CX, que en el estudio de perfusión se asignaron a segmentos tomográficos correspondientes a CD, sin que existiera lesión angiográfica de este vaso. Uno de estos pacientes presentó dominancia izquierda, por lo que no es de extrañar la localización de la lesión en segmentos tomográficos de CD. Como se comentó anteriormente existe "solapamiento" de los segmentos tomográficos correspondientes a CX y CD según la distribución vascular de estos vasos coronarios y la dominancia angiográfica de cada uno de ellos.
- el FN restante correspondió a una obstrucción de la CX del 99%, con enfermedad de los dos vasos restantes (DA y CD) que se diagnosticó por las dos técnicas.

En cuanto a los FP se encontraron:

- 1 lesión en DA con un obstrucción coronaria del 40%.
- 1 lesión en CX con una estenosis valorada también en el 40% y dominancia balanceada.
- 4 lesiones FP en CD, que consistieron en:

1º- un paciente con una estenosis del 95% en la obtusa marginal (OM) y dominancia izquierda que el estudio tomográfico localizó como lesiones inducidas en CX y CD.

2º- un paciente con lesión angiográfica en CX del 75% con dominancia izquierda.

3º- un paciente con una estenosis del 80% de la CX. No hubo lesión asociada de CD en la coronariografía. (Estos dos casos se describieron anteriormente como FN para la CX).

4º- un paciente con IAM posterior y lesión angiográfica *exclusivamente* a nivel de CX del 99%.

Como se puede observar, la afectación de los segmentos tomográficos correspondientes a CX y CD se superpone según la distribución vascular de dichos vasos en cada paciente.

En los pacientes con dominancia angiográfica izquierda pueden visualizarse las lesiones en el estudio de perfusión a nivel de segmentos tomográficos correspondientes a los dos vasos (CX y CD), o exclusivamente a nivel de segmentos dependientes "a priori" de CD.

De la misma manera, en casos de dominancia derecha o con una CD importante, la irrigación de los segmentos tomográficos correspondientes en principio a CX, puede depender de la CD.

Si bien esto, "a priori", puede suponer una limitación del sistema tomográfico, no lo consideramos tal; ya que permite una valoración del territorio miocárdico "real" dependiente de cada vaso; y un conocimiento exacto de la localización y extensión de la zona de riesgo en caso de afectación de uno u otro vaso.

#### 6.6.2. Relación con el grado de estenosis

Recordemos que el grado de estenosis coronaria se consideró como: >50%, >75% y >90%.

Con obstrucción coronaria <50% únicamente se encontraron dos lesiones localizadas a nivel de DA y CX, y que fueron valoradas las dos en un 40%.

Dentro de las lesiones comprendidas en el 1<sup>er</sup> grupo (>50%), se localizaron 2 a nivel de la CX, 3 en la CD y ninguna en DA. Únicamente se obtuvo un FN que se localizó precisamente en la DA y que se correspondió a una estenosis del 60%.

Referente al 2<sup>o</sup> grupo (>75%) se obtuvieron:

- 5 lesiones inducidas por la estimulación coronaria a nivel de DA
- 2 lesiones en la CX y
- 4 lesiones en CD.

En el 3<sup>er</sup> grupo (>90%) los resultados fueron los siguientes:

- 2 lesiones localizadas en DA
- 1 lesión en CX y
- 3 lesiones en CD.

Los resultados señalaron que el <sup>99m</sup>Tc-MIBI identificó, independientemente del vaso responsable del IAM; lesiones con obstrucciones comprendidas por debajo del 90%. Esto es importante a la vista de la limitación de la angiografía anteriormente comentada.

En las estenosis moderadas la disminución de la reserva del flujo coronario es variable, siendo dependiente de varios factores como por ejemplo la arteriosclerosis. Todo ello supone que el flujo a través de la estenosis tenga características complejas que no se pueden valorar exclusivamente con el % de estenosis. Es más: este grupo de estenosis constituyen un grupo muy heterogéneo por cuanto representan el grupo donde mayor variabilidad existe según la significación funcional de las mismas valoradas por el estudio de perfusión isotópico.

Esto puede explicar los FP descritos anteriormente y localizados en estenosis de DA y CX del 40%, así como los FN observados en DA y que se correspondieron a estenosis del 60% y 80%.

No existe una relación entre el significado funcional de una estenosis y su valoración visual porque:

1º- el % de estenosis no es reproducible de forma visual y no puede ser determinado con seguridad.

2º- en algunos pacientes la severidad de la lesión aumenta al ser sometidos a una estimulación coronaria (ergometría, etc.).

3º- lesiones discretas focales en la coronariografía pueden acompañarse de una arteriosclerosis coronaria generalizada, difusa, que modifica el significado funcional de una estenosis aparentemente sin repercusión hemodinámica.

Los estudios de perfusión miocárdica con  $^{99m}\text{Tc}$ -MIBI y sistema SPECT de adquisición de imágenes son válidos para el diagnóstico global de enfermedad coronaria, ya que permiten valorar la extensión de la misma a otros vasos no directamente relacionados con el IAM previo conocido.

La importancia de diagnosticar correctamente la isquemia remota radica en que su presencia traduce necesariamente la existencia de enfermedad multivaso. La detección de ésta es de trascendental importancia en la decisión terapéutica a aplicar, siendo además un importante condicionante pronóstico.

## **CONCLUSIONES**

1°. Los parámetros de eficacia diagnóstica (sensibilidad, especificidad, valor predictivo positivo, valor predictivo negativo) obtenidos para el diagnóstico global de la enfermedad coronaria estuvieron en consonancia con los descritos por otros autores; y los valores estuvieron comprendidos entre: la sensibilidad entre el 100% y 86.6%; la especificidad entre el 100% y 77.5%, el VPP entre 100% y 66.6% y el VPN entre 100% y 95.5%.

2°. El mayor rendimiento del MIBI-SPECT para la detección del vaso afecto se obtuvo para la DA presentando el VPP más alto (100%). La DA y CX mostraron una especificidad equiparable (ambos 100%); siendo la CD el vaso que presentó menor especificidad (77.5%), probablemente debido a la distribución vascular variable dependiente de los segmentos tomográficos tributarios de CX y CD.

3°. La DA fue el vaso que presentó isquemia residual perilesional en mayor porcentaje de casos.

4°. La existencia de afectación segmentaria de la motilidad no descartó ni afirmó la presencia de isquemia residual perilesional.

5°. En ausencia de afectación segmentaria de la motilidad, lo más frecuente fue la presencia de isquemia residual.

6°. La DA presentó significativamente más isquemia residual perilesional que los vasos posteriores, cuando existió afectación segmentaria subyacente.

7°. En caso contrario, es decir sin afectación segmentaria subyacente, los vasos posteriores se asociaron más frecuentemente con isquemia residual.

8°. Los infartos dependientes de DA podrían ser más extensos e incompletos, y los dependientes de vasos posteriores más completos y de menor extensión.

9°. La isquemia residual perilesional sólo mostró diferencias significativas en las estenosis < 70% donde fue significativamente más frecuente. No se observaron diferencias en las estenosis del 100% y  $\geq 70\%$ .

## **BIBLIOGRAFÍA**

1. Blumgart HL, Weiss S. Studies on the velocity of blood flow: VI. The method of collecting the active deposits of radium and its preparation for intravenous injection. *J Clin Invest* 1927;4:389-398.
2. Blumgart HL. The velocity of blood flow in health and disease. *Medicine* 1931;10:1-75.
3. Quinn JL, Serratto M, Kezdi P. Coronary artery bed photoscanning using radioiodine albumin macro-aggregates (RAMA). *J Nucl Med* 1966;7:107.
4. Domenech RJ, Hoffman JIE, Noble MIM, Saunderson KB. Total and regional coronary blood flow measured by radioactive microspheres in conscious and anesthetized dogs. *Circ Res* 1969;25:581.
5. Wagner HN, Rhodes B, Sasaki Y, Ryan JP. Studies of the circulation with radioactive microspheres. *Invest Radiol* 1969;4:374.
6. Weller DA, Adolph RJ, Wellmann HN, Carroll RG. Myocardial perfusion scintigraphy after intracoronary injection of <sup>99m</sup>Tc-labelled human albumin microspheres. *Circulation* 1972; 963.
7. Kirk GA, Adams R, Jansen C, Judkins MP. Particulate myocardial perfusion scintigraphy: its clinical usefulness in evaluation of coronary artery disease. *Semin Nucl Med* 1977;7:67.
8. Jansen C, Judkins MP, Grames GM, Gander M, Adams R. Myocardial perfusion color scintigraphy with MAA. *Radiology* 1973;109:369.
9. Herd JA, Hollenberg M, Thorburn GD, Kopold HH. Myocardial blood flow determined with Krypton-85 in unanesthetized dogs. *Am J Physiol* 1962;203:122.
10. Ross RS, Veda J, Lichtlen PR, Rees JR. Measurement of myocardial blood flow in animal and man by selective injection of radioactive inert gas into the coronary arteries. *Circ Res* 1964;15:28.
11. Cannon PJ, Sciacca RR, Fowler DL, Weiss MB. Measurement of regional myocardial blood flow in man: description and critique of the method using xenon-133 and a scintillation camera. *Am J Cardiol* 1975;36:783.

12. Love WD, Ishihara Y, Lyon LD, Smith RO. Differences in the relationship between coronary blood flow and myocardial clearance of isotopes of potassium, rubidium and cesium. *Am Heart J* 1968;76:353.
13. Zaret BL, Strauss HW, Martin WD, Wells HP, Flamm MD. Noninvasive regional myocardial perfusion with radioactive potassium. *N Engl J Med* 1973;288:809-812.
14. Strauss HW, Zaret BL, Martin ND, Wells HP. Noninvasive evaluation of regional myocardial perfusion with potassium-43. *Radiology* 1973;108:85.
15. Kawana M, Krizek H, Porter J, Lathrop KA. Use of tl-199 as a potassium analog in scanning. *J Nucl Med* 1970;11:333.
16. Lebowitz E, Greene MW, Bradley-Moore PR, Atkins HL, Ansari AN. Thallium 201 for medical use. *J Nucl Med* 1973;14:421.
17. Bradley-Moore PR, Lebowitz E, Greene MW, Atkins HL. TL-201 for medical use. II Biologic behavior. *J Nucl Med* 1975;16: 156.
18. Strauss HW, Harrison K, Langan JK, Lebowitz E. Tl-201 for myocardial imaging: relation of thallium-201 to regional myocardial perfusion. *Circulation* 1975;51:641.
19. Jones AG, Davison A, Abrans MJ, Brodack JW, Toothaker AK. *Biological studies of a new class of technetium complexes: the hexakis (alkylisonitrile) technetium (I) cations.* *Int J Nucl Med Biol* 1984;11:225-234.
20. Narra RK, Numm AD, Kuczynski BL, Feld T, Wedeking P, Eckelman WC. A neutral technetium-99m complex for myocardial imaging. *J Nucl Med* 1989;30:1830-1837.
21. Leppo JA, Meerdink DJ. Comparative extraction of two technetium labeled BATO derivatives (SQ 30217, SQ 32014) and Thallium. *J Nucl Med* 1990;31:67-74.
22. Meerdink DJ, Leppo J A. Effects of hipoxia on cardiac transport of a technetium labeled isonitrile analogue, thallium and rubidium (abstr.). *J Nucl Med* 1987;28:620.

23. Stewart RE, Heyl B, O'Rourke RA, Blumhardt R, Miller DD. Demonstration of differential post-stenotic myocardial technetium-99m-teboroxime clearance kinetics after experimental ischemia and hyperemia stress. *J Nucl Med* 1991;32:2000-2008.
24. Stewart RE, Schwaiger M, Hutchins GD and cols. Clearance kinetics of technetium-99m-Q 30217: a marker of blood flow. *J Nucl Med* 1990;31:1183-1190.
25. Fleming RM, Kirkeeide RL, Taegtmeier H, Cassidy DB, Goldstein RA. Comparison of technetium-99m-Teboroxime Tomography with Automated Quantitative Coronary Arteriography and thallium-201 Tomographic Imaging. *J Am Coll Cardiol* 1991; Vol 17, n° 6:1297-1302.
26. Abrams MJ, Davison A, Jones AG, Castello CE, Pang H. Synthesis and characterization of hexakis (9- alkylisocyanide) and hexakis (arylisocyanide) complexes of technetium (I). *Inorg Chem* 1983;22:2798-2800.
27. Williams SJ, Moussa SA, Morgan RA, Carroll TR, Maheu LJ. Pharmacology of Tc-99m-isonitriles: agents with favorable characteristics for heart imaging (abstr). *J Nucl Med* 1986; 27:877-878.
28. Meerdink DJ, Leppo JA. Experimental studies of the physiologic properties of technetium-99m agents: myocardial transport of perfusion imaging agents. *Am J Cardiol* 1990; 66,9E-15E.
29. Okada RD, Glover D, Gaffney T, Williams S. Myocardial kinetics of technetium -99m-hexakis-2-methoxy-2- methylpropyl-isonitrile. *Circulation* 1988;77,n° 2:491-498.
30. Sinusas AJ, Watson DD, Cannon JM, Beller GA. Effect of ischemia and postischemic dysfunction on myocardial uptake of technetium-99m-labelled methoxyisobutyl isonitrile and thallium-201. *J Am Coll Cardiol* 1989;14:1785-1793.
31. Leppo JA, Mac Neil PB, Morin AF, Apstein CS. Separate effects of ischemia, hypoxia and contractility on thallium-201, kinetics in rabbit myocardium. *J Nucl Med* 1986;27:66-74.

32. Maublant JC, Gachon P, Moins N. Hexakis (2-methoxy isobutyl isonitrile) technetium-99m and thallium-201 chloride: uptake and release in cultured myocardial cells. *J Nucl Med* 1988;29:48-54.
33. Moussa SA, Williams SJ, Sands H. Characterization of in vivo chemistry of cations in the heart. *J Nucl Med* 1987;28:1351-1357.
34. Sridhara B, Sochor H, Rigo P, Braat S, Itti R. Myocardial single-photon emission computed tomographic imaging with technetium 99m tetrofosmin: stress-rest imaging with same day and separate day rest imaging. *J Nucl Cardiol* 143.
35. Rigo P, Ledercq B, Itti R, Lahiri A. Technetium-99m-tetrofosmin myocardial imaging: a comparison with thallium- 201 and angiography. *J Nucl Med* 1994;35:587-593.
36. Holman BL, Hill TC, Wynne J, Lovett RD, Zimmerman RE, Smith EM. Single-photon transaxial emission computed tomography of the heart in normal subjects and in patients with infarction. *J Nucl Med* 1979;20:736-740.
37. Keyes JW, Leonard PF, Brody SL, Svetkojj DJ, Rogers WL, Lucchesi BR. Myocardial infarct quantitation in the dog by single photon emission computed tomography. *Circulation* 1978;58:227-232.
38. Rithie JL, Willians DL, Harp G, Stratton JR, Caldwell JH. Transaxial tomography with thallium-201 for detecting remote myocardial infarction: comparison with planar imaging. *Am J Cardiol* 1982;50:1236-1241.
39. Fintel DJ, Links JM, Brinker JA, Frank TL, Parker M, Becker L. Improved diagnostic performance of exercise thallium-201 single photon emission computed tomography over planar imaging in the diagnosis of coronary artery disease: a receiver operating characteristic analysis. *J Am Coll Cardiol* 1989;13:600-612.

40. Port SC, Oshima M, Ray G, Mc Namee P, Schmidt DH. Assessment of single vessel coronary artery disease: results of exercise electrocardiography thallium-201 myocardial perfusion imaging and radionuclide angiography. *J Am Coll Cardiol* 1985;6:75-83.
41. Maddahi J, Van Train KF, Wang C, Gewirtz J, Prigent F, Youngkin C. Comparison of Tl-201 single photon emission computerized tomography (SPECT) and planar imaging for evaluation of coronary artery disease (abstr.). *J Nucl Med* 1986;27:999.
42. Sinusas AJ, Beller GA, Smith WH. Quantitative planar imaging with 99mTc Methoxyisobutyl isonitrile: comparison of uptake patterns with thallium-201. *J Nucl Med* 1989;30:1456-1463.
43. Kahn JK, McGhie I, Akers MS. Quantitative rotational tomography with 201-Tl and 99mTc-2-methoxy-isobutyl- isonitrile a direct comparison in normal individuals and patients with coronary artery disease. *Circulation* 1989;79:1282-1293.
44. Kiat H, Maddahi J, Roy L. Comparison of technetium-99m methoxy isobutyl isonitrile and thallium-201 for evaluation of coronary artery disease by planar and tomographic methods. *Am Heart J* 1989;117:1-11.
45. Hutchins GM, Bulkley BH, Ridolfi RL, Griffith LSC, Lohr FT, Piasio MA. Correlation of coronary arteriograms and left ventriculograms with postmortem studies. *Circulation* 1977;56:32-37.
46. Detre KM, Wright E, Murphy ML, Takaro T. Observer agreement in evaluating coronary angiograms. *Circulation* 1975;52:979-986.
47. Zir LM, Miller SW, Dinsmore RE, Gilbert JP, Harthorne JW. Interobserver variability in coronary angiography. *Circulation* 1976;53:627-632.
48. Deroven TA, Murray JA, Owen W. Variability in the analysis of coronary arteriograms. *Circulation* 1977;55:324-328.

49. Levin DC, Baltaxe HA, Lee JG, Sos TA. Potential sources of error in coronary arteriography I. In the performance of the study. *Am J Roentgenol Radium Ther Nucl Med* 1975;124:378-385.
50. Levin DC, Baltaxe HA, Sos TA, Lee JG. Potential sources of error in coronary arteriography II. In interpretation of the study. *Am J Roentgenol Radium Ther Nucl Med* 1975;124:386-393.
51. Melvin LM, David JS, Maryl RJ, Steve MC, David GH. Visual estimates of percent diameter coronary stenosis: "A battered gold standard": *J Am Coll Cardiol* 1988;11, n°4:882-885.
52. Legrand V, Mancini J, Bates ER, Hodgson JM, Gross MD, Vogel RA. Comparative study of coronary flow reserve, coronary anatomy and results of radionuclide exercise tests in patients with coronary artery disease. *J Am Coll Cardiol* 1986;8:1022-32.
53. White CW, Wright CB, Doty DB, Hiratza LF, and cols. Does visual interpretation of the coronary arteriogram predict the physiologic importance of a coronary stenosis?. *N Engl J Med* 1984;310:819-824.
54. Mates RE, Gupta RL, Bell AC, Klocke FJ. Fluid dynamics of coronary artery stenosis. *Circ Res* 1978;42:152-162.
55. Gould KL, Kelley KO, Balson EL. Experimental validation of quantitative coronary arteriography for determining pressure-flow characteristics of coronary stenosis. *Circulation* 1982;66:930-937.
56. Taillefer R, Dupras G, Sporn V, and cols. Myocardial perfusion imaging with a new radiotracer: <sup>99m</sup>Tc-Hexamibi (methoxyl- isobutyl-isonitrile). Comparison with <sup>201</sup>Tl imaging. *Clin Nucl Med* 1989; Vol. 14, n°2: 89-96.
57. Verani MS, Marcus ML, Razzak MA, Ehrhardt JC. Sensitivity and specificity of Thallium-<sup>201</sup> perfusion scintigrams under exercise in the diagnosis of coronary artery disease. *J Nucl Med* 1978;19:773-782.
58. Dicola J, Moore M, Shearer D, O'Reilly G, Most AS, Gewirtz H. Limitations of visual assessment of redistribution in thallium image. *Am Heart J* 1984;108:926-932.

59. Rigo P, Bailey IK, Griffith LCC and cols. Value and limitations of segmental analysis of stress Thallium myocardial imaging for localization of coronary artery disease. *Circulation* 1980;61:973-981.
60. Bruschke AVG, Proudfit WC, Sones FM. Progress study of 590 consecutive non surgical cases of coronary disease followed 5-9 years. *Circulation* 1973;47:1147-1153.
61. Meyer J. Thrombolysis in acute myocardial infarction: What about the underlying coronary stenosis?. *Int J Cardiol* 1983;3:447-450.
62. Fragasso G, Chierchia SL, Landoni C, Sciammarella M, Lucignani G, Rossetti C, Gilardi MC. Infarct-related vessel patency does not influence residual tissue viability in patients with myocardial infarction treated with thrombolysis (abstract). *Eur Heart J* 1991;12S:321.
63. Yeung A, Barry J, Selwyn AP. Silent ischemia after myocardial infarction: prognosis, mechanism and intervention. *Circulation* 1990;82(suppl II):II-143-148.
64. Deutsch E, Glavan KA, Sodd VJ, Nishiyama H, Ferguson DL. Cationic tc-99m complexes as potencial myocardial imaging agents. *J Nucl Med* 1981;22:897.
65. Nishiyama H, Deutsch E, Adolph RJ, Sodd VJ, and cols. Basal kinetics studies of tc-99m-DMPE as a myocardial imaging agent in the dog. *J Nucl Med* 1982;23:1093.
66. Dudczak R, Angelberger P, Homan R, Kletter K. Evaluation of 99m-Tc-dichlorobis (1,2-dimethylphosphino) ethane (99mTc-DMPE) for myocardial scintigraphy in man. *Eur J Nucl Med* 1983;8:513.
67. Robbins MS, Adans MD. Myocardial kinetic of hexakis (trimethylphosphite) Technetium-99m (I) chloride (Tc-TMP) in rats, rabbits, dogs, cats and pigs (Abstract). *J Nucl Med* 1984;25:P15.
68. Jones AG, Davison A, Abrams MJ, Brodack JW, Kassis AI. Investigations on a new class of technetium cations (Abstract). *J Nucl Med* 1982;23:P16.

69. Abrams MJ, Davison A, Jones AG, Kassis AI. Synthesis and characterization of hexakis (Alkyl-isocyanide) and hexakis (arylisocyanide) complexes of technetium (I). *Inorganic Chem* 1983;22:2798.
70. Pendleton DB, Delano ML, Sands H, Gallagher BM and cols. Pharmacological characterization of Tc-99m (CN-butyl)<sub>6</sub>. A potential heart agent (Abstract). *J Nucl Med* 1984;25:P15.
71. Holman BL, Jones AG, Lister JJ, Davison A and cols. A new Tc-99m-labelled myocardial imaging agent, hexakis (t-butyl-isonitrile) technetium (I) (Tc-99m TBI) initial experience in the human. *J Nucl Med* 1984; 25:1350-1355.
72. Holman BL, Sporn V, Jones AG, Sia STB and cols. Myocardial imaging with Tc-99m-CPI: initial experience in the human. *J Nucl Med* 1987;28:13-18.
73. Mckusick K, Holman BL, Jones AG, Davison A. Comparison of 3 Tc-99m-isonitriles for detection of ischemia heart disease in humans (Abstract). *J Nucl Med* 1986;27:878.
74. Mckusick K, Beller G, Berman D, Boucher C. Initial clinical results with 99m-Tc-methoxy isobutyl isonitrile. *J Am Coll Cardiol* 1987;9:28A (Abstract).
75. Verani MS, Jeroudi M, Mahmarian JJ, Boyce TM. Quantification of myocardial infarction during coronary occlusion and myocardial salvage after reperfusion using cardiac imaging with technetium-99m-Hexakis 2-methoxyisobutyl isonitrile. *J Am Coll Cardiol* 1988;12,6:1573-81.
76. Leppo JA and Meerdink DA. Comparison of the myocardial uptake of a technetium labeled isonitrile analogue and thallium. *Circ Res* 1989;65:632.
77. Marshall RC, Leidholdt EM, Barnett CA. Single pass myocardial extraction and retention of a Tc-99m-isonitrile vs Tl-201. *Circulation* 1987;76(suppl.IV): IV-218.
78. Beller GA, Sinusas AJ. Experimental studies of the physiologic properties of technetium-99m isonitriles. *Am J Cardiol* 1990;66:5E-8E.

79. Wackers FJ, Kayden DS, Lange RC, Mattera J. Rest-exercise organ distribution of RP-30, a new Tc-99m-labeled myocardial perfusion imaging agent. *J Am Coll Cardiol* 1987;9:27A(Abstract).
80. Wackers FJ, Berman DS, Maddahi J, Denny DW. Technetium-99m Hexakis 2 methoxyisobutyl isonitrile: Human biodistribution, dosimetry, safety and preliminary comparison to Thallium-201 for myocardial perfusion imaging. *J Nucl Med* 1989;30:301-311.
81. Quan-Sheng L, Frank TL, Franceschi D and cols. Technetium-99m methoxyisobutyl isonitrile (RP 30) for quantification of myocardial ischemia and reperfusion in dogs. *J Nucl Med* 1988;29:1539-1548.
82. Taillefer R, Primeau M, Costi P, Lambert R, Léveillé J, Latour Y. Technetium-99m-sestamibi myocardial perfusion imaging in detection of coronary artery disease: comparison between initial (1-hour) and delayed (3-hour) postexercise images. *J Nucl Med* 1991;32:1961-1965.
83. Narahara KA, Villanueva-Meyer J, Thompson LJ and cols. Comparison of thallium-201 and technetium-99m hexakis 2 methoxy isobutyl isonitrile single photon emission computed tomography for estimating the extent of myocardial ischemia and infarction in coronary artery disease. *Am J Cardiol* 1990;66:1438-1444.
84. Franceschi M, Guimond J, Zimmerman R and cols. Myocardial clearance of Tc-99m hexakis-2-methoxy-2-methyl propyl isonitrile (MIBI) in patients with coronary artery disease. *Clin Nucl Med* 1990;15:307-312.
85. Li QS, Solot G, Frank TL and cols. Myocardial redistribution of technetium-99m-methoxy isobutyl isonitrile (sestamibi). *J Nucl Med* 1990;31:1069-1076.
86. Iskandrian AS, Heo J, Kong B, Lyons E, Marsch S. Use of technetium-99m isonitrile (RP-30A) in assessing left ventricular perfusion and function at rest and during exercise in coronary artery disease, and comparison with coronary arteriography and exercise thallium-201 SPECT imaging. *Am J Cardiol* 1989;64:270-275.

87. Heo J, Hegel J, Iskandrian AS, Care V, Iskandrian BB. Comparison of same day protocols using technetium-99m-sestamibi myocardial imaging. *J Nucl Med* 1992;33:186-191.
88. Taillefer R. Technetium-99m sestamibi myocardial imaging: same day rest-stress studies and dipyridamole. *Am J Cardiol* 1990;66:80E-84E.
89. Taillefer R, Laflamme L, Dupras G and cols. Myocardial perfusion imaging with 99m-Tc-methoxyisobutyl-isonitrile (MIBI): Comparison of short and long time intervals between rest and stress injections. *Eur J Nucl Med* 1988;13:515-522.
90. Taillefer R, Gagnon A, Laflamme L and cols. Same day injections of Tc-99m-methoxyisobutylisonitrile (hexamibi) for myocardial tomographic imaging: comparison between rest-stress and stress-rest injection sequences. *Eur J Nucl Med* 1989;15:113-117.
91. Kronauge JF, Piwnica-Worms D, Holman BL. Effect of metabolic inhibitors on Tc-MIBI uptake into cultured chick heart cells (abstr). *J Nucl Med* 1988;29:820.
92. Piwnica-Worms D, Kronauge JF, Chiu ML. Uptake and retention of hexakis (2-methoxy isobutyl isonitrile) technetium (I) in cultured chick myocardial cells mitochondrial and plasma membrane potential dependence. *Circulation* 1990;82:1826-1838.
93. Beanlands RSB, Dawood F, Wen WH, McLaughlin PR, Butany J. Are the kinetics of tecjnetium-99m methoxyisobutyl isonitrile affected by cell metabolism and viability?. *Circulation* 1990;82:1802-1814.
94. Mc Carthy JJ, Murphy E, Steenberger C, Gettes LS. Investigation of simulated ischemia with cyanide in guinea pig myocardium (Abstract). *Circulation* 1989;80 (suppl.II):II-193.
95. Maublant JC, Gachon P, Moins N. Hexakis (2-methoxy isobutylisonitrile) technetium-99m and thallium-201 chloride: uptake and release in cultured myocardial cells. *J Nucl Med* 1988;29:48-54.
96. Gerundini P, Maffioli L. Cationic complexes of technetium for myocardial imaging. *J Nucl Med* 1989;30:1415-1419.

97. Camby RC, Silber S, Pohost GM. Relations of the myocardial imaging agents  $^{99m}\text{Tc}$ -MIBI and  $^{201}\text{Tl}$  to myocardial blood flow in a canine model of myocardial ischemia insult. *Circulation* 1990;81:289-296.
98. Bolli R, Zhu W, Thornby JL, O'Neill PG, Roberts R. Time course and determinants of recovery of function after reversible ischemia in conscious dogs. *Am J Physiol* 1988;254:H102-114.
99. Becker LC, Levine JH, Di Paula AF, Guarnieri T, Avessano T. Reversal of dysfunction in postischemic stunned myocardium by epinephrine and postextrasystolic potentiation. *J Am Coll Cardiol* 1986;7:580-589.
100. Freeman I, Grunwald AM, Moskowitz G, Lino AJ. Effect of coronary occlusion and myocardial viability on myocardial uptake of Tc-RP30 (abstract). *Circulation* 1988;78(suppl II):II-386.
101. Sinusas AJ, Weber KA, Bergin JD, Watson DD, Ruiz M. Correlation of myocardial uptake of technetium- $^{99m}$ -methoxy-isobutyl isonitrile with regional flow during coronary occlusion and reperfusion. *J Nucl Med* 1989; 30,5:756.
102. Li QS, Matsumura K, Dannols R, Becker LC. Radionuclide markers of viability in reperfused myocardium: comparison between  $^{18}\text{F}$ -2-deoxyglucose,  $^{201}\text{Tl}$  and  $^{99m}\text{Tc}$ -sestamibi (Abstract). *Circulation* 1990;82:III-542.
103. Edwards NC, Ruiz M, Watson DD, Beller GA. Does Tc- $^{99m}$  sestamibi given immediately after coronary reperfusion reflect viability? (Abstract). *Circulation* 1990;82:III-542.
104. Berman DS, Kiat H, Train VK, Friedman J, García EV. Comparison of SPECT using technetium- $^{99m}$  agents and thallium- $^{201}$  and PET for the assessment of myocardial perfusion and viability. *Am J Cardiol* 1990;66:72E-79E.

105. Althoefer C, Kaiser HJ, Dorr R, Feinendegen C. Fluorine-18 deoxyglucose PET for assessment of viable myocardium in perfusion defects in <sup>99m</sup>Tc-MIBI SPECT: comparative study in patients with coronary artery disease. *Eur J Nucl Med* 1992;19:334-342.
106. Althoefer C, Dahl JV, Biedermann M, Uebis R, Beilin I, Sheehan F. Significance of defect severity in technetium-<sup>99m</sup>-MIBI at rest to assess myocardial viability: comparison with fluorine-18-FDG PET. *J Nucl Med* 1994;35:569-574.
107. Tatum JL, Rehr RB, Disciascio G, Romhilt DW, Fratkin MJ. Thallium-201/Technetium-m-RP-30A disparity in the course of myocardial infarction after attempted reperfusion. *J Nucl Med* 1988;29:1283-1286.
108. Kayden DS, Mattera JA, Zaret B, Wackers FJ. Demonstration of reperfusion after thrombolysis with technetium-<sup>99m</sup> isonitrile myocardial imaging. *J Nucl Med* 1988;29:1865-1867.
109. Gibbons RJ, Verani MS, Behrenbeck T, Pellikka PA, O'Connor MK, Mahmarian JJ. Feasibility of tomographic <sup>99m</sup>Tc-hexakis-2-methoxy-2-methylpropyl-isonitrile imaging for the assessment of myocardial area at risk and the effect of treatment in acute myocardial infarction. *Circulation* 1989;80:1277-1286.
110. Pellikka PA, Behrenbeck T, Verani MS, Mahmarian JJ, Wacker FJ. Serial changes in myocardial perfusion using tomographic technetium-<sup>99m</sup>-hexakis-2-methoxy-2-methylpropyl-isonitrile imaging following reperfusion therapy of myocardial infarction. *J Nucl Med* 1990;31:1269-1275.
111. Christian TF, Behrembeck T, Pellika PA and cols. Mismatches of left ventricular function and perfusion therapy for acute myocardial infarctions: identification of myocardial stunning and hyperkinesia. *J Am Coll Cardiol* 1990;16:1632-1638.
112. Berman DS, Kiat H, Van Train K, Garcia E, Friedman J. Technetium <sup>99m</sup> sestamibi in the assessment of chronic coronary artery disease. *Seminars in Nuclear Medicine*;1991, vol 21, n°3:190-212.

113. Maublant JC, Marcaggi X, Lusson JR, Boire JY, Cauvin JC. Comparison between Thallium-201 and Technetium-99m methoxyisobutyl isonitrile defect size in single-photon emission computed tomography at rest, exercise and redistribution in coronary artery disease. *Am J Cardiol* 1992;69:183-187.
114. Dilsizian V, Rocco TP, Strauss HW, Boucher CA. Technetium-99m isonitrile myocardial uptake at rest. I. Relation to severity of coronary artery stenosis. *J Am Coll Cardiol* 1989;14:1673-7.
115. Boucher Charles A. Detection and location of myocardial infarction using technetium-99m sestamibi imaging at rest. *Am J Cardiol* 1990;66:32E-35E.
116. Bruce RA, Blackman JR, Jones JW. Exercise testing in adult normal subjects and cardiac patients. *Pediatrics* 1963;32:742-756.
117. Bruce RA, Kusumi F, Hosmer D. Maximal oxygen intake and nomographic assesment of functional aerobic impairment in cardiovascular disease. *Am Heart J* 1973;85:546-562.
118. Bruce RA, Hornstem TR. Exercise stress testing in evaluation of patients with ischemia heart disease. *Prog Cardiovasc Dis* 1979;11:371-390.
119. Elscintf. APEX ECT. Aplication Manual. Emission Computerized Tomograph. August 1988;490:3301-02.
120. Standardization of cardiac tomographic imaging. *J Nucl Medic* 1992;33,7:1434-1435.
121. García EV, Van Train K, Maddaki J. Quantification of rotational thallium-201 myocardial tomography. *J Nucl Med* 1985;26:17-26.
122. Dodge HT, Sandler H, Ballew DW, Lord JD. The use of biplane angiocardiology for the measurement of left ventricular volume in man. *Am Heart J* 1960;60:762-776.
123. Van Train K, García EV, Maddaki J, Kiat H. Multicenter trial validation for quantitative analysis of same-day rest-stress technetium-99m-sestamibi myocardial tomograms. *J Nucl Med* 1994;35:609-618.

124. Jurado JA, Ruiz RJ, Alonso F, Jimenez J. Resultados preliminares del estudio de perfusión miocárdica con MIBI-SPECT. *Revista Española de Cardiología* 1992;45 suplemento nº 1:68.
125. Sutton JM, Topol EJ. Significance of a negative exercise thallium test in the presence of a critical residual stenosis after thrombolysis for acute myocardial infarction. *Circulation* 1991;83:1278-1286.
126. Pozzoli MA, Fioretti PM, Salustri A. Exercise echocardiography and technetium-99m-MIBI-single-photon emission computed tomography in the detection of coronary artery disease. *Am J Cardiol* 1991;67:350-355.
127. Zoghbi WA, Cheirif J, Kleiman NS, Verani MS, Trakhtenbroit A. Diagnosis of ischemic heart disease with adenosine echocardiography. *J Am Coll Cardiol* 1991;18:1271-1279.
128. Massa D, Pirelli S, Gara E. Exercise testing and dipyridamole echocardiography test before and 48 hours after successful coronary angioplasty: prognostic implications. *Eur Heart J* 1989;10:13-17.
129. Nguyen T, Heo J, Ogilby JD, Iskandrian AS. Single photon emission computed tomography with thallium-201 during adenosine induced coronary hyperemia: correlation with coronary arteriography, exercise thallium imaging and two-dimensional echocardiography. *J Am Coll Cardiol* 1990;16:1375-1383.
130. Mazeika P, Nihoyannopoulos P, Joshi J, Oakley CM. Uses and limitations of high dose dipyridamole stress echocardiography for evaluation of coronary artery disease. *Br Heart J* 1992;67:144-149.