UNIVERSIDAD COMPLUTENSE DE MADRID
FACULTAD DE VETERINARIA



TESIS DOCTORAL

Nuevas terapias neoadyuvantes y adyuvantes frente al cáncer mamario canino

New neoadjuvant and adjuvant therapies against canine mammary cancer

MEMORIA PARA OPTAR AL GRADO DE DOCTOR

PRESENTADA POR

Daniel Alonso Miguel

Directores

Laura Luisa Peña Fernández
María Dolores Pérez Alenza
Hugo Arias-Pulido

Madrid

©Daniel Alonso Miguel, 2023

UNIVERSIDAD COMPLUTENSE DE MADRID
FACULTAD DE VETERINARIA



TESIS DOCTORAL

Nuevas terapias neoadyuvantes y adyuvantes frente al cáncer mamario canino

New neoadjuvant and adjuvant therapies against canine mammary cancer

MEMORIA PARA OPTAR AL GRADO DE DOCTOR
PRESENTADA POR

Daniel Alonso Miguel

DIRECTORES

Laura Luisa Peña Fernández

María Dolores Pérez Alenza

Hugo Arias-Pulido

UNIVERSIDAD COMPLUTENSE DE MADRID

FACULTAD DE VETERINARIA

Programa de Doctorado en Veterinaria



TESIS DOCTORAL

Nuevas terapias neoadyuvantes y adyuvantes frente al cáncer mamario canino

New neoadjuvant and adjuvant therapies against canine mammary cancer

Memoria presentada para optar al grado de doctor por

Daniel Alonso Miguel

Directores

Laura Luisa Peña Fernández

María Dolores Pérez Alenza

Hugo Arias-Pulido

“A mi abuela,

a mis padres, a mi tía”

AGRADECIMIENTOS

Aquí llega el final de este camino y el inicio de otros. En el Quijote, Cervantes escribió: "como no estas experimentado en las cosas del mundo, todas las cosas que tienen algo de dificultad te parecen imposibles…confía en el tiempo, que suele dar dulces salidas a muchas amargas dificultades". Esta tesis doctoral ha tenido más momentos buenos y reconfortantes que malos, pero de todos, sobre todo de estos últimos, se aprende. En todos ellos han estado un montón de personas a las que espero dar las gracias lo suficiente por su ayuda y cariño.

En primer lugar, me gustaría agradecer todo el apoyo a mis directores de tesis. A Lola, por ese cariño y fortaleza que siempre me has transmitido, esa seguridad que he adquirido contigo en consulta y, como no, por los ratos divertidos en el hospital y en las cenas de endocrino. Al final me ha acabado gustando el Cushing y todo. A Laura, por ofrecerme el gran proyecto de mi tesis, ayudarme y guiarme en este duro camino a pesar de las trabas que han ido surgiendo en el camino y permitirme cumplir el sueño de hacerme docente. A Hugo, por acogerme durante mi estancia en Estados Unidos, por los buenos ratos que pasamos por Hanover y por enseñarme un modo diferente de ver las cosas buenas y malas. Gracias a todos.

Gracias a mi padres, por darme la mejor infancia y valores, por crear mi lugar de calma en el mundo, mi apoyo y mi felicidad, gracias. Gracias a mis abuelos. A mi abuela María, una de las personas que más quiero del mundo, por criarme, por recibirme siempre con una sonrisa. A mi abuelo Andrés, por sus tardes de pinar y bici, por estar en mis recuerdos felices. A mi abuelos Mariano y Victoriana, porque a pesar de no poder conocerlos, formaron la mejor familia que habría podido desear. A la tía Horten, por aguantarme durante mis años en la universidad, ser mi compañera de piso y estar ahí en gran parte de los días veraniegos de mi infancia.

Gracias a Máximo, por pasar de enseñarme los pinares de Hontalbilla a ser mi amigo en mis primeros años en Madrid. Gracias a María Jesús, por cada Navidad de mi infancia juntos en Madrid y las tardes de cine. No os imagináis lo que se os echa de menos aquí abajo.

A mi hermano, porque jamás olvidaré disfrutar juntos cada segundo cuando éramos pequeños, y algunos también cuando hemos sido más mayores. Siempre estarás ahí cuando lo necesite. A Sabina, por robarme a mi hermano, ser mi amiga, preocuparte por mí y ser de lo más cotilla que he conocido.

Como no incluir en los agradecimientos a los Migueles y los Alonsos, por ser las mejores familias que habría soñado, siempre apoyando y disfrutando de cada etapa juntos. A pesar de la distancia, siempre hemos estado ahí, y cada rato juntos es como si no hubiera pasado el tiempo.

Gracias por vuestra ayuda, estar siempre ahí cuando más lo hemos necesitado en mi casa y darme grandes momentos de mi vida.

Ese despacho ocupado y ese congreso de Sevilla. A Paula, por ser siempre una amiga, un apoyo en los malos ratos que hemos ido sufriendo y estar ahí en los mejores momentos. A Bea, por tus canciones en el coche (y en el despacho), por las risas que me has sacado y los dramas que he aguantado. A David, por pasar de ser un desconocido en el despacho a un gran amigo, una gran persona y alguien a quién espero mantener en mi vida (y en el despacho) siempre.

A los patólogos, Guillermo, Ángela y Lucía. He pasado con vosotros más momentos en el microscopio de los que jamás habría pensado. Habéis estado ahí siempre que lo he necesitado, con nuestras charlas de lo agobiados que íbamos en mitad del pasillo de laboratorios.

Por supuesto, tengo que agradecer enormemente a toda la gente de la consulta de endocrino hacerme sentir parte de esa pequeña familia que habéis creado en la consulta 3, que sigue siendo el lugar donde ir a desahogarme y que sigo sintiendo como mi pequeña casa. Gracias Irene, Sandra, Marta, Esther y Gemma.

Tengo que incluir en estos agradecimientos a la innumerable gente que me ha ayudado en esta etapa en el hospital. A María, Gustavo y Paloma, a los residentes con los que tanto he vivido estos años, Alberto, Ana, Rocío, Nuria, Nere, Amanda, Rebeca, Manu, Richi, Guille, y tantos que han ido pasando y que han dejado una gran huella, a Coro, a Miguelito, a Carmen, a la gente de imagen, MJ, Carmen, Isabel y Sonia, al personal de los laboratorios de Biopatología y de Microbiología, a las bedelas, a las señoras de la limpieza, a la gente de admisión.

Thanks Steven and Jen for welcoming me into your lab so kindly and being such an incredible reference point in the way you work. Also, I am very grateful to all the people who helped me in US and made my time there an amazing experience, Jack, Naza, Max and Javi.

A todos mis compañeros de carrera que siguen estando ahí cuando se les necesita, como si el tiempo jamás hubiera pasado y la distancia entre nosotros no existiese, Manu, Moi, Andona, Elena, Tom, Ángel y Miguelito.

Y como no incluir a mis amigos, mi gran apoyo, los responsables de los momentos de más risas y también de las mayores depresiones en los días siguientes a juntarnos en ese lugar maravilloso que nos ha unido, Aguilafuente. Gracias Rodri, Gonza, Millán, Juanlu, Samuel, Jorge, Alex, Dani, Pablo, Mario, Alonso, Jimmy. Gracias por los grandes momentos.

Muchas gracias a todos

ABREVIATURAS

ADN	Ácido desoxirribonucleico
ALP	Fosfatasa alcalina
ALT	Alanina aminotransferasa
ARN	Ácido ribonucleico
ATP	Adenosín trifosfato
CCL	Ligando de quimiocinas
CD	Grupo de diferenciación (*Cluster of differentiation*)
CIM (en inglés *IMC*)	Cáncer inflamatorio mamario canino (*Canine inflammatory mammary cancer*)
CMH	Complejo mayor de histocompatibilidad
CMNI (en inglés *NIMC*)	Carcinoma mamario no inflamatorio canino (*Canine non-inflammatory mammary carcinoma*)
COX	Ciclooxigenasa (C*yclooxygenase*)
CPA	Célula presentadora de antígenos
CPMV	Virus del mosaico del caupí (*Cowpea mosaic virus*)
CSF-1	Factor estimulante de colonias 1 (*Colony stimulating factor 1*)
CSF-1R	Receptor del factor estimulante de colonias 1 (*Colony stimulating factor 1 receptor*)
eCPMV	Nanopartículas vacías similares al virus del mosaico del caupí (*empty cowpea mosaic viral -like nanoparticles*)
EGFR	Receptor del factor de crecimiento epidérmico (*Epidermal growth factor receptor*)
GM-CSF	Factor estimulante de colonias de granulocitos y monocitos (*Granulocyte-macrophage colony-stimulating factor*)
HER-2	Receptor del factor de crecimiento epidérmico humano 2 (*Human epidermal growth factor receptor 2*)
ICT	Inhibición del crecimiento tumoral
IFN	Interferón
Ig	Inmunoglobulina
IL	Interleucina (*Interleukin*)
IQR	Rango intercuartílico (*Interquartile range*)
iRECIST	Criterios de evaluación de la respuesta a la inmunoterapia en tumores sólidos (*Immunotherapy Response Evaluation Criteria In Solid Tumours*)
ITK	Inhibidor de los receptores tirosina-quinasa de molécula pequeña
itRECIST	Criterios de evaluación de la respuesta a la inmunoterapia intratumoral en tumores sólidos (*Intratumoral Immunotherapy Response Evaluation Criteria In Solid Tumours*)

KC	Citoquina derivada de queratinocitos (*Keratinocyte-derived cytokine*)
M1	Macrófagos con fenotipo antitumoral
M2	Macrófagos con fenotipo protumoral
MCP-1	Proteína quimioatrayente de monocitos 1 (*Monocyte chemoattractant protein 1*)
MDSC	Célula supresora derivada de mieloides (*Myeloid-derived suppressor cell*)
MIP	Proteína inflamatoria de macrófagos (*Macrophage inflammatory protein*)
MMP	Metaloproteinasa de matriz (*Matrix metalloproteinase*)
N1	Neutrófilos con fenotipo antitumoral
N2	Neutrófilos con fenotipo protumoral
NK	Células asesinas naturales (*Natural killer cells*)
PCR	Reacción en cadena de la polimerasa (*Polymerase chain reaction*)
PD-1	Proteína de muerte celular programada 1 (*Programmed cell death protein 1*)
PDGF	Factor de crecimiento derivado de plaquetas (*Platelet derived growth factor*)
PDGFR	Receptor del factor de crecimiento derivado de plaquetas (*Platelet derived growth factor receptor*)
PD-L1	Ligando de muerte celular programada 1 (*Programmed cell death ligand 1*)
PG	Prostaglandina
RECIST	Criterios de evaluación de la respuesta en tumores sólidos (*Response Evaluation Criteria In Solid Tumours*)
SCF	Factor de células madre (*Stem cell factor*)
SEM	Error estándar de la media (*Standard error of the mean*)
TAM	Macrófago asociado al tumor (*Tumor-associated macrophage*)
TAN	Neutrófilo asociado al tumor (*Tumor-associated neutrophil*)
TGF	Factor de crecimiento transformante (*Transforming growth factor*)
Th	Linfocitos T colaboradores (*Helper T-cells*)
TLE	Tiempo libre de enfermedad
TMC	Tumor mamario canino
TNF	Factor de necrosis tumoral (*Tumoral necrosis factor*)
TP	Tiempo hasta la progresión
Treg	Linfocitos T reguladores
TS	Tiempo de supervivencia
UOM-HCVC	Unidad de Oncología Mamaria del Hospital Clínico Veterinario Complutense
VEGF	Factor de crecimiento del endotelio vascular (*Vascular endothelial growth factor*)
VEGFR	Receptor del factor de crecimiento del endotelio vascular (*Vascular endothelial growth factor receptor*)

ÍNDICE

1. RESUMEN 3
2. SUMMARY 9
3. INTRODUCCIÓN A LOS TUMORES MAMARIOS CANINOS 15
3.1. ETIOLOGÍA Y EPIDEMIOLOGÍA DE LOS TUMORES MAMARIOS CANINOS 16
3.2. PRESENTACIÓN CLÍNICA DE LOS TUMORES MAMARIOS CANINOS 18
3.3. DIAGNÓSTICO DE TUMORES MAMARIOS CANINOS 19
3.3.1. Exploración mamaria 20
3.3.2. Citología de los nódulos mamarios y los linfonodos regionales 21
3.3.3. Diagnóstico por imagen de los nódulos mamarios y los linfonodos regionales 21
3.3.4. Búsqueda de metástasis a distancia: diagnóstico por imagen 22
3.3.5. Mapeo del linfonodo centinela 22
3.3.6. Diagnóstico histopatológico 23
3.3.7. Estadio clínico 24
3.4. TRATAMIENTO 25
3.4.1. Cirugía 25
3.4.2. Terapia médica 26
3.4.2.1. Dianas terapéuticas 26
3.4.2.1.1. La señalización proliferativa sostenida 27
3.4.2.1.1.1. Las hormonas sexuales y sus receptores 27
3.4.2.1.1.2. La ciclooxigenasa-2 28
3.4.2.1.1.3. Los receptores tirosina-quinasa 30
3.4.2.1.2. La inducción o acceso a vasos sanguíneos 36
3.4.2.1.2.1. La formación de vasos sanguíneos y linfáticos en los tumores 37
3.4.2.1.2.2. Los vasos sanguíneos y linfáticos en los tumores mamarios caninos…. 39
3.4.2.1.3. La evasión del sistema inmunitario 40
3.4.2.1.3.1. Relación entre el tumor y el sistema inmunitario 40
3.4.2.1.3.2. El sistema inmunitario y los tumores mamarios caninos 42
3.4.2.2. Terapias médicas en los tumores mamarios caninos 49
3.4.2.2.1. Terapia hormonal 49
3.4.2.2.2. Quimioterapia convencional 50
3.4.2.2.3. Inhibidores de la ciclooxigenasa-2 52
3.4.2.2.4. Inhibidores de los receptores tirosina-quinasa 53

3.4.2.2.5. Quimioterapia metronómica 56
3.4.2.2.6. Inmunoterapia 59
3.4.2.2.6.1. Las nanopartículas en inmunoterapia: Virus del Mosaico del Caupí……..... 62
3.4.2.2.7. Otras terapias evaluadas en tumores mamarios caninos..... 67
3.4.3. Tratamiento específico del cáncer inflamatorio mamario canino 68
3.5. PRONÓSTICO 69
3.6. EL CÁNCER MAMARIO CANINO COMO MODELO DEL CÁNCER DE MAMA HUMANO..... 72
4. JUSTIFICACIÓN Y OBJETIVOS 77
5. MATERIALES Y MÉTODOS 83
5.1. PLAN DE TRABAJO..... 83
5.2. PROTOCOLO DIAGNÓSTICO 84
5.2.1. Anamnesis..... 85
5.2.2. Exploración física y mamaria..... 86
5.2.3. Citología de nódulos y linfonodos regionales..... 86
5.2.4. Pruebas de diagnóstico por imagen..... 86
5.2.5. Diagnóstico histopatológico..... 87
5.2.6. Estadiaje clínico 89
5.3. PROTOCOLOS DE TRATAMIENTO Y SEGUIMIENTO..... 90
5.3.1. Terapia multimodal en perras con cáncer inflamatorio mamario..... 90
5.3.2. Administración intratumoral de nanopartículas vacías similares al virus del mosaico del caupí..... 91
5.3.3. Vacunación *in situ* con nanopartículas vacías similares al virus del mosaico del caupí en cáncer inflamatorio mamario canino 92
5.3.4. Vacunación *in situ* con nanopartículas vacías similares al virus del mosaico del caupí en carcinomas mamarios no inflamatorios caninos..... 94
5.4. EVALUACIÓN DE LA RESPUESTA A LA TERAPIA 95
5.5. ANÁLISIS DE MUESTRAS DE SANGRE Y ORINA..... 97
5.5.1. Hemograma, bioquímica sanguínea y análisis de orina 98
5.5.2. Análisis de células mononucleares circulantes: citometría de flujo..... 99
5.5.3. Niveles de citoquinas plasmáticas..... 104
5.5.4. Titulación de anticuerpos frente al virus del mosaico del caupí 105
5.6. VALORACIÓN DE LOS EFECTOS ADVERSOS..... 108
5.7. EVALUACIÓN DE LA CALIDAD DE VIDA 108
5.8. ANÁLISIS ESTADÍSTICO 110

6. RESULTADOS 115
6.1. EVALUACIÓN DE TERAPIA MULTIMODAL EN CÁNCER INFLAMATORIO MAMARIO CANINO 115
6.1.1. Animales 115
6.1.2. Grupos de tratamiento 117
6.1.3. Respuesta a la terapia 121
6.1.4. Efectos adversos a la terapia 121
6.1.5. Supervivencia de los animales 124
6.1.5.1. Tiempos de supervivencia de todos los animales incluidos 124
6.1.5.2. Tiempos de supervivencia en los grupos de tratamiento 124
6.1.5.3. Relación entre las variables clínicas e histológicas y los tiempos de supervivencia 127
6.2. EVALUACIÓN DE LA VACUNACIÓN *IN SITU* CON NANOPARTÍCULAS VACÍAS SIMILARES AL VIRUS DEL MOSAICO DEL CAUPÍ EN CÁNCER INFLAMATORIO MAMARIO CANINO 131
6.2.1. Animales y grupos de tratamiento 131
6.2.2. Respuesta a la terapia 136
6.2.3. Efectos de la terapia sobre las células inmunitarias en sangre periférica 141
6.2.4. Efectos de la terapia sobre la concentración de las citoquinas plasmáticas 147
6.2.5. Presencia de anticuerpos frente al virus del mosaico del caupí 149
6.2.6. Efectos adversos a la terapia 150
6.2.7. Calidad de vida de los animales durante el estudio 152
6.2.8. Supervivencia de los animales 154
6.3. EVALUACIÓN DE LA VACUNACIÓN *IN SITU* CON NANOPARTÍCULAS VACÍAS SIMILARES AL VIRUS DEL MOSAICO DEL CAUPÍ EN CARCINOMAS MAMARIOS NO INFLAMATORIOS CANINOS 155
6.3.1. Casos incluidos y grupos de tratamiento 155
6.3.2. Respuesta a la terapia 162
6.3.3. Efectos de la terapia sobre las células inmunitarias en sangre periférica 171
6.3.4. Efectos de la terapia sobre la concentración plasmática de citoquinas 178
6.3.5. Presencia de anticuerpos frente al virus del mosaico del caupí 180
6.3.6. Efectos adversos a la terapia 181
6.3.7. Calidad de vida de las perras durante el estudio 186
6.3.8. Análisis de la supervivencia 187
7. DISCUSIÓN 191
7.1. TERAPIA MULTIMODAL EN PERRAS CON CÁNCER INFLAMATORIO MAMARIO 191

7.2. TERAPIA CON NANOPARTÍCULAS VACÍAS SIMILARES AL VIRUS DEL MOSAICO DEL CAUPÍ EN CÁNCER INFLAMATORIO MAMARIO CANINO 200
7.3. TERAPIA CON NANOPARTÍCULAS VACÍAS SIMILARES AL VIRUS DEL MOSAICO DEL CAUPÍ EN CARCINOMA MAMARIO NO INFLAMATORIO CANINO 209
8. CONCLUSIONES 223
9. CONCLUSIONS 227
10. REFERENCIAS BIBLOGRÁFICAS 231
ANEXO III
ANEXO 1: Clinical outcome of dogs diagnosed with canine inflammatory mammary cancer treated with metronomic cyclophosphamide, a cyclooxygenase-2 inhibitor and toceranib phosphate V
ANEXO 2: Neoadjuvant in situ vaccination with cowpea mosaic virus as a novel therapy against canine inflammatory mammary cancer XV

1

RESUMEN

1. RESUMEN

Los tumores mamarios caninos (TMC) y el cáncer inflamatorio mamario canino (CIM) se consideran buenos modelos animales naturales para el estudio del cáncer mamario humano. En este trabajo se evalúan aspectos terapéuticos en cáncer mamario canino con el doble fin de lograr el mejor tratamiento para nuestras pacientes y también, salvaguardando los más altos conceptos éticos, obtener información traslacional sobre un nuevo tratamiento inmunoterápico con el objetivo futuro de su aplicación en cáncer mamario de la mujer. El cáncer inflamatorio mamario canino y humano es un tipo especial de cáncer mamario, poco frecuente, de alta mortalidad, de aparición súbita, con propiedades patogénicas características y de elevada agresividad y capacidad metastásica desde su aparición. Cabe destacar que, a pesar de los grandes avances en terapias multimodales de las últimas décadas, se considera que este tipo de cáncer no tiene tratamiento eficaz en la mujer en muchos casos. En la perra, la cirugía está contraindicada, a diferencia del resto de tumores mamarios, y los pacientes son eutanasiados con un tratamiento paliativo en aproximadamente un mes tras el diagnóstico. En esta Tesis Doctoral se han llevado a cabo tres estudios en perras diagnosticadas de CIM y carcinoma mamario no inflamatorio (CMNI).

En el primer estudio, se evaluó de forma retrospectiva la eficacia, supervivencia y tolerancia de la administración combinada de un inhibidor de la ciclooxigenasa (COX) -2, terapia metronómica con ciclofosfamida y fosfato de toceranib (terapia multimodal) en comparación con la monoterapia con un inhibidor de la COX-2 en perras con CIM. Se incluyeron 16 perras con diagnóstico de CIM secundario (con historia de previa neoplasia mamaria) postquirúrgico y no-quirúrgico. La terapia multimodal administrada en ocho perras demostró aumentar significativamente el tiempo de supervivencia (TS) y el tiempo hasta la progresión (TP) en comparación con las ocho perras tratadas con monoterapia. Además, en los casos con CIM secundario no-quirúrgico (aquellos con presencia de enfermedad neoplásica macroscópica al diagnóstico), la terapia multimodal demostró mejorar la respuesta al tratamiento y aumentar el tiempo de duración de dicha respuesta. Aunque la administración de terapia multimodal se asoció con efectos adversos significativamente más frecuentes que la monoterapia, la mayoría de los casos presentaron toxicidades de leves a moderadas, manejadas mediante el uso de terapia de soporte y, en ocasiones, la suspensión temporal del tratamiento, lo que determinó una buena tolerancia a la combinación de fármacos.

La implementación de la inmunoterapia antitumoral en los últimos años ha abierto la posibilidad de tratar mujeres con cáncer de mama inflamatorio con los inhibidores de puntos de control inmunitario aprobados. Sin embargo, la investigación en inmunoterapia se ha visto

retrasada por la carencia de modelos animales experimentales adecuados. La utilización de modelos animales naturales, como la perra con neoplasias mamarias espontáneas, es especialmente útil en la evaluación de nuevos tratamientos inmunoterápicos antitumorales. Y eso es así ya que las perras conservan intacto su sistema inmunitario, a diferencia de los modelos experimentales, como por ejemplo los ratones xenotrasplantados, que carecen de un sistema inmunitario competente. En el segundo estudio nos propusimos evaluar en perras con CIM la terapia con nanopartículas vacías similares al virus del mosaico del caupí (eCPMV), un potente agente inmunoterápico que solo se había probado previamente en animales de experimentación, con la intención de sentar las bases de futuras inmunoterapias en la mujer con cáncer de mama, así como lograr nuevas terapias efectivas frente a este tipo de cáncer tan agresivo en la perra. Para ello, realizamos un ensayo clínico abierto para evaluar la eficacia, tolerancia y efectos sobre el sistema inmunitario de la administración intratumoral de eCPMV en perras con CIM. Se incluyeron cinco perras tratadas con eCPMV semanalmente y, pasadas dos semanas desde la primera administración, se añadió al tratamiento una terapia multimodal (según resultados del primer estudio) con un inhibidor de la COX-2, terapia metronómica con ciclofosfamida y fosfato de toceranib. Además, se incluyó un grupo control de cinco perras con diagnóstico de CIM tratadas con la terapia multimodal desde el diagnóstico. Tras dos semanas de inmunoterapia con eCPMV, todas las perras presentaron una reducción del volumen tumoral. La disminución del volumen tumoral permitió en dos de las cinco perras la resección quirúrgica de las lesiones mamarias. No se observó la aparición de efectos adversos tras la administración intratumoral de eCPMV. Por otro lado, se demostró una mejoría de la calidad de vida en tres de las cinco perras tratadas, manteniéndose en las dos restantes una calidad de vida similar a lo largo del estudio. Además, las perras tratadas con eCPMV mostraron una prolongación significativa del TS en comparación con aquellas incluidas en el grupo control. En sangre periférica, la inmunoterapia con eCPMV indujo un aumento significativo de los neutrófilos inmaduros y una disminución significativa en la proporción linfocitos T reguladores (Treg)/ linfocitos T CD8+. Además, se demostró la generación de anticuerpos frente a eCPMV, que no afectaron a la eficacia de la terapia. Adicionalmente, se observaron cambios en los niveles de linfocitos T CD8+ granzima B+ que podrían señalar a estas células como marcadores tardíos de respuesta a la terapia. Sin embargo, más estudios con un mayor número de perras con CIM son necesarios para obtener conclusiones sólidas.

En el tercer estudio, se evaluó prospectivamente en un ensayo clínico la eficacia, tolerancia y cambios inmunológicos asociados a la inoculación intratumoral neoadyuvante de eCPMV en perras con CMNI. Un total de 11 perras recibieron dos dosis de eCPMV con una semana de separación y fueron sometidas a la resección quirúrgica del CMNI dos semanas después de la primera administración. Además, siete perras con CMNI fueron tratadas

quirúrgicamente sin recibir la terapia neoadyuvante y se incluyeron en un grupo control. El día de la cirugía se observó una regresión del tumor tratado en todas las perras. Además, se comprobó la disminución de tamaño de otras lesiones mamarias no tratadas localizadas en la cadena mamaria ipsilateral y contralateral al CMNI que recibió la terapia. En el análisis de supervivencia, se observó una mejoría del TS en las perras tratadas con eCPMV en comparación con aquellas incluidas en el grupo control, sin mostrar esta terapia ningún efecto adverso ni afectación significativa de la calidad de vida de las perras. En sangre periférica se observó un incremento significativo inicial de los neutrófilos maduros e inmaduros, así como variaciones en los linfocitos T y monocitos. Además, se demostró un descenso inicial en los niveles plasmáticos de interleucina (IL) -6, IL-7 y proteína quimioatrayente de monocitos 1 (MCP-1). Mientras que la relación de estas variaciones con la respuesta antineoplásica aún es desconocida debido al bajo número de casos incluidos, los cambios en las células inmunitarias y la citoquinas fueron menores. Finalmente, se analizó la generación de anticuerpos frente a eCPMV en las perras tratadas, observándose la producción de estos anticuerpos por parte de las perras y una buena respuesta a la inmunoterapia en todos los casos, por lo que se puede concluir que estos anticuerpos no afectaron a la respuesta antineoplásica.

En conclusión, la terapia multimodal evaluada y la inmunoterapia con eCPMV incrementaron la supervivencia, manteniendo una buena calidad de vida, en las perras con diagnóstico de CIM y CMNI incluidas. Dadas las semejanzas entre humanos y perros, los hallazgos obtenidos respaldan la futura aplicación de la inmunoterapia con eCPMV en cáncer de mama humano.

2

SUMMARY

2. SUMMARY

Canine mammary tumors and canine inflammatory mammary cancer (IMC) are considered good natural animal models of the human breast cancer. In the present work, the therapeutic aspects of the canine mammary cancer were evaluated aiming at achieving the best treatment for canine patients and, while safeguarding the highest ethical concepts, obtaining clinical translational information for a new immunotherapeutic agent. The ultimate goal is to apply this immunotherapy in human breast cancer. The canine and human inflammatory mammary cancers are a special type of mammary tumors, infrequent, with high mortality rate, rapid development, characteristic pathogenic features, and high metastatic capacity from its onset. It should be noted that this cancer type is considered to have no effective treatment in human patients, despite the great advances in multimodal therapies in the recent decades. Unlike other mammary tumors, surgery is contraindicated in dogs, and canine patients treated with palliative treatment are euthanized approximately one month after diagnosis. In this Doctoral Thesis, three studies were performed in female companion dogs diagnosed with IMC and non-inflammatory mammary carcinoma (NIMC).

In the first study, we performed a retrospective analysis to evaluate the efficacy, survival, and tolerability of the combination of a cyclooxygenase (COX) -2 inhibitor, metronomic chemotherapy with cyclophosphamide and toceranib phosphate (multimodal therapy) in comparison to a COX-2 inhibitor (monotherapy) in IMC dogs. Sixteen female dogs diagnosed with secondary (with previous mammary tumor history) non-surgical and post-surgical IMC were included. The multimodal therapy administered in eight dogs improved the survival time and time-to-progression when compared to eight dogs treated with monotherapy. In addition, in the non-surgical secondary IMC cases (the dogs with macroscopic disease at diagnosis), multimodal therapy improved the response to the treatment and the duration of this response. Although the multimodal therapy caused significantly more adverse events than the monotherapy, most cases had mild to moderate toxicities which were controlled with supportive care and, occasionally, a temporary treatment discontinuation; therefore, the multimodal therapy was well manageable.

The implementation of immunotherapies in the last years has opened the possibility to treat inflammatory breast cancer patients with approved immune checkpoint inhibitors. However, the immunotherapy research has been held back, in part, by the absence of adequate experimental models to evaluate this therapeutic modality. The use of natural animal models, such as the female dogs with spontaneous mammary neoplasia, is especially useful in evaluating new antitumor immunotherapeutic agents. The value of the models lies in the fact that the dogs maintain an intact immune system, unlike experimental models such as murine xenografts which are not

immunocompetent. In the second study, we performed an evaluation of the immunotherapy with empty cowpea mosaic viral-like nanoparticles (eCPMV), a potent immunotherapeutic agent that had only previously been tested in experimental murine models, but not in female dogs with IMC. The aim was to lay the foundations for future immunotherapies in women with breast cancer, as well as developing new effective therapies for this aggressive neoplasia in dogs. To this end, we performed an open label clinical trial to evaluate the efficacy, tolerance, and immunological effects of the intratumoral inoculation of eCPMV in IMC dogs. A total of five dogs were treated with this eCPMV immunotherapy weekly and, after two weeks from the first inoculation, a multimodal therapy was given. The multimodal therapy was based on the first study results combining a COX-2 inhibitor, low-dose cyclophosphamide and toceranib phosphate. Additionally, five control IMC female dogs that received the multimodal therapy from the diagnosis were included. After two weeks of eCPMV immunotherapy, all dogs had a tumor volume reduction. This tumor shrinkage allowed performing the surgical removal of the mammary lesions in two out of the five treated dogs. No adverse events associated with this immunotherapy were observed, and an improvement of the quality of life in three out of the five dogs was reported, with the other two dogs having no changes in their quality of life throughout the study. Moreover, eCPMV immunotherapy was associated with an improvement in survival time when compared to dogs that received multimodal medical therapy only. In the peripheral blood, the eCPMV administration generated a significant increase of the immature neutrophils and a significant decrease in the regulatory T lymphocytes/ CD8+ T lymphocytes ratio. Also, the generation of anti-cowpea mosaic virus antibodies, which apparently did not affect the therapy effectiveness, was observed. Furthermore, the variations in the granzyme B+ CD8+ T lymphocytes might point out these cells as lagging predictive biomarker. However, additional studies with a larger number of IMC cases are needed to draw strong conclusions.

In the third study, we evaluated the efficacy, tolerability, and immunological changes associated with the neoadjuvant intratumoral administration of eCPMV in 11 dogs diagnosed with NIMC in a prospective clinical trial. All 11 dogs received two doses of weekly eCPMV injections, followed by the surgical removal of the mammary tumor in two weeks after the initial eCPMV dose. In addition, seven dogs with NIMC were treated surgically without any neoadjuvant therapy and were included as controls. At surgery, a tumor shrinkage was evidenced in all treated dogs. Likewise, a size reduction was observed in non-treated mammary lesions located in the same and contralateral mammary chains with respect to the inoculated tumor. The survival analysis indicated an improvement of the survival time in the dogs that received the eCPMV immunotherapy compared with the control dogs, without the presence of any adverse event or a significant quality of life disturbance associated with the treatment. In the peripheral blood, we observed an initial significant increase in the mature and immature neutrophils, along with

fluctuations in monocytes and T lymphocytes. Furthermore, an initial decrease in plasma interleukin (IL) -6, IL-7, and the monocyte chemoattractant protein-1 was observed. While the association with the response remains unknown due to the small number of cases analyzed, these changes were minimal. Finally, the generation of antibodies against eCPMV was also analyzed in vaccinated dogs; we found anti-eCPMV antibodies in dogs and given the good response in all vaccinated dogs, we concluded that these antibodies did not affect the immune response in the vaccinated dogs.

To conclude, the evaluated multimodal therapy and the eCPMV immunotherapy increased the survival time, maintaining the quality of life of companion dogs diagnosed with IMC and NIMC. Given the similarities between dogs and humans, our data supports the future deployment of eCPMV immunotherapy in human breast cancer.

3

INTRODUCCIÓN A LOS TUMORES MAMARIOS CANINOS

3. INTRODUCCIÓN A LOS TUMORES MAMARIOS CANINOS

El cáncer supone la principal causa de mortalidad en la especie canina, siendo los tumores mamarios caninos (TMC) malignos la primera causa de muerte por cáncer en las perras no castradas (Beaudu-Lange *et al.*, 2021). Esto se debe, en parte, a la ausencia de protocolos de tratamiento efectivos cuando se realiza el diagnóstico de un cáncer mamario agresivo (Sorenmo *et al.*, 2020b).

En los últimos años se ha logrado un mayor conocimiento de la biología, inmunología y genética tumoral, contribuyendo al establecimiento de mejoras en la identificación de dianas terapéuticas en los tumores, lo que, junto a las nuevas tecnologías aplicadas al desarrollo de nuevos fármacos, ha permitido la implantación de nuevos tratamientos en la terapia oncológica canina (Pang y Argyle, 2016; Dewhirst y Page, 2020). Así, múltiples terapias antineoplásicas, antiangiogénicas e inmunomoduladoras se han evaluado en perros con procesos neoplásicos y, algunas de ellas, como los inhibidores de los receptores tirosina-quinasa de molécula pequeña (ITKs) o la quimioterapia metronómica, se han añadido a los protocolos de tratamiento de diversos procesos neoplásicos debido, en parte, a la facilidad en su administración y a la baja incidencia de efectos adversos que generan. A esto se suma que, en algunos casos, han logrado mejorar la supervivencia de los animales obtenida con terapias clásicas como la quimioterapia convencional, por lo que, estas nuevas terapias, aúnan un efecto antineoplásico con el mantenimiento de una buena calidad de vida en los animales (London, 2020; Mutsaers y Biller, 2020).

Sin embargo, este tipo de terapias aún no han sido evaluadas en profundidad en numerosos tipos tumorales caninos, por lo que el conocimiento de las posibles aplicaciones de estos tratamientos puede suponer un gran beneficio a los perros con diagnóstico de cáncer y, por qué no, también a los pacientes oncológicos humanos, que se pueden ver beneficiados de la investigación de nuevas modalidades de tratamiento frente al cáncer en medicina veterinaria (LeBlanc y Mazcko, 2020).

El cáncer en la especie canina ha cobrado una gran importancia como modelo de estudio comparativo del cáncer humano, destacando, entre otros, los TMC como modelo de estudio del cáncer de mama humano (Vail y MacEwen, 2000; Abdelmegeed y Mohammed, 2018; Ostrander *et al.*, 2019). El cáncer de mama es el cáncer más común en mujeres, siendo la primera causa de muerte por cáncer en este género (Ferlay *et al.*, 2021). Además, la incidencia anual del cáncer de mama ha ido aumentando en los últimos años (Chen *et al.*, 2020c). Cuando se diagnostica un caso

de cáncer de mama avanzado, se considera una enfermedad incurable con las herramientas terapéuticas disponibles actualmente (Harbeck *et al.*, 2019).

3.1. ETIOLOGÍA Y EPIDEMIOLOGÍA DE LOS TUMORES MAMARIOS CANINOS

Los TMC se originan a partir del tejido de la glándula mamaria, que contiene tejido epitelial glandular y tejido conectivo. La especie canina presenta dos cadenas mamarias simétricas y un total de 8 a 10 mamas, aunque, en ocasiones, pueden presentar 12 mamas. En el caso de perras con 10 mamas, éstas se distribuyen anatómicamente en dos pares de mamas torácicas, dos pares abdominales y un par inguinal (Evans y De Lahunta, 2012).

Los TMC constituyen el tipo tumoral más frecuente en las perras no castradas y representan un 54-60% de todos los tumores diagnosticados en perras con independencia de su estado reproductivo (Vascellari *et al.*, 2009; Pastor *et al.*, 2018). La incidencia anual varía de 650 a 1.110 casos por cada 100.000 perras, dependiendo, en gran parte, de la proporción de hembras en las que se realiza castración temprana de forma rutinaria (Dobson *et al.*, 2002; Egenvall *et al.*, 2005; Vascellari *et al.*, 2016; Baioni *et al.*, 2017; Sorenmo *et al.*, 2020b).

Con respecto a la incidencia de TMC malignos, estos representan del 50 al 70% de todos los cánceres diagnosticados en perras (Moe, 2001; Merlo *et al.*, 2008). El porcentaje de tumores malignos dentro de los TMC varía, según los estudios, del 45 al 88% (MacVean *et al.*, 1978; Moe, 2001; Salas *et al.*, 2015; Komazawa *et al.*, 2016; Vascellari *et al.*, 2016; Baioni *et al.*, 2017; Pastor *et al.*, 2018). La incidencia anual de TMC malignos es de, aproximadamente, 200 casos por cada 100.000 perras, siendo superior la incidencia en perras no castradas (258/100.000) que en perras castradas (115/100.000) (Dorn *et al.*, 1968; Merlo *et al.*, 2008).

En los perros macho la incidencia anual de TMC es de 4 casos por cada 100.000 perros de este género, presentando un riesgo de desarrollar esta neoplasia 62 veces menor que las hembras (Saba *et al.*, 2007). La mayoría de los casos publicados en perros macho presentaban TMC benignos, con una sobrerrepresentación de la raza Cocker Spaniel (Saba *et al.*, 2007; Bearss *et al.*, 2012). También se ha observado la presencia de forma concurrente de tumores testiculares capaces de producir hormonas sexuales como estrógenos, junto con TMC benignos (Walker, 1968).

La aparición de los TMC en perras se ve influenciada por diversos factores de riesgo, entre los que se han identificado:

- *Edad:* los TMC afectan fundamentalmente a perras de edad media-avanzada, siendo raros en aquellas menores de 5-6 años. El riesgo de aparición aumenta con la edad hasta los 8-13 años, disminuyendo posteriormente la incidencia. La edad de aparición también puede verse afectada por la raza, ya que razas de mayor tamaño tienden a presentar TMC a una edad menos avanzada que las razas más pequeñas (Merlo *et al.*, 2008; Vascellari *et al.*, 2016; Sorenmo *et al.*, 2020b). Además, las perras con TMC malignos presentan una edad media significativamente mayor que las perras con tumores benignos (9,5-10,0 años frente a 8,5-9,1 años) (Sorenmo *et al.*, 2009; Vascellari *et al.*, 2016; Burrai *et al.*, 2020; Banchi *et al.*, 2022).

- *Exposición a hormonas sexuales:* los estrógenos y la progesterona presentan efectos cancerígenos sobre el tejido mamario (Sorenmo *et al.*, 2020b; Torres *et al.*, 2021). Se ha observado que las perras enteras presentan un mayor riesgo de aparición de TMC que las perras castradas (Dorn *et al.*, 1968; Schneider *et al.*, 1969; Beaudu-Lange *et al.*, 2021). La reducción del riesgo es evidente cuando se realiza la castración de forma precoz (Schneider *et al.*, 1969), aunque distintos estudios han evidenciado un ligero efecto protector al realizar la castración de forma más tardía (Misdorp, 1988; Kristiansen *et al.*, 2013; Beaudu-Lange *et al.*, 2021). También se ha observado que la administración de hormonas (estrógenos y progestágenos) aumenta el riesgo de aparición de TMC en las perras (Sorenmo *et al.*, 2011).

- *Raza y susceptibilidad genética:* los TMC son generalmente más frecuentes en razas de pequeño tamaño, y en razas puras, incluyendo Maltés, Chihuahua, Caniche, West Highland White Terrier, Beagle, Cocker Spaniel, Teckel, Yorkshire Terrier y Bichón, aunque algunas razas puras de mayor tamaño también presentan un mayor riesgo de aparición, como Springer Spaniel Inglés, Setter inglés, Pastor Alemán o Pointer, entre otras (Sorenmo *et al.*, 2011). Además, se han identificado ciertas líneas familiares de razas caninas con un mayor riesgo de aparición de TMC, lo que podría deberse a factores genéticos como, por ejemplo, las mutaciones en líneas germinales de los genes BRCA1 y BRCA2 (Rivera y von Euler, 2011; Sorenmo *et al.*, 2011).

- *Condición corporal y dieta:* la presencia de una condición corporal alta a los 9-12 meses de edad aumenta el riesgo de aparición de TMC (Sonnenschein *et al.*, 1991; Perez Alenza *et al.*, 1998). Además, la presencia de sobrepeso u obesidad al diagnóstico en perras se

ha asociado a una mayor agresividad y malignidad de los TMC malignos (Costa-Santos *et al.*, 2019; Lim *et al.*, 2022). Con respecto a la dieta, se ha observado que el consumo elevado de carnes rojas aumenta el riesgo de desarrollo de TMC en perras (Perez Alenza *et al.*, 1998).

3.2. PRESENTACIÓN CLÍNICA DE LOS TUMORES MAMARIOS CANINOS

En la especie canina, los nódulos mamarios son sencillos de detectar durante la exploración física de las cadenas mamarias. Se ha observado que un 66,7% de las perras presentan más de un TMC al diagnóstico (Sorenmo *et al.*, 2009). Sin embargo, la presencia de múltiples nódulos mamarios no aumenta la probabilidad de que presenten un tumor maligno ni empeora el pronóstico (Litterine-Kaufman *et al.*, 2019; Banchi *et al.*, 2022). Los nódulos mamarios de pequeño tamaño suelen ser de naturaleza benigna, ya que el riesgo de malignidad aumenta con el incremento del tamaño tumoral, teniendo un 70% de los tumores malignos un tamaño mayor a 3 cm (Sorenmo *et al.*, 2009; Burrai *et al.*, 2020). Esto se debe a que las lesiones benignas pueden malignizarse con el tiempo (Sorenmo *et al.*, 2009). Sin embrago, en un estudio reciente se ha observado que el 18% de los TMC malignos presentaban un tamaño inferior a 1 cm (Burrai *et al.*, 2020). Además, los TMC malignos de mayor grado de malignidad presentan por lo general un tamaño superior al de tumores de grado bajo-intermedio (Banchi *et al.*, 2022).

La presencia de determinadas características clínicas en los TMC, tales como un ritmo de crecimiento elevado, la adherencia a piel o a planos profundos, un crecimiento invasivo hacia tejidos adyacentes y la presencia de ulceración cutánea, así como la existencia de afectación metastásica de los linfonodos regionales o de metástasis en órganos distantes, se han asociado a la malignidad de estos tumores (Misdorp y Hart, 1976; Hellmén *et al.*, 1993; Yamagami *et al.*, 1996; Pérez Alenza *et al.*, 1997; Perez Alenza *et al.*, 2000; Karayannopoulou *et al.*, 2005; Santos *et al.*, 2013; Gray *et al.*, 2020).

Cabe destacar la existencia de un tipo de TMC maligno con características clínicas específicas: el cáncer o carcinoma inflamatorio mamario canino (CIM). Este tipo de neoplasia se caracteriza por un crecimiento rápido, con afectación difusa de múltiples mamas, frecuentemente de forma bilateral, con o sin presencia de lesiones nodulares, linfadenomegalia regional, presencia de edema peritumoral y en extremidades, eritema, dolor y calor a la palpación y engrosamiento de la piel, por lo que puede asemejarse a una mastitis, además de generar signos clínicos sistémicos como debilidad, anorexia y pérdida de condición corporal, entre otros (Susaneck *et al.*,

1983; Perez Alenza *et al.*, 2001; de M. Souza *et al.*, 2009; Marconato *et al.*, 2009). Este tipo tumoral presenta no sólo unas características clínicas distintas a los demás carcinomas mamarios, si no también exhibe características genéticas y biológicas diferentes (Gray *et al.*, 2020).

El CIM se presenta en un 7,6% de las perras con nódulos mamarios y en un 17,7% de los casos con TMC malignos, siendo las perras diagnosticadas de una edad media más avanzada (11,4 años) que aquellas con TMC malignos no inflamatorios (Perez Alenza *et al.*, 2001). Recientemente se ha descrito un caso de este tipo tumoral en un perro macho (Silva *et al.*, 2019).

Se han identificado 2 formas clínicas de CIM: primario, cuando se origina sin historia previa de nódulos mamarios; y secundario, cuando aparece tras la extirpación quirúrgica de un TMC sin las características clínicas descritas previamente (secundario postquirúrgico), o en tumores que estaban presentes durante un largo periodo de tiempo y súbitamente adquieren estas características clínicas (secundario no-quirúrgico) (Perez Alenza *et al.*, 2001). La forma de presentación primaria se ha relacionado con una peor condición clínica de las perras y un tumor de crecimiento más rápido y agresivo, aunque también con una menor proporción de metástasis que el tipo secundario. Sin embargo, no se han observado diferencias en el tiempo de supervivencia (TS) entre ambas formas clínicas (Perez Alenza *et al.*, 2001; de M. Souza *et al.*, 2009; Marconato *et al.*, 2009). Por otra parte, si se ha observado que la supervivencia de perras con diagnóstico de CIM es marcadamente inferior (mediana de 7 a 185 días, según el estudio) al observado en aquellas con carcinomas mamarios no inflamatorios (CMNI) con metástasis regional y/o a distancia (mediana de 191 días a 19 meses, según el estudio) (Perez Alenza *et al.*, 2001; Philibert *et al.*, 2003; Chang *et al.*, 2005; Clemente *et al.*, 2009; de M. Souza *et al.*, 2009; Marconato *et al.*, 2009; Santos *et al.*, 2013; Rossi *et al.*, 2018; Damasceno *et al.*, 2022).

Por último, algunos TMC pueden dar lugar a la aparición de signos paraneoplásicos, como coagulopatías asociadas a tumores en estadio clínico avanzado y en CIM (Stockhaus *et al.*, 1999), hipercalcemia (Messinger *et al.*, 2009; Raposo-Ferreira *et al.*, 2018) e hipoglucemia (Rossi *et al.*, 2010).

3.3. DIAGNÓSTICO DE TUMORES MAMARIOS CANINOS

El diagnóstico debe iniciarse con una adecuada reseña y anamnesis. En la anamnesis se obtiene una historia completa, así como una historia reproductiva y de los TMC. Posteriormente, debe realizarse una completa exploración física general y una exploración de las cadenas mamarias. El plan diagnóstico se debe continuar con la realización de una analítica sanguínea

básica (hemograma y bioquímica básica), pruebas de diagnóstico por imagen que permitan la detección de posibles metástasis, diagnóstico citológico y/o histopatológico de los nódulos mamarios y, si procede, mapeo del linfonodo centinela. Este plan permite conocer el tipo de TMC y establecer su estadio clínico (Sorenmo *et al.*, 2020b).

3.3.1. Exploración mamaria

Los TMC se detectan mediante la exploración directa del tejido mamario de las perras. Estos tumores se presentan de forma más frecuente en las mamas abdominales caudales e inguinales en comparación con las mamas más craneales, no obstante, se deben explorar ambas cadenas mamarias de forma completa. Durante la exploración debe evaluarse el tamaño de los tumores en 3 dimensiones (mediante el uso de un calibre), su localización, si se encuentran fijados a piel y/o a planos profundos y si la piel que los recubre está ulcerada (Sorenmo *et al.*, 2011).

Durante la exploración mamaria también deben examinarse los linfonodos de drenaje de ambas cadenas mamarias, ya que los tumores malignos epiteliales generalmente metastatizan vía linfática, a diferencia de los sarcomas, que metastatizan fundamentalmente por vía hemática (Sorenmo *et al.*, 2011). En las perras, generalmente y en ausencia de neoplasias, no existe conexión linfática entre ambas cadenas mamarias, pero sí entre mamas de la misma cadena. Dentro de una cadena mamaria, en ausencia de neoplasias, las dos mamas torácicas (craneal y caudal) drenan al linfonodo axilar ipsilateral y en algunos casos, la primera mama puede drenar además al linfonodo cervical superficial. Por otro lado, la tercera mama (o abdominal craneal) suele drenar a los linfonodos axilar e inguinal superficial ipsilaterales, aunque en algunos casos lo hace únicamente a uno de ellos, habiéndose observado un caso de drenaje al linfonodo axilar contralateral. Finalmente, la cuarta (o abdominal caudal) y quinta mama (o inguinal) drenan al linfonodo inguinal superficial ipsilateral, en ocasiones al poplíteo ipsilateral y raramente, la cuarta mama al linfonodo iliaco medial ipsilateral (Patsikas y Dessiris, 1996b; a; Pereira *et al.*, 2003).

La presencia de TMC, fundamentalmente malignos, puede modificar el drenaje linfático de las mamas en algunas perras, debido a una inducción de la linfangiogénesis, produciendo, incluso, un drenaje a linfonodos contralaterales (Pereira *et al.*, 2003; Clemente *et al.*, 2013; Sleeckx *et al.*, 2014). Se ha observado que, en presencia de TMC, la primera y segunda mama pueden también drenar, ocasionalmente, al linfonodo esternal; la tercera mama al linfonodo iliaco medial ipsilateral, al axilar accesorio ipsilateral y al axilar contralateral; la cuarta mama al axilar ipsilateral y al linfonodo iliaco medial ipsilateral, y la quinta mama al linfonodo iliaco medial ipsilateral y al plexo linfático de la cara medial del muslo (Pereira *et al.*, 2003; Patsikas *et al.*, 2006; Collivignarelli *et al.*, 2021).

3.3.2. Citología de los nódulos mamarios y los linfonodos regionales

La citología de los nódulos mamarios se correlaciona con los resultados histopatológicos en un 25-80% de los casos, según los diferentes estudios, aunque si se excluyen las citologías insuficientes o inadecuadas (que suponen de un 14 a un 28%), la correlación de los resultados varía del 50 al 96% (Griffiths *et al.*, 1984; Allen *et al.*, 1986; Hellmén y Lindgren, 1989; Cassali *et al.*, 2007; Simon *et al.*, 2009; Sontas *et al.*, 2012; Dolka *et al.*, 2018; Emanuelli *et al.*, 2020). Además, la citología permite diferenciar los TMC de otras lesiones o tumores dérmicos o subcutáneos no mamarios, como lipomas o mastocitomas (Sorenmo *et al.*, 2020b). Sin embargo, la evaluación citológica de los TMC no se realiza de rutina por diversos motivos, como se describe a continuación; por un lado, para aumentar la especificidad de los resultados y la correlación con el diagnóstico histológico, es necesario realizar diversas tomas de muestra de cada uno de los nódulos; y por otro, la malignización de los tumores hace que todos deban ser extirpados quirúrgicamente, por lo que el resultados de la citología, no produce diferencias en el planteamiento terapéutico.

La evaluación citológica de los linfonodos regionales para la detección de metástasis de tumores sólidos ha demostrado ser un método con una alta sensibilidad y especificidad (100 y 96%, respectivamente), presentando incluso mayor sensibilidad que las biopsias incisionales, y mayor sensibilidad y especificidad que la exploración física manual de los linfonodos (Langenbach *et al.*, 2001).

3.3.3. Diagnóstico por imagen de los nódulos mamarios y los linfonodos regionales

La realización de ecografías en modo B, Doppler y con contraste de los nódulos mamarios ha permitido evidenciar que ciertos hallazgos relativos a la ecogenicidad, la ecotextura, la distribución del flujo sanguíneo o el patrón de captación de contraste en estas lesiones pueden tener relación con la malignidad de los TMC, aunque existen marcadas diferencias entre los resultados de los distintos estudios (Nyman *et al.*, 2006; Soler *et al.*, 2016; Tagawa *et al.*, 2016; Feliciano *et al.*, 2017; Feliciano *et al.*, 2018; Hillaert *et al.*, 2022). Por otra parte, se ha observado que la elastografía puede ser un método de alta precisión para la diferenciación entre TMC malignos y benignos (Feliciano *et al.*, 2017).

Con respecto a la evaluación de los linfonodos regionales, la elastografía y la tomografía computarizada han demostrado tener una elevada precisión para la detección de linfonodos con

afectación metastásica en perras con TMC, mientras que la ecografía Doppler y en modo B presentan una capacidad limitada para esta valoración (Silva *et al.*, 2018; Soultani *et al.*, 2021).

3.3.4. Búsqueda de metástasis a distancia: diagnóstico por imagen

Los TMC malignos metastatizan fundamentalmente a linfonodos y a la región torácica y los pulmones. Otros lugares de metastatización de los tumores mamarios malignos no inflamatorios son el hígado, riñón, hueso, bazo, músculo, cerebro, glándulas adrenales, corazón y páncreas. Con respecto al CIM, se ha descrito que los lugares de metastatización difieren de los TMC no inflamatorios, siendo lugares frecuentes de metástasis la vejiga de la orina y el tracto reproductor, además del corazón, bazo, hígado, riñones y glándulas adrenales (Clemente *et al.*, 2010a). La mayoría de las perras diagnosticadas de CIM presentan, al diagnóstico, metástasis en linfonodos regionales y/o a distancia (Perez Alenza *et al.*, 2001; Marconato *et al.*, 2009).

Entre las pruebas de diagnóstico por imagen que pueden realizarse para la búsqueda de metástasis destacan:

- *Radiografía torácica:* se recomienda la realización de radiografías torácicas en 3 proyecciones, incluyendo preferiblemente las dos proyecciones laterales y una proyección ventrodorsal (o dorsoventral) para la búsqueda de diseminación metastásica en el tórax (Thrall, 2018a; Sorenmo *et al.*, 2020b). Sin embargo, mediante este método sólo se detectan metástasis pulmonares a partir de 7-9 mm de diámetro (Thrall, 2018b).

- *Ecografía abdominal:* se recomienda su realización ante la sospecha de afectación metastásica de los linfonodos abdominales, o si se observan signos clínicos, hallazgos en el examen físico o cambios en la analítica sanguínea que puedan deberse a una alteración de los órganos abdominales (Sorenmo *et al.*, 2020b).

- *Tomografía computarizada:* presenta mayor sensibilidad para la detección de metástasis pulmonares que la radiografía torácica, sin embargo, su coste y disponibilidad limitan su uso de forma rutinaria (Otoni *et al.*, 2010; Sorenmo *et al.*, 2020b).

3.3.5. Mapeo del linfonodo centinela

El drenaje linfático, como se describe en el apartado 3.3.1., puede verse alterado por la presencia de TMC. Es por ello por lo que antes del procedimiento quirúrgico puede realizarse un mapeo del linfonodo centinela para saber que linfonodo(s) está(n) realizando el drenaje linfático

del tumor y, por tanto, presentan un mayor riesgo de afectación metastásica. Se han desarrollado distintas técnicas para este fin, incluyendo la linfoescintigrafía con tecnecio, la ecografía con contraste, la administración de hemosiderina autóloga, la linfografía indirecta por tomografía computarizada, y el uso de colorantes intraoperatorios (Sorenmo *et al.*, 2020b). No obstante, ninguna de estas técnicas está estandarizada para ser empleada de forma rutinaria en medicina veterinaria.

3.3.6. Diagnóstico histopatológico

La evaluación histopatológica de los TMC se realiza a partir de muestras recogidas mediante biopsia incisional o excisional y permite determinar el tipo histológico de los tumores o displasias, el grado de malignidad de los tumores malignos, los márgenes quirúrgicos y los linfonodos regionales, en caso de que hayan sido extirpados (Goldschmidt *et al.*, 2016).

Se han utilizado diversos sistemas de clasificación histológica de los tumores mamarios en la especie canina, siendo la más reciente la clasificación de Zappulli y col. (Zappulli *et al.*, 2019), que ha sustituido a las clasificaciones previas (Hampe y Misdorp, 1974; Misdorp *et al.*, 1999; Goldschmidt *et al.*, 2011). De forma básica, en la clasificación de Zappulli y col., los tumores mamarios se clasifican en displasias e hiperplasias, tumores benignos, tumores malignos epiteliales (carcinomas), tumores malignos mesenquimales (sarcomas), carcinosarcoma, e hiperplasias y displasias, y neoplasias del pezón.

Cabe destacar que el CIM no constituye un tipo histológico propio, sino que se trata de diversas neoplasias altamente malignas de distintos tipos histológicos, caracterizadas por la presencia de invasión de los vasos linfáticos de la dermis superficial por células neoplásicas (Perez Alenza *et al.*, 2001; Peña *et al.*, 2003). Ante la sospecha de este tipo tumoral, se recomienda la realización de una biopsia incisional para su diagnóstico (Perez Alenza *et al.*, 2001; de M. Souza *et al.*, 2009; Marconato *et al.*, 2009).

De forma adicional al tipo histológico, el grado histológico de malignidad de los tumores malignos epiteliales aporta una información muy valiosa y se evalúa en base a una adaptación del sistema de Elston y Ellis de medicina humana, clasificando a los tumores en grado I o bien diferenciado, grado II o moderadamente diferenciado, y grado III, pobremente diferenciado o indiferenciado (Peña *et al.*, 2013). En la mayoría de los estudios, los TMC malignos bien diferenciados aparecen como el grupo más frecuente, representando del 45 al 78% de los tumores malignos (de Las Mulas *et al.*, 2005; Peña *et al.*, 2013; Rasotto *et al.*, 2017; Canadas *et al.*, 2019; Brunetti *et al.*, 2021; Pecile *et al.*, 2021; Seung *et al.*, 2021); sin embargo, otros estudios presentan

una mayor proporción de tumores de grado II (Pastor *et al.*, 2020) o de grado III (Karayannopoulou *et al.*, 2005; Nguyen *et al.*, 2018; Chocteau *et al.*, 2019).

En el caso de los sarcomas, el grado histológico de malignidad se determina evaluando distintos parámetros según el tipo de sarcoma diagnosticado, estableciéndose, igualmente, tres grados de malignidad creciente (Dennis *et al.*, 2011; Thompson y Dittmer, 2016).

Por último, cabe indicar que se ha descrito la inmunoexpresión de distintos marcadores de proliferación celular en los TMC, incluyendo el Ki-67, el antígeno nuclear de células en proliferación (PCNA) y las proteínas argirófilas asociadas a regiones organizadoras de nucleolos (AgNOR), que presentan una relación directa con el grado de malignidad de estos tumores (Peña *et al.*, 1998; Sarli *et al.*, 2002; Yang *et al.*, 2006; Morris *et al.*, 2009; Carvalho *et al.*, 2016a).

3.3.7. Estadio clínico

El estadiaje clínico de las perras con TMC malignos se establece en base al tamaño tumoral (longitud del diámetro mayor del tumor), la presencia o no de células metastásicas en los linfonodos regionales de drenaje y la identificación o no de metástasis a distancia.

El sistema inicial de la Organización Mundial de la Salud (Owen, 1980) fue modificado y sustituido por uno más reciente, que clasifica a los tumores epiteliales no inflamatorios en 5 estadios clínicos: los estadios I a III incluyen perras con tumores de tamaño creciente (diámetro mayor de menos de 3 cm, entre 3 y 5 cm, y superior a 5 cm, respectivamente), el estadio IV incluye a perras que presentan afectación metastásica en linfonodos regionales, independientemente del tamaño tumoral, y el estadio V a aquellas con metástasis a distancia, independientemente de los otros factores (Rutteman *et al.*, 2001). La incidencia de linfonodos regionales afectados por células de TMC malignos varía del 8 al 42% según los distintos estudios, mientras que la incidencia de metástasis a distancia en el momento del diagnóstico se presenta del 2 al 12% de los casos (Yamagami *et al.*, 1996; Pérez Alenza *et al.*, 1997; Karayannopoulou *et al.*, 2005; Nguyen *et al.*, 2018; Varallo *et al.*, 2019; Pastor *et al.*, 2020; Pecile *et al.*, 2021).

En el caso de los sarcomas mamarios, su estadio clínico se establece según el tipo de sarcoma diagnosticado, aunque, por lo general, también se incluye la valoración del tamaño tumoral y la presencia de diseminación metastásica en linfonodos regionales y/o a distancia, junto con otros parámetros específicos del tipo de neoplasia (Liptak y Forrest, 2013; Ehrhart *et al.*, 2020; Mullin y Clifford, 2020).

3.4. TRATAMIENTO

El tratamiento de los TMC es generalmente quirúrgico, pudiendo establecerse una terapia antineoplásica neoadyuvante (previa a la cirugía) o adyuvante (tras la cirugía) en algunos casos. En el caso del CIM, la cirugía no está normalmente recomendada, por lo que el enfoque terapéutico es distinto al del resto de TMC. Las modalidades de tratamiento en oncología veterinaria para los TMC son:

3.4.1. Cirugía

La cirugía es el tratamiento de elección en los TMC, excepto en la mayoría de los CIM, siendo un procedimiento curativo en el caso de las hiperplasias y displasias y en los tumores benignos, así como en tumores malignos bien diferenciados, no invasivos y de tamaño inferior a 3 cm, mientras que, en tumores de alto grado de malignidad o tumores de gran tamaño, suele recomendarse la administración de terapia adyuvante (Sorenmo, 2003).

El tipo de cirugía a realizar depende del tamaño de los nódulos mamarios, su número y localización, sus características clínicas y del estado clínico de la perra, aunque se ha observado que el tipo de procedimiento no afecta al y tiempo libre de enfermedad (TLE) ni al TS de las perras (MacEwen *et al.*, 1985; Chang *et al.*, 2005). Sin embargo, un 58% de las perras sometidas a mastectomías regionales desarrolla un nuevo TMC en una glándula mamaria restante de la misma cadena, siendo esto más frecuente cuando los tumores extirpados previamente son malignos (Stratmann *et al.*, 2008). Por lo tanto, se recomienda realizar mastectomías simples (extirpación de una glándula mamaria completa) para tumores menores a 1 cm de diámetro mayor y mastectomías regionales/unilaterales (extirpación de varias glándulas mamarias adyacentes o de una cadena mamaria completa) para tumores de mayor tamaño (Sorenmo *et al.*, 2020b). En todo caso, se deben asegurar unos márgenes suficientes, ya que la realización de cirugías incompletas reduce el TS y el TLE de las perras (Mainenti *et al.*, 2014; Tran *et al.*, 2016; Rasotto *et al.*, 2017; Canadas *et al.*, 2019). En perras con múltiples nódulos en distintas glándulas mamarias de la misma cadena, se debe realizar un procedimiento más amplio (mastectomías regionales o unilaterales) para extirpar todos los nódulos, mientras que, en el caso de presentar nódulos en ambas cadenas mamarias, se deben realizar dos mastectomías con 3-4 semanas de separación (MacPhail, 2013; Sorenmo *et al.*, 2020b).

Los linfonodos de drenaje de las cadenas mamarias deben ser evaluados mediante palpación y/o evaluación citológica antes de la cirugía, ya que es recomendable su extirpación si existe linfadenopatía y/o presentan infiltración por células neoplásicas. En el caso del linfonodo

inguinal superficial, la extirpación de la glándula mamaria inguinal incluye la extirpación de este linfonodo, mientras que, el linfonodo axilar u otros linfonodos no se incluyen de forma rutinaria en las mastectomías (Sorenmo *et al.*, 2011; MacPhail, 2013).

La realización de ovariohisterectomía junto a la extirpación de los nódulos mamarios ha demostrado reducir el riesgo de desarrollo de nuevos TMC en perras con tumores benignos, y mejorar el pronóstico en perras con tumores de grado II, positivos al receptor de estrógenos o con altos niveles séricos de estrógenos en el perioperatorio (Kristiansen *et al.*, 2013; Kristiansen *et al.*, 2016), por lo que, en la población en general, mejora el pronóstico de las perras (Banchi *et al.*, 2022).

En el caso del CIM, la cirugía no está generalmente recomendada debido a la extensa infiltración tumoral microscópica en el tejido subcutáneo, la alta tasa de metástasis y a la generación de coagulopatías (Sorenmo *et al.*, 2020b). Sin embargo, en un estudio con perras con diagnóstico de CIM, dos de los tres casos que fueron sometidos a cirugía, todos ellos con presencia de márgenes incompletos, presentaron unos TS prolongados gracias a la administración de terapia adyuvante (Marconato *et al.*, 2009).

3.4.2. Terapia médica

La terapia médica frente al cáncer se basa en la administración de fármacos que eliminan las células tumorales o limitan su crecimiento. Su utilización de forma adyuvante se recomienda en perras con TMC malignos de gran tamaño, con afectación metastásica de los linfonodos regionales, con metástasis a distancia o con tumores agresivos desde el punto de vista histopatológico, aunque aún no se han establecido protocolos estandarizados (Sleeckx *et al.*, 2011; Sorenmo *et al.*, 2020b).

3.4.2.1. Dianas terapéuticas

Las células tumorales, para su supervivencia y progresión, necesitan adquirir una serie de capacidades. Estas capacidades distintivas, así como algunas características que favorecen su adquisición, han sido descritas por D. Hanahan y R.A. Weinberg (Hanahan y Weinberg, 2011; Hanahan, 2022).

Dichas capacidades no son sólo propiedades inherentes a las células tumorales, sino que también se incluyen capacidades originadas por la relación de éstas con el microambiente tumoral en el que se desarrollan. Este microambiente, que está formado por las propias células tumorales, las células madre tumorales, células de los vasos sanguíneos y linfáticos intratumorales (células

endoteliales y pericitos), fibroblastos y células del sistema inmunitario, juega también un papel importante en la supervivencia y progresión del cáncer (Balkwill *et al.*, 2012).

Estas capacidades suponen dianas terapéuticas frente a las que actuar para bloquear el desarrollo y la progresión tumoral (Hanahan y Weinberg, 2011). Desde el punto de vista de la oncología veterinaria, algunas de estas propiedades se han venido utilizando como dianas terapéuticas en el desarrollo de nuevos tipos de terapia, destacando la señalización proliferativa sostenida, la inducción o acceso a vasos sanguíneos y la evasión del sistema inmunitario.

3.4.2.1.1. La señalización proliferativa sostenida

La proliferación, migración y metabolismo celulares en las células normales están reguladas por múltiples factores. Las distintas señales intercelulares, como citoquinas u hormonas, actúan sobre receptores celulares regulando los procesos de transcripción celular. La aparición de mutaciones o sobreexpresión de distintos genes puede dar lugar al mantenimiento de estas señales, lo que genera una actividad proliferativa incontrolada (Modiano y Kim, 2020). Dentro de este grupo, en medicina veterinaria destacan las hormonas sexuales y sus receptores, la ciclooxigenasa-2 y los receptores tirosina-quinasa.

3.4.2.1.1.1. Las hormonas sexuales y sus receptores

La progesterona y los estrógenos, así como sus receptores, son necesarios para el desarrollo del tejido mamario, favoreciendo la proliferación y diferenciación celular. La expresión de receptores de progesterona y estrógenos en los TMC es más frecuente en tumores benignos que en malignos, asociándose una mayor expresión a un mejor pronóstico. Se ha evidenciado que, en los tumores malignos, la expresión de receptores de estrógeno y en menor medida de progesterona, es menor en aquellos más indiferenciados, por lo que la pérdida de la expresión se ha relacionado con una mayor agresividad tumoral (Donnay *et al.*, 1995; Nieto *et al.*, 2000; de Las Mulas *et al.*, 2005; Millanta *et al.*, 2005; Mainenti *et al.*, 2014).

En lo que respecta al receptor de andrógenos, su expresión es mayor en los TMC malignos que en tejido mamario sano. Además, los CIM presentan una mayor expresión de este receptor en comparación con los TMC malignos no inflamatorios (Illera *et al.*, 2006; Sanchez-Archidona *et al.*, 2007).

3.4.2.1.1.2. La ciclooxigenasa-2

Las ciclooxigenasas (COX) son enzimas que están implicadas en la producción de diferentes prostanoides, como las prostaglandinas (PG), incluyendo la PGE_2, PGD_2, PGI_2 y $PGF_{2\alpha}$, o tromboxanos como el tromboxano A_2. Se han identificado tres isoenzimas, denominadas COX-1, -2 y -3 (Claria, 2003).

La COX-1 se expresa de forma constitutiva en múltiples tejidos, como el sistema gastrointestinal, los riñones, las plaquetas o el músculo liso de los vasos sanguíneos, cumpliendo una función fisiológica (Claria, 2003). La COX-3 se ha detectado en la corteza cerebral de perros y humanos y también en otros tejidos como el tejido cardiaco en personas (Chandrasekharan *et al.*, 2002; Botting, 2003).

La COX-2 es indetectable en la mayoría de los tejidos de forma normal, aunque sí se expresa en el sistema nervioso central, el tracto gastrointestinal, la placenta y los riñones. Su expresión se encuentra inducida por distintos mediadores, como factores de crecimiento y citoquinas, en procesos inflamatorios y neoplásicos (Claria, 2003; Dore, 2011). En distintos tumores humanos y caninos, se ha observado una sobreexpresión de COX-2, correlacionándose además con un peor pronóstico clínico (Sobolewski *et al.*, 2010; Dore, 2011).

Los principales mecanismos por los que la COX-2 contribuye al proceso de carcinogénesis y a la progresión tumoral son (Sobolewski *et al.*, 2010; Pang *et al.*, 2016; Hashemi Goradel *et al.*, 2019):

- *Favorecimiento de la supervivencia de las células neoplásicas e inhibición de la apoptosis:* suprime la apoptosis, actuando tanto sobre la vía intrínseca como sobre la extrínseca, además de inducir factores antiapoptóticos o reducir niveles de factores pro-apoptóticos.

- *Inducción de la angiogénesis:* favorece la creación de nuevos vasos mediante diversos mecanismos, incluyendo el aumento de los niveles del factor de crecimiento del endotelio vascular (VEGF o VEGF-A, *vascular endothelial growth factor*).

- *Favorecimiento de la proliferación celular:* mediante diversos mecanismos como la inducción de la producción de estrógenos, la activación de neutrófilos y los fibroblastos asociados al cáncer y la inactivación de moléculas de adhesión que regulan la proliferación celular.

- *Inducción de inflamación asociada al tumor y modulación de la respuesta inmune:* induce el reclutamiento de células inmunitarias inmunosupresoras hacia el tumor

suprimiendo la respuesta inmunitaria mediada por los linfocitos T citotóxicos y promueve la actividad pro-tumoral de células como los macrófagos asociados al tumor (TAMs, *tumor-associated macrophages*).

- *Mantenimiento de la actividad de las células madre tumorales y favorecimiento del desarrollo de resistencia a la terapia:* la COX-2 está implicada en el mantenimiento de las células madre tumorales, así como en su autorrenovación, su capacidad metastásica y su proliferación, por lo que la COX-2 está además implicada directamente en los fenómenos de resistencia a la quimioterapia convencional y a la radioterapia.

- *Favorecimiento de la invasión tumoral y de la formación de metástasis:* a través de mecanismos como la inducción de la producción de metaloproteinasas de matriz (MMPs, *matrix metalloproteinases*) o la inducción del proceso de transición epitelio-mesénquima. La producción de COX-2 en el microambiente tumoral no se produce únicamente por las células tumorales, sino también por células del sistema inmunitario presentes el tumor, como macrófagos o linfocitos T reguladores (Treg), o por los fibroblastos asociados al cáncer.

La presencia de COX-2 mediante inmunohistoquímica e inmunoensayo enzimático se ha observado tanto en tejido mamario sano como en displasias e hiperplasias y en tumores benignos y malignos, incluyendo al CIM (Queiroga *et al.*, 2005; Queiroga *et al.*, 2007; Dias Pereira *et al.*, 2009). Se ha observado que el tejido mamario normal presenta una menor expresión de COX-2 que los TMC, mientras que la expresión en los tumores benignos es menor que en los tumores malignos. Entre un 42% y un 100% de los TMC malignos expresan COX-2, siendo esta expresión más marcada en tumores más indiferenciados y tipos histológicos más agresivos (Mohammed *et al.*, 2004; Heller *et al.*, 2005; Millanta *et al.*, 2006a; Queiroga *et al.*, 2007; Dias Pereira *et al.*, 2009; Lavalle *et al.*, 2009; Queiroga *et al.*, 2011; Huang *et al.*, 2015). Además, las metástasis presentan generalmente una mayor expresión de COX-2 que el tumor primario (Dias Pereira *et al.*, 2009).

La expresión de COX-2 en los TMC malignos se ha relacionado con una mayor expresión de VEGF, del receptor del factor de crecimiento epidérmico (EGFR, *epidermal growth factor receptor*), del receptor 2 del factor del crecimiento epidérmico (HER-2, *human epidermal growth factor receptor 2*), del índice de proliferación Ki-67 y de CD44 (marcador de células madre tumorales; CD, *cluster of differentiation* (grupo de diferenciación)), así como con una mayor infiltración por linfocitos T y macrófagos y una mayor densidad microvascular. Asimismo, una

mayor expresión de COX-2 se ha asociado a una mayor agresividad y malignidad tumoral, a la afectación metastásica de los linfonodos regionales, a la aparición de recurrencias y metástasis y a una menor supervivencia y TLE (Queiroga *et al.*, 2005; Millanta *et al.*, 2006a; Lavalle *et al.*, 2009; Queiroga *et al.*, 2011; Guimaraes *et al.*, 2014; Huang *et al.*, 2015; Anadol *et al.*, 2017; Carvalho *et al.*, 2017; Pastor *et al.*, 2020).

Dentro de los TMC malignos, los CIM presentan una mayor expresión de COX-2 que los no inflamatorios (Queiroga *et al.*, 2005; Clemente *et al.*, 2013). En los CIM, la expresión de esta enzima se ha asociado a la expresión de VEGF, VEGF-D, al receptor del factor de crecimiento del endotelio vascular (VEGFR, *vascular endothelial growth factor receptor*) -3, y al índice de proliferación linfangiogénico, por lo que es posible que la enzima COX-2 esté implicada en el proceso de linfangiogénesis en estos tumores (Clemente *et al.*, 2013; Raposo *et al.*, 2017a).

3.4.2.1.1.3. Los receptores tirosina-quinasa

Estos receptores regulan la señalización celular normal en distintos procesos celulares, tales como la supervivencia, la proliferación, la diferenciación o la migración celular (London, 2013).

Los receptores tirosina-quinasa se encuentran a nivel de la membrana celular, presentando un dominio extracelular de unión al ligando, un dominio transmembrana y un dominio intracelular que contiene una región reguladora yuxtamembranosa, un dominio tirosina-quinasa y una cola terminal. Cuando se produce la unión del ligando, se genera una dimerización y/u oligomerización del receptor, que provoca un cambio conformacional en el receptor, que activa el dominio tirosina-quinasa, mediante la unión de moléculas de adenosín trifosfato (ATP), generando la autofosforilación de la parte intracelular del receptor e iniciándose así una cascada de señalización intracelular (London, 2013; Du y Lovly, 2018).

Los mecanismos por los cuales se produce una excesiva activación de estos receptores en los procesos neoplásicos son, principalmente, la mutación del receptor, la sobreexpresión del receptor, reorganizaciones cromosómicas que dan lugar a proteínas de fusión y la producción de ligandos por parte de las células tumorales (Du y Lovly, 2018).

Se han identificado múltiples receptores de tirosina-quinasa importantes en oncología veterinaria, de los cuales, en los tumores de mama cabe destacar:

- *Receptor KIT (CD117):*

Es un receptor localizado en la membrana celular, codificado por el proto-oncogén c-kit, y cuyo ligando es el factor de células madre (SCF, *stem cell factor*). Se expresa en múltiples tejidos normales, regulando su proliferación y diferenciación (Gibson y Cooper, 2002). En oncología veterinaria, se ha identificado la expresión de KIT en distintos tipos tumorales, así como mutaciones en el gen c-kit que producen la activación del receptor sin necesidad de unión del ligando (Hayes *et al.*, 2013; Thamm *et al.*, 2019).

La expresión de KIT se ha observado tanto en tejido mamario normal como en muestras de tumores benignos y malignos (Morini *et al.*, 2004). La expresión de KIT es mayor en tumores benignos que en malignos, por lo que se ha sugerido que se produce una pérdida de expresión de este receptor durante la malignización tumoral (Kubo *et al.*, 1998). Sin embargo, en otros estudios no se ha observado esta diferencia en la expresión de este receptor en TMC benignos y malignos (Brunetti *et al.*, 2014; Gattino *et al.*, 2018).

Se ha observado una relación entre el patrón de expresión citoplasmático del receptor KIT y TMC malignos más indiferenciados; entre la expresión de KIT en los tumores malignos y el índice de proliferación Ki-67 y una mayor expresión de este receptor en tumores de grado III frente a tumores de grado I y II, aunque esta correlación con el grado histológico de malignidad también es controvertida (Brunetti *et al.*, 2014; Gattino *et al.*, 2018; Koltai *et al.*, 2018). Por otro lado, se ha demostrado la presencia de dos isoformas de c-kit en los TMC, GNSK+ y GNSK-, asociándose una mayor relación GNSK-/GNSK+ a tumores malignos en comparación con benignos y dentro de los tumores malignos, a aquellos de menor grado (Chen *et al.*, 2020b).

Además, se ha observado en TMC una correlación entre la expresión de KIT y la expresión de VEGF, la densidad microvascular y la infiltración de linfocitos T (Carvalho *et al.*, 2015). Por otro lado, se ha observado que la concentración intratumoral de SCF, ligando de KIT, es menor en TMC benignos que en malignos (Andaluz *et al.*, 2016).

- *Receptor del factor de crecimiento del endotelio vascular:*

El receptor del factor de crecimiento del endotelio vascular (VEGFR, *vascular endothelial growth factor receptor*) comprende varios receptores que se localizan en la membrana celular de distintos tipos celulares, fundamentalmente en las células endoteliales, siendo

necesarios para su mantenimiento e induciendo su crecimiento y proliferación. Estos receptores tienen un papel fundamental en los procesos de formación de nuevos vasos sanguíneos (angiogénesis) y linfáticos (linfangiogénesis) a partir de vasos preexistentes y se activan por la unión de distintos ligandos como se describe a continuación (Verheul y Pinedo, 2000; Marçola y Rodrigues, 2015; Haibe *et al.*, 2020):

- *VEGF (o VEGF-A):* su efecto está mediado principalmente por su unión al receptor VEGFR-2, aunque también puede unirse a VEGFR-1. Está implicado fundamentalmente en angiogénesis.
- *VEGF-B:* interacciona con el receptor VEGFR-1 y está también implicado en el proceso de angiogénesis.
- *VEGF-C:* se une al receptor angiogénico VEGFR-2 y al linfangiogénico VEGFR-3. Está implicado principalmente en la inducción de linfangiogénesis.
- *VEGF-D:* de forma similar a VEGF-C, se une a los receptores VEGFR-2 y 3, y está implicado tanto en angiogénesis como en linfangiogénesis.
- *VEGF-E:* interacciona con el VEGFR-2, actuando como un potente factor angiogénico.
- *Factor de crecimiento placentario (PlGF, placental growth factor):* se une al VEGF-1 y estimula el crecimiento y migración de células endoteliales, pero también de macrófagos y células tumorales.

Estos factores y sus receptores se encuentran implicados no sólo en procesos fisiológicos, sino también en el crecimiento tumoral, siendo expresados por diversos tipos tumorales humanos y caninos (Verheul y Pinedo, 2000; Kaszak *et al.*, 2018; Leis-Filho *et al.*, 2021; Melo *et al.*, 2021). La producción de estos factores de crecimiento se realiza por parte de múltiples tipos celulares, incluyendo las células tumorales, que inducen los procesos de angiogénesis y linfangiogénesis en el tejido neoplásico (Haibe *et al.*, 2020). Además, el VEGF está implicado en el reclutamiento hacia el tumor de células endoteliales progenitoras (Marçola y Rodrigues, 2015), así como en la formación y renovación de las células madre tumorales (Gaspar *et al.*, 2018). Se ha observado que la expresión de estos factores y receptores está incrementada en tumores caninos en comparación con tejidos sanos (Tanabe *et al.*, 2019).

En los TMC se ha evaluado mayoritariamente la expresión mediante inmunohistoquímica, reacción en cadena de la polimerasa (PCR, *polymerase chain reaction*) cuantitativa y Western blot de VEGFR-2 y del ligando VEGF, ambos implicados fundamentalmente en el proceso de angiogénesis. La expresión de VEGF ha sido observada en diferentes células del microambiente tumoral, como las células endoteliales, células neoplásicas

epiteliales o mesenquimales, macrófagos y otras células estromales (Restucci *et al.*, 2002; Millanta *et al.*, 2006b; Santos *et al.*, 2010; Queiroga *et al.*, 2011).

Se ha evidenciado una expresión significativamente mayor de este factor en TMC malignos en comparación con tumores benignos, así como un incremento de la expresión en TMC malignos de mayor grado de malignidad y en aquellos con presencia de metástasis en linfonodos, metástasis a distancia, tumores altamente vascularizados y neoplasias que recurren tras la cirugía (Restucci *et al.*, 2002; Qiu *et al.*, 2008b; Vinothini *et al.*, 2009; Al-Dissi *et al.*, 2010; Queiroga *et al.*, 2011; Moschetta *et al.*, 2015; Raposo *et al.*, 2015; Carvalho *et al.*, 2016b; Anadol *et al.*, 2017; Carvalho *et al.*, 2017; Koltai *et al.*, 2018). También se ha observado que los CIM presentan una expresión de VEGF mayor a los tumores malignos no inflamatorios (Millanta *et al.*, 2010; Clemente *et al.*, 2013; Raposo *et al.*, 2017a). La supervivencia de las perras con TMC malignos es significativamente menor cuando dichos tumores presentan una alta expresión de VEGF (Carvalho *et al.*, 2016b; Raposo-Ferreira *et al.*, 2016; Prado *et al.*, 2019). Por otra parte, la expresión de VEGF se ha relacionado con la expresión de KIT y COX-2, y con la infiltración intratumoral de linfocitos T y Treg (Carvalho *et al.*, 2015; Carvalho *et al.*, 2016b; Carvalho *et al.*, 2017).

Además, se ha observado que los niveles séricos y plasmáticos de VEGF al diagnóstico son significativamente mayores en perras con TMC que en perras sanas, siendo además más elevados en aquellas con tumores malignos, con afectación de los linfonodos regionales, en perras que desarrollan metástasis tras la cirugía y en las que presentan tumores malignos altamente vascularizados, así como en las perras con una menor supervivencia (Kato *et al.*, 2007; Moschetta *et al.*, 2015).

De forma similar a VEGF, la expresión de VEGFR-2 se encuentra aumentada en TMC malignos en comparación con tumores benignos, así como en tumores malignos de mayor grado de malignidad comparado con tumores de menor grado y en tumores malignos con presencia de metástasis en linfonodos regionales (Restucci *et al.*, 2004; Dos Anjos *et al.*, 2019). Sin embargo, en otros estudios no se ha evidenciado una relación entre dicha expresión y el grado de malignidad (Al-Dissi *et al.*, 2010; Gattino *et al.*, 2018; Koltai *et al.*, 2018). Además, se ha observado una relación entre una expresión elevada de VEGFR-2 y una menor supervivencia de las perras (Prado *et al.*, 2019).

Por otro lado, se ha observado una correlación entre la inmunoexpresión de VEGFR-2 y de VEGF en las células neoplásicas de los TMC (Restucci *et al.*, 2004; Santos *et al.*, 2016), sugiriéndose la existencia de bucles autocrinos y paracrinos entre las células tumorales, endoteliales y otras células del microambiente tumoral (Millanta *et al.*, 2006b; Santos *et al.*, 2016). En lo que respecta al VEGFR-1, una mayor expresión de este receptor en TMC malignos

se ha asociado a un mayor grado de malignidad (Koltai *et al.*, 2018). Igualmente, la expresión VEGF-B se ha asociado directamente al grado de malignidad de carcinomas mamarios en la especie canina (Sakalauskaitė *et al.*, 2021).

En los TMC también se han evaluado receptores y factores de crecimiento ligados al proceso de linfangiogénesis. En el caso de VEGF-C, su expresión es significativamente mayor en TMC malignos que en tejido mamario normal o tumores benignos, siendo mayor la expresión en tumores malignos con metástasis en linfonodos regionales que en aquellos sin afectación de los linfonodos (Qiu *et al.*, 2008a). La expresión de VEGF-D es mayor en CIM que en TMC malignos no inflamatorios, observándose su expresión tanto en células neoplásicas como en células endoteliales de los vasos linfáticos y células tumorales similares a células endoteliales. Con respecto a la expresión del receptor VEGFR-3, se ha observado su presencia en TMC malignos, presentando una relación directa con la expresión de VEGF-D y con el índice de proliferación linfangiogénico (Clemente *et al.*, 2013).

- *Receptor del factor de crecimiento derivado de plaquetas:*

El receptor del factor de crecimiento derivado de plaquetas (PDGFR, *platelet derived growth factor receptor*) incluye dos receptores en la especie humana, PDGFR-α y -β, cuyos ligandos son los factores de crecimiento derivados de plaquetas (PDGF) -AA, PDGF-BB, PDGF-AB, PDGF-CC y PDGF-DD. La unión de los ligandos provoca la unión de 2 receptores, formándose homodímeros αα o ββ, o heterodímeros αβ. Estos receptores se encuentran implicados en procesos fisiológicos de crecimiento y proliferación celular (Heldin *et al.*, 2018), aunque también tienen un papel en los procesos de angiogénesis y linfangiogénesis, en el crecimiento neoplásico, en la invasión tumoral y en el proceso de transición epitelio-mesénquima, así como un posible rol en la resistencia frente a fármacos citotóxicos. Las células neoplásicas son capaces de producir PDGFs, que actúa sobre distintas células del microambiente tumoral favoreciendo su reclutamiento y proliferación, como las células endoteliales, los pericitos o los fibroblastos (Andrae *et al.*, 2008; Heldin y Lennartsson, 2013).

La expresión de PDGFR-α y -β se ha observado en la especie canina y, específicamente, en los TMC. La expresión de ambos receptores mediante inmunohistoquímica y PCR cuantitativa es mayor en TMC malignos que en tejido mamario sano, aunque dicha expresión es similar en tumores benignos y malignos. Además, la expresión de PDGFR-β se ha relacionado de forma inversa con el grado de malignidad (Gattino *et al.*, 2018; Koltai *et al.*, 2018). También se ha observado la presencia de PDGFR-β fosforilado en muestras de TMC malignos, lo que implica la activación de dicho receptor (Altamura *et al.*, 2017). La expresión de PDGFR se ha relacionado en carcinomas mamarios con la expresión de VEGFR y con la densidad microvascular

intratumoral (Dos Anjos *et al.*, 2019), lo que indica su posible papel en el proceso de angiogénesis. En lo que respecta a los ligandos, se ha observado que los niveles intratumorales de PDGF-BB son mayores en TMC malignos en comparación con tumores benignos (Andaluz *et al.*, 2016).

- *Receptor del factor estimulante de colonias 1:*

El receptor del factor estimulante de colonias 1 (CSF-1R, *colony stimulating factor 1 receptor*), también conocido como receptor del factor estimulante de colonias de macrófagos, está implicado en la supervivencia, proliferación y diferenciación de monocitos y macrófagos y, por lo tanto, en múltiples funciones fisiológicas normales en la especie humana (Jones y Ricardo, 2013).

En los humanos, la expresión del factor estimulante de colonias 1 (CSF-1, *colony stimulating factor 1)* por parte de las células tumorales induce la migración de macrófagos hacia el tumor, adquiriendo éstos distintas capacidades pro-tumorales cuando forman parte del microambiente tumoral. Además, el CSF-1R expresado por macrófagos del microambiente tumoral, junto a la expresión por parte de las células neoplásicas del EGFR, contribuye a la comunicación entre estos tipos celulares para el beneficio de las células tumorales (Pollard, 2008). También las células tumorales expresan CSF-1R, cuya activación, por mutaciones o por la unión del ligando producido por macrófagos, fibroblastos o por las propias células tumorales, favorece la proliferación celular (Sapi, 2004; Morandi *et al.*, 2011).

Estudios en líneas celulares de TMC malignos también han sugerido que CSF-1 es un mediador entre las células neoplásicas y los macrófagos. Las células tumorales inducen una polarización de los macrófagos a un fenotipo pro-tumoral, a través, al menos parcialmente, de CSF-1, mientras que la producción de este factor por los macrófagos favorece la proliferación, migración y la capacidad invasiva de las células neoplásicas y aumenta la expresión de CSF-1R en las células tumorales (Król *et al.*, 2013; Beirao *et al.*, 2015).

La inmunoexpresión de CSF-1R ha sido demostrada en macrófagos intratumorales y en células neoplásicas de TMC malignos. Se ha observado que la expresión de este receptor está relacionada con el grado de malignidad y la capacidad metastásica de los carcinomas mamarios caninos (Król *et al.*, 2011). Además, se ha demostrado una relación entre la expresión de CSF-1R en TMC malignos y la expresión de MMP-9, la cual está implicada en el crecimiento tumoral y la angiogénesis (Raposo *et al.*, 2016).

- *Receptor del factor de crecimiento epidérmico:*

El EGFR (o HER-1) pertenece a la familia de receptores tirosina-quinasa ErbB, que interviene en el desarrollo y homeostasis de los tejidos epiteliales. En la especia humana se han identificado 7 ligandos del EGFR, entre los que destacan el factor de crecimiento epidérmico (EGF) y el factor de crecimiento transformante (TGF, *transforming growth factor*) -α. Este receptor está implicado en el desarrollo de procesos tumorales malignos en humanos (Sigismund *et al.*, 2018). Además, se ha observado que los macrófagos intratumorales secretan EGF, que actúa sobre las células neoplásicas promoviendo su migración, invasión y salida a los vasos sanguíneos, estimulando así la formación de metástasis (Pollard, 2008).

Se ha observado una mayor expresión de EGFR en los TMC malignos en comparación con los tumores benignos y tejido mamario normal, además de relacionarse una mayor expresión de este receptor con tumores malignos de mayor grado histológico de malignidad y con presencia de metástasis en linfonodos regionales (Gama *et al.*, 2009; Carvalho *et al.*, 2013; Guimaraes *et al.*, 2014; Sakalauskaitė *et al.*, 2021). También se ha sugerido la posible contribución de EGFR en el proceso de malignización de tumores mixtos benignos (Bertagnolli *et al.*, 2011). Se ha comprobado que los niveles de EGFR son mayores en los CIM con respecto a otros TMC malignos (Queiroga *et al.*, 2017). Sin embargo, en otro estudio se ha observado que la ausencia de expresión de EGFR en carcinomas mamarios caninos se asocia a una menor supervivencia de las perras (Nguyen *et al.*, 2018). Por último, la expresión de EGFR se ha asociado a la expresión de COX-2 y a la densidad microvascular en TMC malignos (Guimaraes *et al.*, 2014).

Dentro de la familia de receptores ErbB destaca también el HER-2, que presenta un papel importante en el cáncer de mama humano, tanto por su valor pronóstico (su sobreexpresión se ha asociado a una menor supervivencia) como en la determinación del tratamiento de elección (Harbeck *et al.*, 2019). La expresión de este receptor no se considera actualmente un buen marcador pronóstico en los TMC, ya que se han obtenido resultados contradictorios con respecto a su relación con la malignidad tumoral y con la supervivencia de las perras (Kaszak *et al.*, 2018; Sorenmo *et al.*, 2020b).

3.4.2.1.2. La inducción o acceso a vasos sanguíneos

En 1971, J. Folkman señaló a los vasos sanguíneos tumorales como una posible diana terapéutica (Folkman, 1971). Los vasos sanguíneos son una parte fundamental de los tumores, ya que éstos, al igual que los tejidos sanos, necesitan un aporte de nutrientes y oxígeno, así como una depuración de las sustancias de desecho (Hanahan y Weinberg, 2011). De esta forma, sin la

generación de vasos sanguíneos, los tumores apenas podrían alcanzar unos pocos milímetros de tamaño (Folkman, 1971; 1995).

3.4.2.1.2.1. La formación de vasos sanguíneos y linfáticos en los tumores

Existen 4 formas básicas de generación de nuevos vasos sanguíneos, todas ellas descritas en procesos neoplásicos, siendo la angiogénesis la de mayor importancia en los tumores (Nagy *et al.*, 2010; Dudley, 2012; Mutsaers y Biller, 2020). Dichos mecanismos se resumen a continuación:

- *La angiogénesis (o angiogénesis por brotes):* es la generación de nuevos vasos a partir de vasos sanguíneos preexistentes mediante la formación de brotes. Se produce durante el desarrollo embrionario, en individuos adultos y en procesos neoplásicos.
- *La vasculogénesis:* es la formación de vasos sanguíneos *de novo,* a partir de células endoteliales progenitoras que migran desde la médula ósea y se diferencian a células endoteliales formando vasos sanguíneos.
- *La angiogénesis por intususcepción:* se produce mediante la división longitudinal de un vaso sanguíneo dando lugar a la formación de dos vasos.
- *La arterio-venogénesis:* es un incremento en el diámetro de vasos arteriales o venosos preexistentes que produce una remodelación y formación de vasos colaterales.

Además, se han descrito dos procesos que ocurren en los tumores, en diversas circunstancias, para mantener el flujo sanguíneo:

- *La co-opción vascular:* se produce cuando un tumor o una metástasis se desarrolla en un tejido altamente vascularizado, generándose el crecimiento tumoral a lo largo de estos vasos existentes en el tejido normal (Döme *et al.*, 2007).
- *El mimetismo vasculogénico:* es un proceso por el cual las propias células tumorales forman canales microvasculares a modo de vasos sanguíneos. Este proceso se origina a partir de células neoplásicas agresivas con una alta plasticidad, con características similares a células madre, que se organizan igual que las células endoteliales. Este fenómeno se ha asociado a malignidad y a un peor pronóstico tanto en pacientes humanos como en la especie canina (Hendrix *et al.*, 2016; Prado *et al.*, 2019).

Durante la progresión tumoral, se precisa la activación de la angiogénesis (u otros mecanismos de vascularización) para permitir el crecimiento tumoral. La angiogénesis es un proceso altamente regulado, que depende del balance entre factores pro-angiogénicos y antiangiogénicos. El inicio de la formación de nuevos vasos sanguíneos se produce cuando existe

una dominancia por parte de las señales pro-angiogénicas, un proceso conocido como "cambio angiogénico" ("*angiogenic switch*") (Otrock *et al.*, 2007; Lugano *et al.*, 2020).

La angiogénesis se induce fundamentalmente por dos fenómenos: la inflamación y la hipoxia. En los procesos neoplásicos humanos, el crecimiento tumoral genera hipoxia en las células neoplásicas, lo que provoca la liberación de los factores inducibles por hipoxia. Estos factores promueven la liberación de factores pro-angiogénicos, que desencadenan el inicio de la formación de nuevos vasos sanguíneos en el tumor (Otrock *et al.*, 2007; Teleanu *et al.*, 2019; Lugano *et al.*, 2020).

Hay múltiples factores pro-angiogénicos identificados en los humanos, entre los que destacan los VEGFs, siendo de gran importancia el VEGF, las angiopoyetinas 1 y 2, los PDGFs, el TGF-β y el factor de necrosis tumoral (TNF, *tumoral necrosis factor*) -α, entre otros. Otros factores necesarios durante la angiogénesis son las MMPs, que son fundamentales en las primeras fases de la angiogénesis, destacando la MMP-9 (Otrock *et al.*, 2007). También hay descritos factores antiangiogénicos como la trombospondina-1, la endostatina, la angiostatina y el factor plaquetario 4, los cuales presentan un efecto inhibitorio sobre la migración, proliferación y supervivencia de las células endoteliales, sobre la formación de nuevos vasos sanguíneos e, incluso, producen una inhibición directa de la señal de VEGF (Teleanu *et al.*, 2019).

Sin embargo, no sólo las células tumorales intervienen en la promoción del proceso angiogénico, sino que también se ha observado que los fibroblastos asociados al cáncer y distintas células inflamatorias presentes en los tumores humanos como los TAMs, las células supresoras derivadas de mieloides (MDSCs, *myeloid-derived suppressor cells*), los neutrófilos asociados al tumor (TANs, *tumor-associated neutrophils*) y ciertos tipos de linfocitos del microambiente tumoral, favorecen la formación de nuevos vasos sanguíneos (Grecian *et al.*, 2018; Teleanu *et al.*, 2019; Lugano *et al.*, 2020).

Por último, cabe señalar que los vasos sanguíneos tumorales presentan diferencias significativas con respecto a los vasos sanguíneos normales en los pacientes humanos. Los vasos presentes en los tumores presentan una morfología anormal, son inmaduros, con paredes finas, una menor cobertura de pericitos y membranas basales incompletas. Además, presentan una luz casi ausente o colapsada, así como rupturas que dan lugar a la formación de zonas con sangre extravasada en los tumores (Dudley, 2012; Teleanu *et al.*, 2019; Haibe *et al.*, 2020). Estas características hacen que los vasos tumorales sean altamente permeables, lo que incrementa la hipoxia en el microambiente tumoral e induce el paso de células tumorales a la circulación y, por tanto, favorece la generación de metástasis (Teleanu *et al.*, 2019). Estas alteraciones de los vasos sanguíneos tumorales se deben a distintos factores, entre los que destacan los altos niveles de VEGF en el interior de los tumores (Dudley, 2012). Cabe además destacar que la vascularización

aberrante de los tumores afecta la distribución de los fármacos, estando, por lo tanto, implicada en los mecanismos de resistencia a las terapias (Schaaf *et al.*, 2018).

En el caso de los vasos linfáticos, también se produce una inducción de su formación en los tumores de pacientes humanos, en un proceso conocido como linfangiogénesis, un fenómeno muy similar al proceso de angiogénesis. La formación de nuevos vasos linfáticos en el tumor se encuentra inducida fundamentalmente por la liberación de VEGF-C y VEGF-D (Stacker *et al.*, 2014). La inducción de la linfangiogénesis por parte de los tumores se ha relacionado directamente con la aparición de metástasis y con la inmunomodulación en el microambiente tumoral (Garnier *et al.*, 2019).

3.4.2.1.2.2. Los vasos sanguíneos y linfáticos en los tumores mamarios caninos

La densidad microvascular en los TMC se encuentra aumentada en los tumores malignos en comparación con tumores benignos; además, los TMC malignos de mayor grado histológico de malignidad presentan una mayor densidad microvascular que los tumores de menor grado (Restucci *et al.*, 2000; Restucci *et al.*, 2002; Millanta *et al.*, 2006b; Queiroga *et al.*, 2011; Carvalho *et al.*, 2013; Raposo *et al.*, 2015; Carvalho *et al.*, 2016b; Carvalho *et al.*, 2017). Dentro de los tumores malignos, la densidad microvascular es significativamente mayor en los CIM (Clemente *et al.*, 2013). Una alta densidad microvascular en los TMC malignos se ha relacionado con la presencia de afectación metastásica en los linfonodos regionales y la presencia de metástasis a distancia, así como con una menor supervivencia de las perras (Millanta *et al.*, 2006b; Lavalle *et al.*, 2009; Carvalho *et al.*, 2013; Raposo *et al.*, 2015; Carvalho *et al.*, 2016b; Carvalho *et al.*, 2017; Dos Anjos *et al.*, 2019).

También se ha evidenciado una asociación entre la densidad microvascular intratumoral y la expresión tumoral y los niveles séricos de VEGF (Restucci *et al.*, 2002; Moschetta *et al.*, 2015; Raposo *et al.*, 2015; Carvalho *et al.*, 2016b), la expresión tumoral de la COX-2 (Lavalle *et al.*, 2009; Queiroga *et al.*, 2011; Carvalho *et al.*, 2017), de PDGFR (Dos Anjos *et al.*, 2019), de EGFR (Carvalho *et al.*, 2013) y de KIT, y la infiltración intratumoral de linfocitos T (Carvalho *et al.*, 2015), linfocitos Treg (Carvalho *et al.*, 2016b) y macrófagos (Monteiro *et al.*, 2018), demostrando el posible papel de estos factores y células en el proceso de angiogénesis en los TMC.

Por otro lado, en CIM y en CMNI metastásicos de grado II y III de malignidad se ha observado el fenómeno de mimetismo vasculogénico, siendo más frecuente su aparición en los CIM en comparación con CMNI (Clemente *et al.*, 2010b; Prado *et al.*, 2019). La presencia de este

fenómeno se ha relacionado con una expresión elevada de VEGF y VEGFR-2, así como con una menor supervivencia de las perras (Prado *et al.*, 2019).

Con respecto a la presencia de vasos linfáticos, se ha observado un mayor índice de proliferación linfangiogénico en TMC malignos en comparación con tejido mamario normal, mientras que, dentro de los tumores malignos, se ha observado que este índice es significativamente mayor en los CIM (Clemente *et al.*, 2013).

3.4.2.1.3. La evasión del sistema inmunitario

El sistema inmunitario tiene la capacidad de reconocer y eliminar las células alteradas que pueden dar lugar a la formación de procesos neoplásicos. Este concepto se conoce como "vigilancia inmunológica" ("*immune surveillance*"), y fue establecido por M.F. Burnet y L. Thomas en los años 50 (Dunn *et al.*, 2002). Por lo tanto, para el establecimiento de un tumor, es necesario que este sea capaz de evadir la respuesta inmunitaria del individuo.

3.4.2.1.3.1. Relación entre el tumor y el sistema inmunitario

En los últimos años, se ha establecido el concepto de "inmunoedición" ("*immunoediting*"), en el que se establecen tres escenarios de relación entre el tumor y el hospedador: *eliminación*, cuando las células tumorales inmunogénicas son destruidas por el sistema inmunitario; *equilibrio*, en el que el crecimiento tumoral y la destrucción por parte del sistema inmunitario son iguales; y *escape*, cuando se produce el crecimiento del tumor, como consecuencia de una disminución de la inmunogenicidad, la supresión del sistema inmunitario y un crecimiento celular rápido (Schreiber y Podack, 2009; Tang *et al.*, 2020).

Esto quiere decir que las células tumorales están constantemente modulando la respuesta inmunitaria del hospedador, de tal forma que el balance entre una respuesta antitumoral efectiva y una que favorezca el desarrollo del tumor puede inclinarse tanto hacia el control del crecimiento tumoral como al favorecimiento de éste (Carvalho *et al.*, 2014).

En el proceso de eliminación de las células mutadas están implicados tanto los componentes de la respuesta inmunitaria innata como adaptativa (Hanahan y Weinberg, 2011). El sistema inmunitario innato es el que primero responde frente a los agentes infecciosos o células alteradas, produciendo una respuesta inmediata e inespecífica que implica principalmente a células inmunitarias tales como macrófagos, células dendríticas, neutrófilos y células asesinas naturales (NK, *natural killer*) (Tizard, 2018b).

Por otro lado, el sistema inmunitario adaptativo produce una respuesta más tardía pero específica, al ser capaz de reconocer los antígenos, e implica a los linfocitos B y a los linfocitos T, incluyendo a los linfocitos T colaboradores (Th, *helper T-cells*) y los linfocitos T citotóxicos, además de dar lugar al desarrollo de memoria inmunológica. El sistema inmunitario adaptativo tiene dos pilares básicos, la respuesta inmunitaria humoral, promovida los linfocitos Th2 y caracterizada por la producción de anticuerpos por los linfocitos B, y la respuesta inmunitaria mediada por células, promovida por linfocitos Th1 y caracterizada por la activación de linfocitos T citotóxicos (Tizard, 2018b; a).

Cuando el sistema inmunitario es capaz de generar una respuesta inmunitaria antitumoral que permite eliminar las células tumorales, se producen una serie de acontecimientos. En primer lugar, los antígenos tumorales presentes en el microambiente tumoral son captados por las células dendríticas, que son células presentadoras de antígenos (CPAs). En este paso, deben intervenir distintos mediadores, como citoquinas proinflamatorias, para evitar que se produzca una tolerancia a los antígenos tumorales (Chen y Mellman, 2013; Tang *et al.*, 2020).

Tras este primer paso, las CPAs exponen estos antígenos tumorales a linfocitos T vírgenes (*naïve T-cells*) a través del complejo mayor de histocompatibilidad (CMH) de tipo I y II. Esto produce la activación de estos linfocitos inmaduros a linfocitos T efectores, que producen una respuesta específica frente a los antígenos tumorales que les han presentado (Chen y Mellman, 2013; Tang *et al.*, 2020). Posteriormente, se produce la llegada, a través de la circulación, de los linfocitos T citotóxicos al tumor, donde infiltran el tejido. Dentro del tumor, son capaces de reconocer específicamente las células tumorales mediante la interacción entre el receptor linfocitario de células T (TCR) y el antígeno tumoral específico unido al CMH-I de la célula neoplásica (Chen y Mellman, 2013).

Una vez reconocidas las células tumorales, estas son eliminadas mediante la liberación de granzimas y perforinas. Esto hace que más antígenos tumorales sean liberados al microambiente tumoral, aumentando la inmunogenicidad y favoreciendo la respuesta inmunitaria antitumoral (Chen y Mellman, 2013; Pio *et al.*, 2019; Tang *et al.*, 2020).

Sin embargo, los tumores presentan múltiples mecanismos para evadir la respuesta inmunitaria de los hospedadores, originados tanto por las propias células tumorales como por el microambiente tumoral (Drake *et al.*, 2006; Guerrouahen *et al.*, 2019; Dow y Guth, 2020; Tang *et al.*, 2020; Zhang *et al.*, 2020). Entre estos mecanismos se incluyen:

- *Menor liberación de antígenos por las células tumorales:* mediante la pérdida de antígenos tumorales o presentando una baja carga mutacional.

- *Alteración de la función y activación de las CPAs:* alteración de la función de las células dendríticas, mediante la secreción por el tumor de citoquinas inhibidoras.

- *Alteración de la activación de los linfocitos T:* a través de la expresión tumoral (o por células como macrófagos) de moléculas inhibitorias, como el ligando de muerte celular programada 1 (PD-L1, *programmed cell death ligand 1*), el cual, al interactuar con la proteína de muerte celular programada 1 (PD-1, *programmed cell death protein 1*) expresada por los linfocitos T citotóxicos, genera una inhibición sobre estas células, pudiendo inducir en ellas un estado de anergia y agotamiento que hace que pierdan sus funciones efectoras.

- *Menor infiltración de células inmunitarias efectoras en el tumor:* debido a la presencia de vasos sanguíneos aberrantes que afectan la adhesión y extravasación.

- *Menor reconocimiento de las células tumorales por parte de linfocitos T efectores:* principalmente debido a una disminución en la expresión del CMH-I por las células neoplásicas.

- *Alteración de la destrucción de células neoplásicas:* debido a un incremento de la expresión de moléculas coinhibitorias, al reclutamiento de células inmunosupresoras o a la producción de citoquinas inmunosupresoras.

3.4.2.1.3.2. El sistema inmunitario y los tumores mamarios caninos

Las perras con TMC presentan un aumento de leucocitos totales en sangre en comparación con perras sanas, así como una marcada infiltración por células inflamatorias en los tumores (Kim *et al.*, 2010; Estrela-Lima *et al.*, 2012; Karayannopoulou *et al.*, 2017; Damasceno *et al.*, 2022). Tanto las células inmunitarias y los mediadores inflamatorios presentes en el microambiente tumoral como aquellos presentes en sangre periférica de las perras con neoplasias mamarias tienen un papel importante en el desarrollo y progresión tumoral. Entre estas células y mediadores destacan:

- *Los linfocitos:*

Se ha observado, en distintos cánceres humanos, que los linfocitos presentes en el tumor aportan información importante sobre el pronóstico y la predicción de la respuesta al tratamiento

(Hendry *et al.*, 2017a; b). En los TMC malignos, los linfocitos son el tipo celular predominante en el infiltrado inflamatorio (Estrela-Lima *et al.*, 2010; Kim *et al.*, 2010). La presencia de una infiltración linfocítica intensa en TMC malignos se ha asociado a un mayor grado histológico de malignidad, a la invasión de los vasos linfáticos por células tumorales, a la presencia de diseminación metastásica y a un peor pronóstico de las perras diagnosticadas de este tipo tumoral (Estrela-Lima *et al.*, 2010; Kim *et al.*, 2010; Kim *et al.*, 2013). Por otro lado, tanto los TMC benignos como el tejido mamario normal presentan una escasa infiltración linfocitaria (Kim *et al.*, 2010).

Los linfocitos pueden clasificarse en linfocitos B y linfocitos T, los cuales incluyen, fundamentalmente, a los linfocitos T CD8+ o citotóxicos y los linfocitos CD4+. El número de linfocitos T es significativamente mayor en TMC malignos que en benignos, sin existir diferencias en el número de linfocitos B (Saeki *et al.*, 2012). Además, se ha observado que los TMC malignos presentan un número significativamente mayor de linfocitos T que de linfocitos B (Kim *et al.*, 2010). En sangre periférica también se ha observado esta diferencia, con un aumento de la proporción de linfocitos T/ linfocitos B en perras con carcinomas mamarios (Estrela-Lima *et al.*, 2012).

Los **linfocitos B** pueden presentar un efecto pro-tumoral o antitumoral, siendo la actividad antineoplásica asociada a la producción de anticuerpos específicos frente a los antígenos tumorales (Liu *et al.*, 2019). Se ha observado que una mayor infiltración de estos linfocitos a nivel intratumoral se asocia con TMC malignos más agresivos (Kim *et al.*, 2013). Por otra parte, en perras con carcinomas mamarios, se ha observado una reducción del número de linfocitos B en sangre periférica, así como una menor expresión del CMH-II en estas células (Estrela-Lima *et al.*, 2012).

En los TMC malignos, se ha relacionado un mayor número de **linfocitos T** localizados a nivel intratumoral, en la periferia e, incluso, en glándulas mamarias normales adyacentes, con TMC más agresivos y con una menor supervivencia de los animales (Carvalho *et al.*, 2011; Saeki *et al.*, 2012; Kim *et al.*, 2013; Carvalho *et al.*, 2017; Franzoni *et al.*, 2019). Además, los niveles de linfocitos T intratumorales se han relacionado con la expresión de CD31 (marcador de densidad microvascular), VEGF, KIT y COX-2 (Carvalho *et al.*, 2015; Carvalho *et al.*, 2017).

Los **linfocitos T citotóxicos** tienen un papel fundamental en la respuesta inmunitaria antitumoral y en la eliminación de las células tumorales. Una alta presencia de estos linfocitos en el microambiente tumoral se ha asociado a un mejor pronóstico en cáncer de mama canino y humano, así como a una mejor respuesta a la terapia en este último (Estrela-Lima *et al.*, 2010; Salgado *et al.*, 2015). Sin embargo, en otro estudio se observó un aumento de linfocitos citotóxicos en el tejido tumoral de perras con CIM en comparación con tejido de CMNI

(Damasceno *et al.*, 2022). Con respecto a los recuentos en sangre periférica, aunque un estudio indicó la presencia de un menor número de linfocitos T CD8+ en las perras con cáncer mamario en comparación con perras sanas (Karayannopoulou *et al.*, 2017), otros estudios han demostrado que estos linfocitos se encuentran incrementados en perras con carcinomas mamarios y, específicamente, en perras con CIM en comparación con CMNI, además de observar una disminución de la proporción de linfocitos CD4+/ linfocitos CD8+ circulantes y una relación inversa entre esta ratio y la supervivencia de las perras (Estrela-Lima *et al.*, 2012; Damasceno *et al.*, 2022).

En el caso de los **linfocitos CD4+**, su presencia a nivel tumoral se ha relacionado negativamente con la supervivencia de las perras con TMC malignos (Estrela-Lima *et al.*, 2010; Franzoni *et al.*, 2019). No obstante, otro estudio reciente ha señalado que estas células se encuentran disminuidas tanto en sangre periférica como en tejido tumoral en perras con CIM en comparación con aquellas con diagnóstico de un CMNI (Damasceno *et al.*, 2022). Los linfocitos T CD4+ vírgenes (*naïve CD4+ T-cells*) se pueden diferenciar a linfocitos Th o a linfocitos Treg dependiendo de los niveles de distintas citoquinas en el medio en que se produce su activación. Mientras que los linfocitos Treg y algunos Th presentan un papel importante en la evasión de la respuesta inmunitaria por el tumor, algunos tipos de linfocitos colaboradores si están involucrados en la respuesta antitumoral (Liudahl y Coussens, 2018).

Los tipos de linfocitos colaboradores presentes en el microambiente tumoral de las neoplasias mamarias caninas no se han evaluado. Dentro de este grupo de linfocitos se encuentran, por una parte, los **linfocitos Th1**, que tienen un papel antitumoral, por lo que su presencia se ha asociado, generalmente, a un mejor pronóstico en distintos tipos de cáncer humanos (Salgado *et al.*, 2015; Liudahl y Coussens, 2018; Chraa *et al.*, 2019). Por otro lado, los **linfocitos Th2** pueden tener una función tanto pro-tumoral como antitumoral, aunque en la mayoría de los casos favorecen el crecimiento tumoral, por lo que se han relacionado con un peor pronóstico en pacientes humanos (Liudahl y Coussens, 2018; Chraa *et al.*, 2019). En el caso de perros con cáncer, se ha observado en sangre periférica un menor porcentaje de linfocitos Th1, un mayor porcentaje de linfocitos Th2 y un menor ratio Th1/Th2 en comparación con perros sanos (Horiuchi *et al.*, 2007). Existen **otros tipos de linfocitos colaboradores**, entre los que se incluyen los linfocitos Th17, Th9, Th22 y Th foliculares que presentan una función pro-tumoral o antitumoral según el tipo de neoplasia, posiblemente debido al microambiente en que se encuentren (Salgado *et al.*, 2015; Dahal, 2017; Liudahl y Coussens, 2018; Chraa *et al.*, 2019; Chen *et al.*, 2020a).

Los **linfocitos Treg** presentes en los tumores producen un efecto inmunosupresor mediante distintos mecanismos (Togashi *et al.*, 2019). Los TMC malignos presentan una mayor

infiltración de estas células que el tejido mamario sano o tumores benignos (Oh *et al.*, 2014; Maeda *et al.*, 2020). Se ha observado que, en los TMC malignos, la infiltración de linfocitos Treg se relaciona con el grado histológico de malignidad, la agresividad del tumor, el grado de infiltración por células inflamatorias y la presencia de invasión linfática y metástasis en linfonodos, así como con una menor supervivencia de las perras (Kim *et al.*, 2012; Oh *et al.*, 2014; Carvalho *et al.*, 2016b). Además, se ha comprobado una relación entre la infiltración por linfocitos Treg, y la densidad microvascular en el tumor y la expresión de VEGF (Carvalho *et al.*, 2016b). Por otra parte, en perros con distintos tipos de cáncer, se ha observado un aumento de linfocitos Treg en sangre periférica, presentándose, además, una relación directa entre su número y la agresividad tumoral (Biller *et al.*, 2007; Horiuchi *et al.*, 2009; O'Neill *et al.*, 2009; Lisiecka *et al.*, 2019).

Por último, cabe destacar las **células NK**, un tipo de linfocitos que intervienen en la respuesta inmunitaria innata, con capacidad antitumoral (Paul y Lal, 2018) y cuyo número se ha visto aumentado en sangre periférica de perras con carcinomas mamarios (Estrela-Lima *et al.*, 2012).

- *Los macrófagos:*

Son células implicadas tanto en la respuesta inmunitaria innata como en la adaptativa. Los monocitos sanguíneos al entrar al microambiente tumoral se transforman en TAMs, que a su vez se pueden dividir en dos grupos: los macrófagos activados (M1), que presentan características antitumorales y los macrófagos alternativamente activados (M2), con capacidades pro-tumorales. Entre los factores implicados en la migración de los monocitos al microambiente tumoral destacan el ligando de quimiocinas (CCL) 2 y el CSF-1 (Zhou *et al.*, 2020).

Las células tumorales inducen la polarización de los macrófagos hacia M2, los cuales favorecen la proliferación celular, la angiogénesis, la migración e invasión tumoral, la formación de metástasis y la generación de un estado de inmunosupresión en el microambiente tumoral, a través de diversos mecanismos, incluyendo la secreción de citoquinas, como interleucina (IL) -6, IL-10, TGF-β e IL-8, y otros factores como VEGF, VEGF-C y PGE_2 (Lewis y Pollard, 2006; Zhou *et al.*, 2020).

En los TMC, la presencia de macrófagos en el microambiente tumoral es menor en tumores benignos en comparación con tumores malignos; en estos últimos se ha relacionado una mayor infiltración con tumores más agresivos y de mayor grado histológico de malignidad, con la presencia de diseminación metastásica y con una menor supervivencia (Król *et al.*, 2011; Raposo *et al.*, 2014; Raposo *et al.*, 2015; Carvalho *et al.*, 2017; Monteiro *et al.*, 2018; Dos Reis

et al., 2019; Franzoni *et al.*, 2019; Parisi *et al.*, 2021; Sfacteria *et al.*, 2021; Damasceno *et al.*, 2022). La infiltración de macrófagos en los TMC se ha asociado a los niveles de expresión de VEGF, COX-2 y a la densidad microvascular (Raposo *et al.*, 2015; Carvalho *et al.*, 2017; Monteiro *et al.*, 2018).

Además, se ha sugerido que los TMC benignos tienen predominantemente macrófagos M1, mientras que el fenotipo principal en los tumores malignos es el M2, existiendo una relación entre el número de estos macrófagos y la presencia de tumores de alto grado de malignidad, de invasión linfática y una menor supervivencia en las perras (Monteiro *et al.*, 2018; Seung *et al.*, 2018; Parisi *et al.*, 2021).

En sangre periférica de perras con carcinomas mamarios se ha observado un aumento de células similares a macrófagos, aunque con una pérdida de expresión de CMH-I y CMH-II en ellas. Además, una expresión elevada del CMH-I en los monocitos se ha asociado a una menor supervivencia de las perras (Estrela-Lima *et al.*, 2012). Por otra parte, se ha observado que los monocitos circulantes de perras con CIM presentan una expresión mayor de CMH-I y menor de CMH-II en comparación con aquellas perras diagnosticadas de CMNI (Damasceno *et al.*, 2022). Además, se ha observado que los monocitos procedentes de perras con carcinomas mamarios presentan un aumento de su capacidad fagocítica (Lisiecka *et al.*, 2021).

En estudios *in vitro* con líneas celulares de cáncer mamario canino, se ha observado un efecto sinérgico entre los macrófagos y las células tumorales, mediado por CCL2 y CSF-1, y se ha demostrado que los macrófagos favorecen la angiogénesis y la capacidad invasiva de las células madre tumorales (Beirao *et al.*, 2015; Rybicka *et al.*, 2016). Además, los macrófagos aumentan la expresión de COX-2 en células de cáncer mamario canino (Carvalho *et al.*, 2018).

- *Los neutrófilos:*

Son células implicadas en la respuesta inmunitaria innata, pero también en la respuesta inmunitaria adaptativa, actuando como CPAs, entre otras funciones. Los neutrófilos migran al tumor atraídos por distintas citoquinas, tales como IL-8, TNF o el factor estimulante de colonias de granulocitos y monocitos (GM-CSF, *granulocyte-macrophage colony-stimulating factor*), producidas por las células tumorales y otras células del microambiente tumoral. Los TANs pueden clasificarse en dos grupos: los neutrófilos antitumorales (N1) y los pro-tumorales (N2) (Mishalian *et al.*, 2017; Grecian *et al.*, 2018). Los neutrófilos N1 tienen la capacidad de lisar células tumorales, inducir su apoptosis, estimular la proliferación de linfocitos T e inhibir la formación de metástasis. En el caso de los neutrófilos N2, éstos favorecen la proliferación celular, la

angiogénesis, la capacidad invasiva, la formación de metástasis y la inmunosupresión en el microambiente tumoral (Grecian *et al.*, 2018; Shaul y Fridlender, 2019).

En los TMC se ha observado la presencia de neutrófilos, habiéndose sugerido una relación entre su número y la agresividad tumoral (Raposo *et al.*, 2014; de Souza *et al.*, 2018). En sangre periférica, las perras con TMC presentan un mayor número de neutrófilos que las perras sanas (Estrela-Lima *et al.*, 2012; Karayannopoulou *et al.*, 2017). Además, los neutrófilos de perras con carcinomas mamarios muestran un aumento de su capacidad fagocítica y de producción de especies reactivas de oxígeno (Lisiecka *et al.*, 2021).

En pacientes humanos con diversos tipos de cáncer se ha observado que altos niveles de neutrófilos intratumorales y un mayor cociente neutrófilos/ linfocitos en sangre periférica se asocian a un peor pronóstico (Grecian *et al.*, 2018). En perros con distintos tipos tumorales, una mayor proporción de neutrófilos-linfocitos en sangre periférica también se ha asociado a malignidad (Macfarlane *et al.*, 2016a; Macfarlane *et al.*, 2016b; de Souza *et al.*, 2018).

- *Otras células implicadas:*

Los **mastocitos** son células de la respuesta inmunitaria innata que también han sido identificados en el microambiente tumoral, sobre todo alrededor de vasos y en los márgenes tumorales. Los mastocitos migran a los tumores por la acción de quimiocinas como SCF, que favorece, además, su supervivencia y proliferación. Los mastocitos presentan un papel pro-tumoral o antitumoral según el tipo de tumor en que se encuentren (Komi y Redegeld, 2020). Con respecto a su valor pronóstico en los TMC, los mastocitos presentan resultados controvertidos (Woldemeskel y Rajeev, 2010; Ariyarathna *et al.*, 2020b).

Las **células supresoras derivadas de mieloides** (MDSCs) son una población heterogénea de células mieloides inmaduras, precursoras de macrófagos, granulocitos y células dendríticas. Existen dos tipos, las granulocíticas o polimorfonucleares y las monocíticas, favoreciendo ambas el crecimiento tumoral mediante distintos mecanismos (Umansky *et al.*, 2016; Grecian *et al.*, 2018). Se ha observado un incremento en el número de MDSCs en sangre periférica de perros con cáncer, incluyendo carcinomas mamarios (Goulart *et al.*, 2012; Goulart *et al.*, 2019; Hutchison *et al.*, 2019).

Las **células dendríticas** son las principales CPAs implicadas en la respuesta inmunitaria antitumoral antígeno-específica. Son células que raramente se encuentran en el microambiente tumoral, ya que la supresión de su función es fundamental en la evasión de la respuesta inmunitaria (Dow y Guth, 2020; Wculek *et al.*, 2020). Su presencia no ha sido evaluada en los TMC.

La presencia de **eosinófilos** ha sido descrita en TMC, aunque se desconoce su relación con el pronóstico de las perras (Raposo *et al.*, 2014). Su papel en los procesos neoplásicos no está claro y se ha definido que pueden presentar un rol pro-tumoral o antitumoral según el microambiente en que se encuentren. En oncología humana, el valor pronóstico de los eosinófilos presenta resultados controvertidos (Simon *et al.*, 2019). Por otro lado, el número de estas células en sangre periférica se encuentra aumentado en perras con carcinomas mamarios (Estrela-Lima *et al.*, 2012).

Además de las células del sistema inmunitario, otras células del microambiente tumoral también intervienen en la respuesta inmunitaria y en el crecimiento y progresión tumorales, como los **fibroblastos asociados al cáncer**, que tienen principalmente un rol pro-tumoral (Kadel *et al.*, 2019) y los **vasos linfáticos y sanguíneos**, que pueden tanto favorecer la inmunidad antitumoral como presentar efectos pro-tumorales (Schaaf *et al.*, 2018; Garnier *et al.*, 2019).

- *Las citoquinas:*

En el tejido neoplásico de los TMC malignos se ha observado una mayor concentración de IL-1, IL-6, IL-10, IL-17, CCL2, CCL8, CCL17 y TNF-α, y una menor concentración de TGF-β y GM-CSF, en comparación con neoplasias benignas y/o tejido mamario normal (Kim *et al.*, 2010; Klopfleisch *et al.*, 2010; de Andres *et al.*, 2013; Andaluz *et al.*, 2016; Bujak *et al.*, 2020; Maeda *et al.*, 2020). Por otra parte, la expresión de interferón (IFN) -γ se ha observado aumentada en TMC benignos en comparación con carcinomas mamarios (Bujak *et al.*, 2020).

Una alta expresión de CCL2, IL-6, TNF-α, factor nuclear-κβ (NF-κβ), IL-35, CCL5 y CXCL2 en TMC malignos se ha asociado a mayor agresividad tumoral, mientras que, una expresión elevada de IL4 e IL-10 se ha asociado a tumores malignos menos agresivos (Martins *et al.*, 2016; Rybicka *et al.*, 2016; Carvalho *et al.*, 2019; Ariyarathna *et al.*, 2020a). Sin embargo, en otro estudio se demostró que los TMC malignos de mayor agresividad presentaban niveles de expresión elevados de IL-4, así como de IL-17 e IL-12p40 (Bujak *et al.*, 2020). Por otro lado, se ha observado que los niveles de IL-10 son mayores en CIM que en TMC malignos no inflamatorios (de Andres *et al.*, 2013).

La concentración intratumoral de IL-8 en TMC presenta resultados controvertidos, ya que en un estudio se observó que la expresión era menor en tumores malignos que en tejido mamario normal mediante PCR e inmunohistoquímica (Zuccari *et al.*, 2011), mientras que, en otro estudio, se determinó que los niveles, mediante inmunoensayo enzimático, eran menores en tejido mamario normal en comparación con TMC malignos (de Andres *et al.*, 2013).

En sangre periférica, las concentraciones séricas de IL-1, IL-1α, IL-6, IL-8, TNF-α, IFN-γ, óxido nítrico y NF-κβ se han relacionado con la malignidad y/o agresividad de los TMC (Gelaleti *et al.*, 2012; de Andres *et al.*, 2013; Machado *et al.*, 2015; Martins *et al.*, 2016). Por otro lado, se han relacionado niveles séricos elevados de IL-4 e IL-10 con tumores menos agresivos, con una correlación positiva entre los niveles de IL-4 y la supervivencia de los animales (Martins *et al.*, 2016). Sin embargo, en otro estudio, se han relacionado niveles plasmáticos elevados de IL-10 con una menor supervivencia en perras con TMC malignos (Estrela-Lima *et al.*, 2016). También se ha demostrado que los niveles séricos de IL-8 e IL-10 son mayores en perras con CIM que en aquellas con TMC malignos no inflamatorios (de Andres *et al.*, 2013).

3.4.2.2. Terapias médicas en los tumores mamarios caninos

En los últimos años se han descrito diversas terapias que actúan de forma específica frente a determinados tipos celulares o factores de crecimiento, siguiendo el ejemplo de las investigaciones en oncología humana (Valdivia *et al.*, 2021). Los tipos de terapia evaluados para el tratamiento de TMC malignos son:

3.4.2.2.1. Terapia hormonal

La utilización de terapia hormonal se basa en la eliminación de la dependencia hormonal que presentan algunos tumores para su progresión. Esto se puede lograr mediante la realización de ovariectomía/ovariohisterectomía o a través de terapia médica (Sorenmo *et al.*, 2020b).

El uso de tamoxifeno, un inhibidor de los receptores de estrógenos usado en el tratamiento del cáncer de mama humano, no se recomienda debido a la generación de efectos secundarios graves en perros (Morris *et al.*, 1993; Tavares *et al.*, 2010). En el caso del aglepristone, un antagonista de los receptores de progesterona, su administración antes de la cirugía ha demostrado reducir el tamaño tumoral en TMC benignos y malignos, así como incrementar el TLE en perras con TMC malignos positivos al receptor de progesterona y de baja-moderada malignidad (Guil-Luna *et al.*, 2017; Pieczewska *et al.*, 2021).

También se ha demostrado que la administración de un fármaco inhibidor de los receptores de andrógenos, la flutamida, produce un efecto antineoplásico y antimetastásico en líneas celulares y modelos murinos de CIM y cáncer de mama inflamatorio humano (Caceres *et al.*, 2018).

3.4.2.2.2. Quimioterapia convencional

La quimioterapia convencional consiste en la administración de dosis altas de fármacos citotóxicos que actúan sobre células en fase activa del ciclo celular, con intervalos de tiempo entre dosis lo suficientemente largos como para que los tejidos sanos del individuo se recuperen (Gustafson y Bailey, 2020).

Cuando se administran fármacos citotóxicos, se produce la destrucción no sólo de células neoplásicas, sino de los vasos intratumorales mediante un efecto antiangiogénico (Biller, 2014), así como un efecto estimulante sobre la inmunidad antitumoral (Galluzzi *et al.*, 2020). Pero, además, durante el tratamiento se ven también afectadas células normales del animal, dando lugar a efectos adversos, entre los que destacan fundamentalmente la mielosupresión y la toxicidad gastrointestinal (Biller, 2014; Gustafson y Bailey, 2020).

Durante los periodos de descanso, se produce la recuperación de estos tejidos normales, lo que permite limitar el desarrollo de toxicidad. Sin embargo, en estos periodos se produce también la recuperación y proliferación tanto de las células tumorales, como de los vasos sanguíneos que irrigan el tumor (Biller, 2014). Además de esta recuperación en los periodos de descanso, la inestabilidad genómica y la heterogeneidad tumoral contribuyen al desarrollo de resistencias adquiridas a la quimioterapia, mediante la selección de células resistentes. Esto, sumado al efecto protector del microambiente tumoral y a los mecanismos de evasión de la respuesta inmunitaria, dan lugar al desarrollo de fallos en la eficacia de esta modalidad de tratamiento (Biller, 2014; Gustafson y Bailey, 2020).

Los estudios que han evaluado la eficacia de la quimioterapia convencional en perras con TMC malignos presentan protocolos variables, incluso dentro de un mismo estudio y se han realizado sobre poblaciones de perras no estandarizadas, por lo que la evidencia sobre la eficacia de esta modalidad de tratamiento es limitada. La administración de la quimioterapia convencional puede realizarse de forma neoadyuvante (incluyendo cuando se aplica en perras con enfermedad metastásica macroscópica presente en el momento del diagnóstico) o adyuvante (para reducir la posibilidad o retrasar la aparición de metástasis a distancia en tumores de alta malignidad).

La quimioterapia adyuvante combinando ciclofosfamida y 5-fluorouracilo ha demostrado aumentar significativamente el TS y el TLE en perras con TMC malignos en estadio clínico III-IV (Karayannopoulou *et al.*, 2001). También se ha demostrado que el uso adyuvante de carboplatino, de forma única o con la administración posterior de un inhibidor de la COX-2, aumenta significativamente el TS en perras con TMC malignos en estadio clínico IV-V (Lavalle *et al.*, 2012). Sin embargo, en otro estudio en perras con TMC malignos en distintos estadios clínicos no se ha observado mejoría en la supervivencia con la administración de carboplatino de forma adyuvante (de Campos *et al.*, 2018). Por otra parte, la adicción de naltrexona, un

antagonista opioide con efecto inmunoestimulante y que reduce los efectos adversos de los fármacos quimioterápicos, al carboplatino en perras con carcinomas en tumores mixtos benignos de grado II-III, en estadio clínico III, IV o V, mejora la calidad de vida y la supervivencia de las perras (Machado *et al.*, 2018).

La administración adyuvante de gemcitabina, doxorrubicina o docetaxel en perras con carcinomas mamarios en estadio IV-V (Simon *et al.*, 2006; Marconato *et al.*, 2008), así como el uso adyuvante de mitoxantrona en perras con TMC malignos de grado III y/o estadio clínico IV (Arenas *et al.*, 2016), no han demostrado aumentar el TLE o la supervivencia.

La administración de quimioterapia convencional en perras con enfermedad macroscópica también ha obtenido resultados variables. La administración de doxorrubicina en 8 perras con carcinomas mamarios dio lugar a una respuesta parcial en un 25% de casos y a una enfermedad estable en un 50% (Ogilvie *et al.*, 1989). Posteriormente, el uso neoadyuvante de doxorrubicina sola o con un suplemento oral de iodo, en perras con TMC malignos de cualquier estadio clínico y grado histológico de malignidad, ha demostrado dar lugar a una estabilización de la enfermedad en un 94% de los casos, con respuesta parcial en sólo un caso de 27 perras incluidas, además de demostrarse una posible mejoría en el efecto terapéutico y en la prolongación del TLE en el grupo tratado con iodo oral (Zambrano-Estrada *et al.*, 2018).

El uso de ciclofosfamida antes de la cirugía en perras con carcinomas mamarios ha demostrado un porcentaje de estabilización de la enfermedad del 85%, mientras que su administración combinada con la inyección peritumoral de células que expresan el citocromo P450 encapsulado, da lugar a una remisión parcial en un 55% de los casos y una estabilización del crecimiento tumoral en un 45% (Michalowska *et al.*, 2014).

El tratamiento con paclitaxel también ha demostrado respuesta parcial en 2 de 3 perras con carcinoma mamario metastásico tratadas con este fármaco, sin embargo, su utilización no está recomendada debido a la generación, en un porcentaje elevado de casos, de reacciones alérgicas y otros efectos adversos graves (Poirier *et al.*, 2004). Posteriormente, se ha desarrollado una formulación de paclitaxel soluble en agua para perros que presenta una adecuada tolerancia en estos animales y se ha descrito en 6 perras con carcinoma mamario tratadas con esta terapia un porcentaje de respuesta completa, respuesta parcial y enfermedad estable del 17%, 33% y 33%, respectivamente (von Euler *et al.*, 2013). También se ha observado una respuesta antineoplásica y remisión tumoral parcial en perras con TMC benignos y malignos tratadas con paclitaxel nanosomal (Divya *et al.*, 2019).

En lo que respecta al tratamiento de los sarcomas originados en el tejido mamario, se ha observado que la administración de quimioterapia (doxorrubicina o cisplatino) en perros con

osteosarcomas extraesqueléticos, incluyendo osteosarcomas mamarios, mejora la supervivencia (Kuntz *et al.*, 1998).

El uso de electroquimioterapia con cisplatino ha demostrado generar la remisión parcial de un adenocarcinoma mamario en una perra (Tozon *et al.*, 2001). Por otro lado, la administración de paclitaxel o doxorrubicina inhalados ha provocado respuestas objetivas en perros con tumores metastásicos en los pulmones, incluyendo una reducción del 47% del tamaño tumoral en una de las tres perras con carcinoma mamario incluidas (Hershey *et al.*, 1999).

Por último, hay que desatacar que se han caracterizado varias líneas celulares de TMC resistentes a fármacos quimioterápicos (Hsiao *et al.*, 2014; Zhou *et al.*, 2017), así como la expresión de moléculas asociadas a la resistencia a quimioterápicos en carcinomas mamarios caninos no tratados médicamente (Levi *et al.*, 2019; Levi *et al.*, 2021).

3.4.2.2.3. Inhibidores de la ciclooxigenasa-2

Los inhibidores de la COX-2 presentan un efecto directo sobre el tumor al inhibir aquellas funciones en las que está implicada la enzima o la PGE_2 producida por ella. Sin embargo, estos fármacos producen también efectos independientes de la COX-2, incluyendo la inhibición de la proliferación e inducción de apoptosis en las células tumorales y la inhibición de la angiogénesis y de la formación de metástasis, mediante mecanismos diversos (Sobolewski *et al.*, 2010; Dore, 2011).

En estudios *in vitro* con distintas líneas celulares tumorales caninas, incluyendo líneas de TMC, se ha observado que la inhibición de la COX-2 suprime la proliferación celular, induce la apoptosis de las células tumorales, disminuye la migración e invasión celulares y una reduce la expresión de COX-2, de VEGFR-2 fosforilado y la síntesis de PGE_2, siendo estos efectos independientes del nivel de expresión inicial de COX-2 y de la supresión de dicha expresión tras el tratamiento (Brunelle *et al.*, 2006; Dore, 2011; Ustun Alkan *et al.*, 2012; Saito *et al.*, 2014; Tamura *et al.*, 2015; Iturriaga *et al.*, 2017; Hurst *et al.*, 2019; Lee *et al.*, 2019). Asimismo, en distintos tumores caninos, la expresión de COX-2 mediante inmunohistoquímica no se ha relacionado con la respuesta a la terapia anti-COX-2, sugiriéndose que la expresión inmunohistoquímica podría no estar relacionada con la producción de PGE_2 en el tumor (Dore, 2011). No obstante, la concentración basal de PGE_2 en el tejido tumoral tampoco se ha asociado a la respuesta a la terapia con inhibidores de la COX-2 (Mutsaers *et al.*, 2005).

La administración única de inhibidores de la COX-2 como terapia adyuvante ha demostrado incrementar significativamente el TLE y el TS en perras con TMC malignos de grado III y/o estadio clínico IV (Arenas *et al.*, 2016). En perras con enfermedad macroscópica, el

tratamiento con piroxicam ha demostrado estabilizar la enfermedad en 1 de 3 casos con carcinoma mamario (Knapp *et al.*, 1994).

De forma combinada, el uso de inhibidores de la COX-2 puede aumentar la eficacia de otros tratamientos, como quimioterapia y radioterapia, mediante la sensibilización de las células tumorales (Sobolewski *et al.*, 2010; Hashemi Goradel *et al.*, 2019). En medicina veterinaria, la terapia anti-COX-2 ha evidenciado ser eficaz y tolerable en combinación con otras terapias, como quimioterapia metronómica (combinándose habitualmente con el quimioterápico) (Gaspar *et al.*, 2018) y fosfato de toceranib (Chon *et al.*, 2012).

Otro aspecto a destacar es que algunos de los fármacos usados para inhibir la COX-2 pueden presentar también un efecto inhibitorio sobre la COX-1, por lo que pueden dar lugar a efectos adversos, fundamentalmente de tipo gastrointestinal, aunque también toxicidad renal, enteropatía perdedora de proteínas y prolongación del tiempo de sangrado (Claria, 2003; Monteiro-Steagall *et al.*, 2013). El uso de inhibidores preferenciales de la COX-2, como meloxicam, o específicos, como los coxibs, producen una menor incidencia de efectos adversos en medicina humana (Claria, 2003; Hashemi Goradel *et al.*, 2019), sin embargo, esto aún no ha sido demostrado en medicina veterinaria, produciendo, en algunos casos, toxicidad gastrointestinal (Monteiro-Steagall *et al.*, 2013).

3.4.2.2.4. Inhibidores de los receptores tirosina-quinasa

Los receptores tirosina-quinasa pueden inhibirse fundamentalmente mediante dos tipos de fármacos: los anticuerpos monoclonales y los inhibidores de los receptores tirosina-quinasa de molécula pequeña (ITKs). Los anticuerpos monoclonales bloquean la unión del ligando a receptores localizados en la membrana celular, uniéndose bien al receptor o bien al ligando circulante (London, 2013; Du y Lovly, 2018).

Los ITKs bloquean de forma competitiva el lugar de unión del ATP a la quinasa, aunque, en algunos casos, producen un bloqueo del receptor mediante una inhibición alostérica. Las moléculas que bloquean la unión del ATP previenen la autofosforilación del receptor, interrumpiendo la cascada de señalización intracelular (London, 2013). Al actuar a este nivel, son capaces de inhibir la señal tanto en situaciones en que el receptor o el ligando está sobre-expresado, como en receptores mutados que están activados sin necesidad de unión del ligando (Liao *et al.*, 2002; Pryer *et al.*, 2003). Otra ventaja de los ITKs es que son capaces de bloquear receptores tanto en la membrana celular como citoplasmáticos y nucleares (London, 2014). Dentro de los ITKs existen moléculas que actúan frente a un único receptor y moléculas "*multitarget*" que son capaces de inhibir varios receptores, las cuales suelen asociarse a la

generación de más efectos adversos en los individuos tratados. En oncología veterinaria está aprobado el uso de dos ITKs "*multitarget*", el fosfato de toceranib y el mesilato de masitinib, habiéndose también evaluado el uso de mesilato de imatinib y de sorafenib (London, 2013; Marconato *et al.*, 2020).

El **fosfato de toceranib** es un inhibidor competitivo de la unión del ATP a la quinasa, capaz de inhibir múltiples receptores tirosina-quinasa, como VEGFR-2, PDGFR-α/-β, KIT, CSF-1R, Flt-3 y posiblemente, también RET y los miembros de la familia JAK (London, 2013; 2014; 2020). El fosfato de toceranib está autorizado, tanto por la *European Medicines Agency* (EMA), como por la *Food and Drug Administration* (FDA) de Estados Unidos, para su uso en mastocitomas cutáneos caninos no resecables recurrentes de grado Patnaik II o III, con o sin afectación de linfonodos (Dervisis y Klahn, 2016; Bavcar *et al.*, 2017). La dosis a la cual se autorizó este fármaco es de 3,25 mg/kg cada 48 horas, sin embargo, estudios posteriores apoyan su uso a dosis entre 2,4 y 2,9 mg/kg cada 48 horas, dosis que mantienen unas concentraciones en plasma suficientes para lograr una inhibición de los receptores tirosina-quinasa, además de producir una menor toxicidad en los perros (Bernabe *et al.*, 2013). El fosfato de toceranib se administra oralmente, presentando una adecuada biodisponibilidad y biodistribución, siendo metabolizado en el hígado y excretado principalmente con las heces, aunque existe cierta eliminación en orina (Yancey *et al.*, 2010b; Yancey *et al.*, 2010a).

El toceranib presenta un efecto antineoplásico, al inhibir receptores implicados en la proliferación y crecimiento celular, incluyendo KIT, Flt-3 (London, 2014), RET (Li *et al.*, 2019a) y JAK (Luo y Balko, 2019), que se encuentran activados en distintos tipos tumorales. Además, presenta un efecto antiangiogénico, como consecuencia de la inhibición sobre VEGFR-2 y PDGFR-α/-β, limitando la migración y proliferación de células implicadas en la formación de nuevos vasos sanguíneos, principalmente células endoteliales y pericitos, así como células progenitoras de estos (Lyden *et al.*, 2001; Andrae *et al.*, 2008; Heldin, 2013; Marçola y Rodrigues, 2015; Yeung *et al.*, 2019). Se ha observado que el tratamiento con toceranib en perros reduce la vascularización tisular en los tumores (Takagi *et al.*, 2020), e incrementa los niveles de VEGF plasmáticos y reduce la expresión de VEGFR-2, indicando el efecto inhibitorio sobre este receptor (Bernabe *et al.*, 2013; Laver *et al.*, 2018; Yamazaki *et al.*, 2020).

También se ha sugerido que el uso de terapia antiangiogénica, fundamentalmente inhibiendo la señalización de VEGF, puede normalizar los vasos sanguíneos intra-tumorales y favorecer de esta manera la llegada al tumor de otros fármacos antineoplásicos (Wu *et al.*, 2018; Haibe *et al.*, 2020). Sin embargo, otros estudios indican que esta normalización reduce la llegada de fármacos citotóxicos al tumor. Esta discrepancia es posiblemente debida a las diferencias en la vascularización entre distintos tipos tumorales (Haibe *et al.*, 2020). Otro posible efecto de este

fármaco es la supresión de la linfangiogénesis mediante la inhibición de PDGFR-α/-β, ya que el ligando PDGF-BB está implicado en la formación de nuevos vasos linfáticos (Lin y Gong, 2017).

El fosfato de toceranib produce también efectos sobre el sistema inmunitario, disminuyendo el número de linfocitos Treg en sangre periférica y a nivel intratumoral y aumentando los niveles séricos de IFN-γ (Mitchell *et al.*, 2012; Yamazaki *et al.*, 2020). Además, cabe destacar que la inhibición de CSF-1R provoca una reducción de los TAMs y de la proporción de macrófagos M2 en los tumores, estimulando la respuesta inmunitaria antitumoral y aumenta la presencia de linfocitos T citotóxicos, reduciendo los linfocitos CD4+, en el infiltrado tumoral (El-Gamal *et al.*, 2018; Zhou *et al.*, 2020). También se ha sugerido que el bloqueo de la señal VEGF-VEGFR puede facilitar la acumulación de células T efectoras en el tumor (Tang *et al.*, 2020). Además, la inhibición sobre KIT puede dar lugar a una inhibición de la activación de mastocitos, suprimiendo sus posibles efectos pro-tumorales (Komi y Redegeld, 2020).

La evaluación del efecto del fosfato de toceranib en perras con TMC malignos se limita a su administración en 5 casos con metástasis pulmonares de carcinomas mamarios. De estas 5 perras, en dos se observó remisión parcial, de 21 y más de 60 semanas de duración y dos mostraron una estabilización de las lesiones metastásicas, durante 27 y 38 semanas, respectivamente (London *et al.*, 2003).

En estudios *in vitro* e *in vivo* en ratones se ha demostrado que ITKs como el toceranib, el afatinib (inhibidor de los receptores EGFR y HER-2), imatinib (inhibidor de los receptores KIT, PDGFR-α y de la quinasa ABL) o el rivoceranib (inhibidor de VEGFR-2) son capaces de inhibir la proliferación celular de líneas celulares de carcinoma mamario canino (Gattino *et al.*, 2018; Lee *et al.*, 2019; Timmermans-Sprang *et al.*, 2019; Li *et al.*, 2021a; Li *et al.*, 2021b). También se ha observado un efecto de quimiosensibilización en líneas celulares mamarias caninas tratadas con masitinib (Thamm *et al.*, 2012). Por otro lado, el sorafenib ha demostrado inhibir *in vitro* el fenómeno de mimetismo vasculogénico en líneas celulares de TMC (Prado *et al.*, 2019).

La combinación de toceranib y otras formas de tratamiento ha demostrado ser eficaz y presentar una buena tolerancia en perros con distintos tumores malignos no mamarios, incluyendo el uso junto con quimioterapia convencional con lomustina (Burton *et al.*, 2015; Pan *et al.*, 2016; Bavcar *et al.*, 2017), carboplatino (Wouda *et al.*, 2018) y vinblastina (Robat *et al.*, 2012; Olsen *et al.*, 2018), con radioterapia y corticoides (Carlsten *et al.*, 2012) y con inhibidores de la COX-2 (Chon *et al.*, 2012).

Con respecto a los efectos adversos producidos por el fosfato de toceranib en perros, en la mayoría de los casos son efectos leves a moderados, entre los que se incluyen efectos gastrointestinales, como anorexia o hiporexia, vómitos, pérdida de peso, diarrea y hematoquecia; letargia; alteraciones hematológicas, fundamentalmente neutropenia, anemia y trombocitopenia;

alteraciones bioquímicas, como incrementos de la urea y las enzimas hepáticas; alteraciones neuromusculares, incluyendo dolor musculoesquelético, debilidad y cojera (London *et al.*, 2003; London *et al.*, 2009; London *et al.*, 2012; Bernabe *et al.*, 2013; Laver *et al.*, 2018); alteraciones cutáneas como despigmentación (London *et al.*, 2012; Cavalcanti *et al.*, 2017); hipertensión arterial (Tjostheim *et al.*, 2016); proteinuria (Piscoya *et al.*, 2018); y disfunción tiroidea (Hume *et al.*, 2018; Harper *et al.*, 2020).

La resistencia a la terapia con ITKs puede ser intrínseca, cuando el tumor no responde al tratamiento, o adquirida, cuando se genera durante el tratamiento por selección de células resistentes, siendo múltiples los mecanismos por los que se genera dicha resistencia (London, 2013; Pottier *et al.*, 2020). En perros, se ha demostrado la generación *in vitro* e *in vivo* de mutaciones secundarias en KIT, que provocan una resistencia adquirida a toceranib y masitinib (Halsey *et al.*, 2014; Kurita *et al.*, 2019; Gentilini *et al.*, 2020).

3.4.2.2.5. Quimioterapia metronómica

La quimioterapia metronómica se puede definir como la administración de fármacos citotóxicos a dosis bajas, de forma continua y regular, a intervalos reducidos y durante largos periodos de tratamiento, con el fin de lograr concentraciones activas del fármaco en plasma bajas y de forma prolongada, dando lugar a pocos efectos adversos (Simsek *et al.*, 2019).

Esta modalidad terapéutica produce un efecto inhibitorio sobre los procesos de angiogénesis y vasculogénesis, ambos implicados en la formación de nuevos vasos sanguíneos en el tumor (Gaspar *et al.*, 2018). En estudios *in vitro* e *in vivo* se ha observado que la administración de un fármaco citotóxico (ciclofosfamida) a dosis bajas, a intervalos cortos de forma continuada, aumenta la apoptosis de las células endoteliales tumorales, seguido de un aumento de la apoptosis de células tumorales tanto sensibles como resistentes a la ciclofosfamida. Además, este modo de administración permite eliminar células sensibles a ciclofosfamida evitando el desarrollo de resistencias adquiridas (Browder *et al.*, 2000). La quimioterapia metronómica actúa sobre las células endoteliales de los vasos tumorales directamente, mediante una inducción de su apoptosis y, también, inhibiendo su migración y proliferación, e indirectamente, disminuyendo los niveles de factores pro-angiogénicos, como VEGF y angiopoyetinas, y aumentando los niveles de factores antiangiogénicos, como trombospondina-1 y endostatina (Gaspar *et al.*, 2018; Simsek *et al.*, 2019).

Además, la quimioterapia metronómica afecta el proceso de vasculogénesis, ya que bloquea la movilización, disminuye la viabilidad e, incluso, puede eliminar las células endoteliales progenitoras. Estas células son las responsables de que el crecimiento tumoral se

restaure durante los periodos de descanso en los protocolos de quimioterapia convencional. Por lo tanto, la quimioterapia metronómica evita esta nueva formación de vasos al acortar los periodos de descanso entre dosis (Gaspar *et al.*, 2018).

Otro mecanismo de acción de esta modalidad terapéutica es su efecto sobre el sistema inmunitario. La quimioterapia metronómica favorece la respuesta inmunitaria antitumoral al reducir selectivamente y afectar la función de los linfocitos Treg y las MDSCs, favorecer la función presentadora de antígenos de las células dendríticas y estimular células efectoras como las células NK y los linfocitos T citotóxicos (Gaspar *et al.*, 2018; Simsek *et al.*, 2019). En modelos murinos y en pacientes humanos, se ha observado que la ciclofosfamida a dosis bajas es capaz de mejorar la eficacia de tratamientos inmunoterápicos y restaurar, al menos parcialmente, las respuestas inmunitarias antitumorales (Biller, 2014).

También se ha sugerido que la quimioterapia metronómica puede eliminar y detener la función de las células madre tumorales, a través del efecto antiangiogénico sobre los vasos adyacentes a estas células y mediante la reducción de VEGF, que favorece la formación y renovación de estas células (Gaspar *et al.*, 2018). Además, la quimioterapia metronómica es capaz de inducir "latencia tumoral" ("*tumor dormancy*") dando lugar a un control del crecimiento tumoral de forma prolongada (Biller, 2014; Gaspar *et al.*, 2018). Por último, se ha demostrado que la quimioterapia metronómica reduce la formación de metástasis, aunque aún no se conoce el mecanismo por el cual genera este efecto (Simsek *et al.*, 2019).

Entre las ventajas de esta terapia destacan su buena tolerancia, un coste razonable, permite el tratamiento vía oral, presenta una menor probabilidad de generar resistencias adquiridas y puede combinarse con otras terapias (Biller, 2014; Gaspar *et al.*, 2018). Con respecto a sus aplicaciones, puede administrarse de tres formas: (1) como primera línea de tratamiento en tumores incurables y/o avanzados; (2) como terapia de consolidación tras la quimioterapia convencional adyuvante o neoadyuvante en casos con alto riesgo de recurrencia, o bien como terapia adyuvante tras la cirugía o radioterapia para frenar el desarrollo de la enfermedad residual o las micrometástasis; y (3) como terapia de sustitución temporal de otras terapias más agresivas (Gaspar *et al.*, 2018). En medicina veterinaria, se han usado tres fármacos citotóxicos en este tipo de terapia, la ciclofosfamida, el clorambucilo y la lomustina, destacando fundamentalmente el primero de ellos.

La **ciclofosfamida** es un agente alquilante del grupo de las mostazas nitrogenadas. Puede administrarse de forma oral o intravenosa como profármaco, requiriéndose su activación metabólica, que se produce fundamentalmente en el hígado. La bioactivación da lugar a dos metabolitos, la acroleína y la mostaza fosforamida, siendo este último el más activo y el principal responsable de los efectos citotóxicos. La excreción de ambos se produce principalmente por vía

urinaria (Fraiser *et al.*, 1991; Lana y Dobson, 2011; Ramirez *et al.*, 2019; Gustafson y Bailey, 2020).

El uso de ciclofosfamida en quimioterapia metronómica ha demostrado eficacia en distintos tipos tumorales, aunque en algunos casos no ha sido efectiva en frenar la progresión tumoral. En la mayoría de los estudios, la dosis de ciclofosfamida utilizada varía de 10 a 25 mg/m^2/día, aunque también se han utilizado dosis inferiores (de 7 mg/m^2) y/o intervalos entre dosis de 48 horas (Lana *et al.*, 2007; Elmslie *et al.*, 2008; Marchetti *et al.*, 2012; Wendelburg *et al.*, 2015; Cancedda *et al.*, 2016; Finotello *et al.*, 2017; Matsuyama *et al.*, 2017b; de Campos *et al.*, 2018; Laganga *et al.*, 2018; Matsuyama *et al.*, 2018; Polton *et al.*, 2018; Alexander *et al.*, 2019; Marconato *et al.*, 2019b; Treggiari *et al.*, 2020). En perros con cáncer, la ciclofosfamida ha demostrado que reduce el número de linfocitos Treg en sangre periférica a dosis de 12,5 y 15 mg/m^2/día, sin afectar los recuentos de monocitos, neutrófilos, linfocitos y plaquetas, ni al número de linfocitos CD8+ y CD4+ (Burton *et al.*, 2011; Denies *et al.*, 2017). Sin embargo, sólo la dosis de 15 mg/m^2/día reduce la densidad microvascular en sarcomas de tejidos blandos (Burton *et al.*, 2011). Además, se ha identificado que los niveles plasmáticos basales de VEGF son predictivos de la respuesta al tratamiento con ciclofosfamida en terapia metronómica, presentando mayores niveles de VEGF aquellos perros sin respuesta a la terapia (Marchetti *et al.*, 2012).

La administración de quimioterapia metronómica en perras con diagnóstico de TMC maligno se ha evaluado únicamente en su aplicación tras la administración de quimioterapia convencional adyuvante con carboplatino. En este contexto, el uso de ciclofosfamida a dosis bajas y firocoxib ha demostrado mejorar la supervivencia de las perras que presentan metástasis a distancia al diagnóstico o que las desarrollan durante el tratamiento, en comparación con el uso único de carboplatino de forma adyuvante (de Campos *et al.*, 2018).

Además de su uso tras la quimioterapia convencional adyuvante y su combinación con inhibidores de la COX-2, la ciclofosfamida a dosis bajas ha demostrado ser bien tolerada al administrarse junto a fosfato de toceranib (Mitchell *et al.*, 2012) o quimioterapia convencional (Bracha *et al.*, 2014; Rasmussen *et al.*, 2017). Por otra parte, varios estudios han evaluado la calidad de vida de los perros tratados con ciclofosfamida a dosis bajas y un inhibidor de la COX-2, obteniendo una mejoría de este parámetro en la mayoría de los casos, incluso en perros sin respuesta al tratamiento (Marchetti *et al.*, 2012; Polton *et al.*, 2018).

Con respecto a los efectos adversos producidos por la ciclofosfamida, son poco frecuentes y, en la mayoría de los casos, leves o moderados. Entre ellos se incluyen efectos gastrointestinales (anorexia, vómitos y diarreas), cistitis hemorrágica estéril, letargia, proteinuria, anemia y elevaciones de la alanina aminotransferasa (ALT), urea y creatinina. Tanto los efectos gastrointestinales como la toxicidad renal e, incluso, la letargia, se han asociado en la mayoría de

los casos al uso concurrente de antiinflamatorios no esteroideos (Elmslie *et al.*, 2008; Harper y Blackwood, 2017; Matsuyama *et al.*, 2017b; Matsuyama *et al.*, 2017a).

La acroleína es la responsable de generar cistitis hemorrágica estéril en los perros tratados con ciclofosfamida (Fraiser *et al.*, 1991). En la mayoría de los casos es leve, resolviéndose con la retirada permanente de la ciclofosfamida, aunque, en ocasiones, se necesita tratamiento de soporte (Gustafson y Bailey, 2020). La aparición de esta cistitis es más frecuente cuando la ciclofosfamida se administra en terapia metronómica que en quimioterapia convencional (Ekena *et al.*, 2018), siendo la incidencia de este efecto adverso en los estudios que utilizan ciclofosfamida a dosis bajas de entre el 0 y el 58% (Lana *et al.*, 2007; Elmslie *et al.*, 2008; Burton *et al.*, 2011; Marchetti *et al.*, 2012; Mitchell *et al.*, 2012; Bracha *et al.*, 2014; Finotello *et al.*, 2017; Harper y Blackwood, 2017; Matsuyama *et al.*, 2017b; Matsuyama *et al.*, 2017a; de Campos *et al.*, 2018; Matsuyama *et al.*, 2018; Polton *et al.*, 2018; Alexander *et al.*, 2019; Marconato *et al.*, 2019b; Treggiari *et al.*, 2020). Se ha observado que la dosis acumulativa de ciclofosfamida es un factor de riesgo en el desarrollo de esta cistitis (Matsuyama *et al.*, 2017a). Entre las estrategias para reducir su incidencia se incluyen: la administración de la ciclofosfamida por la mañana y el acceso libre a agua fresca, y la administración concurrente de corticoides o furosemida (Chan *et al.*, 2016; Setyo *et al.*, 2017).

El **clorambucilo** es también un agente alquilante del grupo de las mostazas nitrogenadas que se utiliza como sustituto de la ciclofosfamida en terapia metronómica cuando esta genera cistitis hemorrágica estéril (Gustafson y Bailey, 2020). Este fármaco ha demostrado eficacia a dosis bajas en distintos tumores, incluyendo sarcomas, carcinomas y mastocitomas (Leach *et al.*, 2012; Schrempp *et al.*, 2013).

El uso de quimioterapia metronómica también da lugar al desarrollo de resistencias adquiridas a la terapia, siendo los mecanismos de resistencia diferentes a los que se desarrollan en el uso de quimioterapia convencional. Para superar estas resistencias, se ha sugerido la combinación de la terapia metronómica con otras terapias como inhibidores de los receptores tirosina-quinasa (Riesco-Martinez *et al.*, 2017).

3.4.2.2.6. Inmunoterapia

La inmunoterapia en oncología tiene como objetivo, mediante diversas estrategias, la modificación del microambiente tumoral para reducir la inmunosupresión, favorecer el reconocimiento tumoral y, por lo tanto, estimular una respuesta inmunitaria efectiva frente al cáncer (Sheen *et al.*, 2014). Los fármacos que se utilizan en esta modalidad terapéutica pueden ser específicos del tumor frente al que se administran o inespecíficos (Biller, 2017).

Dentro de la inmunoterapia específica se encuentran las vacunas tumorales, entre las que destaca en oncología veterinaria la vacuna basada en plásmido de ADN xenogénico para el tratamiento del melanoma maligno canino (Oncept®), los anticuerpos monoclonales, y la transferencia adoptiva de células T (Biller, 2017). En los TMC se ha evaluado la administración intramuscular de un plásmido de ADN que sintetiza la proteína p62, una proteína necesaria para el desarrollo y supervivencia tumoral, en perras con carcinomas mamarios y se ha demostrado una estabilización o regresión de los tumores, así como un aumento de la infiltración intratumoral de linfocitos T (Gabai *et al.*, 2014; Venanzi *et al.*, 2019).

En el caso de la inmunoterapia inespecífica, existen varios grupos de fármacos, como los modificadores inespecíficos de la respuesta biológica o inmunopotenciadores, que incluyen compuestos como la "toxina de Coley", una mezcla de cultivos muertos de *Streptococcus pyogenes* y *Serratia marcescens* que se considera el inicio de la inmunoterapia (Dow y Guth, 2020). Otro compuesto bacteriano incluido en este grupo es el muramil tripéptido fosfatidiletanolamina encapsulado en liposomas (L-MTP-PE), cuya administración como tratamiento adyuvante no ha demostrado ser eficaz en perras con carcinomas mamarios (Teske *et al.*, 1998). Recientemente, la administración intratumoral de una emulsión de micobacterias muertas ha demostrado eficacia en un modelo de cáncer mamario canino en ratones (Carroll *et al.*, 2021).

Además de compuestos bacterianos se han utilizado diversos virus oncolíticos, capaces de replicarse y lisar células tumorales, lo que además favorece la liberación de antígenos tumorales, con la consecuente estimulación del sistema inmunitario (Dow y Guth, 2020). El virus del moquillo canino atenuado y el virus vaccinia modificado, han demostrado tener un efecto antitumoral en cultivos celulares y modelos en ratón de carcinoma mamario canino mediante administración intratumoral (Li *et al.*, 2019b; Béguin *et al.*, 2020). También se ha observado una disminución del tamaño tumoral en perras con TMC benignos y malignos tratadas con vectores virales expresando proteínas inductoras de apoptosis (Divya *et al.*, 2019).

Dentro de los inmunopotenciadores también destaca el uso de nanopartículas, que serán ampliamente abordadas en el apartado 3.4.2.2.6.1.

Otro grupo dentro de la inmunoterapia inespecífica son las citoquinas. Se ha observado que el uso de IFN-γ canino produce un efecto antineoplásico *in vitro* sobre líneas celulares neoplásicas caninas, incluyendo líneas de TMC, incrementándose su efecto al combinarse con extracto de hojas de *Typhonium flagelliforme* (Hamamura *et al.*, 2020; Priosoeryanto *et al.*, 2020). Por otra parte, en un modelo de cáncer mamario en ratón se ha comprobado que la vacunación mediante plásmidos de ADN de MMP-7 canina sola o combinada con IL-18 antes de la inoculación de las células tumorales, genera una ralentización del crecimiento tumoral, así como

un efecto antiangiogénico e inmunoestimulante (Yadav *et al.*, 2020). Recientemente, el uso de exosomas derivados de células NK caninas ha demostrado eficacia en un modelo de carcinoma mamario canino en ratones (Lee *et al.*, 2021).

También se ha evaluado el uso combinado de distintas inmunoterapias, como es el caso de la terapia génica en perras con carcinomas mamarios, inyectando IFN-β canino y el sistema virus herpes simplex-timidina quinasa/ ganciclovir en el lecho tumoral tras la cirugía, seguido de la administración periódica de IL-2 y GM-CSF humano junto con extractos alogénicos de carcinoma mamario. Su uso en 26 casos con cirugía completa ha resultado en una tasa de recurrencia local del 8% y en ningún caso de metástasis a distancia de 29 evaluados, además de un 80% de respuesta objetiva (una respuesta completa y tres remisiones parciales) en 5 casos tratados por recurrencia local con las inyecciones utilizadas sobre el lecho tumoral (Finocchiaro *et al.*, 2018).

Además de estas modalidades de inmunoterapia inespecífica, hay que señalar que distintas formas de terapia médica (quimioterapia convencional, inhibidores de los receptores tirosina-quinasa, quimioterapia metronómica e, incluso, los inhibidores de la COX-2), como se menciona en los apartados anteriores, pueden ejercer también un efecto inmunoestimulante.

Con respecto a las vías de administración, los agentes inmunoterápicos pueden ser administrados por distintas vías, incluyendo intravenosa, oral, subcutánea, intramuscular, etc. Sin embargo, la administración intratumoral o vacunación *in situ* presenta una serie de ventajas con relación a otros métodos de administración (Sheen y Fiering, 2019):

- Ejerce únicamente un efecto adyuvante, sin necesidad de identificar los antígenos tumorales.
- Al administrarse directamente en el tumor, permite el reconocimiento de todos los antígenos tumorales por el sistema inmunitario, lo que reduce la posibilidad de escape del tumor.
- Su administración es simple y poco costosa, al utilizar productos estándar, no específicos del individuo tratado.
- Permite obtener una concentración suficiente del fármaco en el tumor.
- Utiliza una administración local, lo que reduce los efectos adversos sistémicos.
- Puede, potencialmente, presentar un efecto sinérgico con otras terapias, tanto de inmunoterapia como otras modalidades de tratamiento.
- Puede dar lugar a una inmunidad antitumoral sistémica, que pueda actuar frente a la enfermedad metastásica.
- Puede administrarse antes de la cirugía, como tratamiento neoadyuvante.

3.4.2.2.6.1. Las nanopartículas en inmunoterapia: Virus del Mosaico del Caupí

El uso de nanopartículas en inmunoterapia se incluye dentro de las inmunoterapias inespecíficas. Las nanopartículas son partículas de 10 a 200 nm de diámetro con propiedades, biológicas y de interacción con distintas células, únicas (Sheen *et al.*, 2014; Sheen y Fiering, 2019). La aplicación de la nanomedicina a la terapia frente al cáncer, fundamentalmente contribuyendo al desarrollo de la inmunoterapia, ha incrementado el desarrollo de nanopartículas con un potencial efecto en el tratamiento de los procesos neoplásicos (Irvine y Dane, 2020). Las nanopartículas pueden usarse de forma directa o pueden modificarse para transportar distintas moléculas o actuar sobre determinadas células en el tumor, presentando aplicaciones tanto diagnósticas como terapéuticas (Sheen *et al.*, 2014; Gao *et al.*, 2019b; Sheen y Fiering, 2019).

Su administración vía sistémica puede ocasionar problemas para lograr una acumulación suficiente en el tumor y para minimizar la acumulación en otros tejidos. Sin embargo, la vacunación *in situ* permite la acumulación directa de una dosis efectiva de nanopartículas en el tumor, reduciendo su acumulación en otros tejidos. No obstante, la vacunación *in situ* precisa de un acceso directo al tumor, lo que puede limitar su uso en determinadas ocasiones (Sheen y Fiering, 2019).

Una vez en el microambiente tumoral, las nanopartículas pueden entrar e interactuar con las células mediante diversas vías, dependiendo de su tamaño, forma, carga superficial, modificaciones de la superficie y su carácter hidrofóbico o hidrofílico. Cuando se utilizan nanopartículas no modificadas para prevenir su opsonización (que es el proceso de marcaje de un patógeno para su fagocitosis), éstas son ingeridas por células fagocíticas del sistema inmunitario, e interactúan con ellas, lo que genera una serie de efectos biológicos que pueden tener relevancia desde el punto de vista de la inmunoterapia (Sheen *et al.*, 2014). La acumulación de nanopartículas en el tumor da lugar a una activación directa o indirecta (mediante el transporte de sustancias como antígenos tumorales o adyuvantes) de las CPAs, lo que estimula el procesamiento y presentación de antígenos por medio del CMH-I, induciendo la activación de linfocitos T y la generación de una respuesta inmunitaria antitumoral específica (Sheen *et al.*, 2014; Gao *et al.*, 2019b). Además, cabe destacar que las nanopartículas de 25 a 40 nm son capaces de alcanzar los linfonodos de drenaje de los tumores directamente, a diferencia de nanopartículas mayores que deben ser transportadas por las células dendríticas, por lo que dan lugar a una activación de la respuesta inmunitaria más efectiva (Gao *et al.*, 2019b). También hay que añadir que las partículas con carga positiva y mayor tamaño muestran una mayor fagocitosis, mientras las que tienen carga negativa y menor tamaño presentan una mayor acumulación en el tumor (He *et al.*, 2010). El efecto inmunoestimulador de las nanopartículas puede dar lugar a una inflamación en los lugares en que se acumulan, pudiendo causar daños tisulares u otros efectos tóxicos, sin embargo, estos

efectos no van a ser mayores a los que se generan por otro tipo de inmunoterapias (Sheen *et al.*, 2014).

Los virus son nanopartículas naturales, por su tamaño y su estructura, ya que están formados de múltiples componentes repetidos (Sheen *et al.*, 2014). Dentro de los virus, se ha demostrado la eficacia en el tratamiento del cáncer de distintos virus que afectan a plantas, como el virus del mosaico del caupí (CPMV, *cowpea mosaic virus*), el virus del mosaico de la papaya o el virus X de la patata. Entre las ventajas de estos virus, están su uniformidad en forma y tamaño, la capacidad de auto-ensamblarse en estructuras repetitivas y el hecho de que no pueden infectar a células animales, por lo que se ha evaluado su uso bien de forma directa, o bien como moléculas para el transporte y liberación de otras sustancias en el tumor (Shoeb y Hefferon, 2019).

Por otra parte, las partículas similares a virus son nanopartículas formadas por una o varias proteínas estructurales víricas, pero sin material genético, por lo que no son infecciosas (Sheen *et al.*, 2014; Shoeb y Hefferon, 2019). Estas nanopartículas también son reconocidas por células fagocíticas y pueden activar a las CPAs (Sheen *et al.*, 2014). Además, se ha demostrado que las partículas derivadas de virus que infectan a plantas poseen también propiedades inmunoestimuladoras que pueden ayudar al tratamiento del cáncer (Shoeb y Hefferon, 2019).

El **virus del mosaico del caupí** (CPMV) es un virus perteneciente al orden *Picornavirales*, familia *Secoviridae*, género *Comovirus*, que infecta de forma natural a la planta *Vigna unguiculata* (planta de la judía de careta) (Beatty y Lewis, 2019). Es un virus ARN monocatenario de cadena positiva, presentando dos tipos de ARN (ARN-1 y ARN-2), los cuales se encapsulan de forma separada, existiendo virus con uno u otro ARN (Hesketh *et al.*, 2017). La cápside de este virus es una estructura icosaédrica de aproximadamente 30 nm de tamaño, con carga superficial negativa, formada por 60 copias de cada uno de los dos tipos de proteínas estructurales, L, de 42-kDa, y S, de 24-kDa (Beatty y Lewis, 2019; Wang *et al.*, 2019b). El ARN-2, que tiene 3,5 kb, codifica la poliproteína precursora VP60 que da lugar a ambas proteínas estructurales, mientras que el ARN-1, de unas 6 kb, codifica las proteínas necesarias para la replicación y para el procesamiento de la VP60 (proteasa 24k). Por lo tanto, son necesarios ambos tipos de CPMV (ARN-1 y -2) para la formación de nuevas partículas víricas. Cuando se introducen partículas víricas del CPMV en un gradiente de densidad, se pueden separar tres componentes: las partículas con ARN-1 (más pesadas) al fondo, las partículas con ARN-2 en el medio y, en menor proporción, partículas vacías, no infecciosas, que se localizan en la parte superior (Hesketh *et al.*, 2017; Beatty y Lewis, 2019).

La producción de CPMV puede realizarse mediante la infección con el virus de hojas de *Vigna unguiculata* (Cho *et al.*, 2014) o mediante la inserción de los ARN de CPMV en *Agrobacterium tumefaciens* y la infección con esta bacteria de hojas de *Nicotiana benthamiana*

(Liu y Lomonossoff, 2002). Sin embargo, cuando se produce una infección natural por CPMV, menos del 10% de las partículas generadas carecen de ARN (Meshcheriakova *et al.*, 2017). Aunque se ha observado que el CPMV con ARN no puede replicarse en células de mamíferos, su uso puede suponer problemas de bioseguridad (Beatty y Lewis, 2019). Por ello, se han utilizado distintos métodos para inactivar o eliminar el ARN del CPMV y evitar así el uso de virus con capacidad infectiva (Langeveld *et al.*, 2001; Ochoa *et al.*, 2006; Phelps *et al.*, 2007; Rae *et al.*, 2008; Chariou *et al.*, 2021), aunque deben ser realizados en condiciones muy controladas para evitar alteraciones de las propiedades estructurales del virus (Montague *et al.*, 2011).

Por otra parte, se han desarrollado diferentes métodos para producir de forma directa y eficiente nanopartículas vacías similares al CPMV (eCPMV, *empty* CPMV) (Beatty y Lewis, 2019). Entre ellos están el uso de plásmidos, que co-expresan la poliproteína VP60 y la parte del ARN-1 que codifica la proteasa 24k, en células de insectos o en plantas (Saunders *et al.*, 2009; Sainsbury *et al.*, 2014). Las partículas producidas mediante este método tienen una estructura prácticamente idéntica a las partículas vacías producidas de forma natural (Hesketh *et al.*, 2015; Hesketh *et al.*, 2017; Meshcheriakova *et al.*, 2017).

Hay diversas características que apoyan el uso de CPMV como herramienta terapéutica y para el diagnóstico por imagen en cáncer, incluyendo su biocompatibilidad, su ausencia patogenicidad y de agregación, la estabilidad en distintas condiciones de pH y temperatura, la biodegradabilidad en mamíferos, la facilidad para su modificación, la alta capacidad de carga, su tropismo natural por la vimentina de las células endoteliales y su capacidad inmunoestimulante en tumores sólidos (Beatty y Lewis, 2019). Además, se ha observado que la capacidad inmunoestimulante y eficacia de CPMV es superior a la de otros virus vegetales, bacteriófagos y partículas similares a virus de mamíferos con los que se ha comparado (Shukla *et al.*, 2020b).

La biodistribución tras la administración de las nanopartículas se ve afectada por diversos factores, como su tamaño, forma y características de la superficie (Toy *et al.*, 2014). En el caso de la administración intravenosa de CPMV en ratones, se produce una rápida bajada de la presencia del virus en plasma, produciéndose su acumulación en múltiples órganos (Rae *et al.*, 2005; Singh *et al.*, 2007). En el caso de la administración *in situ*, como vimos previamente, se produce una acumulación directa de la nanopartícula en el tejido tumoral (Sheen y Fiering, 2019). Recientemente se ha observado que el uso de parches de microagujas aplicados sobre la superficie tumoral mejora la eficacia, administración y distribución de estas nanopartículas (Boone *et al.*, 2020). La administración intravenosa de CPMV en ratones ha demostrado ser segura y no tóxica, generando únicamente una bajada de los niveles de linfocitos y neutrófilos a dosis muy altas (Singh *et al.*, 2007). En perros, la administración intratumoral de eCPMV también ha demostrado ser bien tolerada (Hoopes *et al.*, 2018).

Se ha demostrado que tanto las partículas CPMV como eCPMV presentan un efecto antineoplásico e inmunoestimulador. El efecto antitumoral de ambos tipos de partícula no se debe a un efecto citotóxico directo sobre las células neoplásicas, si no a la estimulación directa o indirecta sobre las células inmunitarias (Lizotte *et al.*, 2016; Wang *et al.*, 2019a). Además, se ha observado que las partículas que contienen ARN (CPMV) producen una mayor estimulación de las CPAs, incluyendo neutrófilos y células dendríticas, por lo que generan un efecto inmunoestimulador y antineoplásico más potente, en comparación con las eCPMV (Wang *et al.*, 2019b). Esto es debido a que el reconocimiento, por parte de las células inmunitarias, de la cápside vírica presente en ambos tipos de partícula se lleva a cabo a través de los receptores tipo Toll 2 y 4, mientras que el ARN vírico de las partículas CPMV se reconoce mediante el receptor tipo Toll 7. La activación de este último es responsable de la producción de interferones de tipo 1 (como el IFN-α o el IFN-β) y, por lo tanto, del efecto diferencial entre ambas nanopartículas (Mao *et al.*, 2021).

La vacunación *in situ* con CPMV ha demostrado eficacia en distintos modelos tumorales en ratones, como en cáncer de ovario (Czapar *et al.*, 2018; Wang *et al.*, 2019a; Shukla *et al.*, 2020b), en el cual se produce un efecto sinérgico al usarse junto a radioterapia (Patel *et al.*, 2018); en melanoma (Murray *et al.*, 2018; Shukla *et al.*, 2020b); en cáncer mamario, presentando un efecto sinérgico con anticuerpos anti-CD47 (Wang y Steinmetz, 2019) y con ciclofosfamida a dosis bajas, obteniendo esta combinación una respuesta inmunitaria antitumoral sistémica (Cai *et al.*, 2019); y en cáncer de colon (Shukla *et al.*, 2020b). Recientemente se ha observado que la combinación de CPMV con terapia que actúa sobre puntos de control inmunitario (*immune checkpoints*), como anticuerpos frente a PD-1, induce también un efecto sinérgico y respuesta inmunitaria sistémica en distintos modelos de cáncer en ratón (Wang y Steinmetz, 2020).

Se ha observado en estudios *in vitro* con células humanas y de ratón e *in vivo* en ratones, que las partículas de CPMV son internalizadas por monocitos, células dendríticas y macrófagos M2 (Agrawal y Manchester, 2012; Plummer y Manchester, 2013; Wen *et al.*, 2015) e inducen la activación de estas células (Albakri *et al.*, 2020). También se ha demostrado que otras células como los neutrófilos, las células NK y las MDSCs son capaces de ingerir las partículas de CPMV *in vitro* (Shukla *et al.*, 2020b). En modelos de cáncer en ratones, se ha observado que la vacunación *in situ* de CPMV induce el reclutamiento de células dendríticas, neutrófilos, células NK, monocitos y MDSCs (en las cuales favorece su conversión a células inmunoestimulantes) hacia el tumor y aumenta la expresión de IL-6 e IFN-γ, a la par que reduce la expresión de IL-10 y TGF-β, además de producir una activación y repolarización de los TAMs y TANs pro-tumorales a un fenotipo antitumoral (M1 y N1, respectivamente). Esto da lugar a una liberación de antígenos tumorales y a su expresión por las CPAs que activan la respuesta inmunitaria adaptativa mediante el reclutamiento y activación de linfocitos CD4+ y CD8+ efectores y de memoria, a lo que se

suma una reducción en el número de linfocitos Treg intratumorales (Murray *et al.*, 2018; Patel *et al.*, 2018; Cai *et al*., 2019; Wang *et al.*, 2019a; Shukla *et al.*, 2020b). A parte del aumento de IFN-γ e IL-6, también se ha observado que el CPMV da lugar a un aumento de los niveles de otras citoquinas como IL-12, IFN-α, TNF- α, GM-CSF, CSF-1, la proteína inflamatoria de macrófagos (MIP, *macrophage inflammatory protein*) -2 y la citoquina derivada de queratinocitos (KC, *keratinocyte-derived cytokine*, o CXCL1) en el tumor (Murray *et al.*, 2018; Cai *et al.*, 2019).

Con respecto a la vacunación *in situ* con eCPMV, ésta ha demostrado eficacia reduciendo significativamente el tamaño tumoral e, incluso, eliminando el tumor, en modelos de cáncer en ratón. Este efecto ha sido comprobado en metástasis de melanoma y de cáncer mamario (administrando las partículas por vía inhalatoria), en cáncer de colon y melanoma (por medio de vacunación intratumoral), en carcinoma de ovario (mediante administración intraperitoneal) (Lizotte *et al.*, 2016), en gliomas (administración vía intracraneal) (Kerstetter-Fogle *et al.*, 2019) y en combinación con hipertermia en modelos de cáncer mamario y melanoma (Hoopes *et al.*, 2017a). Además de la respuesta directa, se ha observado una inducción de la inmunidad sistémica antitumoral y de memoria inmunológica, ya que ratones en los que el tratamiento había eliminado melanomas cutáneos, presentaban resistencia a una nueva formación del mismo tumor tras su reimplantación (Lizotte *et al.*, 2016).

En un estudio preliminar en perros, la administración intratumoral de eCPMV demostró una posible eficacia en dos casos, uno con un melanoma oral y otro con un carcinoma de células escamosas digital, en combinación con radioterapia e hipertermia (Hoopes *et al*., 2017b). Posteriormente, en perros con melanoma oral, la vacunación intratumoral con eCPMV en combinación con radioterapia demostró ser eficaz, presentando en los dos casos con este tratamiento una respuesta completa a la terapia. Además, estos perros presentaron un aumento de neutrófilos y de células inmunitarias mononucleares (linfocitos y macrófagos) en el tejido tumoral superior al caso tratado únicamente con radioterapia (Hoopes *et al.*, 2018).

En cultivos de macrófagos y células dendríticas obtenidos de ratones, las eCPMV inducen la producción de citoquinas como IL-1β, TNF-α, MIP-1α o IL-6. En un modelo en ratones de melanoma metastásico en pulmón se ha observado que el efecto de estas nanopartículas se debe a una inmunomodulación del microambiente tumoral y es dependiente de neutrófilos, así como de la presencia de IL-12 e IFN-γ y de la activación de la respuesta inmunitaria adaptativa. Los neutrófilos infiltrantes del tumor son las principales células que fagocitan las eCPMV en el tumor, al contrario que los monocitos y macrófagos, los cuales no se ha observado que participen en este proceso. Estas partículas producen una conversión de los neutrófilos inmunosupresores presentes en el tumor a neutrófilos proinflamatorios, que son capaces tanto de destruir directamente células tumorales, como de activar células T citotóxicas, CD4+ y células NK. Con respecto a las

citoquinas, estas partículas producen un incremento de los niveles de los quimioatrayentes de neutrófilos GM-CSF, CCL15, CXCL1 y MIP-1α, así como de citoquinas y quimiocinas producidas por neutrófilos, incluyendo GM-CSF, IL-1β, IL-9, CXCL1, CXCL9, CXCL10, CCL2, MIP-1α y MIP-1β (Lizotte *et al.*, 2016). Además, se ha observado que las eCPMV producen un efecto bifásico, generando inicialmente una activación de la respuesta inmunitaria innata, incrementando los niveles de leucocitos, células dendríticas, células NK, monocitos y neutrófilos infiltrantes del tumor en el microambiente tumoral, mientras que, tras varias dosis, se produce una mayor presencia de células relacionadas con la respuesta inmunitaria adaptativa, incluyendo linfocitos citotóxicos y CD4+, así como células efectoras de memoria. Por otro lado, se produce una reducción de los niveles intratumorales de linfocitos Treg tras la vacunación *in situ* con estas nanopartículas (Kerstetter-Fogle *et al.*, 2019).

Recientemente se han realizado diversos estudios que han demostrado que las nanopartículas inactivadas de CPMV, a pesar de no activar el receptor tipo Toll 7, al igual que las partículas eCPMV, presentan una eficacia mayor que estas últimas, aunque en todo caso inferior al CPMV intacto, en un modelo de melanoma en ratones (Chariou *et al.*, 2021; Koellhoffer *et al.*, 2022).

Por último, se ha sugerido que el posible desarrollo de anticuerpos anti-CPMV en los individuos tratados con múltiples dosis de CPMV o eCPMV, podría afectar a su eficacia. Sin embargo, se ha demostrado que la presencia de estos anticuerpos no disminuyen la eficacia, sino que, incluso, pueden incrementarla al favorecer la interacción entre estas partículas y el sistema inmunitario (Shukla *et al.*, 2020a).

3.4.2.2.7. Otras terapias evaluadas en tumores mamarios caninos

La administración de desmopresina perioperatoria ha demostrado prolongar el TS y el TLE en perras con carcinomas mamarios de grado II-III y estadio clínico III-IV (Hermo *et al.*, 2011). Sin embargo, en un estudio posterior incluyendo perras con carcinomas mamarios en estadios clínicos I al IV, no se evidenció ningún beneficio en el pronóstico (Sorenmo *et al.*, 2020a).

La terapia fotodinámica ha demostrado eficacia tanto *in vitro*, sobre células de cáncer mamario canino (Turna *et al.*, 2022), como en perras con TMC, en las que su utilización con inyección intratumoral de nanopartículas de oro presenta una buena tolerancia y tasas de remisión completa del 60 al 100% (Abdoon *et al.*, 2016; Ali *et al.*, 2016).

En líneas celulares y/o modelos xenográficos de TMC se ha comprobado que distintos fármacos y moléculas son capaces de inhibir la proliferación celular y la progresión tumoral,

incluyendo el selenio (Li *et al.*, 2016), la melatonina (Gelaleti *et al.*, 2017), la metformina sola (Saeki *et al.*, 2015) o combinada con un inhibidor de quinasas (Moschetta *et al.*, 2019) o con silenciación del gen del TGF-β1 (Leonel *et al.*, 2017), el indol-3-carbinol (Martín-Ruiz *et al.*, 2018), la ivermectina (Diao *et al.*, 2019), el palbociclib (Schoos *et al.*, 2019), la dihidroartemisinina (Dong *et al.*, 2019), nanopartículas lipídicas con paclitaxel y curcumina (Gao *et al.*, 2019a), el isotiocianato de bencilo (Cheng *et al.*, 2020), extractos de plantas como *Euphorbia royleana* (Huang *et al.*, 2020) y *Calotropis procera* (Rabelo *et al.*, 2021; Vahidi *et al.*, 2021), el péptido BmKn-2 (extraído del veneno de escorpión) (Panja *et al.*, 2021), la fucoxantina (Jang *et al.*, 2021), la rapamicina (Li *et al.*, 2021b), el olaparib (Moschetta-Pinheiro *et al.*, 2022), el losartán (Moschetta-Pinheiro *et al.*, 2021) y estatinas como la atorvastatina y la fluvastatina (Vigneau *et al.*, 2022).

3.4.3. Tratamiento específico del cáncer inflamatorio mamario canino

Varios estudios han evaluado de forma específica la respuesta a distintos tratamientos en perras con CIM. La administración de un tratamiento paliativo, basado en antibioterapia y corticoides, ha dado lugar a una supervivencia media de 25 días (de 4 a 55 días) en las perras con este tipo tumoral (Perez Alenza *et al.*, 2001). El uso de quimioterapia convencional con mitoxantrona sola o en combinación con vincristina y ciclofosfamida, junto a terapia paliativa (antibioterapia, y corticoides o piroxicam) no mejora significativamente el TS en comparación con la administración única de terapia paliativa (mediana del TS de 57 y 35 días, respectivamente) (Clemente *et al.*, 2009). Por otra parte, se ha observado que la administración de tratamiento médico antineoplásico con un inhibidor de la COX-2, piroxicam, sólo o combinado con quimioterapia convencional (carboplatino, doxorrubicina, capecitabina o cisplatino) incrementa significativamente la supervivencia en comparación con aquellas perras que no recibieron tratamiento médico (TS medio de 80 y 24 días, respectivamente) (Marconato *et al.*, 2009).

El tratamiento con piroxicam ha demostrado mejorar el estado clínico de las perras, además de incrementar significativamente el TS, en comparación con la administración de quimioterapia convencional (con doxorrubicina y ciclofosfamida solas o con 5-fluorouracilo y prednisona) (mediana del TS de 185 y 7 días, respectivamente), aunque en este estudio fueron incluidos únicamente 3 casos en el grupo de quimioterapia convencional (de M. Souza *et al.*, 2009).

Recientemente, se ha evaluado el tratamiento combinado de toceranib, piroxicam y talidomida, con o sin radioterapia hipofraccionada, en perras con CIM. En el grupo tratado con terapia médica se observó una tasa de respuesta objetiva del 21% y beneficio clínico en un 64%

de los casos, mientras que, al añadir radioterapia, todas las perras presentaron remisión tumoral parcial. El TS de las perras que recibieron radioterapia fue significativamente superior a aquellas que no la recibieron (mediana del TS de 180 y 59 días, respectivamente), no obstante, sólo se incluyeron 4 casos en el grupo que recibió radioterapia, frente a los 14 que recibieron únicamente terapia médica (Rossi *et al.*, 2018).

3.5. PRONÓSTICO

El pronóstico de las perras con TMC está influenciado por múltiples factores, entre los que se incluyen fundamentalmente:

- *Factores epidemiológicos:* se ha señalado que las perras de razas grandes, de edad avanzada y aquellas con un porcentaje de grasa corporal y un índice de masa corporal elevado, presentan una menor supervivencia y/o TLE (Hellmén *et al.*, 1993; Pérez Alenza *et al.*, 1997; Perez Alenza *et al.*, 2000; Peña *et al.*, 2013; Nicchio *et al.*, 2020; Seung *et al.*, 2021). Con respecto al estado reproductivo, algunos estudios han observado la influencia de la castración, así como del momento de realización de esta, sobre el pronóstico de las perras con TMC (Sorenmo *et al.*, 2000; Peña *et al.*, 2013; Beaudu-Lange *et al.*, 2021). Sin embargo, en otros estudios no se ha observado esta relación entre el pronóstico y el estado reproductivo o la raza de las perras (Hellmén *et al.*, 1993; Philibert *et al.*, 2003; Santos *et al.*, 2013).

- *Factores clínicos:* en primer lugar, el tamaño tumoral se ha observado que se relaciona con el pronóstico. Tumores menores a 3 cm presentan un mejor pronóstico que tumores de mayor tamaño (Kurzman y Gilbertson, 1986; Philibert *et al.*, 2003; Santos *et al.*, 2013). También se ha observado que, la clasificación del tamaño tumoral en menores de 1 cm, de 1 a 2,9 cm e iguales/mayores de 3 cm, se relaciona directamente con el grado de malignidad e inversamente con la supervivencia (Peña *et al.*, 2013). Por otro lado, los tumores de más de 5 cm presentan un peor pronóstico y una mayor incidencia de afectación metastásica en los linfonodos regionales en comparación con tumores menores (Yamagami *et al.*, 1996; Chang *et al.*, 2005; Ferreira *et al.*, 2009).

  La afectación de los linfonodos regionales se ha asociado a un mayor riesgo de recurrencia local y de desarrollo de metástasis a distancia, así como un menor TLE y TS, y un porcentaje de supervivencia a los 2 años del 14,3-52,6%, en comparación con el 78,9-83,0% de aquellas perras sin metástasis en linfonodos (Kurzman y Gilbertson, 1986;

Hellmén *et al.*, 1993; Yamagami *et al.*, 1996; Pérez Alenza *et al.*, 1997; Nieto *et al.*, 2000; Perez Alenza *et al.*, 2000; Chang *et al.*, 2005; de Las Mulas *et al.*, 2005; Karayannopoulou *et al.*, 2005; Santos *et al.*, 2013; de Araújo *et al.*, 2015; Nguyen *et al.*, 2018). También la presencia de metástasis a distancia en el momento del diagnóstico se ha asociado a un peor pronóstico de las perras (Yamagami *et al.*, 1996; Chang *et al.*, 2005; Nguyen *et al.*, 2018).

Otros factores como la ulceración cutánea, la fijación a planos profundos y la presencia de coagulopatías, se han relacionado con un menor TS y/o TLE (Hellmén *et al.*, 1993; Pérez Alenza *et al.*, 1997; Perez Alenza *et al.*, 2000; Marconato *et al.*, 2009).

- *Factores histológicos:* los TMC malignos con mayor grado de malignidad presentan un peor pronóstico que aquellos de grado más bajo (de Las Mulas *et al.*, 2005; Karayannopoulou *et al.*, 2005; Peña *et al.*, 2013; Santos *et al.*, 2013; Nguyen *et al.*, 2018). Además, se ha observado que el porcentaje de recurrencia local o aparición de metástasis a distancia durante los 2 primeros años de seguimiento tras la cirugía, según el grado de malignidad de los CMNI sea I, II y III, es del 3,4%, 15,8% y 58,8%, respectivamente (Peña *et al.*, 2013). También se ha determinado que los porcentajes de supervivencia a los 2 años tras la cirugía son del 88,3-100%, 53,6-84,2% y 7,0-41,2% para las perras con TMC malignos de grado I, II y III, respectivamente (Karayannopoulou *et al.*, 2005; Peña *et al.*, 2013; Seung *et al.*, 2021).

  Algunos tipos histológicos como los sarcomas, carcinosarcomas, CIM, anaplásicos y adenoescamosos presentan un pronóstico muy desfavorable, los comedocarcinomas y carcinomas sólidos presentan un pronóstico malo, los carcinomas simples tubulopapilares, intraductales papilares, ductales, o los carcinomas y mioepiteliomas malignos presentan un pronóstico intermedio, mientras que, los carcinomas complejos, mixtos, simples tubulares o los carcinomas que se originan en tumores mixtos benignos presentan, por lo general, un buen pronóstico (Misdorp y Hart, 1976; Peña *et al.*, 2013; Rasotto *et al.*, 2017; Nguyen *et al.*, 2018; Canadas *et al.*, 2019; Pastor *et al.*, 2020; Seung *et al.*, 2021; Damasceno *et al.*, 2022).

  Por otro lado, la extirpación quirúrgica incompleta, crecimiento tumoral invasivo, presencia de invasión de los vasos linfáticos, necrosis intratumoral, ausencia de proliferación mioepitelial, elevada densidad de vasos intratumorales y presencia de mimetismo vasculogénico, se han relacionado con un menor TLE y/o TS (Misdorp y Hart, 1976; Yamagami *et al.*, 1996; Perez Alenza *et al.*, 2000; de Las Mulas *et al.*, 2005;

Lavalle *et al.*, 2009; Peña *et al.*, 2013; Santos *et al.*, 2013; Mainenti *et al.*, 2014; Carvalho *et al.*, 2016b; Tran *et al.*, 2016; Rasotto *et al.*, 2017; Nguyen *et al.*, 2018; Canadas *et al.*, 2019; Prado *et al.*, 2019; Pastor *et al.*, 2020; Seung *et al.*, 2021).

Por último, una elevada infiltración intratumoral por células inflamatorias, linfocitos T, linfocitos T CD4+, linfocitos Treg y macrófagos en los TMC malignos, así como una proporción elevada de linfocitos CD4/CD8 y una alta expresión del CMH-I en monocitos en sangre periférica, se asocia a una menor supervivencia de las perras (Estrela-Lima *et al.*, 2010; Carvalho *et al.*, 2011; Estrela-Lima *et al.*, 2012; Saeki *et al.*, 2012; Oh *et al.*, 2014; Raposo *et al.*, 2014; Carvalho *et al.*, 2016b; Monteiro *et al.*, 2018; Franzoni *et al.*, 2019; Damasceno *et al.*, 2022).

- *Factores moleculares:* se ha observado que la pérdida de expresión de receptores de estrógenos y progesterona se relaciona con un menor TS de las perras (Nieto *et al.*, 2000; de Las Mulas *et al.*, 2005; Nguyen *et al.*, 2018; Brunetti *et al.*, 2021). Además, la clasificación de los carcinomas mamarios en base al subtipo molecular, determinado por la expresión de receptores hormonales y de HER-2, también presenta valor pronóstico (Varallo *et al.*, 2019).

  Por otra parte, una expresión elevada de COX-2, VEGF, VEGFR-2, el índice de proliferación Ki-67, y altos niveles séricos de VEGF se han asociado a una menor supervivencia de las perras (Peña *et al.*, 1998; Nieto *et al.*, 2000; Queiroga *et al.*, 2005; Lavalle *et al.*, 2009; Moschetta *et al.*, 2015; Carvalho *et al.*, 2016b; Raposo-Ferreira *et al.*, 2016; Carvalho *et al.*, 2017; Nguyen *et al.*, 2018; Prado *et al.*, 2019; Pastor *et al.*, 2020; Brunetti *et al.*, 2021).

  La concentración de algunas citoquinas, como niveles séricos elevados de IL-4 y niveles en suero bajos de IL-8 y TNF-α, así como niveles plasmáticos reducidos de IL-10, se ha asociado a una mayor supervivencia de las perras con TMC (Gelaleti *et al.*, 2012; Estrela-Lima *et al.*, 2016; Martins *et al.*, 2016).

  En los últimos años se han evaluado distintos marcadores en sangre periférica que puedan contribuir al diagnóstico precoz y al pronóstico de las perras con nódulos mamarios. Entre estos biomarcadores destaca la identificación de células tumorales circulantes (Marconato *et al.*, 2019a), la determinación de los niveles séricos de distintos micro-ARN (Petroušková *et al.*, 2022) y el análisis del ADN circulante plasmático (Flory *et al.*, 2022).

3.6. EL CÁNCER MAMARIO CANINO COMO MODELO DEL CÁNCER DE MAMA HUMANO

El cáncer de mama es el tumor maligno más común en mujeres, con unas cifras estimadas de más 2,2 millones de casos diagnosticados en el mundo y una incidencia anual de 47,8 casos por cada 100.000 mujeres en el año 2020, suponiendo, además, la primera causa de muerte por cáncer en este género (Ferlay *et al.*, 2021). El cáncer de mama inflamatorio humano comprende aproximadamente el 3% de los casos diagnosticados de cáncer de mama, siendo, dentro de este tipo de cáncer, el de mayor mortalidad (Hance *et al.*, 2005; Goldner *et al.*, 2014; Harbeck *et al.*, 2019).

La investigación mediante el uso de líneas celulares y modelos xenográficos ha sido clave en el conocimiento de la biología tumoral del cáncer de mama, ayudando a comprender las vías de señalización implicadas en el desarrollo y la progresión tumoral (Holen *et al.*, 2017; Lim *et al.*, 2018; Rosenbluth y Overmoyer, 2019). Además, se ha demostrado que los modelos xenográficos pueden ayudar a predecir el pronóstico y la eficacia del tratamiento en las pacientes con cáncer de mama (Gao *et al.*, 2015; McAuliffe *et al.*, 2015).

Sin embargo, los modelos preclínicos en ratones presentan múltiples inconvenientes derivados de las profundas diferencias con los cánceres humanos. Existen grandes diferencias en cuanto a la etiología (generalmente los tumores en ratones son inducidos o trasplantados), la biología tumoral, el sistema inmunitario (los ratones suelen estar inmunodeprimidos, lo que afecta a la respuesta inmunitaria antitumoral), los patrones de progresión, la heterogeneidad tumoral, los procesos de recurrencia y desarrollo de metástasis, etc. (Gordon *et al.*, 2009; Abdelmegeed y Mohammed, 2018). Estas limitaciones afectan al desarrollo de nuevas terapias, provocando que sólo de un 3 a un 6% de los fármacos con resultados prometedores en los modelos preclínicos lleguen a utilizarse en oncología clínica (Wong *et al.*, 2019).

En los perros, los tumores se desarrollan de forma espontánea en individuos genéticamente distintos, al igual que en los humanos, además de generarse en un ambiente compartido con sus propietarios y, por lo tanto, con una afectación similar por distintos factores ambientales, incluyendo la exposición a hormonas endógenas (Andrade *et al.*, 2010; Pinho *et al.*, 2012; Gardner *et al.*, 2016). Adicionalmente, los tumores en perros y, específicamente los TMC malignos, se generan en individuos con una edad relativa y con una distribución por edades similar a la de los humanos (Schneider, 1970; Gardner *et al.*, 2016; Ostrander *et al.*, 2019).

Los procesos neoplásicos en perros presentan generalmente una heterogeneidad y biología tumoral similar a la encontrada en pacientes humanos, incluyendo las interacciones que

se producen entre el propio hospedador y las células tumorales, cobrando gran importancia el desarrollo del tumor en un sistema inmunitario intacto, además de la existencia de similitudes en los procesos moleculares asociados a la progresión tumoral y al desarrollo de metástasis, así como al desarrollo de resistencias adquiridas al tratamiento quimioterápico (Pinho *et al.*, 2012; Schiffman y Breen, 2015; Gardner *et al.*, 2016). Se ha identificado que distintas alteraciones en los procesos moleculares involucrados en la oncogénesis, en el control de la supervivencia celular y en diversas vías de señalización implicadas en la proliferación celular son compartidas por las pacientes humanas y las perras con cáncer mamario (Munson y Moresco, 2007; Uva *et al.*, 2009; Rivera y von Euler, 2011; Kim *et al.*, 2020). Igualmente, los patrones de expresión de distintos marcadores, como los receptores hormonales, la COX-2 o los índices de proliferación, y las células presentes en el microambiente tumoral, incluyendo las células del sistema inmunitario, muestran semejanzas entre los tumores mamarios de ambas especies (Carvalho *et al.*, 2016c; Abdelmegeed y Mohammed, 2018).

También se han observado similitudes en las características clínicas de los tumores mamarios humanos y caninos, incluyendo el curso de la enfermedad, el tamaño tumoral, el estadiaje clínico, la afectación metastásica de los linfonodos regionales y el comportamiento biológico, así como en la clasificación histopatológica de las neoplasias mamarias (Abdelmegeed y Mohammed, 2018; Gray *et al.*, 2020). Específicamente, el CIM presenta semejanzas clínicas con el cáncer de mama inflamatorio humano, incluyendo la presencia de eritema en la piel, calor, crecimiento rápido, edema y endurecimiento del pecho (Singletary y Cristofanilli, 2008). Además, un alto porcentaje de las pacientes con cáncer de mama inflamatorio humano presentan metástasis en linfonodos regionales y/o a distancia al diagnóstico (van Uden *et al.*, 2017; Fayanju *et al.*, 2020).

Todo esto ha dado lugar a que se haya señalado a los TMC y, específicamente, al CIM, como modelos excelentes del cáncer de mama humano y, en particular, del cáncer de mama inflamatorio (Peña *et al.*, 2003; Munson y Moresco, 2007; Raposo *et al.*, 2017b; Abdelmegeed y Mohammed, 2018).

Esto ha generado que determinados modelos de cáncer en animales como los perros hayan tomado relevancia en los últimos años, ya que pueden actuar como puntos intermedios en el desarrollo de nuevas terapias, colaborando en evidenciar aspectos de nuevos fármacos como la actividad biológica y la eficacia, la farmacocinética y farmacodinámica, los efectos adversos asociados a su administración y los regímenes de dosificación, permitiendo un posible refinamiento de las investigaciones preclínicas antes del paso al tratamiento en humanos (Gardner *et al.*, 2016; Gray *et al.*, 2020). Otro factor que favorece el uso de los perros como modelo del cáncer humano es la rápida progresión de los tumores malignos en esta especie, lo que permite la

obtención de resultados en la evaluación de distintas modalidades terapéuticas de forma más rápida que en medicina humana (Gardner *et al.*, 2016).

Por lo tanto, los perros constituyen un modelo comparativo de gran relevancia en el estudio del cáncer humano y de las nuevas terapias en oncología, presentando un papel fundamental en la evaluación de la inmunoterapia frente al cáncer, dadas las limitaciones de los modelos en roedores en el desarrollo de esta modalidad terapéutica (Dow, 2019).

4

JUSTIFICACIÓN Y OBJETIVOS

4. JUSTIFICACIÓN Y OBJETIVOS

El tratamiento de elección de los TMC es, en la mayoría de los casos, quirúrgico. La principal excepción a esta afirmación son las perras diagnosticadas de CIM, en las que no se recomienda la cirugía y son tratadas únicamente con terapia médica. Además, aquellas perras con CMNI agresivos precisan de terapia médica tras la cirugía para retrasar la posible aparición de recurrencia tumoral local o de metástasis a distancia. Sin embargo, no existen protocolos de tratamiento que hayan sido evaluados adecuadamente y que aseguren una mayor supervivencia y un mantenimiento de la calidad de vida en estos casos (Sorenmo *et al.*, 2020b).

En el caso del CIM, tan sólo la administración de inhibidores de la COX-2 y la radioterapia hipofraccionada han demostrado incrementar la supervivencia en comparación con perras no tratadas con estas modalidades terapéuticas (de M. Souza *et al.*, 2009; Rossi *et al.*, 2018). Aunque en un estudio reciente se ha utilizado una terapia multimodal, combinando un inhibidor de la COX-2 (piroxicam), toceranib y talidomida, no se ha demostrado que la adición de estos fármacos mejore los resultados obtenidos con el uso único de piroxicam (Rossi *et al.*, 2018). Además, con respecto a la radioterapia, es una forma de tratamiento no demasiado extendida en medicina veterinaria, con un coste elevado y una carencia de protocolos óptimos para múltiples tipos de neoplasias (Nolan y Dobson, 2018; Nolan y Gieger, 2019). Por lo tanto, es necesaria la evaluación de nuevas formas de tratamiento médico en perras diagnosticadas de CIM que permitan un adecuado control del crecimiento tumoral, un incremento de la supervivencia y un mantenimiento de la calidad de vida de las perras.

Por otro lado, en perras con CMNI de alta agresividad, que pueden presentar micrometástasis a distancia en el diagnóstico o enfermedad residual local tras la cirugía, el tratamiento de elección actual es la extirpación quirúrgica de los tumores seguido de terapia médica adyuvante. Se ha comprobado que la administración neoadyuvante de fármacos como el aglepristone (bloqueante del receptor de progesterona), la doxorrubicina sola o combinada con iodo oral, la ciclofosfamida sola o combinada con células que expresan el citocromo P450 encapsulado y el paclitaxel es capaz de reducir el tamaño tumoral de neoplasias mamarias malignas, pero tan sólo la administración de aglepristone en determinados casos y, posiblemente, el tratamiento con doxorrubicina y iodo oral, han demostrado eficacia en prolongar el TLE (Ogilvie *et al.*, 1989; Poirier *et al.*, 2004; von Euler *et al.*, 2013; Michalowska *et al.*, 2014; Guil-Luna *et al.*, 2017; Zambrano-Estrada *et al.*, 2018; Divya *et al.*, 2019).

En el enfoque terapéutico neoadyuvante, la administración de tratamientos inmunoestimulantes puede dar lugar a grandes ventajas en los individuos con cáncer, ya que ellos

mismos podrían ser capaces de generar una respuesta inmunitaria específica no sólo frente al tumor primario, sino también frente a las posibles micrometástasis presentes al diagnóstico. Como se mencionó previamente, la vacunación *in situ* de agentes inmunoestimulantes permite el reconocimiento por parte del sistema inmunitario de todos los antígenos tumorales presentes en el tumor primario. Esto daría lugar a la generación de una respuesta sistémica antitumoral que podría ser efectiva frente a células tumorales diseminadas en el organismo del paciente. Por lo tanto, la inoculación intratumoral de agentes inmunoestimulantes de forma previa a la resección quirúrgica del tumor primario tanto en pacientes humanos como en animales podría ayudar al control de las células neoplásicas que potencialmente pueden quedar en los individuos tras la cirugía, retrasando o evitando el desarrollo de recurrencias locales y/o metástasis a distancia (Sheen y Fiering, 2019).

La evaluación de nuevas terapias en los TMC puede, además, suponer un progreso en la investigación del tratamiento del cáncer de mama en mujeres, dadas las similitudes que han permitido que el cáncer mamario canino se considere un excelente modelo del cáncer de mama humano (Abdelmegeed y Mohammed, 2018). La obtención de evidencia científica que demuestre la inducción de una respuesta inmunitaria y el consecuente efecto antitumoral tras la administración de compuestos inmunoestimulantes en animales que desarrollan un cáncer con un sistema inmunitario intacto, como es el caso de los perros, puede beneficiar en gran medida a la futura aplicación de estos compuestos en medicina humana (Dow, 2019).

Por lo tanto, en el presente trabajo se ha establecido como objetivo principal conocer la eficacia y toxicidad de nuevas terapias en perras diagnosticadas de cáncer mamario, tanto inflamatorio como no inflamatorio, que puedan servir de soporte a la futura aplicación de dichas terapias en medicina humana.

Para ello se han dispuesto los siguientes objetivos específicos:

A. Evaluación de una terapia multimodal oral combinando un inhibidor de la COX-2, quimioterapia metronómica con ciclofosfamida y fosfato de toceranib, en comparación con la administración única de un inhibidor de la COX-2, en perras con CIM. Para ello, se debe subdividir este objetivo en los siguientes objetivos concretos:

    i. Determinación de la respuesta antitumoral generada por ambas terapias
    ii. Evaluación de los posibles efectos adversos generados por la adición de toceranib y ciclofosfamida al tratamiento con un inhibidor de la COX-2
    iii. Estudio comparativo de la supervivencia de las perras de ambos grupos de tratamiento

iv. Identificación de factores clínico-patológicos que afecten a la supervivencia de las perras diagnosticadas de CIM

B. Evaluación de la eficacia y toxicidad de la administración *in situ* de eCPMV en perras con CIM. Para ello, se dispusieron los siguientes objetivos concretos:

i. Determinación del efecto generado sobre los tumores tras la administración intratumoral de eCPMV
ii. Evaluación del efecto en los recuentos de células inmunitarias circulantes, en las concentraciones de citoquinas y en los niveles de anticuerpos frente a eCPMV tras la administración de las nanopartículas
iii. Evaluación de los posibles efectos adversos causados tras la administración intratumoral de las nanopartículas
iv. Estudio comparativo de la supervivencia en las perras que recibieron la terapia con eCPMV en comparación con aquellas que no la recibieron

C. Evaluación de los efectos sistémicos y antitumorales de la administración *in situ* de eCPMV en perras con CMNI. Para ello, se establecieron los siguientes objetivos concretos:

i. Determinación de la respuesta al tratamiento en los tumores que recibieron la administración intratumoral de eCPMV
ii. Análisis del efecto en los nódulos mamarios no tratados tras la inoculación de las nanopartículas en el CMNI
iii. Evaluación del efecto en las células inmunitarias circulantes, en las citoquinas plasmáticas y en los anticuerpos frente a eCPMV generados por la administración intratumoral de las nanopartículas
iv. Evaluación de los efectos adversos potencialmente generados por la inoculación intratumoral de las nanopartículas
v. Estudio comparativo de la supervivencia y del tiempo libre de enfermedad en las perras que recibieron nanopartículas en comparación con aquellas incluidas en un grupo control

5

MATERIALES Y MÉTODOS

5. MATERIALES Y MÉTODOS

5.1. PLAN DE TRABAJO

Para la realización de los objetivos específicos descritos, se estableció el siguiente plan de trabajo.

En primer lugar, se procedió a la realización de un estudio retrospectivo para evaluar la eficacia, tolerancia y supervivencia de perras diagnosticadas de CIM tratadas con terapia médica oral multimodal, mediante la combinación de un inhibidor de la COX-2, toceranib y quimioterapia metronómica con ciclofosfamida, en comparación con la monoterapia con un inhibidor de la COX-2. Para ello se realizó una búsqueda en el registro de animales de la consulta de Endocrinología y Oncología Mamaria de la Unidad de Oncología Mamaria del Hospital Clínico Veterinario Complutense (en adelante UOM-HCVC) de aquellas perras con diagnóstico de CIM entre los años de 2014 y 2019.

En el estudio se incluyeron aquellas perras diagnosticadas de CIM que habían sido tratadas con ambas posibilidades terapéuticas. Asimismo, se establecieron los siguientes criterios de exclusión: presencia de enfermedad metastásica macroscópica al diagnóstico o enfermedades sistémicas concurrentes que pudieran afectar a la condición clínica o a la supervivencia de las perras (incluyendo enfermedad renal crónica, enfermedad hepática o endocrinopatías) y tratamiento con quimioterapia intravenosa convencional.

Se recogieron del expediente clínico los datos iniciales de las perras, los datos del tratamiento administrado y del seguimiento clínico realizado para evaluar la respuesta y tolerancia al tratamiento y los tiempos de supervivencia. Los propietarios firmaron previamente un consentimiento informado para permitir la administración del tratamiento antineoplásico a sus mascotas.

En segundo lugar, se inició un estudio prospectivo en la UOM-HCVC, desde octubre de 2018 a noviembre de 2020, para evaluar los efectos antineoplásicos y hematológicos, así como la tolerancia y la supervivencia, tras la administración intratumoral de eCPMV en perras diagnosticadas de CIM.

Se incluyeron aquellas perras con diagnóstico clínico de CIM con presencia de lesiones neoplásicas macroscópicas, confirmado histológicamente. Se consideraron los siguientes criterios de exclusión: presencia de enfermedad metastásica evidente, infección marcada en el(los) tumor(es) mamario(s), tratamiento con fármacos inmunosupresores o presencia de una

enfermedad concurrente que pudieran afectar a su sistema inmunológico (como endocrinopatías, enfermedades inmunomediadas o infecciosas, u otros procesos neoplásicos) o a su supervivencia.

En las perras que cumplían los criterios de inclusión se propuso la administración de las nanopartículas eCPMV, adicionalmente a la terapia multimodal oral. Aquellos propietarios que rechazaron el tratamiento con las nanopartículas y aceptaron exclusivamente la terapia multimodal con un inhibidor de la COX-2, toceranib y ciclofosfamida oral a dosis bajas, se incluyeron en el grupo control. Se obtuvo consentimiento informado de todos los propietarios de los animales incluidos.

Por último, se inició un estudio prospectivo desde octubre de 2018 a febrero de 2022, para evaluar la eficacia, los cambios hematológicos, los efectos adversos y la supervivencia tras la administración in situ de eCPMV en perras con diagnóstico de CMNI diagnosticadas en la UOM-HCVC.

En este estudio se incluyeron aquellas perras con nódulos mamarios con un diámetro igual o superior a 2 cm y diagnóstico confirmado de CMNI mediante biopsia incisional en estadios clínicos del I al IV, ambos incluidos. Se establecieron los siguientes criterios de exclusión: presencia de enfermedad metastásica macroscópica (estadio V), infección marcada o ulceración en el(los) tumor(es) mamarios, tratamiento con fármacos o presencia de una enfermedad concurrente que pudieran afectar a su sistema inmunológico o a su supervivencia y administración previa de fármacos antineoplásicos.

En las perras que cumplían con los criterios establecidos se propuso la terapia con eCPMV. Aquellos propietarios que rechazaron la administración de esta terapia, pero aceptaron seguir el protocolo rutinario de tratamiento recomendado para sus perras, se incluyeron como grupo control. Asimismo, se obtuvo consentimiento informado de todos los propietarios de los animales incluidos.

Para el segundo y tercer estudio, en los que se evaluaron los efectos generados por la administración intratumoral de eCPMV, se obtuvo la aprobación del Comité de Ética de Experimentación Animal del Hospital Clínico Veterinario Complutense (referencia 04/2018).

5.2. PROTOCOLO DIAGNÓSTICO

El protocolo diagnóstico consistió en todos los casos en una historia clínica completa, incluyendo historial reproductivo y de los nódulos mamarios. Posteriormente se realizó una exploración física general y, específicamente, una exploración mamaria. Ante la presencia de

nódulos mamarios, se realizaron pruebas de diagnóstico por imagen para evaluar la existencia de enfermedad metastásica a distancia mediante estudio radiológico del tórax (3 proyecciones) en todos los casos y ecografía abdominal si se consideró necesario. El protocolo se completó con la realización de una analítica sanguínea básica (hemograma y bioquímica sanguínea). En las perras con enfermedades crónicas, tales como enfermedad renal crónica o degeneración crónica de la válvula mitral, se efectuaron las pruebas necesarias para categorizar su gravedad en base a las guías internacionales específicas (IRIS, 2019; Keene *et al.*, 2019), y considerar la posible exclusión de los estudios clínicos de aquellos casos que presentaran enfermedades moderadas-graves.

Posteriormente, para alcanzar el diagnóstico definitivo del(los) nódulo(s) mamario(s) se llevó a cabo el estudio histopatológico de los mismos y se estableció el estadio clínico de las perras.

De forma específica, el protocolo diagnóstico consistió en:

5.2.1. Anamnesis

Inicialmente se realizó una anamnesis completa a los propietarios, incluyendo tanto información general y reproductiva de las perras, como datos específicos de las lesiones mamarias presentes:

- Reseña de la perra: fecha de nacimiento, edad actual, sexo, raza.
- Antecedentes clínicos relevantes y estado de vacunación y desparasitación actual.
- Estado actual de la perra, en lo relativo al apetito, alimento que consume, cantidad de agua que bebe, presencia de alteraciones en la orina o las heces, existencia de vómitos, toses, estornudos, intolerancia al ejercicio, u otros cambios observados por los propietarios.
- Estado reproductivo, edad de castración en su caso, tratamientos hormonales previos, gestaciones previas, episodios de pseudogestación, fecha del último celo y características y regularidad de estos.
- Datos de los nódulos mamarios: fecha de aparición, progresión de los nódulos en el tiempo, velocidad de crecimiento, actitud de la perra con los nódulos.
- Medicaciones recibidas previamente y actuales, indicando de forma específica las terapias recibidas para el tratamiento de los nódulos mamarios.
- Pruebas de diagnóstico por imagen o analíticas de sangre u orina previas.

5.2.2. Exploración física y mamaria

En primer lugar, se realizó una exploración física general, incluyendo una evaluación del estado general, del peso y la condición corporal de la perra, observación de las mucosas, medición del tiempo de rellenado capital, estado de hidratación, evaluación del tamaño y consistencia de los linfonodos explorables, palpación abdominal, auscultación cardiopulmonar, evaluación del pulso femoral, medición de la temperatura corporal y estado de la piel y el pelo.

A continuación, se realizó una exploración minuciosa de ambas cadenas mamarias y de los linfonodos regionales (axilares e inguinales superficiales), recogiendo información del número de glándulas mamarias por cadena y de la localización y características de los nódulos mamarios, incluyendo la medición de su tamaño en 3 dimensiones mediante el uso de calibre, su consistencia, la posible adhesión a planos profundos o a piel. Asimismo, se recogió información sobre las características de dicha piel, como la presencia de eritema, ulceración, calor, dolor a la palpación o edema alrededor del tumor o en las extremidades.

5.2.3. Citología de nódulos y linfonodos regionales

En el caso de detectar la presencia de nódulos en la localización de las glándulas mamarias que pudieran corresponderse con otras lesiones dérmicas o subcutáneas, como quites dérmicos, lipomas u otros tumores, se procedió a la punción con aguja fina de estos y su evaluación citológica.

Si se determinó la presencia de linfadenopatía regional, por aumento del tamaño y/o consistencia de un linfonodo axilar u otros linfonodos, se procedió a su análisis citológico, siempre y cuando no se fuese a incluir en el plan quirúrgico, como ocurre con el linfonodo inguinal superficial al extirpar la glándula mamaria inguinal.

5.2.4. Pruebas de diagnóstico por imagen

Tras comprobar la presencia de nódulos mamarios que pudieran corresponderse con neoplasias de la glándula mamaria, se procedió a la realización, en todas las perras, de un estudio radiográfico del tórax en tres proyecciones, dos proyecciones laterales y una proyección ventrodorsal (o, en caso de no ser posible, dorsoventral) para la búsqueda de metástasis. Además, en perras con nódulos mamarios cuyo diámetro mayor era superior a 5 cm y estaban localizados en las glándulas mamarias abdominales o inguinales, perras con linfadenopatía de los linfonodos inguinales superficiales, con alteraciones de los parámetros analíticos que hicieran sospechar de

una disfunción en los órganos abdominales, o en perras con sospecha de CIM, se realizó una ecografía abdominal con el mismo fin.

5.2.5. Diagnóstico histopatológico

Para alcanzar el diagnóstico definitivo es precisa la evaluación histopatológica del nódulo o nódulos mamarios y de los linfonodos regionales, en caso de que estos últimos se incluyan en el plan quirúrgico. En la mayoría de las perras, exceptuando aquellas con sospecha de CIM o con presencia de enfermedad metastásica marcada, el tratamiento de elección es la cirugía, lo que permite la evaluación de los nódulos mamarios y de los linfonodos regionales, en caso de que hayan sido extirpados.

El procedimiento quirúrgico se determinó en base al número, localización y tamaño, en base a la longitud de su diámetro mayor, de los nódulos mamarios. De forma general, en nódulos únicos se realizaron mastectomías regionales si estos eran menores de 3 cm en perras menores de 10 kg o de 5cm en perras de más de 10 kg, y mastectomías completas unilaterales en el caso de nódulos mayores a 3 o 5 cm en perras con un peso inferior o superior a 10 kg, respectivamente. Si existía afectación de varias glándulas mamarias en la misma cadena se realizaron mastectomías regionales o completas, según la localización de los nódulos. Si había nódulos en ambas cadenas mamarias, se realizaron dos mastectomías simples, regionales o completas, según el caso, con 3-4 semanas de diferencia. En las perras enteras al diagnóstico, se realizó ovariohisterectomía, si era posible, en la primera cirugía, de forma previa a la mastectomía.

Para la realización de la cirugía, las perras fueron, por lo general, premedicadas con medetomidina y metadona (10 μg/kg y 300 μg/kg, respectivamente, ambas por vía intramuscular), realizándose una inducción con propofol (1 mg/kg aproximadamente, intravenoso) y un mantenimiento anestésico con isoflurano (1,5-2,5% aproximadamente, en aire inhalado). De forma previa a la cirugía, se administró por vía intravenosa cefazolina (22 mg/kg). Según el tipo de cirugía, se procedió a la realización de anestesia regional, incluyendo el bloqueo del plano transverso abdominal con bupivacaina (hasta 2 mg/kg) y/o anestesia epidural con morfina (0,1 mg/kg) y bupivacaina (hasta 2 mg/kg). Para la analgesia postquirúrgica, se colocó durante la cirugía un catéter subcutáneo de difusión para la administración de bupivacaina (1-2 mg/kg/6 horas) que se mantuvo durante 3 días. Además, se pautó firocoxib (5 mg/kg/12 horas, vía oral, durante 7 días) y tramadol (3 mg/kg/12 horas, vía oral, durante 3 días).

Tras el análisis histopatológico, los nódulos mamarios fueron clasificados según la clasificación más reciente (Zappulli *et al.*, 2019), la cual incluye los siguiente tipos histológicos:

- *Hiperplasias y displasias:* incluyen las ectasias ductales, hiperplasias lobulares, epiteliosis, papilomatosis, el cambio fibroadenomatoso y la ginecomastia.
- *Tumores mamarios benignos:* incluyen los tumores benignos simples (adenoma y mioepitelioma), no simples (adenoma complejo, tumor mixto benigno y fibroadenoma) y los asociados a conductos (adenoma ductal y adenoma papilar intraductal).
- *Tumores mamarios malignos epiteliales:* entre los que encontramos los carcinomas simples (carcinoma tubular, tubulopapilar, sólido, micropapilar invasivo, anaplásico y comedocarcinoma), no simples (carcinoma originado en adenoma complejo o tumor mixto benigno, carcinoma complejo, carcinoma y mioepitelioma maligno y carcinoma mixto) y los carcinomas asociados a conductos (carcinoma ductal y papilar intraductal).
- *Tipos especiales de tumores mamarios malignos epiteliales:* se incluyen el carcinoma de células escamosas, carcinoma adenoescamoso, mucinoso, rico en lípidos, de células fusiformes, el mioepitelioma maligno y el CIM.
- *Tumores mamarios malignos mesenquimales:* osteosarcomas, condrosarcomas, fibrosarcomas y hemangiosarcomas.
- *Carcinosarcoma:* tumor con una parte epitelial y otra mesenquimal, ambas malignas.
- *Hiperplasia/displasia del pezón:* hiperplasia del pezón y melanosis de la piel del pezón.
- *Neoplasias del pezón:* benignas (adenoma ductal y papilar intraductal), malignas (carcinoma ductal y papilar intraductal) y el carcinoma con infiltración epidérmica.

En las perras con sospecha de CIM debido a la presencia de signos clínicos característicos (desarrollo repentino, crecimiento rápido, eritema cutáneo, edema periférico, piel firme, calor y dolor a la palpación) (Perez Alenza *et al.*, 2001), se realizó una biopsia incisional para confirmar el diagnóstico, dado que la cirugía no está generalmente recomendada en estos casos. El diagnóstico definitivo de este tipo tumoral se obtiene mediante la observación histológica de émbolos tumorales en los vasos linfáticos de la dermis superficial (Peña *et al.*, 2003). Este tipo tumoral puede originarse de forma repentina sin la presencia de nódulo mamario previo, a partir de un nódulo mamario presente durante un largo periodo de tiempo, o tras la cirugía de un tumor sin las apariencias clínicas indicadas, clasificándose de este modo en las formas clínicas primaria, secundaria no-quirúrgica o secundaria postquirúrgica, respectivamente (Perez Alenza *et al.*, 2001).

Para la toma de la biopsia incisional, las perras fueron sedadas (medetomidina 10 μg/kg y metadona 300 μg/kg, ambas por vía intramuscular) y, cuando fue necesario, se administró analgesia tras este procedimiento (tramadol 3 mg/kg/12 horas, vía oral, durante 4 días).

Además, en los tumores malignos se determinó el grado histológico de malignidad. En el caso de los carcinomas mamarios, éste se evalúa en base a una adaptación del sistema de Elston y Ellis de medicina humana, analizando tres factores: la formación tubular, el pleomorfismo nuclear y el número de mitosis en 10 campos de gran aumento (40x). Así, se establecen los grados histológicos de malignidad I o bien diferenciado, grado II o moderadamente diferenciado, y grado III, pobremente diferenciado o indiferenciado (Peña *et al.*, 2013). En el caso de los sarcomas, se aplican los criterios específicos del tipo de sarcoma diagnosticado.

Por último, en los CMNI de grado de malignidad II se evaluó el índice de proliferación Ki-67 mediante inmunohistoquímica. Esta determinación fue realizada por el personal de Anatomía Patológica de la UOM-HCVC, siguiendo un protocolo previamente publicado y considerando un índice de proliferación Ki-67 elevado cuando se presentaban más del 22% de células tumorales positivas a este marcador y un índice bajo cuando el porcentaje de células positivas era igual o inferior al 22% (Carvalho *et al.*, 2016a).

5.2.6. Estadiaje clínico

Tras la evaluación histopatológica, se procedió a determinar el estadio clínico en base al sistema TNM, incluyendo los siguiente criterios (Rutteman *et al.*, 2001):

- T: tamaño del tumor primario en su eje mayor, medido con calibre
  - T1: menor de 3 cm
  - T2: entre 3 y 5 cm
  - T3: mayor de 5 cm
- N: afectación de los linfonodos regionales
  - N0: ausencia de afectación neoplásica
  - N1: presencia de células neoplásicas
- M: presencia de metástasis a distancia
  - M0: ausencia de metástasis a distancia
  - M1: presencia de metástasis a distancia

Una vez establecido esto, se diferencian 5 estadios clínicos en los CMNI, como se indica en la Tabla 1.

Tabla 1. Estadiaje clínico de perras con tumores mamarios epiteliales no inflamatorios.

Estadio clínico	T	N	M
I	T1	N0	M0
II	T2	N0	M0
III	T3	N0	M0
IV	Cualquier T	N1	M0
V	Cualquier T	Cualquier N	M1

5.3. PROTOCOLOS DE TRATAMIENTO Y SEGUIMIENTO

Según el estudio realizado, se siguieron distintos protocolos de tratamiento. Por lo tanto, a continuación, se detallan los protocolos terapéuticos y de seguimiento realizados en las perras incluidas en cada uno de los estudios.

5.3.1. Terapia multimodal en perras con cáncer inflamatorio mamario

Tras el diagnóstico de CIM, según la decisión del propietario, las perras fueron tratadas con un inhibidor de la COX-2 (firocoxib (Previcox®, 5 mg/kg/día, vía oral); cimicoxib (Cimalgex®, 2 mg/kg/día, vía oral); meloxicam (Metacam®, 0,1 mg/kg/día, vía oral); o piroxicam (Feldene®, 0,3 mg/kg/día, vía oral)) sólo, o combinado con toceranib (Palladia®, 2,4-2,7 mg/kg, lunes, miércoles y viernes, vía oral) y ciclofosfamida a dosis bajas (Genoxal®, en fórmula magistral a 12,5 mg/m^2/día (dosis basada en estudios previos (Elmslie *et al.*, 2008; Burton *et al.*, 2011)), vía oral) (terapia multimodal).

Las perras en las que la cirugía era posible, incluso en presencia de signos clínicos indicativos de CIM, fueron tratadas quirúrgicamente, dado que se ha sido sugerido que la realización de cirugía puede asociarse a una mayor supervivencia de las perras con esta neoplasia (Marconato *et al.*, 2009). La posibilidad de realización del procedimiento quirúrgico fue determinada por los cirujanos de nuestro centro, en base a la posible resección de todo el tejido neoplásico palpable y al cierre adecuado de la incisión cutánea. Todas las perras sometidas a cirugía presentaron un diagnóstico histopatológico de CIM y desarrollaron recurrencia local con signos clínicos característicos de este tipo tumoral. Estas perras iniciaron el tratamiento con fármacos inhibidores de la COX-2 inmediatamente tras la cirugía, como parte de la terapia postoperatoria. Cuando se confirmó el diagnóstico histopatológico, antes del desarrollo de

recurrencia local, se mantuvo la terapia con el inhibidor de la COX-2 y se recomendó a los propietarios la adicción de toceranib y ciclofosfamida oral a dosis bajas. En el caso de elección del tratamiento multimodal, se añadió a la terapia el toceranib y, tras una semana, en el caso de no presentar la perra efectos adversos, se introdujo la ciclofosfamida.

En el caso de sospecha de CIM e imposibilidad en la realización de un tratamiento quirúrgico, en las formas clínicas primaria o secundaria no-quirúrgica, el tratamiento con un inhibidor de la COX-2 se inició el día de la recogida de la biopsia incisional. Una vez confirmado el diagnóstico, se introdujo, en caso de elección de terapia multimodal por el propietario, el toceranib y, de igual modo, una semana después, la ciclofosfamida oral a dosis bajas.

En todas las perras se administró un protector gástrico, omeprazol (Omeprazol®) o famotidina (Pepcid®) a dosis de 0,5 mg/kg/12 horas, vía oral. Además, en algunos casos fue necesaria la administración de tramadol (2-3 mg/kg/12-24 horas) para el control del dolor, amoxicilina-ácido clavulánico (25 mg/kg/12 horas durante 3 semanas) en caso de presencia de ulceración cutánea por progresión tumoral local y/o furosemida (2 mg/kg/24 horas) en perras con edema marcado en las extremidades.

El seguimiento se realizó mediante la revisión de las perras cada dos semanas hasta su muerte o eutanasia humanitaria. Cuando no fue posible, se realizó una consulta vía telefónica. En cada revisión se realizó un control de la respuesta a la terapia, una valoración de posibles efectos adversos generados por el tratamiento y una analítica sanguínea (hemograma y bioquímica). Además, una vez al mes se realizó un urianálisis completo, y cada dos meses una radiografía de tórax y ecografía abdominal para la búsqueda de metástasis o la observación de otras posibles alteraciones producidas por el tratamiento o por la progresión tumoral.

5.3.2. Administración intratumoral de nanopartículas vacías similares al virus del mosaico del caupí

La administración de eCPMV se realizó en dos estudios prospectivos: uno con perras diagnosticadas de CIM, y otro en perras con CMNI; el protocolo específico realizado en ambos estudios se comenta en los apartados 5.3.3. y 5.3.4., respectivamente. Las nanopartículas fueron producidas en la planta *Nicotiana benthamiana* mediante el método previamente descrito (Saunders *et al.*, 2009), en el *Center for Nano-Immunoengineering* (Universidad de California-San Diego, EE.UU.).

En las perras que recibieron el tratamiento con eCPMV, se administró una dosis por perra y día de inoculación de 0,2 a 0,4 mg en aquellas con CIM y de 0,2 mg en las perras con CMNI.

Las dosis de nanopartículas se determinaron en base a las dosis previamente utilizadas en melanoma canino (Hoopes *et al.*, 2018). Las nanopartículas fueron diluidas en 0,5 ml de tampón fosfato salino estéril y se administraron con jeringas de insulina y agujas de 25G, distribuyendo el volumen en 3 a 5 puntos del tumor o tumores tratados para una administración equitativa en las distintas áreas del tumor o tumores, inoculando de forma lenta a la vez que se extraía la aguja para una mejor distribución (Figura 1).



Figura 1. Administración *in situ* de eCPMV en una perra con cáncer inflamatorio mamario (**A**) y en una perra con un carcinoma mamario no inflamatorio (**B**).

La administración de las nanopartículas se realizó en algunos casos bajo sedación, inmediatamente tras la toma de la biopsia incisional. Cuando la inoculación no se realizó bajo sedación, se aplicó previamente una pomada con tetracaína sobre la piel que recubría el tumor a modo de analgesia local.

5.3.3. Vacunación *in situ* con nanopartículas vacías similares al virus del mosaico del caupí en cáncer inflamatorio mamario canino

En las perras con diagnóstico de CIM se propuso el tratamiento intratumoral con eCPMV. En aquellas perras en las que se aceptó por parte de los propietarios la administración de las nanopartículas (grupo eCPMV), se administró una dosis de eCPMV una vez por semana con, al menos, dos inoculaciones (días 0 y 7). La primera inoculación de eCPMV se realizó tras la toma de la biopsia incisional, excepto en dos casos en los que no se obtuvo biopsia incisional ya que las perras presentaban un diagnóstico histopatológico definitivo de CIM cuando se remitieron a nuestro centro.

Posteriormente, si una semana tras la segunda dosis (día 14) el tratamiento había sido eficaz, se propuso mantener la administración semanal de las nanopartículas. Tras esta revisión,

se añadió al tratamiento la terapia multimodal con firocoxib (Previcox®, 5 mg/kg/día, vía oral), toceranib (Palladia®, 2,4-2,7 mg/kg, lunes, miércoles y viernes, vía oral) y ciclofosfamida a dosis bajas (Genoxal®, en fórmula magistral a 12,5 mg/m^2/día, vía oral), junto a un protector gástrico (omeprazol (Omeprazol®) o famotidina (Pepcid®) a dosis de 0,5 mg/kg/12 horas, vía oral). Las perras en las que la reducción del tamaño tumoral permitió la realización de la mastectomía fueron sometidas a la extirpación quirúrgica del(los) tumor(es) mamario(s) y la terapia multimodal fue continuada de forma adyuvante.

El seguimiento en estas perras fue semanal durante la duración del tratamiento con nanopartículas y, en los casos en los que los propietarios no aceptaron la continuación de las vacunaciones *in situ* y mantuvieron la terapia multimodal, las revisiones se realizaron mensualmente. En cada revisión se evaluó la respuesta al tratamiento, la aparición de efectos adversos y la calidad de vida de las perras.

En las perras que recibieron las nanopartículas, se obtuvo en cada revisión una muestra de sangre para hemograma y bioquímica completos. En los días 0, 7 y 14, se recogió, además, sangre para el análisis de citoquinas plasmáticas. Asimismo, en los días de administración de la primera inoculación (día 0), dos semanas después (día 14) y en distintos puntos del seguimiento, se realizó en las muestras de sangre un aislamiento de células mononucleares circulantes para su evaluación mediante citometría de flujo. Una vez al mes se realizó un urianálisis y, cada dos meses, una radiografía torácica y ecografía abdominal para valorar la aparición de enfermedad metastásica u otras alteraciones.

Las perras cuyos propietarios rechazaron el tratamiento con nanopartículas y aceptaron la administración de la terapia multimodal oral previamente comentada, se incluyeron como grupo control, iniciándose el tratamiento médico en el momento del diagnóstico. Estas perras fueron reevaluadas en la consulta de forma mensual. En cada revisión se realizó una analítica de sangre (hemograma y bioquímica) y un urianálisis. Además, se realizaron pruebas de imagen para búsqueda de metástasis cada 2 meses.

En todos los casos en que fue posible se realizó la necropsia de las perras tras su fallecimiento por parte del personal de Anatomía Patológica de la UOM-HCVC.

5.3.4. Vacunación *in situ* con nanopartículas vacías similares al virus del mosaico del caupí en carcinomas mamarios no inflamatorios caninos

En perras con nódulos mamarios de al menos 2 cm de diámetro se propuso la administración neoadyuvante de eCPMV. El establecimiento de un tamaño tumoral mínimo de 2 cm se realizó en base a la relación directa entre el tamaño tumoral y la malignidad de los tumores, dada la malignización progresiva de los TMC (Sorenmo *et al.*, 2009; Burrai *et al.*, 2020), así como a la necesidad de recogida de una biopsia incisional previa al tratamiento.

Se determinó como "tumor objetivo-inoculado" el nódulo de mayor tamaño en cada perra, y se realizó una biopsia incisional (de unos 2 mm de diámetro) en este nódulo mamario. Inmediatamente tras la toma de esta muestra de tejido se procedió a la inoculación de las nanopartículas eCPMV (día 0). Únicamente se continuó el tratamiento en aquellas perras con diagnóstico de CMNI a partir de la muestra de tejido recogida en la biopsia incisional.

Una semana después de la primera inoculación, se realizó una segunda vacunación *in situ* (día 7). Por último, 14 días tras la primera inoculación se procedió a la realización de mastectomía regional o completa, según el caso, extirpando el tumor objetivo-inoculado (día 14). Tras la cirugía, se recogieron muestras de tejido para el diagnóstico histopatológico del tumor, así como de otras lesiones mamarias y linfonodos regionales, en su caso.

Durante los primeros 14 días, se evaluó la respuesta al tratamiento con nanopartículas eCPMV, así como la calidad de vida y los posibles efectos adversos acaecidos en las perras. Los días 0, 7 y 14 se obtuvieron muestras de sangre para la realización de un hemograma y bioquímica completos y un análisis de citoquinas en plasma. Además, en los días 0 y 14, se recogió sangre para el aislamiento de células mononucleares circulantes.

En las perras con nódulos en ambas cadenas mamarias, se recomendó la extirpación quirúrgicas de los nódulos presentes en la segunda cadena mamaria 3-4 semanas tras la primera mastectomía. A continuación, se estableció un seguimiento clínico durante, al menos, 2 años, realizando revisiones al mes y 3 meses tras la cirugía y posteriormente cada 3 meses hasta los 2 años tras la última mastectomía.

En el caso de que el diagnóstico histopatológico de uno de los tumores mamarios extirpados fuera de carcinoma mamario de grado histológico de malignidad II (con un índice de proliferación Ki-67 elevado) o III y/o presentase afectación metastásica del linfonodo regional, se recomendó a los propietarios iniciar una terapia adyuvante con quimioterapia metronómica con ciclofosfamida (Genoxal®, en fórmula magistral a 12,5 mg/m^2/día, vía oral) y firocoxib

(Previcox®, 5 mg/kg/día, vía oral) hasta 2 años tras la fecha de la cirugía. En el caso de carcinomas mamarios de grado histológico de malignidad II con un índice de proliferación Ki-67 bajo, se recomendó la administración de monoterapia con firocoxib, igualmente, hasta 2 años tras la cirugía.

En todas las revisiones posteriores a la cirugía, se obtuvieron muestras de sangre para la realización de un hemograma y bioquímica completos, y un urianálisis en caso de estar en tratamiento con firocoxib y/o ciclofosfamida oral, y se realizaron radiografías torácicas y ecografías abdominales para detectar la posible aparición de metástasis a distancia. Igualmente, se recogieron muestras de plasma para el análisis de citoquinas en cada una de las revisiones y sangre para el aislamiento de células sanguíneas mononucleares en la primera revisión tras la cirugía.

Aquellas perras cuyos propietarios rechazaron la administración de las nanopartículas, fueron tratadas quirúrgicamente de los nódulos mamarios y presentaron un diagnóstico de CMNI, se incluyeron en el grupo control. En estas perras, el tumor mamario de mayor tamaño se definió como "tumor objetivo". En aquellas perras que lo precisaron, en base a los criterios previamente comentados, se recomendó la administración de terapia adyuvante. En estas perras se realizó un seguimiento tras la cirugía al mes, 3 meses, y cada 3 meses posteriormente hasta alcanzar los 2 años tras la cirugía. En cada una de las revisiones se realizó una obtención de sangre para hemograma, bioquímica y urianálisis, en caso de estar en tratamiento con firocoxib y/o ciclofosfamida oral, y pruebas de diagnóstico por imagen.

En caso de fallecimiento de las perras se realizó, si fue posible, la necropsia por parte del personal de Anatomía Patológica de la UOM-HCVC.

5.4. EVALUACIÓN DE LA RESPUESTA A LA TERAPIA

La evaluación de la respuesta a la terapia en las perras con enfermedad neoplásica macroscópica se realizó determinando el tamaño tumoral mediante la medición del eje mayor y el eje menor de los tumores usando calibres.

En los tumores sólidos caninos, la evaluación de la respuesta se realiza aplicando la adaptación a perros de las guías RECIST (*Response Evaluation Criteria In Solid Tumours*) –cRECIST- realizada por el *Veterinary Cooperative Oncology Group* en su versión 1.0 (Nguyen *et al.*, 2015).

Según estas guías, la respuesta al tratamiento se valora en base a los cambios en el diámetro mayor de la(s) lesión(es) objetivo, caracterizando las respuestas como:

- *Respuesta completa:* cuando se produce la desaparición de todas las lesiones objetivo, y los linfonodos miden menos de 10 mm en su diámetro menor.
- *Respuesta parcial:* cuando se produce una disminución de al menos un 30% de la suma de los diámetros de las lesiones objetivo, tomando como referencia la suma basal.
- *Enfermedad progresiva:* definida como la aparición de una o más lesiones nuevas, o bien un aumento de al menos el 20% en la suma de diámetros de las lesiones objetivo, tomando como referencia la menor suma en el estudio, debiendo presentar dicha suma un aumento absoluto de, al menos, 5 mm.
- *Enfermedad estable:* una reducción menor al 30% o un aumento inferior al 20% en la suma de diámetros de las lesiones objetivo tomando como referencia la menor suma en el estudio.

Se consideró respuesta objetiva cuando las perras presentaron respuesta completa o respuesta parcial, y beneficio clínico en caso de presentar respuesta completa, respuesta parcial o enfermedad estable. En ambos casos, la presencia de respuesta a la terapia se consideró cuando esta tuvo una duración de, al menos, 30 días.

En oncología humana se han desarrollado unos criterios para la evaluación de la respuesta a la inmunoterapia (iRECIST) que permiten tener en cuenta aspectos específicos asociados a esta modalidad terapéutica como la pseudoprogresión, la cual se define como una progresión inicial de las lesiones con posterior regresión de las mismas, como consecuencia de la inflamación inducida por la inmunoterapia (Seymour *et al.*, 2017). Por ello, esta guía incluye los conceptos de enfermedad progresiva no confirmada y enfermedad progresiva confirmada, además de los previamente expuestos en la guía RECIST. No obstante, estos criterios están orientados a su uso en fármacos administrados de forma sistémica y no de forma intratumoral (Marabelle *et al.*, 2018).

Recientemente se han propuesto unos criterios para la evaluación de la respuesta a la inmunoterapia intratumoral (itRECIST) en oncología humana (Goldmacher *et al.*, 2020). Esta guía incluye los mismos criterios de evaluación que iRECIST, pero permite modificar la selección de las lesiones a inyectar a lo largo del tiempo. Es por ello por lo que, en nuestro caso, presenta una utilidad limitada, al ser seleccionados los tumores inoculados desde un inicio y manteniéndose esta selección a lo largo del estudio. Esta guía establece a los tumores que reciben tratamiento intratumoral como "tumores (o lesiones) objetivo-inoculados", pudiendo incluir hasta un máximo de 5, mientras que nombra como "lesiones objetivo-no inoculadas" a un máximo de 5 lesiones que no reciben tratamiento, siendo el resto de las lesiones consideradas "lesiones no

objetivo-inoculadas" y "lesiones no objetivo-no inoculadas". En todo caso, las lesiones objetivo deben presentar un diámetro mayor igual o mayor a 10 mm. En nuestro estudio, se evaluó la respuesta a la terapia tanto en el tumor inoculado con eCPMV como en todas aquellas lesiones mamarias no tratadas de la cadena mamaria ipsilateral y contralateral, con respecto a la localización del tumor inoculado (Figura 2).

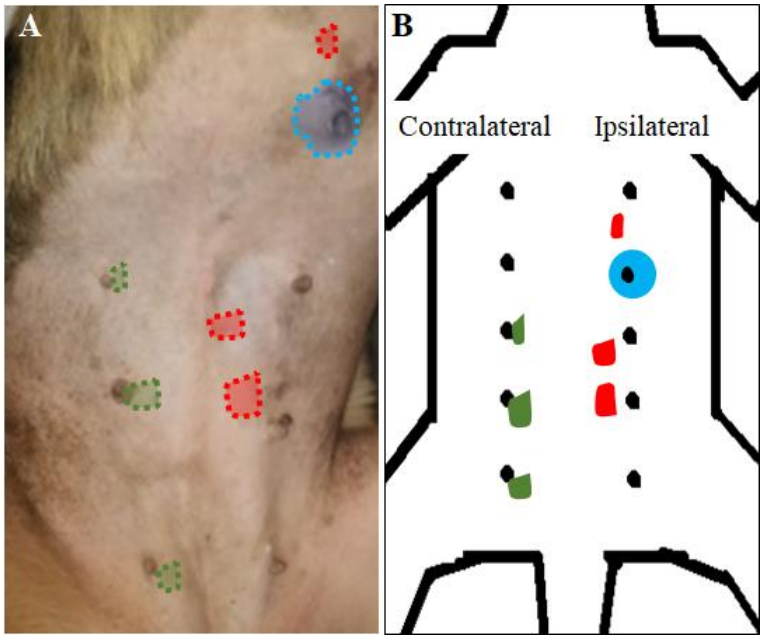

Figura 2. Fotografía (**A**) y esquema (**B**) de una perra con un CMNI seleccionado como tumor objetivo-inoculado (azul), además de 3 nódulos mamarios no tratados en la cadena mamaria ipsilateral (en rojo) y 3 en la cadena contralateral (en verde).

Por otra parte, no existen guías para la evaluación de los tratamientos inmunoterápicos en oncología veterinaria. Por ello, se empleó también un método de valoración de la respuesta al tratamiento utilizado en los modelos de cáncer en roedores, basado en la estimación del volumen tumoral, siguiendo la fórmula "*volumen tumoral= (eje corto)*^{2} *x (eje largo) x 0,5*", y calculando el porcentaje de inhibición del crecimiento tumoral (ICT), mediante la fórmula "*(volumen tumoral final - volumen tumoral inicial) / volumen tumoral inicial x 100*" (Hather *et al.*, 2014).

5.5. ANÁLISIS DE MUESTRAS DE SANGRE Y ORINA

En todas las perras se obtuvieron durante el seguimiento, como se ha indicado previamente, muestras de sangre periférica y de orina para la realización de analíticas de sangre básicas y urianálisis. Además, de las perras incluidas en los estudios para evaluar los efectos de la administración de eCPMV, se recogió sangre periférica para el análisis de citoquinas

plasmáticas, y para el aislamiento de células mononucleares circulantes y su evaluación mediante citometría de flujo.

5.5.1. Hemograma, bioquímica sanguínea y análisis de orina

Las analíticas de sangre y orina fueron realizadas en el Laboratorio de Biopatología del Hospital Clínico Veterinario Complutense. El hemograma fue realizado mediante el analizador hematológico ADVIA® 120 (Siemens Healthcare S.L.U., Madrid, España), que determina el número glóbulos rojos, concentración de hemoglobina, hematocrito (junto con los índices eritrocitarios volumen corpuscular medio, hemoglobina corpuscular media y concentración de hemoglobina corpuscular media), número total y diferencial de glóbulos blancos, englobando número total y porcentaje de neutrófilos segmentados (o maduros), neutrófilos en banda (o inmaduros), linfocitos, monocitos, eosinófilos y basófilos y recuento de plaquetas. Los rangos de referencia se indican en la Tabla 2.

En la bioquímica sanguínea se incluyó la determinación de las concentraciones de glucosa, creatinina, urea y ALT mediante espectrofotometría de reflexión (Refrovet® Plus, Scil animal care company, Viernhheim, Alemania), la concentración de proteínas totales, evaluada a través del método colorimétrico de Biuret (Bradford Diagnostics, Sigma-Aldrich, St. Louis, MO, EE.UU.), la concentración de albúmina, mediante técnicas de química líquida (Randox Laboratories Ltd., Crumlin, Reino Unido) y los niveles de fosfatasa alcalina (ALP), determinados mediante métodos colorimétricos (Manual Rx Monza® (AP542 and CA590), Randox Laboratories Limited, Crumlin, Reino Unido). Los rangos de referencia se detallan en la Tabla 2.

Tabla 2. Valores de referencia de los parámetros de la analítica sanguínea en perros.

Parámetros hematológicos	Rango de referencia
Hematocrito (%)	37,0-55,0
Hemoglobina (g/dL)	12,0-18,0
Hematíes ($x10^6$/µL)	5,5-8,5
Plaquetas ($x10^3$/µL)	200-500
Leucocitos totales ($x10^3$/µL)	6,0-17,0
Neutrófilos maduros ($x10^3$/µL) (%)	3,0-11,5 (60-77)
Neutrófilos inmaduros (por µL) (%)	0-300 (0-3)
Linfocitos ($x10^3$/µL) (%)	1,0-4,8 (12-30)
Monocitos ($x10^3$/µL) (%)	0,15-1,35 (3-10)
Eosinófilos ($x10^3$/µL) (%)	0,1-1,25 (2-10)
Basófilos (por µL) (%)	0-100 (0-1)

(Continúa en la página siguiente)

Tabla 2 (continuación). Valores de referencia de los parámetros de la analítica sanguínea en perros.

Parámetros bioquímicos	Rango de referencia
Glucosa (mg/dL)	70-125
Urea (mg/dL)	10-58
Creatinina (mg/dL)	0,3-1,4
Proteínas totales (g/dL)	5,5-7,8
Albúmina (g/dL)	2,4-3,9
Globulinas totales (g/dL)	2,1-4,4
ALT (U/L)	10-60
ALP (U/L)	25-110

Abreviaturas: ALP, fosfatasa alcalina; ALT, alanina aminotransferasa.

En el urianálisis se evaluó la densidad urinaria específica a través de un refractómetro (Atago T2-NE®, Atago Co., LTD, Tokio, Japón), los niveles de pH, leucocitos, nitritos, proteínas, glucosa, cetonas, urobilinógeno, bilirrubina y sangre, de forma semicuantitativa mediante tiras Combur-Test® (Roche Diagnostics S.L., Barcelona, España), además de la evaluación microscópica del sedimento urinario.

5.5.2. Análisis de células mononucleares circulantes: citometría de flujo

La citometría de flujo se realizó en colaboración con el *Institute of Animal Science* de la Universidad de Zúrich (Suiza). El aislamiento de las células mononucleares de sangre periférica se realizó mediante el siguiente protocolo:

I. Se extrajeron 6 ml de sangre venosa periférica de las perras y se introdujeron en tubos con anticoagulante EDTA. Se mezcló la sangre con 8 ml tampón fosfato salino estéril (Fisher Scientific, Hampton, NH, EE.UU.) en un tubo tipo Falcon de 14 ml.
II. Se introdujeron 4 ml de Ficoll de 1,077 g/ml (Lymphocyte Isolation Reagent®, Rafer, Zaragoza, España) en 2 tubos tipo Falcon de 14 ml (4 ml por tubo). A continuación, se añadieron con cuidado, sin mezclar, 7 ml de la mezcla de sangre y tampón fosfato salino en cada tubo.
III. Se procedió a la centrifugación de los tubos a 850g (1900 rpm) durante 45 minutos a 24ºC, con velocidad de subida y bajada lenta.
IV. Tras la centrifugación, se extrajeron las capas de células mononucleares de ambos tubos y se introdujeron en un tubo tipo Falcon de 14 ml. Se adicionaron 4 ml de tampón fosfato

salino estéril y se centrifugó la mezcla a 400g durante 10 minutos a 4ºC, con frenos y aceleración normal.

V. A continuación, se eliminó el sobrenadante y se resuspendió el pellet en 1 ml de solución de bicarbonato 4,1 mM, con el fin de hemolizar los glóbulos rojos que pudieran mantenerse. Posteriormente, se añadieron 3 ml de tampón fosfato salino estéril y se centrifugó la mezcla a 400g durante 10 minutos a 4ºC con frenos y aceleración normal.

VI. Por último, se eliminó el sobrenadante, se resuspendió el pellet en 1,8 ml de suero de congelación (compuesto de un 70% de RPMI completo, 20% de DMSO y 10% de suero fetal bovino descomplementarizado, con penicilina (100 UI/ml) y estreptomicina (100 µg/ml); Sigma-Aldrich, San Luis, MO, EE.UU.), y se introdujo en un criovial de 2 ml para su almacenamiento a -80ºC, transfiriéndose posteriormente a nitrógeno líquido hasta su procesamiento.

El panel utilizado para el análisis de las células mononucleadas fue previamente validado y optimizado (Pantelyushin *et al.*, 2020). Los 13 marcadores utilizados se incluyen en la Tabla 3, mientras que el propósito de cada marcador, en base a las células o factores que los expresan, se indica en la Tabla 4.

Tabla 3. Anticuerpos utilizados en el protocolo de citometría de flujo.

Marcador	Fluorocromo	Clon	Dilución	Tinción	Fabricante, código producto
CD45	eFluor 450	YKIX716.13	1:50	Superficie	eBioscience™, Thermo Fisher, 48-5450-41
CD25	SB600	P4A10	1:50	Superficie	eBioscience™, Thermo Fisher, 63-0250-42
CD4	SB645	YKIX302.9	1:10	Superficie	eBioscience™, Thermo Fisher, 64-5040-42
CD8a	SB702	YCATE55.9	1:25	Superficie	eBioscience™, Thermo Fisher, 67-5080-42
CD22	PE	RFB-4	1:50	Superficie	Thermo Fisher, MHCD2204
FoxP3	PE-Cy7	FJK-16s	1:800	Intracelular	eBioscience™, Thermo Fisher, 25-5773-80
CMH-II	APC	YKIX334.2	1:25	Superficie	Thermo Fisher, 17-5909-42
Ki-67	Alexa Fluor 700	SolA15	1:6400	Intracelular	eBioscience™, Thermo Fisher, 56-5698-82
CD5	APC-eFluor780	YKIX322.3	1:50	Superficie	eBioscience™, Thermo Fisher, 47-5050-42
CD14	BV785	M5E2	1:100	Superficie	Biolegend, 301840
CD3	FITC	CA17.2A12	1:10	Superficie	BioRad, MCA1774F
Granzima B	PE-CF594	GB11	1:1600	Intracelular	BD, 562462
Viabilidad	Zombie Aqua™	-	1:500	Superficie	Biolegend, 423102

Abreviaturas: CD, *cluster of differentiation* o grupo de diferenciación; CMH-II, complejo mayor de histocompatibilidad de tipo II.

Tabla 4. Función o células marcadas por los anticuerpos incluidos en el panel.

Marcador	Función / células marcadas
CD45	Leucocitos
CD25	Linfocitos T reguladores y marcador de activación
CD4	Linfocitos Th y Treg, subpoblación de monocitos, y neutrófilos
CD8a	Linfocitos T citotóxicos
CD22	Linfocitos B
FoxP3	Linfocitos T reguladores
CMH-II	Células presentadoras de antígeno
Ki-67	Índice de proliferación
CD5	Linfocitos T y células NK
CD14	Monocitos
CD3	Linfocitos T
Granzima B	Células NK y marcador de activación citotóxica
Viabilidad	Exclusión de células muertas

Abreviaturas: CD, *cluster of differentiation* o grupo de diferenciación; CMH-II, complejo mayor de histocompatibilidad de tipo II; NK, *natural killer* o asesinas naturales; Th, *T helper* o colaboradores; Treg, T reguladores.

Para el procesamiento de las muestras de células mononucleares y su análisis mediante citometría de flujo, se siguieron los pasos detallados a continuación:

I. En primer lugar, las muestras fueron descongeladas en un baño a 37ºC, lavadas con tampón fosfato salino atemperado y centrifugadas a 350g durante 5 minutos, eliminando el sobrenadante y resuspendiendo el pellet en 5 ml de tampón fosfato salino.
II. Se realizó el contaje de las células de cada muestra y se resuspendieron en solución salina tamponada con fosfatos de Dulbecco (Sigma-Aldrich, San Luis, MO, EE.UU.), en cantidad acorde al número de células para lograr una concentración de entre 1 y 5 millones de células por pocillo. Tras esto, se añadió cada muestra a un pocillo de una placa de 96 pocillos y se centrifugó la placa a 350g durante 5 minutos.
III. Una vez centrifugada, se eliminó el sobrenadante y se añadieron 50 µl por pocillo del marcador de viabilidad, incubando durante 20 minutos a temperatura ambiente en oscuridad.
IV. Durante la incubación se preparó la mezcla de anticuerpos de superficie y los controles (controles de fluorescencia menos uno (FMO)) en solución salina tamponada con fosfatos de Dulbecco.
V. Tras la incubación se realizaron dos lavados consecutivos de la placa con 150 µl por pocillo de solución salina tamponada con fosfatos de Dulbecco, centrifugando a 350g durante 5 minutos y eliminando el sobrenadante tras cada lavado.
VI. A continuación, se añadieron 50 µl por pocillo de la mezcla de anticuerpos de superficie y se incubaron 20 minutos a temperatura ambiente en oscuridad.

VII. En el transcurso de la incubación se preparó la mezcla de anticuerpos para marcadores intracelulares, y los controles (FMO) necesarios, en una solución tampón de lavado y permeabilización para tinción intracelular (Thermo Fisher, Waltham, MA, EE.UU.).

VIII. Una vez acabada la incubación, se lavó la placa 2 veces con 150 µl por pocillo de solución salina tamponada con fosfatos de Dulbecco, centrifugando a 350g durante 5 minutos y eliminando el sobrenadante después de cada lavado.

IX. Después se añadieron 100 µl del tampón de fijación FoxP3 (Thermo Fisher, Waltham, MA, EE.UU.) a cada pocillo.

X. Se realizaron dos lavados con 100 µl de solución tampón de lavado y permeabilización para tinción intracelular por pocillo, centrifugando la placa a 350g durante 5 minutos y eliminando el sobrenadante tras cada lavado.

XI. Seguidamente se añadieron 50 µl de la mezcla de anticuerpos intracelulares en cada pocillo, resuspendiendo los pellets y dejando incubar durante la noche a 4ºC.

XII. Al día siguiente, se realizaron dos lavados con 150 µl por pocillo de solución tampón de lavado y permeabilización para tinción intracelular, con centrifugación a 350g durante 5 minutos y eliminación del sobrenadante tras cada lavado.

XIII. Tras esto, se resuspendieron las células en 200 µl de tampón fosfato salino, y se almacenó la placa cubierta con papel de aluminio a 4ºC, sacando a temperatura ambiente la placa no más de 30 minutos antes de su procesado en el citómetro de flujo.

Por último, se empleó el citómetro de flujo LSR II Fortessa™ (BD Biosciences, San Jose, CA, EEUU.) para el análisis de las muestras. Para el procesamiento de los datos se utilizó el programa FlowJo versión 10.7.1 (BD Biosciences, Franklin Lakes, NJ, EE.UU.), estableciendo la selección de poblaciones celulares previamente descrita (Pantelyushin *et al.*, 2020), la cual se indica en la Figura 3. Así, se seleccionó la región de leucocitos en base a las características de tamaño y complejidad, considerando entre estas células aquellas individuales y vivas (Figura 3A). Posteriormente, se diferenciaron los monocitos, positivos a CD45 y CD14, y el resto de los leucocitos, que son positivos únicamente a CD45 (Figura 3B). Dentro de los monocitos se distinguieron tres poblaciones en base a la expresión del CMH-II y CD4 (CMH+ CD4+, CMH+ CD4- y CMH- CD4+) (Figura 3C).

Los leucocitos positivos a CD45, pero negativos a CD14, se dividieron en: linfocitos B (positivos a CD22 y negativos a CD5), linfocitos T (positivos a CD5 y negativos a CD22) y aquellas células negativas tanto a CD22 como a CD5 (Figura 3D). Estas últimas se caracterizaron posteriormente como células presentadoras de antígenos (CPAs), si expresaban el CMH-II y eran negativas a CD4, y neutrófilos si eran positivas a CD4 y negativas al CMH-II (Figura 3E).

Además, dentro de las células positivas a CD45, pero negativas a CD14, se establecieron las células NK como aquellas positivas a granzima B y negativas a CD3 (Figura 3F).

Dentro de los linfocitos T, se seleccionaron los linfocitos T CD4+ como aquellas células positivas a CD4 y negativas a CD8 (Figura 3G), identificando, dentro de estos, los linfocitos Treg como aquellos positivos a FoxP3 (Figura 3H). Los linfocitos T citotóxicos se consideraron aquellos linfocitos T positivos a CD8 y negativos a CD4 (Figura 3G), evaluándose además en ellos la expresión de granzima B, un marcador de citotoxicidad (Voskoboinik *et al.*, 2015) (Figura 3I).

Se establecieron tanto los porcentajes de cada tipo celular como las proporciones entre linfocitos Treg/ linfocitos T citotóxicos, y linfocitos T CD4+ / linfocitos T CD8+.

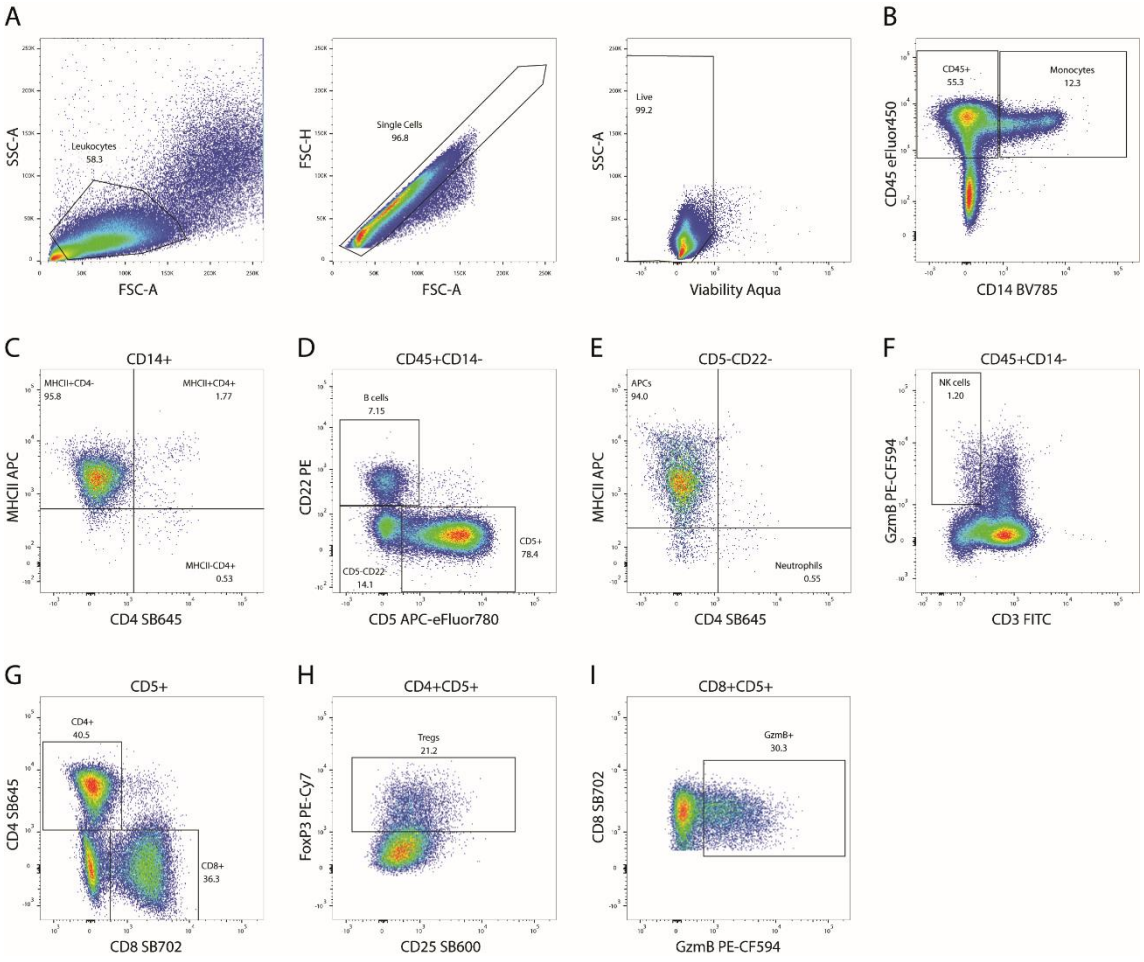

Figura 3. Selección de las poblaciones celulares mediante citometría de flujo en las células mononucleares aisladas de sangre periférica.

5.5.3. Niveles de citoquinas plasmáticas

La determinación de los niveles de citoquinas fue realizada sobre muestras de plasma sanguíneo. Para la obtención de estas muestras, se recogieron 2 mL de sangre periférica en tubos de sangre con coagulante EDTA, realizando posteriormente tres ciclos de centrifugación (a 1.200 rpm durante 5 minutos, 1.500 rpm durante 3 minutos, y 10.000 rpm durante 3 minutos), recogiendo tras cada ciclo el sobrenadante. Tras la última centrifugación, el sobrenadante fue almacenado en tubos tipo Eppendorf y congelado a -80ºC.

Para la medición de los niveles de citoquinas se utilizó el panel comercial MILLIPLEX® Canine Cytokine/Chemokine Magnetic Bead (Merck Millipore, Burlington, MA, EE.UU.), que permite la determinación de las concentraciones de las citoquinas: GM-CSF, IFN-γ, KC (o CXCL1), la proteína 10 inducida por IFN-γ (IP-10, o CXCL10), IL-2, IL-6, IL-7, IL-8, IL-10, IL-15, IL-18, la proteína quimioatrayente de monocitos-1 (MCP-1, *monocyte chemoattractant protein 1*, o CCL2), y TNF-α. Las muestras fueron procesadas según las indicaciones del fabricante, utilizando los reactivos presentes en el kit comercial y siguiendo los siguientes pasos:

I. En el primer paso, se prepararon las muestras en una placa de 96 pocillos, añadiendo 20 µL de plasma y 40 µL de solución tampón de ensayo, para lograr una dilución 1:3. Además, se prepararon los reactivos, los tubos de control estándar y los tubos de control de calidad según las indicaciones del fabricante.
II. Se añadieron 200 µL de solución tampón de ensayo a cada pocillo de una nueva placa de 96 pocillos, introduciendo la placa en un agitador a 25ºC durante 10 minutos. Tras esto, se eliminó el líquido residual sobre una superficie absorbente.
III. Seguidamente, se añadieron 25 µL de cada solución de control de calidad y control estándar a los pocillos correspondientes para estas soluciones. En los pocillos destinados a las muestras, así como al control estándar 0, se añadieron 25 µL de solución tampón de ensayo.
IV. A continuación, se añadieron 25 µL de las soluciones matriz correspondientes a los distintos controles y 25 µL de solución matriz de suero a los pocillos destinados a las muestras de plasma.
V. En el siguiente paso, se adicionaron 25 µL de las muestras de plasma previamente diluidas a los pocillos de la segunda placa (Figura 4A).
VI. Tras esto, se homogeneizó la mezcla de microesferas fijadas a anticuerpos de captura específicas de cada una de las distintas citoquinas a analizar y se adicionaron 25 µL por pocillo (Figura 4B). Una vez concluida la adicción de esta solución, se selló la placa, se cubrió con papel de aluminio y se incubó 18 horas a 4ºC en agitación.

VII. Después de la incubación, se eliminó el sobrenadante y se realizaron 2 lavados utilizando el lavador de placas magnético BioTek® 405™ LS.

VIII. Una vez realizados los lavados, se añadieron 25 µL por pocillo de la solución con anticuerpos de detección biotinilados específicos de cada citoquina (Figura 4C). Concluida la adicción de los anticuerpos, se selló la placa, se cubrió con papel de aluminio y se mantuvo 1 hora en agitación a 25ºC.

IX. Posteriormente, se adicionaron 25 µL de una solución con estreptavidina-ficoeritrina en cada pocillo, fijándose este compuesto a la biotina de los anticuerpos de detección (Figura 4D). Tras esto, se selló la placa, se cubrió con papel de aluminio y se incubó 30 minutos a 25ºC en agitación.

X. Finalizada la incubación, se eliminó el sobrenadante y se realizaron 2 nuevos lavados utilizando el lavador de placas previamente indicado.

XI. Se añadieron 150 µL por pocillo de fluido de envoltura, manteniendo la placa posteriormente en agitación durante 5 minutos.

XII. Por último, se utilizó el lector Luminex® 200™ y el programa xPONENT® (Luminex Corporation, Austin, TX, EE.UU.) para la lectura de los datos.

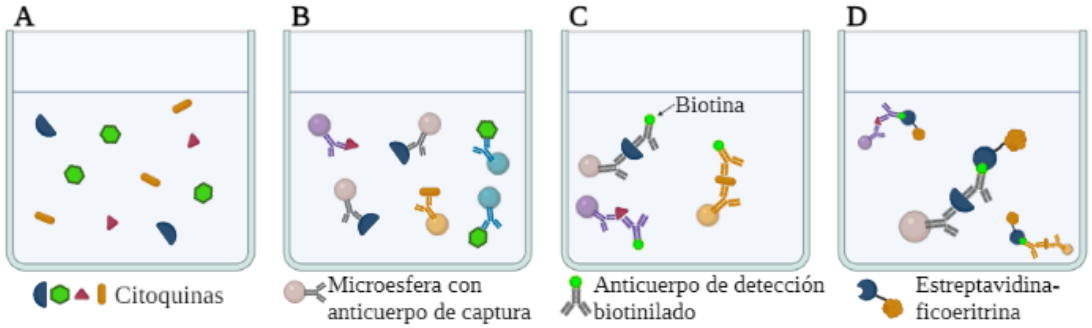

Figura 4. Esquema de pasos para la determinación de citoquinas plasmáticas (figura creada con BioRender.com

5.5.4. Titulación de anticuerpos frente al virus del mosaico del caupí

La presencia de inmunoglobulinas G (IgG) anti-eCPMV en muestras de plasma canino se evaluó mediante un ELISA indirecto. Para ello se utilizaron muestras de plasma recogidas en las perras con CIM y CMNI tratadas con eCPMV. La obtención de las muestras de plasma se realizó según lo descrito en el apartado 5.5.3. Esta determinación se realizó en colaboración con el *Department of NanoEngineering* de la Universidad de California-San Diego (EE.UU.). Previamente se ha demostrado en ratones que las IgG frente a CPMV se producen de forma predominante en comparación con otras inmunoglobulinas y, dado que las nanopartículas CPMV

y eCPMV presentan una cubierta proteica similar, se utilizó la misma técnica utilizada previamente para la determinación de IgG anti-CPMV (Shukla *et al.*, 2020a), siguiendo los siguientes pasos:

I. Se realizó el recubrimiento de placas de 96 pocillos (Nunc™ Microplate Immuno Polysorp 96 Well, Thermo Fisher, Waltham, MA, EE.UU.) con 1 μg de CPMV por pocillo, añadiendo 100 μL de una solución de tampón fosfato potásico 0.1M (pH 7.0) (Sigma-Aldrich, San Luis, MO, EE.UU.) con 10 μg/mL de CPMV en cada pocillo, dejando incubar las placas 18 horas a 4ºC en un agitador (Figura 5A).

II. Tras esto, se eliminó el sobrenadante y se realizaron tres lavados con 300 μL por pocillo de una solución tampón de lavado (tampón fosfato salino con 0,05% de Tween-20; Thermo Fisher, Waltham, MA, EE.UU.).

III. Una vez completados los lavados, se añadieron 200 μL de solución de bloqueo (tampón fosfato salino con 3% de albúmina sérica bovina; Thermo Fisher, Waltham, MA, EE.UU.) en cada pocillo y se mantuvieron las placas tapadas con papel de aluminio en un agitador durante 1 hora a 37ºC. Posteriormente, se eliminó el sobrenadante y se realizó un nuevo lavado con 300 μL por pocillo de solución tampón de lavado.

IV. Seguidamente, se añadieron 199 μL de tampón fosfato salino con albúmina sérica bovina al 1% (Thermo Fisher, Waltham, MA, EE.UU.) y 1 μL de las muestras de plasma canino en cada pocillo de la primera fila de las placas, logrando una dilución 1:200 (Figura 5B). En el resto de los pocillos de las placas se añadieron 100 μL de tampón fosfato salino con albúmina sérica bovina al 1%, realizando diluciones progresivas desde la primera fila para lograr las diluciones 1:400, 1:800, 1:1.600, 1:3200, 1:6.400, 1:12.800, 1:25.600, 1:51.200, 1:102.400, 1:204.800 y 1:409.600 de las muestras. Dos filas de cada placa se reservaron para los controles positivos y negativos, respectivamente. Una vez realizadas las diluciones y adicionado el anticuerpo primario del control positivo, se recubrieron las placas y se mantuvieron en un agitador durante 1 hora a 37ºC, realizando tras la agitación 3 lavados con 300 μL de solución de lavado por pocillo.

V. A continuación, se añadió el anticuerpo secundario de cabra anti-IgG canina (frente a cadena pesada y ligera), conjugado con peroxidasa de rábano (HRP; ref. PA1-29738, Invitrogen Thermo Fisher, Waltham, MA, EE.UU.; 100 μL por pocillo de dilución 1:5000 del anticuerpo en tampón fosfato salino con albúmina sérica bovina al 1%) (Figura 5C). En este paso también se adicionaron los anticuerpos secundarios de los controles positivo y negativos en sus pocillos correspondientes. Una vez añadidos, se recubrieron las placas y se introdujeron en un agitador durante 1 hora a 37ºC. Tras la agitación, se realizaron 3 nuevos lavados de las placas.

VI. Después, se adicionaron 100 µL de solución de sustrato para ELISA 1-Step™ Ultra TMB (Thermo Fisher, Waltham, MA, EE.UU.) en cada pocillo (Figura 5D), dejando incubar 2 minutos a temperatura ambiente y añadiendo 50 µL de solución de parada (ácido sulfúrico 2N; Spectrum Chemical, New Brunswick, NJ, EE.UU.) por pocillo.

VII. Por último, se procedió a la lectura de las placas con el lector de microplacas Infinite 200 Pro® (Tecan, Männedorf, Suiza) a 450 nm y se procesaron los datos con el programa i-control™ (Tecan, Männedorf, Suiza).

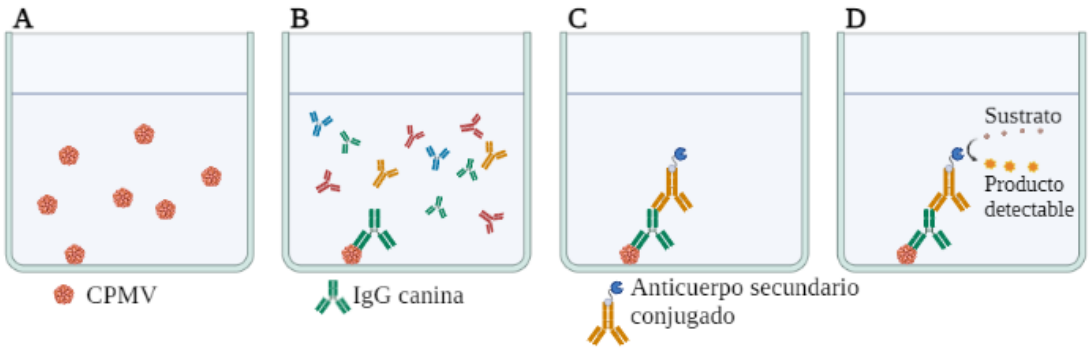

Figura 5. Esquema de pasos para la determinación mediante un ELISA indirecto de los niveles de inmunoglobulina G (IgG) canina frente al Virus del Mosaico del Caupí (CPMV) (figura creada con BioRender.com

Para el control positivo se utilizó un anticuerpo primario anti-CPMV de conejo (ref. PAC 12273/12274, Pacific Immunology, Ramona, CA, EE.UU.; 100 µL por pocillo de dilución 1:1000 del anticuerpo en tampón fosfato salino con albúmina sérica bovina al 1%) y un anticuerpo secundario caprino anti-IgG de conejo (frente a cadena pesada y ligera), conjugado con peroxidasa de rábano (HRP; ref. A16096, Invitrogen Thermo Fisher, Waltham, MA, EE.UU.; 100 µL por pocillo de dilución 1:5000 del anticuerpo en tampón fosfato salino con albúmina sérica bovina al 1%), mientras que el control negativo se realizó en pocillos con recubrimiento de CPMV y anticuerpo secundario de cabra anti-IgG canina conjugado, pero sin presencia de plasma canino, es decir, sin anticuerpo primario.

5.6. VALORACIÓN DE LOS EFECTOS ADVERSOS

Se evaluaron la incidencia y gravedad de los efectos adversos generados por las terapias. Para la evaluación de la gravedad de los efectos adversos se emplearon los criterios del *Veterinary Cooperative Oncology Group* en sus versiones 1.1 (en el estudio retrospectivo de evaluación de la terapia multimodal en CIM) y 2.0 (en los estudios en los que se evaluó el efecto de las nanopartículas eCPMV en CIM y CMNI) (VCOG, 2016; LeBlanc *et al.*, 2021). En base a la clasificación de los criterios indicados, las intervenciones médicas aplicadas en cada caso fueron:

- *Grado 1 o leve:* no intervención médica, excepto en perras con varias toxicidades relacionadas (p.ej. varios efectos adversos gastrointestinales) en los que se actuó como toxicidades de grado 2.
- *Grado 2 o moderado:* retirada temporal de la medicación, hasta normalización de los signos clínicos y administración de terapia de soporte (p.ej. en náuseas/vómitos, maropitant (Cerenia®, 2 mg/kg/día durante 5 días, vía oral); en diarreas, metronidazol (Flagyl®, 10 mg/kg/12 horas durante 7 días, vía oral) y probióticos (Fortiflora®, un sobre al día, vía oral, de forma mantenida)).
- *Grado 3, grave o médicamente significativo:* retirada definitiva de la medicación y administración de terapia de soporte, valorando, si fuese necesaria, la hospitalización de las perras.
- *Grado 4 o potencialmente mortal:* retirada definitiva del tratamiento, hospitalización y tratamiento urgente.
- *Grado 5 o mortal:* muerte relacionada con el efecto adverso.

5.7. EVALUACIÓN DE LA CALIDAD DE VIDA

La calidad de vida se evaluó por los propietarios de las perras con CIM y CMNI que recibieron el tratamiento con nanopartículas eCPMV, en los días 0, 7 y 14, así como en sucesivas revisiones si mantuvieron la terapia con nanopartículas. Esta evaluación se realizó en base a la adaptación de una encuesta publicada previamente para la determinación de la calidad de vida en perros y gatos con cáncer (Figura 6) (Lynch *et al.*, 2011). En la encuesta, los propietarios debían indicar su nivel de desacuerdo o acuerdo con 21 afirmaciones (los 7 primeros bloques) sobre el comportamiento de su animal marcando un número en una escala del 1 al 5 (siendo 1 el mayor nivel de desacuerdo y 5 el mayor grado de acuerdo), su valoración de la calidad de vida de su perra en comparación con la revisión previa y con el día del diagnóstico (siendo 1 un

empeoramiento marcado, 3 una calidad de vida similar y 5 una mejoría marcada) y el nivel de calidad de vida actual marcando, igualmente, un número en una escala del 1 al 5 (siendo 1 una mala calidad de vida y 5 una calidad de vida excelente) (Figura 6).

ENCUESTA A PROPIETARIOS DE PERROS/GATOS EN TRATAMIENTO DE NEOPLASIAS

Fecha_____ Nombre del propietario del perro/gato_____

Nombre de la persona que rellena la encuesta_____

Nombre del perro/gato_____ Peso perro/gato_____ Especie_____

Instrucciones para rellenar la encuesta: Por favor, marque con un círculo alrededor del número de la escala que corresponda con su opinión sobre el estado de salud actual de su perro/gato.

	Desacuerdo		Neutral		De acuerdo
FELICIDAD					
…Quiere jugar	1	2	3	4	5
…Responde a mi presencia	1	2	3	4	5
…Es feliz y se divierte	1	2	3	4	5
ESTADO MENTAL					
…Tiene más días buenos que malos	1	2	3	4	5
…Duerme más	1	2	3	4	5
…Está más deprimido y menos alerta	1	2	3	4	5
DOLOR					
…Está dolorido	1	2	3	4	5
…Jadea bastante incluso cuando descansa	1	2	3	4	5
…Tiembla ocasionalmente	1	2	3	4	5
APETITO					
…Come su comida habitual	1	2	3	4	5
…Tiene nausea o vomita	1	2	3	4	5
…Come snacks/premios	1	2	3	4	5
HIGIENE					
…Se mantiene limpio (se asea)	1	2	3	4	5
…Huele a orina/ tiene la piel irritada	1	2	3	4	5
…Tiene el pelo grasiento o con mal aspecto	1	2	3	4	5
CONSUMO DE AGUA (HIDRATACIÓN)					
…Bebe adecuadamente	1	2	3	4	5
…Tiene diarrea	1	2	3	4	5
…Orina en cantidad normal/habitual	1	2	3	4	5
MOVILIDAD					
…Se mueve con normalidad	1	2	3	4	5
…Permanece tumbado en el mismo sitio todo el día	1	2	3	4	5
…Está tan activo como siempre	1	2	3	4	5
ESTADO DE SALUD EN GENERAL					
	Peor		Igual		Mejor
Salud en general en comparación a la última visita	1	2	3	4	5
Salud en general en comparación a cuando se diagnosticó el tumor	1	2	3	4	5
Calidad de vida actual	Mala_____				Excelente

Figura 6. Encuesta realizada a los propietarios con perras en tratamiento con nanopartículas eCPMV.

5.8. ANÁLISIS ESTADÍSTICO

El análisis estadístico de los resultados obtenidos en los estudios fue realizado, con la ayuda del Servicio de Apoyo a la Docencia e Investigación de la Universidad Complutense de Madrid, mediante el uso de los programas IBM SPSS Statistics versión 25 (Armonk, NY, EE.UU.), SAS versión 9.4 (SAS Institute, Cary, NC, EE.UU.) y GraphPad Prism versión 7.02 (San Diego, CA, EE.UU.).

En el análisis descriptivo, se obtuvieron la media, error estándar de la media (SEM, *standard error of the mean*), mediana, rango intercuartílico (IQR, *interquartile range*) y los valores máximos y mínimos de las distintas variables continuas. En las variables categóricas, se obtuvo el porcentaje de cada categoría.

La comparación de variables categóricas nominales entre dos grupos se realizó a través de la prueba exacta de Fisher en el caso de variables dicotómicas, y la prueba de Chi-Cuadrado para aquellas variables con más de dos categorías. Para la comparación de variables categóricas ordinales entre grupos se utilizó para variables dicotómicas la prueba exacta de Fisher y, para las demás, la prueba U de Mann-Whitney. En el caso de la comparación de variables categóricas ordinales de las mismas perras en diferentes días, se empleó la prueba de los rangos con signo de Wilcoxon.

En el caso de las variables continuas, se evaluó en primer lugar la normalidad de los datos mediante la prueba de Kolmogórov-Smirnov. En el caso de muestras normales se emplearon pruebas paramétricas, mientras que en el caso de que los datos no se ajustaran a la distribución normal, se utilizaron pruebas no paramétricas. Para la comparación de variables continuas entre distintos grupos, se utilizó la prueba T de Student para muestras independientes, y la prueba U de Mann-Whitney, según fuese necesario una prueba paramétrica o no paramétrica, respectivamente.

Cuando se analizaron los cambios en variables continuas de las mismas perras en diferentes días, se emplearon la prueba T de Student para muestras pareadas en el caso de muestras normales y la prueba de los rangos con signo de Wilcoxon para muestras no normales. La correlación entre variables continuas fue evaluada a través del coeficiente de correlación de Pearson. Además, se utilizó el análisis de regresión lineal para evaluar los cambios en variables continuas de forma individualizada en cada perra.

Por último, para el análisis de los tiempos de supervivencia se realizaron curvas de Kaplan-Meier y se compararon los datos mediante la prueba Log-Rank. El tiempo de supervivencia (TS) se definió como el periodo de tiempo en días desde el diagnóstico de la neoplasia hasta la muerte o eutanasia debida al cáncer mamario, censurando a las demás perras a

la fecha de su último día de seguimiento o en el momento de su muerte debida a otras causas. El TS específico del cáncer mamario se evaluó cuando se presentaban perras fallecidas por causas diferentes al tumor mamario, excluyendo a estos casos del análisis. El tiempo libre de enfermedad (TLE) se estableció como el tiempo transcurrido desde el día de la cirugía hasta la detección de recurrencia local y/o desarrollo de metástasis a distancia. El TLE también se evaluó en las perras con CIM tratadas inicialmente con cirugía (forma secundaria postquirúrgica), dado que la terapia médica adyuvante se inició sin presencia de enfermedad macroscópica. El tiempo hasta la progresión (TP) se evaluó como el periodo de tiempo entre el diagnóstico de la neoplasia y la aparición de progresión tumoral, incluyendo la aparición de enfermedad progresiva en tumores macroscópicos, o el desarrollo de metástasis y/o recurrencia local tras la cirugía.

En todos los casos, la significación estadística para un nivel de confianza del 95% se estableció cuando el *p*-valor obtuvo valores inferiores a 0,05.

6

RESULTADOS

6. RESULTADOS

6.1. EVALUACIÓN DE TERAPIA MULTIMODAL EN CÁNCER INFLAMATORIO MAMARIO CANINO

6.1.1. Animales

Un total de 23 perras fueron diagnosticadas de CIM durante el periodo evaluado retrospectivamente (del año 2014 al 2019). Al aplicar los criterios de exclusión, fueron descartados siete casos debido a las siguientes causas: ausencia de información de seguimiento de los animales tras el diagnóstico (n=2), rechazo de cualquier tipo de terapia por parte de los propietarios (n=2), tratamiento previo con quimioterapia convencional (n=1), enfermedad renal grave al diagnóstico (n=1) y presencia de enfermedad metastásica al diagnóstico (n=1).

Por lo tanto, fueron incluidas un total de 16 perras con diagnóstico de CIM. Los datos de edad y peso de los animales incluidos se indican en la Tabla 5. Ocho de las perras eran de raza mestizo, mientras que las 8 perras restantes eran de las siguientes razas puras: Beagle (n=1), Bóxer (n=1), Caniche (n=1), Dálmata (n=1), Kerry Blue Terrier (n=1), Maltés (n=1), Pastor Alemán (n=1) y Schnauzer miniatura (n=1). Nueve (56%) de ellas estaban enteras y 7 (44%) castradas en el momento de la presentación del tumor. La edad de castración de estas perras se incluye en la Tabla 5.

Todas las perras fueron diagnosticadas de CIM secundario, diez de ellas tras cirugía (tipo postquirúrgico) y seis sin tratamiento quirúrgico previo (tipo no-quirúrgico). El tiempo desde la presentación del tumor hasta el diagnóstico se indica en la Tabla 5. En las perras tratadas quirúrgicamente que eran enteras en el momento de la mastectomía (n=6), se realizó ovariohisterectomía junto a la mastectomía en aquellas en las que fue posible (n=5), por lo que, al inicio del tratamiento médico, doce perras estaban castradas.

Con respecto a su historia reproductiva previa, cabe destacar que algunos datos no estaban disponibles en determinados casos por no ser conocidos por los propietarios. El 75% (9/12) de las perras no habían estado gestantes previamente, frente a un 25% (3/12) que habían tenido al menos un parto. Un 61,6% (8/13) había presentado signos clínicos de pseudogestación a lo largo de su vida. Los celos eran, o habían sido antes de la castración, irregulares en 4 de 13 perras (30,7%) y una de ellas (1/14, 7,1%) había recibido tratamiento con un progestágeno sintético (proligestona, Covinan®) en cada celo durante 4 años.

Tabla 5. Datos descriptivos de las perras incluidas en el estudio.

	Media	SEM	Mediana	IQR	Mínimo-máximo
Edad al diagnóstico (años)	10,9	0,6	11,3	3,5	6,6-13,9
Peso al diagnóstico (kg)	17,8	2,4	13,6	13,8	7,1-39,0
Edad de castración (años)	8,3	1,0	9,0	4,0	4,0-12,0
Tiempo desde la presentación del tumor hasta el diagnóstico (días)	20,9	2,8	18,0	19,3	5,0-40,0

Abreviaturas: IQR, rango intercuartílico; SEM, error estándar de la media.

El tipo histológico de los tumores era conocido en 15 de los 16 casos, debido a que una de las perras presentaba un diagnóstico definitivo de CIM realizado en un centro externo, pero la biopsia no incluía el tipo histológico específico, ni otras características histológicas. En los casos conocidos, el tipo histológico, índice mitótico, pleomorfismo nuclear y presencia de necrosis intratumoral de los CIM de las perras incluidas se indican en las Tablas 8 y 9. En lo que respecta al grado histológico de malignidad, todos los tumores evaluados fueron de grado III. Por último, todos los tumores presentaban invasión de los vasos linfáticos de la dermis superficial por células neoplásicas.

Con respecto a las características clínicas de los tumores, 6/16 casos (37,5%) presentaban ulceración cutánea; 13/16 (81,3%) presentaban afectación unilateral, mientras que 3/16 (18,8%) perras tenían afectación de ambas cadenas mamarias por el tumor; 7/16 (43,8%) casos presentaban nódulo(s) tumoral(es) mamario(s) (Figura 7); mientras que la presencia de edema alrededor del tumor y dolor a la palpación estaba presente en todos los casos.

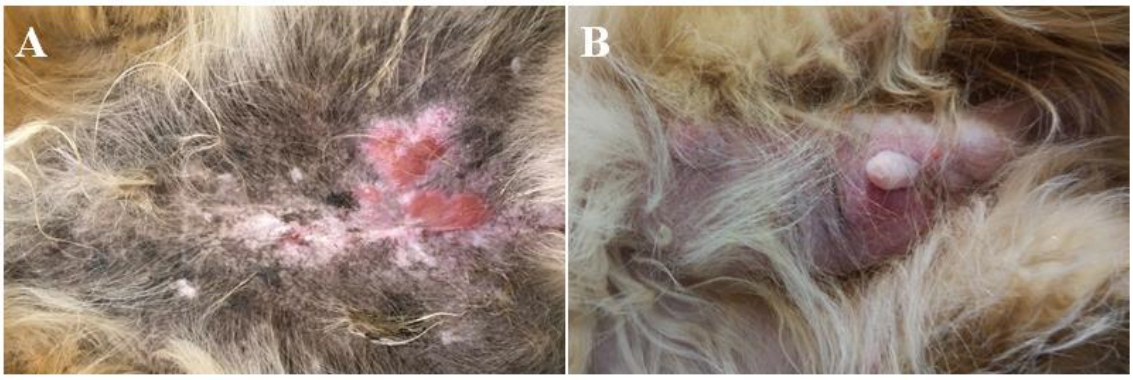

Figura 7. Carcinoma inflamatorio mamario canino con presencia de ulceración cutánea y lesión en forma de placa, sin nódulo tumoral (**A**) y carcinoma inflamatorio mamario canino con presencia de nódulo tumoral (**B**).

6.1.2. Grupos de tratamiento

De las perras incluidas en el estudio, ocho recibieron monoterapia con un inhibidor de la COX-2 y ocho fueron tratadas con terapia multimodal. Los tratamientos recibidos en cada grupo se resumen en la Tabla 6.

Tabla 6. Perras tratadas con cada modalidad de tratamiento y dosis de los fármacos administrados.

Tratamiento	Fármacos administrados	Dosis [a]				
		Media	SEM	Mediana	IQR	Mínimo-máximo
Inhibidor COX-2 (n=8)	Firocoxib (n=6)	4,4	0,2	4,3	0,7	3,8-4,9
	Meloxicam (n=1)	0,08	-	0,08	-	-
	Piroxicam (n=1)	0,26	-	0,26	-	-
Terapia multimodal (n=8)	Inhibidor de la COX-2:					
	Firocoxib (n=7)	4,6	0,2	4,7	0,5	3,7-5,0
	Cimicoxib (n=1)	1,9	-	1,9	-	-
	Toceranib	2,6	0,1	2,6	0,3	2,4-2,9
	Ciclofosfamida [b]	12,5	-	12,5	-	-

Abreviaturas: COX-2, ciclooxigenasa-2; IQR, rango intercuartílico; SEM, error estándar de la media. [a] Dosis indicada en mg/kg, diaria en los inhibidores de la COX-2 y lunes, miércoles y viernes en toceranib y dosis en mg/m^2/día en ciclofosfamida; [b] preparada en fórmula magistral a la dosis indicada.

La dosis administrada de firocoxib no fue significativamente distinta entre ambos grupos de tratamiento (p=0,286). Además, no se observaron diferencias en las características clínicas y patológicas de las perras incluidas en cada grupo, como se indica en la Tabla 7. Las características clínicas e histológicas al diagnóstico, respuesta al tratamiento y supervivencia de cada perra (y su neoplasia) perteneciente al grupo tratado con un inhibidor de la COX-2 y de aquellas que recibieron la terapia multimodal, se indican en las Tablas 8 y 9, respectivamente.

Tabla 7. Características clínicas y patológicas al diagnóstico de las perras (y neoplasias) que recibieron monoterapia con un inhibidor de la COX-2 o terapia multimodal.

Características clínicas y patológicas	Inhibidor COX-2 (n=8)	Terapia multimodal (n=8)	p-valor [a]
Edad (años)			
Media (SEM)	10,2 (0,9)	11,6 (0,6)	0,249
Mediana (IQR)	10,4 (4,9)	11,7 (1,8)	
Mínimo-máximo	6,6-13,9	7,8-13,4	
Peso (kg)			
Media (SEM)	21,0 (3,5)	14,2 (3,0)	0,093
Mediana (IQR)	19,6 (15,0)	10,9 (11,5)	
Mínimo-máximo	9,2- 39,0	7,1-31,5	

(Continúa en la página siguiente; leyenda en la continuación de la tabla)

Tabla 7 (continuación). Características clínicas y patológicas al diagnóstico de las perras (y neoplasias) que recibieron monoterapia con un inhibidor de la COX-2 o terapia multimodal.

Características clínicas y patológicas	Inhibidor COX-2 (n=8)	Terapia multimodal (n=8)	*p*-valor [a]
Raza			
Mestizo	4	4	1,000
Raza pura	4	4	
Castrada en el momento de la presentación del tumor previo	2	5	0,315
Entera	6	3	
Castrada al inicio del tratamiento médico del CIM	6	6	1,000
Entera	2	2	
Parto(s) previo(s) [b]	2	1	1,000
Nulípara	5	4	
Pseudogestación previa [b]	5	3	0,592
No pseudogestación	2	3	
Regularidad de los celos [b]			
Regulares	5	4	1,000
Irregulares	2	2	
Tratamiento previo con progestágenos [b]	0	1	1,000
Sin terapia hormonal previa	7	6	
Forma clínica de CIM			
Secundaria no-quirúrgica	3	3	1,000
Secundaria postquirúrgica	5	5	
Tiempo desde presentación a diagnóstico de CIM (días)			
Media (SEM)	20,9 (4,3)	21,0 (3,7)	0,983
Mediana (IQR)	20,5 (23,8)	17,5 (15,8)	
Mínimo-máximo	5,0-36,0	8,0-40,0	
Presencia de ulceración cutánea	3	3	1,000
Ausencia de ulceración cutánea	5	5	
Afectación de cadenas mamarias			
Unilateral	7	6	1,000
Bilateral	1	2	
Presencia de nódulo mamario	5	2	0,315
Ausencia de nódulo mamario	3	6	
Índice mitótico [b, c]			
Moderado	3	2	0,608
Elevado	4	6	
Pleomorfismo nuclear [b, c]			
Moderado	1	1	1,000
Elevado	6	7	
Presencia de necrosis intratumoral [b]	5	6	1,000
Ausencia de necrosis intratumoral	2	2	

Abreviaturas: CIM, carcinoma inflamatorio mamario canino; COX-2, ciclooxigenasa-2; IQR, rango intercuartílico; SEM, error estándar de la media. [a] Significación estadística de la diferencia entre grupos; [b] datos no disponibles en todos los casos; [c] evaluado en base a los criterios para carcinomas mamarios malignos (Peña *et al.*, 2013).

Tabla 8. Características clínicas e histológicas, respuesta al tratamiento y supervivencia de las perras (y neoplasias) tratadas con inhibidores de la ciclooxigenasa-2.

Variable	P1	P2	P3	P4	P5	P6	P7	P8
Edad (años)	12,5	10,1	7,0	6,6	10,6	12,1	8,9	13,9
Peso (kg)	15,0	24,2	16,5	29,0	39,0	9,2	12,1	22,7
Raza	Mestizo	Mestizo	Beagle	Bóxer	Pastor Alemán	Maltés	Mestizo	Mestizo
Castrada en el momento de presentación del tumor previo	No	No	No	Sí	No	No	No	Si
Castrada al inicio del tratamiento Médico del CIM	No	Si	Sí	Si	No	Si	Si	Si
Parto(s) previo(s)	No	No	No	Si	[b]	No	No	Si
Pseudogestación previa	No	No	Si	Si	[b]	Si	Si	Si
Regularidad de los celos	Regular	Irregular	Regular	Regular	[b]	Irregular	Regular	Regular
Tratamiento previo con progestágenos	No	No	No	No	[b]	No	No	No
Forma clínica de CIM	Secundario, no quirúrgico	Secundario, postquirúrgico	Secundario, postquirúrgico	Secundario, no quirúrgico	Secundario, postquirúrgico	Secundario, postquirúrgico	Secundario, postquirúrgico	Secundario, no quirúrgico
Tiempo desde presentación a diagnóstico (días)	25	16	35	10	30	10	36	5
Presencia de ulceración cutánea	Si	No	Si	Si	No	No	No	No
Afectación de cadenas mamarias	Unilateral	Unilateral	Unilateral	Unilateral	Unilateral	Bilateral	Unilateral	Unilateral
Presencia de nódulo mamario	Si	No	No	Si	Si	Si	No	Si
Tipo histológico	[b]	Carcinoma tubular	Carcinoma y mioepitelioma maligno	Carcinoma anaplásico	Carcinoma tubulo-papilar	Comedo-carcinoma	Carcinoma tubular	Carcinoma tubulo-papilar
Índice mitótico [a]	[b]	Elevado	Elevado	Moderado	Elevado	Elevado	Moderado	Moderado
Pleomorfismo nuclear [a]	[b]	Elevado	Moderado	Elevado	Elevado	Elevado	Elevado	Elevado
Presencia de necrosis intratumoral	[b]	No	Si	Si	Si	Si	Si	No
TP (días)	15	16	15	0	5	15	52	32
TS (días)	35	81	92	11	21	40	160	34

Abreviaturas: CIM, carcinoma inflamatorio mamario canino; P, número de animal; TP, tiempo hasta la progresión; TS, tiempo de supervivencia.
[a] evaluado en base a los criterios para carcinomas mamarios malignos (Peña *et al*., 2013); [b] datos no disponibles.

Tabla 9. Características clínicas e histológicas, respuesta al tratamiento y supervivencia de las perras (y neoplasias) tratadas con terapia multimodal.

Variable	P9	P10	P11	P12	P13	P14	P15	P16
Edad (años)	13,3	12,7	11,4	11,1	13,4	7,8	12,0	10,8
Peso (kg)	9,9	7,1	12,2	11,3	10,5	8,1	22,6	31,5
Raza	Kerry Blue Terrier	Mestizo	Caniche	Mestizo	Mestizo	Schnauzer miniatura	Dálmata	Mestizo
Castrada en el momento de presentación del tumor previo	Si	Si	No	Si	No	Si	No	Si
Castrada al inicio del tratamiento médico del CIM	Si	Si	Si	Si	No	Si	No	Si
Parto(s) previo(s)	No	No	Si	[b]	[b]	No	No	[b]
Pseudogestación previa	Si	No	Si	[b]	Si	No	No	[b]
Regularidad de los celos	Regular	Regular	[b]	[b]	Irregular	Irregular	Regular	Regular
Tratamiento previo con progestágenos	No	No	No	[b]	No	No	No	Si
Forma clínica de CIM	Secundario, no quirúrgico	Secundario, postquirúrgico	Secundario, postquirúrgico	Secundario, postquirúrgico	Secundario, no quirúrgico	Secundario, postquirúrgico	Secundario, no quirúrgico	Secundario, postquirúrgico
Tiempo desde presentación a diagnóstico (días)	40	20	15	27	8	15	30	13
Presencia de ulceración cutánea	No	Si	Si	No	Si	No	No	No
Afectación de cadenas mamarias	Unilateral	Unilateral	Bilateral	Unilateral	Bilateral	Unilateral	Unilateral	Unilateral
Presencia de nódulo mamario	No	No	No	No	Si	Si	No	No
Tipo histológico	Comedo-carcinoma	Carcinoma tubular	Carcinoma anaplásico	Comedo-carcinoma	Carcinoma anaplásico	Carcinoma tubulopapilar	Carcinoma rico en lípidos	Carcinoma sólido
Índice mitótico [a]	Elevado	Elevado	Elevado	Elevado	Moderado	Elevado	Moderado	Elevado
Pleomorfismo nuclear [a]	Elevado	Elevado	Elevado	Elevado	Moderado	Elevado	Elevado	Elevado
Presencia de necrosis intratumoral	Si	Si	Si	Si	Si	Si	No	No
TP (días)	58	106	67	7	92	34	37	30
TS (días)	66	263	165	56	121	71	48	265

Abreviaturas: CIM, carcinoma inflamatorio mamario canino; P, número de animal; TP, tiempo hasta la progresión; TS, tiempo de supervivencia.
[a] evaluado en base a los criterios para carcinomas mamarios malignos (Peña *et al.*, 2013); [b] datos no disponibles.

6.1.3. Respuesta a la terapia

Mientras que en las perras con CIM secundario postquirúrgico, la terapia médica se inició antes de la recurrencia local del tumor, las perras diagnosticadas de CIM secundario no-quirúrgico (n=3 en cada grupo) presentaban enfermedad tumoral macroscópica al inicio de la terapia médica, por lo que en ellas se evaluó la respuesta al tratamiento. Se observó respuesta parcial en una perra tratada con terapia multimodal, cuya duración fue de 37 días. Por tanto, en las perras tratadas con esta terapia la respuesta objetiva fue del 33%. Las otras dos perras que recibieron terapia multimodal presentaron enfermedad estable durante 58 y 92 días, respectivamente. Por lo tanto, se obtuvo beneficio clínico en el 100% de los casos.

Con respecto a la respuesta a la terapia con un inhibidor de la COX-2 en las perras que recibieron este tratamiento en monoterapia, un caso presentó enfermedad estable durante 32 días, mientras que otro presentó dicha estabilización durante 15 días, no llegando por ello al mínimo de 30 días establecido para ser considerada esta respuesta como beneficio clínico. La tercera perra no presentó respuesta al tratamiento. Por lo tanto, no se obtuvo respuesta objetiva en ningún caso, aunque se observó beneficio clínico en un 33% de las perras.

La mediana de duración de la respuesta a la terapia multimodal (58 días -mínimo 37, máximo 92-) fue significativamente mayor a la alcanzada con la monoterapia con un inhibidor de la COX-2 (15 días -mínimo 0, máximo 32-); p=0,025).

6.1.4. Efectos adversos a la terapia

De todas las perras incluidas en el estudio (n=16), un total de 11 presentaron algún efecto adverso a la terapia durante el seguimiento. La incidencia de presentación de al menos un efecto adverso fue significativamente superior en las perras tratadas con terapia multimodal en comparación con aquellas que recibieron monoterapia con un inhibidor de la COX-2 (p=0,026), ya que el 100% (8/8) de las perras que recibieron la terapia multimodal presentaron al menos un efecto adverso, frente al 37,5% (3/8) de las perras tratadas con monoterapia con un inhibidor de la COX-2. Sin embargo, no hubo diferencias estadísticamente significativas entre los grupos de tratamiento con respecto al número de perras con efectos adversos graves (37,5% (3/8) de las perras tratadas con terapia multimodal y 12,5% (1/8) de aquellas que recibieron monoterapia con un inhibidor de la COX-2; p=0,569).

La presencia de efectos adversos provocó en algunos casos la retirada del tratamiento; 3 perras tratadas con terapia multimodal precisaron la suspensión temporal de la administración de los fármacos antineoplásicos; mientras que, en 3 perras, 2 tratadas con terapia multimodal y una

con firocoxib en monoterapia, fue necesaria la retirada definitiva del tratamiento transcurridos 51, 151 y 10 días desde el inicio de la terapia, respectivamente. Estas tres últimas perras fallecieron o fueron eutanasiadas debido a la progresión del CIM y la consecuente mala calidad de vida a los 5, 14 y 1 día tras la retirada definitiva de la terapia antineoplásica, respectivamente.

Los efectos adversos observados en las perras que recibieron monoterapia con un inhibidor de la COX-2 se resumen en la Tabla 10. La mayoría de los efectos adversos (un 75%) fueron categorizados como leves o moderados. Un 25% de los eventos observados fueron considerados graves, presentándose todos en el mismo animal, que precisó la retirada definitiva de la terapia y tratamiento de soporte (maropitant, metronidazol y probióticos).

Tabla 10. Efectos adversos presentados en las perras que recibieron monoterapia con un inhibidor de la COX-2.

Tipo de efecto adverso		**Gravedad (1-5) [a]**	**Tiempo de tratamiento**	**N.º perra**
Gastrointestinal	Hiporexia/ anorexia (n=1)	3	10 días	P4 [b]
	Nausea (n=1)	1	2 días	P4
	Vómitos (n=2)	1	2 días 30 días	P4 P8
	Diarrea (n=1)	1	1 día	P8
	Enteritis (n=1)	3	10 días	P4 [b]
Hematológico	Anemia (n=1)	2	32 días	P8
	Elevación de ALP (n=1)	1	28 días	P3

Abreviaturas: ALP, fosfatasa alcalina. [a] en base a los criterios del *Veterinary Cooperative Oncology Group* v.1.0 (VCOG, 2016); [b] terapia suspendida de forma definitiva a consecuencia del efecto adverso.

Los efectos adversos observados en las perras tratadas con terapia multimodal se indican en la Tabla 11. Según el tipo de toxicidad, un caso presentó únicamente toxicidad gastrointestinal, 3 casos presentaron sólo alteraciones hematológicas, 3 presentaron toxicidad gastrointestinal y hematológica, y un caso mostró toxicidad gastrointestinal y letargia.

Cabe destacar que la perra con trombocitopenia de grado 3 (P9) presentaba un bajo número de plaquetas (grado 1) antes del inicio del tratamiento. Asimismo, la perra con hipoalbuminemia de grado 2 (P10) tenía un grado 1 de hipoalbuminemia al diagnóstico.

De los efectos adversos categorizados del grupo de tratamiento multimodal, se presentaron un total de 19 efectos leves o moderados y 5 graves, lo que supone un 21% de eventos graves. Estos efectos adversos graves se presentaron en 3 perras (P9, P11 y P12). Cabe añadir que la linfopenia y la monocitopenia no se categorizan en los criterios del *Veterinary Cooperative Oncology Group* v.1.0. (VCOG, 2016).

Tabla 11. Efectos adversos observados en las perras tratadas con terapia multimodal.

Tipo de efecto adverso		Gravedad (1-5) [a]	Tiempo de tratamiento	N.º perra
Gastrointestinal	Hiporexia/ anorexia (n=4)	1	25 días	P13 [c]
		2	30 días	P15 [c]
			46 días	P12
		3	151 días	P11 [b]
	Vómitos (n=4)	1	30 días	P15 [c]
			41 días	P12
			25 días	P13 [c]
		3	151 días	P11 [b]
	Diarrea (n=5)	1	30 días	P15 [c]
			46 días	P12
			60 días	P13
		2	59 días	P16 [c]
		3	151 días	P11 [b]
Hematológico	Anemia (n=2)	1	206 días	P10
			35 días	P9
	Neutropenia (n=1)	1	21 días	P9
	Linfopenia (n=3)	-[d]	79 días	P16
			37 días	P15
			51 días	P12
	Monocitopenia (n=1)	-[d]	79 días	P16
	Trombocitopenia (n=2)	1	58 días	P14
		3	21 días	P9
	Hipoalbuminemia (n=2)	1	37 días	P15
		2	206 días	P10
	Elevación de urea (n=2)	2	206 días	P10
		3	51 días	P12 [b]
	Elevación de creatinina (n=1)	2	51 días	P12 [b]
Letargia (n=1)		1	1 día	P13

[a] en base a los criterios del *Veterinary Cooperative Oncology Group* v.1.0 (VCOG, 2016); [b] terapia suspendida de forma definitiva a consecuencia del efecto adverso; [c] terapia suspendida temporalmente a consecuencia del efecto adverso; [d] la guía utilizada no establece grados para estos efectos adversos.

La suspensión temporal del tratamiento se realizó en perras con más de un efecto adverso gastrointestinal de grado 1 o con un efecto adverso digestivo de grado 2. Esta retirada temporal fue necesaria en 3 perras (P13, P15 y P16), en las que se realizó una discontinuación del tratamiento médico de 12, 10 y 17 días, respectivamente, hasta la normalización del estado

clínico, junto a la administración de terapia de soporte (maropitant (n=2), metronidazol (n=1), y probióticos (n=2)). Tras la reintroducción de la terapia, no fue necesaria una nueva retirada del tratamiento en estos casos. La perra P12 presentó toxicidad gastrointestinal, posiblemente como consecuencia de una enfermedad renal crónica, a los 51 días de tratamiento, siendo necesaria la retirada definitiva de la terapia antineoplásica. Además, la perra P11 desarrolló toxicidad gastrointestinal grave a los 151 días de terapia, a pesar de no haber presentado efectos adversos previos, lo que dio lugar a la retirada del tratamiento de forma definitiva.

6.1.5. Supervivencia de los animales

6.1.5.1. Tiempos de supervivencia de todos los animales incluidos

En los 16 animales incluidos se calculó el TS y el TP. Además, en las perras tratadas mediante mastectomía (aquellas con CIM secundario postquirúrgico (n=10)), que iniciaron la terapia médica antes de la aparición de recurrencia local del tumor, se calculó el TLE. Los datos de estos periodos de tiempo en todas las perras incluidas se indican en la Tabla 12. La causa de la muerte fue, en todos los casos, la progresión tumoral o la eutanasia humanitaria debido a una mala calidad de vida por el crecimiento tumoral.

Tabla 12. Resultados, en días, del tiempo de supervivencia, tiempo hasta la progresión y tiempo libre de enfermedad de todas las perras incluidas en el estudio.

	Media	SEM	Mediana	IQR	Mínimo-máximo
TS	95,6	19,9	68,5	114,0	11,0-265,0
TP	36,3	7,8	31,0	41,5	0,0-106,0
TLE	34,7	10,1	23,0	42,8	5,0-106,0

Abreviaturas: IQR, rango intercuartílico; SEM, error estándar de la media; TLE, tiempo libre de enfermedad; TP, tiempo hasta la progresión; TS, tiempo de supervivencia.

6.1.5.2. Tiempos de supervivencia en los grupos de tratamiento

Los tiempos de supervivencia TS, TP y TLE de las perras incluidas en ambos grupos de tratamiento se indican en la Tabla 13. Se ha observado que aquellas perras tratadas con la terapia multimodal presentaron un TS (Figura 8) y TP significativamente mayores que las perras que recibieron monoterapia con un inhibidor de la COX-2 (Tabla 13).

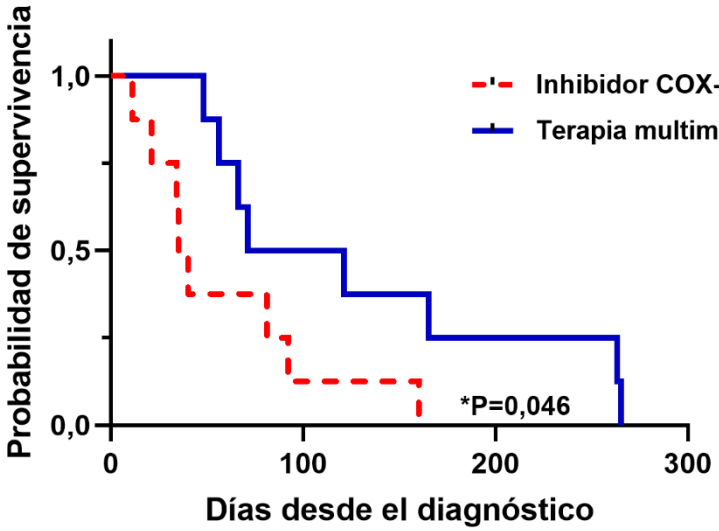

Figura 8. Curva de supervivencia de Kaplan-Meier de las perras con diagnóstico de CIM tratadas con un inhibidor de la COX-2 en monoterapia o con una combinación de toceranib, quimioterapia metronómica con ciclofosfamida y un inhibidor de la COX-2 (terapia multimodal). **p*-valor, significación estadística de la diferencia entre grupos.

Tabla 13. Comparación del tiempo de supervivencia, tiempo hasta la progresión y tiempo libre de enfermedad en días entre grupos de tratamiento.

		Media	SEM	Mediana	IQR	Mínimo-máximo	*p*-valor [a]
TS							
	Inhibidor COX-2	59,3	17,5	37,5	65,0	11,0-160,0	**0,046**
	Terapia multimodal	131,9	32,0	96,0	180,0	48,0-265,0	
TP							
	Inhibidor COX-2	18,8	5,8	15,0	20,5	0,0-52,0	**0,010**
	Terapia multimodal	53,9	11,8	47,5	54,8	7,0-106,0	
TLE							
	Inhibidor COX-2	20,6	8,1	15,0	24,0	5,0-52,0	0,139
	Terapia multimodal	48,8	17,2	34,0	68,0	7,0-106,0	

Abreviaturas: IQR, rango intercuartílico; SEM, error estándar de la media; TLE, tiempo libre de enfermedad; TP, tiempo hasta la progresión; TS, tiempo de supervivencia. [a] Significación estadística de la diferencia entre grupos; en **negrita** los *p*-valor inferiores a 0,05.

Además, se evaluó si las perras que no presentaban recurrencia tumoral, desarrollo de enfermedad metastásica evidente o enfermedad progresiva local a los 30 días del inicio del tratamiento médico presentaban diferencias con aquellas que sí desarrollaron progresión de la enfermedad neoplásica a los 30 días, independientemente de la terapia médica recibida. Se observó que las perras sin progresión tumoral tras 30 días de terapia presentaban un TS (Figura

9), TP y TLE significativamente más prolongados que aquellas con progresión tumoral (p=0,018, p<0,001 y p=0,002, respectivamente) (Tabla 14).

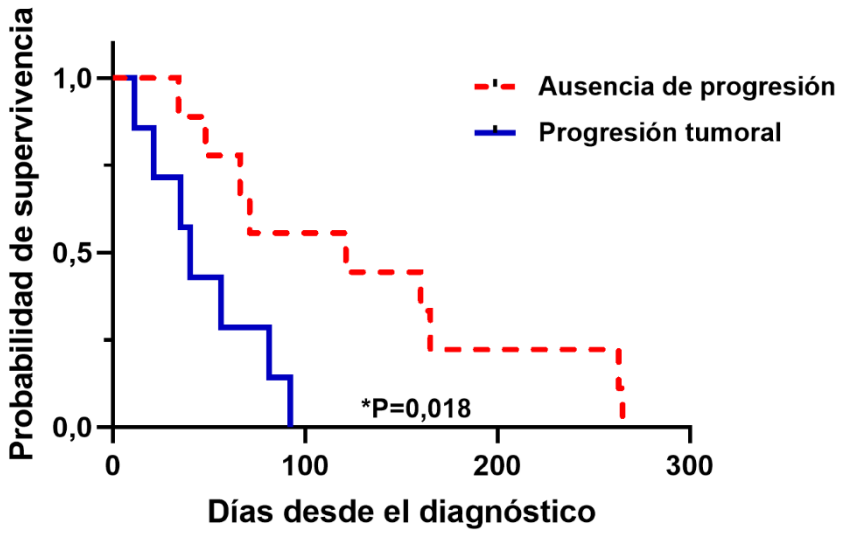

Figura 9. Curva de supervivencia de Kaplan-Meier de las perras que presentaron enfermedad progresiva local, desarrollo de metástasis o recurrencia tras 30 días de terapia (progresión tumoral) frente a aquellas que no presentaron progresión de la enfermedad neoplásica (ausencia de progresión). *p-valor, significación estadística de la diferencia entre grupos.

Tabla 14. Resultados en días del tiempo de supervivencia, tiempo hasta la progresión y tiempo libre de enfermedad en aquellas perras con ausencia de progresión de la enfermedad tumoral a los 30 días del inicio del tratamiento médico, frente a aquellas con progresión tumoral.

		Media	SEM	Mediana	IQR	Mínimo-máximo	p-valor [a]
TS							
	Ausencia de progresión	132,6	29,2	121,0	157,0	34,0-265,0	**0,018**
	Progresión tumoral	48,0	11,4	40,0	60,0	11,0-92,0	
TP							
	Ausencia de progresión	56,4	9,2	52,0	46,5	30,0-106,0	**<0,001**
	Progresión tumoral	10,4	2,4	15,0	10,0	0,0-16,0	
TLE							
	Ausencia de progresión	57,8	13,7	52,0	54,5	30,0-106,0	**0,002**
	Progresión tumoral	11,6	2,3	15,0	9,5	5,0-16,0	

Abreviaturas: IQR, rango intercuartílico; SEM, error estándar de la media; TLE, tiempo libre de enfermedad; TP, tiempo hasta la progresión; TS, tiempo de supervivencia. [a] Significación estadística de la diferencia entre grupos; en **negrita** los p-valor inferiores a 0,05.

6.1.5.3. Relación entre las variables clínicas e histológicas y los tiempos de supervivencia

En las Tablas 15, 16 y 17, respectivamente, se muestran los tiempos de supervivencia TS, TP y TLE en relación con las distintas variables clínicas e histológicas. Se observó que la mediana del TS fue significativamente mayor en las perras tratadas con cirugía antes de la terapia médica (forma secundaria postquirúrgica) en comparación con aquellas en las que no se realizó mastectomía antes del inicio del tratamiento médico (forma secundaria no-quirúrgica). Además, las perras con presencia de nódulo tumoral mamario presentaron un TS significativamente inferior que las perras que carecían de este y presentaban únicamente lesiones en forma de placa (Tabla 15).

Tabla 15. Relación entre las variables clínicas e histológicas y el tiempo de supervivencia de las perras.

Variables clínicas e histológicas		Tiempo de supervivencia (días)					*p*-valor [a]
		Media	SEM	Mediana	IQR	Mínimo-máximo	
Edad	< 10 años	83,5	30,7	81,5	117,0	11,0-160,0	0,750
	≥ 10 años	99,6	25,1	61,0	117,8	21,0-265,0	
Peso	< 10 kg	110,0	51,5	68,5	168,5	40,0-263,0	0,910
	≥ 10 kg	90,8	21,7	68,5	116,0	11,0-265,0	
Raza	Mestizo	126,9	33,5	101,0	197,0	34,0-265,0	0,152
	Raza pura	64,3	17,2	57,0	61,5	11,0-165,0	
Castrada en presentación del tumor previo		109,3	40,6	66,0	229,0	11,0-265,0	0,573
Entera		84,8	18,0	81,0	103,0	21,0-165,0	
Castrada al inicio de la terapia médica del CIM		108,7	24,8	76,0	119,8	11,0-265,0	0,162
Entera		56,3	22,3	41,5	78,3	21,0-121,0	
Parto(s) previo(s)		70,0	48,0	34,0	-11,0	11,0-165,0	0,626
Nulípara		95,1	24,4	71,0	82,0	35,0-263,0	
Pseudogestación previa		86,1	20,7	79,0	114,8	11,0-165,0	0,735
No pseudogestación		99,6	41,7	71,0	130,5	35,0-263,0	
Regularidad de los celos							0,647
	Regulares	108,2	32,7	66,0	177,0	11,0-265,0	
	Irregulares	78,3	16,7	76,0	63,3	40,0-121,0	
Tratamiento previo con progestágenos (n=1)		265,0	-	265,0	-	-	-
Sin tratamiento previo		91,3	19,5	71,0	103,0	11,0-263,0	
Forma clínica de CIM							**0,038**
	No-quirúrgica	52,5	15,6	41,5	51,5	11,0-121,0	
	Postquirúrgica	121,4	27,9	86,5	137,5	21,0-265,0	

(Continúa en la página siguiente; leyenda en la continuación de la tabla)

Tabla 15 (continuación). Relación entre las variables clínicas e histológicas y el tiempo de supervivencia de las perras.

Variables clínicas e histológicas	Tiempo de supervivencia (días)					*p*-valor [a]
	Media	SEM	Mediana	IQR	Mínimo-máximo	
Presencia de ulceración	114,5	37,5	106,5	160,5	11,0-263,0	0,597
Ausencia de ulceración	84,2	23,5	61,0	62,3	21,0-265,0	
Tipo de afectación						
Unilateral	92,5	23,5	66,0	91,5	11,0-265,0	0,738
Bilateral	108,7	36,6	121,0	-40,0	40,0-165,0	
Nódulo mamario presente	47,6	14,1	35,0	50,0	11,0-121,0	**0,009**
Ausencia nódulo	132,9	28,4	92,0	153,0	48,0-265,0	
Índice mitótico						
Moderado	74,8	28,1	48,0	118,0	11,0-160,0	0,299
Elevado	112,0	28,0	76,0	137,5	21,0-265,0	
Pleomorfismo nuclear						
Moderado	106,5	14,5	106,5	-92,0	92,0-121,0	0,839
Elevado	98,5	24,1	66,0	125,5	11,0-265,0	
Presencia de necrosis	96,9	22,7	71,0	120,0	11,0-263,0	0,629
Ausencia de necrosis	107,0	53,6	64,5	181,5	34,0-265,0	

Abreviaturas: CIM, carcinoma inflamatorio mamario canino; IQR, rango intercuartílico; SEM, error estándar de la media. [a] Significación estadística de la diferencia entre grupos; en **negrita** los *p*-valor inferiores a 0,05.

Tabla 16. Relación entre las variables clínicas e histológicas y el tiempo hasta la progresión de las perras incluidas en el estudio.

Variables clínicas e histológicas		Tiempo hasta la progresión (días)					*p*-valor [a]
		Media	SEM	Mediana	IQR	Mínimo-máximo	
Edad	< 10 años	25,3	11,3	24,5	43,8	0,0-52,0	0,349
	≥ 10 años	40,0	9,7	31,0	49,8	5,0-106,0	
Peso	< 10 kg	53,3	19,7	46,0	74,3	15,0-106,0	0,214
	≥ 10 kg	30,7	8,0	23,0	39,3	0,0-92,0	
Raza	Mestizo	43,8	13,1	31,0	66,8	7,0-106,0	0,388
	Raza pura	28,9	8,6	24,5	45,3	0,0-67,0	
Castrada en presentación del tumor previo		38,1	13,4	32,0	51,0	0,0-106,0	0,801
Entera		34,9	10,0	16,0	44,5	5,0-92,0	
Castrada al inicio de la terapia médica del CIM		36,0	8,7	31,0	41,5	0,0-106,0	0,999
Entera		37,3	19,4	26,0	70,8	5,0-92,0	
Parto(s) previo(s)		33,0	19,3	32,0	0,0	0,0-67,0	0,874
Nulípara		38,7	10,1	34,0	40,0	15,0-106,0	

(Continúa en la página siguiente; leyenda en la continuación de la tabla)

Tabla 16 (continuación). Relación entre las variables clínicas e histológicas y el tiempo hasta la progresión de las perras incluidas en el estudio.

Variables clínicas e histológicas	Tiempo hasta la progresión (días)					*p*-valor [a]
	Media	SEM	Mediana	IQR	Mínimo-máximo	
Pseudogestación previa	41,4	11,0	42,0	49,8	0,0-92,0	0,757
No pseudogestación	41,6	16,7	34,0	56,0	15,0-106,0	
Regularidad de los celos						
Regulares	38,3	10,4	32,0	40,0	0,0-106,0	0,894
Irregulares	39,3	18,1	25,0	62,3	15,0-92,0	
Tratamiento previo con progestágenos (n=1)	30,0	-	30,0	-	-	-
Sin tratamiento previo	41,5	8,9	34,0	47,5	0,0-106,0	
Forma clínica de CIM						
No-quirúrgica	39,0	13,3	34,5	55,3	0,0-92,0	0,904
Postquirúrgica	34,7	10,1	23,0	42,8	5,0-106,0	
Presencia de ulceración	49,2	18,4	41,0	84,3	0,0-106,0	0,139
Ausencia de ulceración	28,6	5,7	31,0	27,8	5,0-58,0	
Tipo de afectación						
Unilateral	31,3	7,9	30,0	33,5	0,0-106,0	0,326
Bilateral	58,0	22,7	67,0	-15,0	15,0-92,0	
Nódulo mamario presente	27,6	11,7	15,0	29,0	0,0-92,0	0,281
Ausencia nódulo	43,1	10,5	37,0	47,0	7,0-106,0	
Índice mitótico						
Moderado	42,6	15,0	37,0	56,0	0,0-92,0	0,844
Elevado	35,3	10,3	23,0	47,3	5,0-106,0	
Pleomorfismo nuclear						
Moderado	53,5	38,5	53,5	-15,0	15,0-92,0	0,624
Elevado	35,3	8,2	32,0	44,0	0,0-106,0	
Presencia de necrosis	41,0	11,1	34,0	60,0	0,0-106,0	0,395
Ausencia de necrosis	28,8	4,5	31,0	16,3	16,0-37,0	

Abreviaturas: CIM, carcinoma inflamatorio mamario canino; IQR, rango intercuartílico; SEM, error estándar de la media. [a] Significación estadística de la diferencia entre grupos.

Tabla 17. Relación entre las variables clínicas e histológicas y el tiempo libre de enfermedad de las perras con CIM secundario postquirúrgico (n=10).

Variables clínicas e histológicas	Tiempo libre de enfermedad (días)					*p*-valor [a]
	Media	SEM	Mediana	IQR	Mínimo-máximo	
Edad < 10 años	33,7	10,7	34,0	-15,0	15,0-52,0	0,970
≥ 10 años	35,1	14,3	16,0	60,0	5,0-106,0	
Peso < 10 kg	51,7	27,7	34,0	-15,0	15,0-106,0	0,307
≥ 10 kg	27,4	9,0	16,0	45,0	5,0-67,0	
Raza Mestizo	42,2	17,7	30,0	67,5	7,0-106,0	0,496
Raza pura	27,2	11,0	15,0	40,5	5,0-67,0	
Castrada en presentación del tumor previo	44,3	21,4	32,0	75,3	7,0-106,0	0,478
Entera	28,3	10,2	15,5	43,3	5,0-67,0	
Castrada al inicio de la terapia médica del CIM	38,0	10,7	30,0	44,5	7,0-106,0	-
Entera (n=1)	5,0	-	5,0	-	-	
Parto(s) previo(s) (n=1)	67,0	-	67,0	-	-	-
Nulípara	39,7	14,6	25,0	50,5	15,0-106,0	
Pseudogestación previa	37,3	13,2	33,5	48,3	15,0-67,0	0,500
No pseudogestación	52,0	27,5	34,0	-16,0	16,0-106,0	
Regularidad de los celos						
Regulares	50,8	19,9	41,0	73,8	15,0-106,0	0,260
Irregulares	21,7	6,2	16,0	-15,0	15,0-34,0	
Tratamiento previo con progestágenos (n=1)	30,0	-	30,0	-	-	-
Sin tratamiento previo	43,6	12,9	34,0	52,0	15,0-106,0	
Presencia de ulceración	62,7	26,4	67,0	-15,0	15,0-106,0	0,086
Ausencia de ulceración	22,7	6,4	16,0	27,0	5,0-52,0	
Tipo de afectación						
Unilateral	33,1	11,8	23,0	38,5	5,0-106,0	0,769
Bilateral	41,0	26,0	41,0	-15,0	15,0-67,0	
Nódulo mamario presente	18,0	8,5	15,0	-5,0	5,0-34,0	0,212
Ausencia nódulo	41,9	13,4	30,0	52,0	7,0-106,0	
Índice mitótico						
Moderado (n=1)	52,0	-	52,0	-	-	-
Elevado	32,8	11,1	16,0	39,5	5,0-106,0	
Pleomorfismo nuclear						
Moderado (n=1)	15,0	-	15,0	-	-	-
Elevado	36,9	11,1	30,0	48,5	5,0-106,0	
Presencia de necrosis	37,6	12,5	24,5	54,3	5,0-106,0	0,593
Ausencia de necrosis	23,0	7,0	23,0	-16,0	16,0-30,0	

Abreviaturas: IQR, rango intercuartílico; SEM, error estándar de la media. [a] Significación estadística de la diferencia entre grupos.

6.2. EVALUACIÓN DE LA VACUNACIÓN *IN SITU* CON NANOPARTÍCULAS VACÍAS SIMILARES AL VIRUS DEL MOSAICO DEL CAUPÍ EN CÁNCER INFLAMATORIO MAMARIO CANINO

6.2.1. Animales y grupos de tratamiento

Un total de diez perras con diagnóstico de CIM fueron incluidas. Cinco de ellas fueron tratadas con nanopartículas vacías similares al CPMV (grupo eCPMV) junto con terapia multimodal antineoplásica (descrita en el estudio 1). Las cinco perras restantes, aquellas cuyos propietarios declinaron el tratamiento con eCPMV, recibieron únicamente terapia multimodal (grupo control) basada en la combinación de firocoxib, ciclofosfamida a dosis bajas y toceranib. Las características clínicas de las perras incluidas en cada grupo de tratamiento y su comparativa se indican en la Tabla 18.

Tabla 18. Comparación de las características clínicas y patológicas de las perras con CIM tratadas con eCPMV (grupo eCPMV) y aquellas no tratadas con esta terapia (grupo control).

Características clínicas y patológicas	Grupo eCPMV (n=5)	Grupo control (n=5)	*p*-valor [a]
Edad (años)			
Media (SEM)	11,6 (0,5)	11,8 (1,0)	0,869
Mediana (IQR)	11,0 (2,0)	13,0 (4,3)	
Mínimo-máximo	10,7-13,5	8,9-14,2	
Peso (kg)			
Media (SEM)	12,8 (3,9)	12,2 (3,5)	0,834
Mediana (IQR)	10,3 (15,9)	9,3 (10,6)	
Mínimo-máximo	2,7-25,6	7,6-26,2	
Raza			
Mestizo	2	2	1,000
Raza pura	3	3	
Forma clínica de CIM			
Primaria	1	-	1,000
Secundaria	4	5	
Tipo histológico			
Simple	4	4	0,368
Asociado a conductos	0	1	
Tipo especial	1	0	

Abreviaturas: CIM, carcinoma inflamatorio mamario canino; IQR, rango intercuartílico; SEM, error estándar de la media. [a] Significación estadística de la diferencia entre grupos.

Todos los animales incluidos presentaban enfermedad neoplásica macroscópica en las cadenas mamarias, con un diagnóstico histológico de carcinoma de grado histológico de

malignidad III, con invasión de los vasos linfáticos de la dermis superficial y afectación metastásica de los linfonodos regionales confirmada histológicamente. Sin embargo, ningún caso presentaba imagen compatible con metástasis a distancia en las pruebas de diagnóstico por imagen.

El tamaño tumoral fue valorado, por un lado, teniendo en cuenta la suma de los diámetros mayores de las lesiones neoplásicas y, por otra parte, estimando el volumen tumoral (en base a la fórmula descrita en el apartado 5.4.). Los datos al diagnóstico relativos al diámetro y volumen tumorales en las perras de cada grupo de tratamiento se indican en la Tabla 19.

Tabla 19. Tamaño de los CIM en cada grupo de tratamiento.

	Grupo eCPMV (n=5)	**Grupo control (n=5)**	***p*-valor [a]**
Diámetro mayor (cm) [b]			
Media (SEM)	14,3 (2,7)	6,6 (2,0)	0,095
Mediana (IQR)	15,7 (8,9)	5,0 (7,0)	
Mínimo-máximo	3,9-19,6	3,0-14,0	
Volumen tumoral (cm^3) [b]			
Media (SEM)	56,3 (16,5)	67,6 (46,3)	0,548
Mediana (IQR)	52,7 (64,5)	30,6 (130,3)	
Mínimo-máximo	4,3-104,2	9,4-252,0	

Abreviaturas: IQR, rango intercuartílico; SEM, error estándar de la media. [a] Significación estadística de la diferencia entre grupos; [b] medición del tumor mamario o suma de mediciones de los tumores presentes en caso de presentarse más de una masa neoplásica.

Los datos individualizados de cada perra incluida en los grupos eCPMV y control se muestran en las Tablas 20 y 21, respectivamente.

De las cinco perras tratadas con eCPMV, tres presentaban una única lesión tumoral (perras P3, P4 y P5), mientras que dos casos presentaban dos lesiones tumorales individuales (perras P1 y P2), siendo ambas lesiones mamarias histológicamente similares. En la perra P1, el tratamiento intratumoral con eCPMV se realizó únicamente en la lesión de mayor tamaño en las primeras dos inoculaciones y, posteriormente, se trataron ambas masas mamarias. En la perra P2, ambas masas mamarias se trataron desde el inicio (Tabla 22).

Tabla 20. Variables clínicas y patológicas de las perras con CIM tratadas con eCPMV.

Variable	P1	P2	P3	P4	P5
Edad (años)	11,0	13,5	10,7	10,7	11,9
Peso (kg)	10,3	25,6	8,2	17,0	2,7
Raza	Mestizo	Mestizo	Caniche	Kerry Blue Terrier	Bichón de pelo rizado
Diámetro mayor (cm) [a]	15,1	15,7	19,6	17,3	3,9
Volumen tumoral (cm^3) [a]	74,8	45,7	104,2	52,7	4,3
Forma clínica de CIM	Primario	Secundario	Secundario	Secundario	Secundario
GHM	III	III	III	III	III
Tipo histológico	Tipo especial	Simple	Simple	Simple	Simple
Subtipo histológico	Carcinoma rico en lípidos	Carcinoma anaplásico	Comedo-carcinoma	Carcinoma micropapilar invasivo	Comedo-carcinoma
ILVds	Si	Si	Si	Si	Si
LN	Si	Si	Si	Si	Si
TS (días)	174	156	109	165	67

Abreviaturas: CIM, carcinoma inflamatorio mamario canino; GHM, grado histológico de malignidad; ILVds, invasión linfovascular en la dermis superficial; LN, afectación metastásica del linfonodo regional; P, número de perra; TS, tiempo de supervivencia. [a] mediciones del tumor o suma de mediciones de tumores presentes.

Tabla 21. Variables clínicas y patológicas de las perras con CIM incluidas en el grupo control.

Variable	P6	P7	P8	P9	P10
Edad (años)	13,0	14,2	9,7	13,0	8,9
Peso (kg)	26,2	7,6	10,3	9,3	7,7
Raza	Mestizo	Maltés	Mestizo	Schnauzer miniatura	Caniche
Diámetro mayor (cm) [a]	14,0	7,0	4,0	5,0	3,0
Volumen tumoral (cm^3) [a]	252,0	14,0	32,0	30,6	9,4
Forma clínica de CIM	Secundario	Secundario	Secundario	Secundario	Secundario
GHM	III	III	III	III	III
Tipo histológico	Asociado a conductos	Simple	Simple	Simple	Simple
Subtipo histológico	Carcinoma ductal	Comedo-carcinoma	Carcinoma tubular	Comedo-carcinoma	Carcinoma tubulopapilar
ILVds	Si	Si	Si	Si	Si
LN	Si	Si	Si	Si	Si
TS (días)	27	40	132	63	73

Abreviaturas: CIM, carcinoma inflamatorio mamario canino; GHM, grado histológico de malignidad; ILVds, invasión linfovascular en la dermis superficial; LN, afectación metastásica del linfonodo regional; P, número de perra; TS, tiempo de supervivencia. [a] mediciones del tumor o suma de mediciones de tumores presentes.

Todas las perras tratadas con nanopartículas recibieron, al menos, dos dosis de tratamiento. Dos perras recibieron únicamente dos dosis (P3 y P5), una recibió un total de tres dosis (P4) y dos perras recibieron un total de siete y ocho inoculaciones (P2 y P1, respectivamente). Dos perras recibieron sólo dos y tres dosis debido a la imposibilidad para acudir a más revisiones por parte de los propietarios (P3 y P4, respectivamente). La perra P2 recibió el tratamiento con eCPMV hasta su fallecimiento. Por último, las perras P1 y P5 recibieron el tratamiento con nanopartículas hasta la extirpación quirúrgica de las lesiones mamarias. Las dosis de eCPMV administradas en cada perra y día de tratamiento se indican en la Tabla 22. El día de la tercera revisión (días específicos indicados en la Tabla 24), en todas las perras, excepto en la perra P5, se inició la administración de la terapia multimodal. Las perras P1 y P2 se comentan con más extensión en el apartado 6.2.2.

En dos perras, el tratamiento con eCPMV dio lugar a una reducción del tamaño tumoral suficiente para permitir la extirpación quirúrgica de las masas mamarias después de dos y ocho inoculaciones (P5 y P1, respectivamente). Por ello, la perra P5 no recibió terapia multimodal antes de la cirugía, si no que esta se administró después de la cirugía de forma adyuvante.

Tabla 22. Dosis de nanopartículas eCPMV administradas por vía intratumoral a cada perra con CIM en cada día de tratamiento. En las perras con dos lesiones tumorales, se diferencia la dosis en cada una de ellas.

Perra/ tumor		**Dosis de nanopartículas en cada inoculación (mg)**							
		1ª	**2ª**	**3ª**	**4ª**	**5ª**	**6ª**	**7ª**	**8ª**
1	Tumor 1	0,20	0,20	0,20	0,20	0,20	0,20	0,20	0,20
	Tumor 2	-	-	0,20	0,20	0,20	0,20	0,20	0,20
2	Tumor 1	0,35	0,35	0,35	0,35	0,35	0,35	0,35	
	Tumor 2	0,05	0,05	0,05	0,05	0,05	0,05	0,05	
3		0,4	0,4						
4		0,4	0,4	0,4					
5		0,2	0,2						

Con respecto a las variables analíticas en el momento del diagnóstico y durante el seguimiento de los animales, cabe señalar que no existieron diferencias estadísticamente significativas en los valores de la serie roja, en el recuento de plaquetas ni en la bioquímica sanguínea entre ambos grupos de tratamiento al diagnóstico. Sin embargo, los recuentos al diagnóstico de leucocitos totales, neutrófilos maduros o segmentados y monocitos fueron significativamente mayores en las perras tratadas con eCPMV en comparación con aquellas incluidas en el grupo control (Tabla 23).

Tabla 23. Variables analíticas de las perras incluidas en cada grupo de tratamiento en el momento del diagnóstico del CIM.

	Grupo de tratamiento	Media	SEM	Mediana	IQR	Mínimo-máximo	*p*-valor [a]
Hematocrito (%)	eCPMV Control	43,7 45,8	3,4 3,9	44,3 45,3	14,4 14,8	34,4-53,5 35,1-59,2	0,681
Hemoglobina (g/dL)	eCPMV Control	14,3 15,4	1,0 1,4	13,0 15,5	4,1 5,2	12,4-17,3 11,2-20,0	0,527
Hematíes ($x10^6$/µL)	eCPMV Control	6,4 6,8	0,4 0,5	6,3 6,9	1,6 1,8	5,6-7,4 5,3-8,3	0,575
Plaquetas ($x10^3$/µL)	eCPMV Control	410,3 239,4	76,1 49,5	425,5 271,0	285,3 217,0	237,0-553,0 115,0-357,0	0,142
Leucocitos totales ($x10^3$/µL)	eCPMV Control	12,5 7,9	1,3 0,6	11,4 7,4	4,8 2,3	10,3-17,3 6,5-10,0	**0,013**
Neutrófilos maduros ($x10^3$/µL)	eCPMV Control	9,9 5,7	1,1 0,2	9,2 5,7	3,7 1,0	7,8-14,3 5,0-6,3	**0,009**
Neutrófilos inmaduros (por µL)	eCPMV Control	0,0 40,8	0,0 26,5	0,0 0,0	0,0 102,0	0,0-0,0 0,0-130,0	0,136
Linfocitos (por µL)	eCPMV Control	1144,6 1530,0	334,7 387,7	1133,0 1640,0	1229,0 1523,0	206,0-2270,0 520,0-2800,0	0,473
Monocitos (por µL)	eCPMV Control	1073,6 292,4	85,3 78,4	980,0 222,0	355,0 240,0	912,0-1339,0 164,0-600,0	**0,009**
Eosinófilos (por µL)	eCPMV Control	323,0 332,0	164,4 109,4	240,0 288,0	687,5 352,0	0,0-860,0 74,0-738,0	0,600
Glucosa (mg/dL)	eCPMV Control	97,2 96,5	6,1 5,6	95,0 96,5	25,5 21,0	79,0-113,0 85,0-108,0	0,712
Urea (mg/dL)	eCPMV Control	24,2 30,5	7,4 2,7	19,0 29,0	21,0 10,0	11,0-53,0 26,0-38,0	0,135
Creatinina (mg/dL)	eCPMV Control	0,9 0,9	0,1 0,1	0,8 0,9	0,5 0,3	0,6-1,1 0,7-1,1	0,802
Proteínas totales (g/dL)	eCPMV Control	7,4 6,4	0,4 0,3	7,0 6,4	1,6 1,0	6,6-8,6 5,9-7,0	0,110
ALT (U/L)	eCPMV Control	87,6 41,2	47,4 8,3	34,0 38,0	176,0 30,8	9,0-261,0 25,0-64,0	0,806

Abreviaturas: ALT, alanina aminotransferasa; IQR, rango intercuartílico; SEM, error estándar de la media. [a] Significación estadística de la diferencia entre grupos; en **negrita** los *p*-valor inferiores a 0,05.

De forma individual, una perra de cada grupo de tratamiento (perras P2 y P7) presentaron anemia normocítica y normocrómica leve al diagnóstico. Dos perras del grupo control (P6 y P9) presentaban trombocitopenia leve al diagnóstico del CIM. Con respecto a los recuentos de leucocitos, la perra P2 presentó leucocitosis con neutrofilia y linfopenia. Además, la perra P1 del grupo eCPMV y las perras P6 y P9 del grupo control presentaban linfopenia al diagnóstico. En la

bioquímica sanguínea, sólo se observó la presencia de hiperproteinemia en las perras P1 y P3 y elevación leve de la ALT en las perras P3 y P4.

6.2.2. Respuesta a la terapia

En las perras tratadas con eCPMV, la respuesta al tratamiento evaluada según el porcentaje de ICT se describe a continuación. El día 7 tras la primera inoculación, se observó una reducción del volumen tumoral en tres perras (P1, P2 y P3) y un crecimiento tumoral (pseudoprogresión) en las dos restantes (P4 y P5). El día 14, todas las perras presentaron reducción del volumen tumoral total (Figura 10) como se observa en el análisis de regresión lineal en la Tabla 24. Como se indicó previamente, la reducción del tamaño tumoral permitió la extirpación quirúrgica de los tumores en las perras P5 y P1 tras dos y ocho dosis, respectivamente.

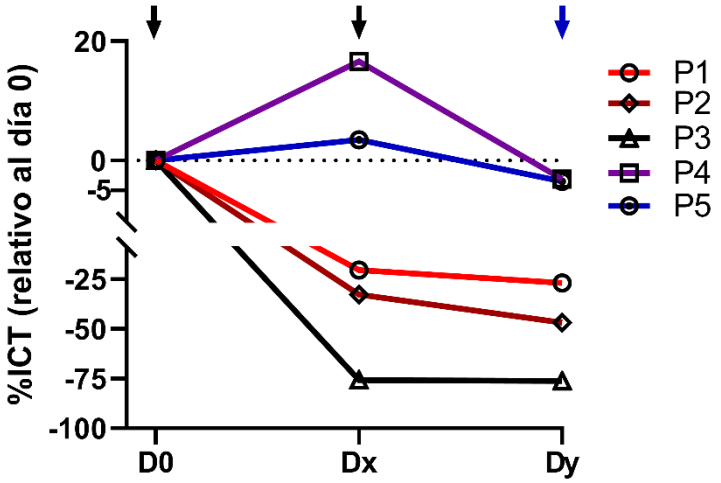

Figura 10. Porcentaje de inhibición del crecimiento tumoral (% ICT) relativo al día 0 en las perras (P) con CIM tratadas con eCPMV. Dx indica las mediciones realizadas a los días 7 (P1, P2, P3 y P4) y 9 (P5), mientras que Dy indica las mediciones en los días 14 (P2 y P3), 15 (P4), 17 (P5) y 19 (P1). Las flechas negras indican terapia con eCPMV en todas las perras, mientras que las flechas azules indican la administración de esta terapia en las perras P1, P2 y P4.

Tabla 24. Cambios observados en el volumen tumoral en las perras con CIM tratadas con eCPMV. Nótese que la perra P1 no fue tratada en el tumor 2 hasta la tercera dosis de tratamiento.

Perra/ tumor		Día	Volumen tumoral, cm^3	% ICT	*p*-valor [a]
P1	Tumor 1	0	67,4	0,0	
		7	49,5	-26,5	
		19	36,9	-45,3	0,063
		UDS	13,2	-80,4	**0,007**
	Tumor 2	0	7,4	0,0	
		7	10,0	35,1	
		19	17,8	140,7	0,179
		UDS	5,2	-29,7	0,977
P2	Tumor 1	0	39,6	0,0	
		7	28,6	-27,8	
		14	23,6	-40,4	0,137
		UDS	43,1	8,9	0,920
	Tumor 2	0	6,1	0,0	
		7	2,1	-64,9	
		14	0,7	-89,3	0,163
		UDS	2,9	-52,3	0,379
P3		0	104,2	0,0	
		7	25,2	-75,8	
		14	24,7	-76,3	0,330
P4		0	52,7	0,0	
		7	61,4	16,6	
		15	51,0	-3,1	0,907
P5		0	4,2	0,0	
		9	4,5	3,5	
		17	4,3	-3,5	0,667

Abreviaturas: % ICT, porcentaje de inhibición del crecimiento tumoral en comparación con el día 0; P, número de perra; UDS, último día de seguimiento (día 92 para P1 y día 79 para P2). [a] Significación estadística mediante análisis de regresión lineal; el primer *p*-valor indica el análisis de regresión entre los días 0 y tercer día de seguimiento, y el segundo *p*-valor indica el análisis entre los días 0 y último día de seguimiento; en **negrita** los *p*-valor inferiores a 0,05.

Por otro lado, se evaluó la respuesta a la terapia con eCPMV según los criterios iRECIST. Debido a que el caso P1 recibió solo tratamiento en el tumor de mayor tamaño (tumor 1) en los dos primeros días de terapia, se evaluó la respuesta en ambas masas neoplásicas por separado, observándose enfermedad estable en el tumor tratado el día 19 y enfermedad progresiva en el no tratado. El resto de las perras presentaron enfermedad estable el día 14 del tratamiento, tanto aquellas con una única masa neoplásica (P3, P4 y P5) como la perra P2, en la que se evaluó la suma de los diámetros de ambas lesiones mamarias (Tabla 25).

Tabla 25. Cambios observados en el tamaño tumoral según los criterios iRECIST en las perras con CIM que recibieron la terapia con eCPMV.

Perra/ tumor		Día	Diámetro mayor o suma de diámetros, cm	% cambio [a]	Respuesta [a]
P1	Tumor 1	0	11,0		
		7	11,0	0,0	EE
		19	9,4	-14,5	EE
		UDS	9,6	-13,0	EE
	Tumor 2	0	4,1		
		7	5,0	22,0	EP
		19	5,7	39,0	EP
		UDS	9,3	127,6	EP
P2 [b] (tumores 1 y 2)		0	15,7		
		7	15,1	-3,8	EE
		14	13,9	-11,5	EE
		UDS	19,6	24,8	EP
P3		0	19,6		
		7	20,2	3,1	EE
		14	20,1	2,6	EE
P4		0	17,3		
		7	16,6	-3,8	EE
		15	17,8	3,4	EE
P5		0	3,9		
		9	3,5	-9,1	EE
		17	2,9	-24,9	EE

Abreviaturas: EE, enfermedad estable; EP, enfermedad progresiva; P, número de perra; UDS, último día de seguimiento (día 92 para P1 y día 79 para P2). [a] basado en la guía iRECIST (Seymour *et al.*, 2017); [b] siguiendo la guía iRECIST, se sumaron los diámetros de ambos tumores en la perra P2, no realizándose así en la perra P1 debido a que en esta el tumor 2 no se empezó a tratar hasta la tercera revisión (día 19).

La perra P1 presentaba dos lesiones mamarias, cada una en una cadena mamaria, que se extendían desde la glándula mamaria abdominal caudal a la inguinal. Ambas neoplasias mamarias se diagnosticaron como carcinomas ricos en lípidos (carcinomas de tipo especial). Esta perra fue tratada durante 15 días antes del diagnóstico definitivo con firocoxib, sin observarse respuesta evidente a la terapia. La administración intratumoral de eCPMV en el tumor 1 (el de mayor tamaño), generó una respuesta inmediata y mantenida en las sucesivas semanas en las que recibió las siguientes dosis de nanopartículas (Figura 11). El tercer día de revisión (día 19), se inició el tratamiento con eCPMV del tumor 2 debido a su crecimiento. El día 20 se inició la administración de la terapia médica multimodal con firocoxib, toceranib y terapia metronómica con ciclofosfamida, siendo necesaria la retirada definitiva de toceranib el día 42 (tras 23 días de tratamiento) por efectos adversos digestivos (hiporexia y diarreas de grado 3), manteniéndose la terapia médica con firocoxib y ciclofosfamida a partir de dicho día.

La administración de las nanopartículas eCPMV en ambos tumores generó una reducción del volumen tumoral. Sin embargo, se produjo un rápido crecimiento de ambas neoplasias entre los días 54 y 82, momento en el que se detuvo la administración de esta terapia por falta de disponibilidad de los propietarios, recibiendo durante este periodo únicamente la terapia médica. No obstante, cuando se reintrodujo la administración de eCPMV el día 82, se observó de nuevo un rápido descenso en el volumen tumoral, lo que permitió que la perra fuese sometida a una mastectomía de las mamas abdominales e inguinales de ambas cadenas mamarias el día 92 (Figura 11). La perra se presentó libre de recurrencia local hasta su muerte el día 174 como consecuencia de un fallo renal agudo no asociado a la progresión tumoral.

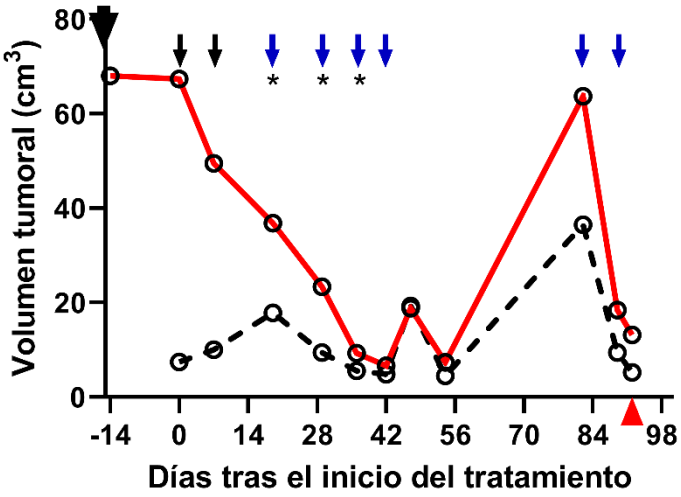

Figura 11. Cambios en el volumen tumoral en la perra P1 hasta la cirugía realizada el día 92 (flecha roja en eje X). La flecha negra grande en el eje Y indica el inicio de la terapia con firocoxib (15 días antes del inicio de la terapia con eCPMV). Las flechas negras indican las inoculaciones de eCPMV en el tumor 1 (indicado por una línea roja), mientras que las flechas azules indican el tratamiento con eCPMV en ambos tumores, estando el tumor 2 indicado por una línea discontinua negra. Los asteriscos indican la administración concurrente de terapia médica multimodal, hasta el día 42 en que se retiró el toceranib y se continuó con firocoxib y ciclofosfamida oral.

La perra P2 presentaba igualmente dos nódulos tumorales mamarios, localizados en las dos últimas glándulas de ambas cadenas mamarias. Ambos nódulos fueron clasificados histológicamente como carcinomas anaplásicos (carcinomas simples). Esta perra fue remitida a nuestro centro 57 días tras el diagnóstico, por lo que, para simplificar la explicación del caso, la primera dosis de eCPMV se consideró el día 0. La administración de eCPMV generó un descenso, con alguna fluctuación, en el volumen tumoral hasta el día 21 (día de la cuarta inoculación). Durante el periodo sin tratamiento con eCPMV (entre los días 21 y 62) debido al cierre del

Hospital Clínico Veterinario Complutense por la pandemia de COVID-19, se mantuvo sólo la terapia médica multimodal, observándose un crecimiento en el volumen neoplásico del tumor 1 (Figura 12).

Tras este periodo sin terapia con eCPMV, la administración de nuevas dosis de eCPMV generó de nuevo un descenso del volumen del tumor 1. Cabe destacar la ausencia de variaciones en el volumen del tumor 2 tras un descenso inicial con las primeras dosis de eCPMV, no observándose crecimientos durante el periodo sin tratamiento ni mayores descensos con sucesivas dosis. Esta perra fue eutanasiada como consecuencia del desarrollo de metástasis pulmonares y la consecuente disnea y afectación marcada de su calidad de vida.

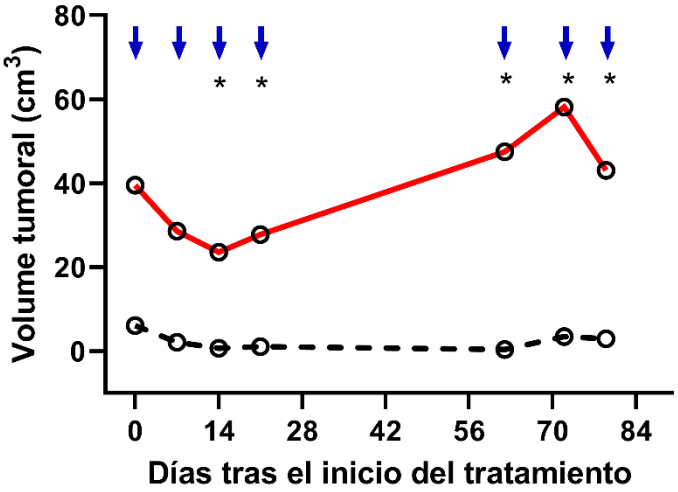

Figura 12. Cambios en el volumen tumoral en la perra P2 hasta el final de su seguimiento el día 79. Las flechas azules indican el tratamiento con eCPMV en ambos tumores, estando el tumor 1 indicado por una línea roja y el tumor 2 indicado por una línea discontinua negra. Los asteriscos indican la administración concurrente de terapia médica multimodal.

Todos los animales incluidos en el grupo control presentaron crecimiento del volumen tumoral en la primera revisión tras el inicio del tratamiento médico multimodal (Tabla 26 y Figura 13), excepto en la perra P7, en la que no fue posible la realización de una revisión clínica en nuestro centro. Igualmente, en la Tabla 26 se muestra la respuesta a la terapia médica multimodal en base a la guía iRECIST.

Tabla 26. Cambios observados en el volumen y diámetro mayor del CIM en las perras del grupo control, tratadas desde el diagnóstico con terapia médica multimodal.

Perra	Día	Volumen tumoral, cm^3	% ICT	Diámetro mayor, cm	% cambio [a]	Respuesta [a]
P6	0	252,0		14,0		
	25	459,0	82,2	15,9	13,6	EE
P7	0	14,0		7,0		
	ND	ND		ND		
P8	0	32,0		4,0		
	73	75,3	124,6	4,8	26,3	EP
P9	0	30,6		5,0		
	35	94,6	209,0	7,0	40,0	EP
P10	0	9,4		3,0		
	39	30,8	228,6	4,5	50,0	EP

Abreviaturas: % cambio, en base a la variación en el diámetro mayor de los tumores respecto al día 0; EE, enfermedad estable; EP, enfermedad progresiva; % ICT, porcentaje de inhibición del crecimiento tumoral, en base al cambio en el volumen tumoral en comparación con el día 0; ND, no disponible; P, número de perra. [a] basado en la guía iRECIST (Seymour *et al.*, 2017).

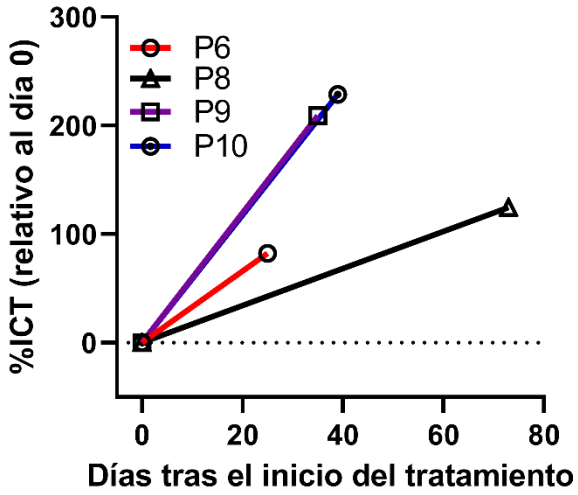

Figura 13. Porcentaje de inhibición del crecimiento tumoral (% ICT) en las perras con CIM incluidas en el grupo control, tratadas desde el diagnóstico únicamente con terapia médica multimodal.

6.2.3. Efectos de la terapia sobre las células inmunitarias en sangre periférica

En las perras tratadas con la terapia intratumoral con eCPMV, se observó un descenso significativo del recuento de neutrófilos maduros el día 7. El día 14, tras las dos primeras dosis de tratamiento, se observó un incremento significativo del recuento de neutrófilos inmaduros en

comparación con los valores basales. Además, el día 14 se observó un incremento de los recuentos de neutrófilos maduros y de linfocitos, aunque en estos casos sin significación estadística (Tabla 27).

Tabla 27. Cambios en las distintas poblaciones de leucocitos tras la administración intratumoral de eCPMV en perras con CIM.

	Día	Media	SEM	Mediana	IQR	Mínimo-máximo	*p*-valor [a]
Leucocitos totales ($x10^3$/µL)	**0**	12,5	1,3	11,4	4,8	10,3-17,3	**0,043**;
	7	9,2	1,4	8,5	4,3	6,1-14,6	0,625;
	14	13,9	3,4	10,7	13,8	7,1-25,5	0,080
Neutrófilos maduros ($x10^3$/µL)	**0**	9,9	1,1	9,2	3,7	7,8-14,3	**0,043**;
	7	6,9	1,0	6,3	3,2	4,8-10,8	0,686;
	14	11,1	3,0	7,8	11,8	5,0-21,2	0,080
Neutrófilos inmaduros (por µL)	**0**	0,0	0,0	0,0	0,0	0,0-0,0	0,068;
	7	84,8	29,2	84,0	99,0	0,0-183,0	**0,043**;
	14	448,4	212,3	225,0	765,5	71,0-1239,0	0,166
Linfocitos (por µL)	**0**	1144,6	334,7	1133,0	1229,0	206,0-2270,0	0,576;
	7	925,4	217,5	924,0	958,5	344,0-1460,0	0,536;
	14	1438,4	298,9	1391,0	1069,5	885,0-2555,0	0,097
Monocitos (por µL)	**0**	1073,6	85,3	980,0	355,0	912,0-1339,0	0,202;
	7	896,8	172,6	756,0	714,0	540,0-1460,0	0,242;
	14	747,0	253,1	642,0	1045,5	71,0-1530,0	0,382
Eosinófilos (por µL)	**0**	323,0	164,4	240,0	687,5	0,0-860,0	0,566;
	7	452,0	194,1	336,0	853,0	0,0-946,0	0,574;
	14	180,8	98,5	86,0	409,0	0,0-497,0	0,301

Abreviaturas: IQR, rango intercuartílico; SEM, error estándar de la media. [a] Significación estadística de la diferencia entre días 0 y 7, 0 y 14, y 7 y 14, respectivamente; en **negrita** los *p*-valor inferiores a 0,05.

El análisis individualizado de los recuentos leucocitarios en sangre periférica indicó la disminución de los linfocitos, monocitos y neutrófilos maduros el día 7 en tres perras (P3, P4 y P5), aumentando posteriormente los linfocitos y neutrófilos maduros y disminuyendo aún más el recuento de monocitos (Figuras 14A-C). En estas tres perras, los neutrófilos inmaduros permanecieron igual o ligeramente elevados al día 7 y se observaron ligeramente elevados el día 14 (Figura 14D).

Con respecto a las otras dos perras (P1 y P2), los linfocitos se elevaron tras la primera y la segunda inoculación de eCPMV, en relación con los valores del día 0, mientras que los monocitos se observaron también elevados al día 14 en relación con los valores basales (Figuras 14A-B). En ambas perras se observó una elevación de los neutrófilos maduros e inmaduros tras

las dos primeras dosis de nanopartículas, presentando la perra P1 una elevación muy marcada de los neutrófilos inmaduros (Figuras 14C-D).

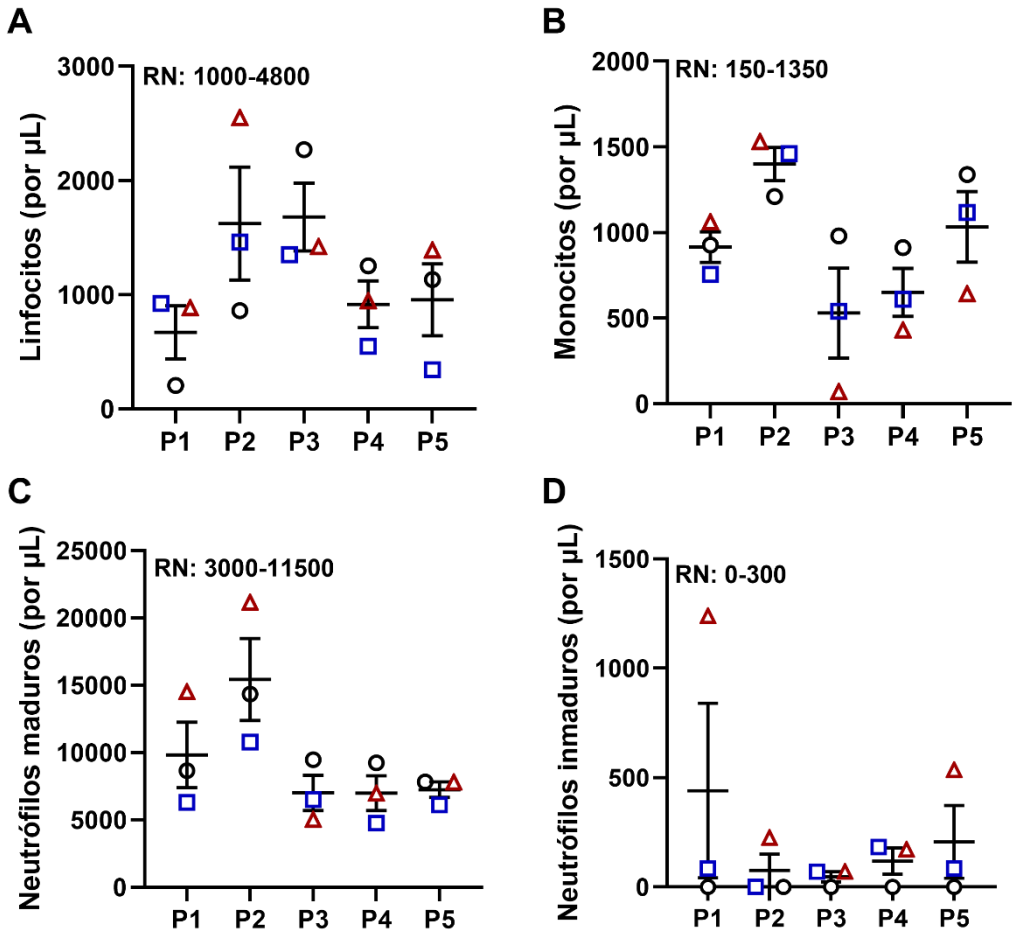

Figura 14. Cambios en los recuentos de linfocitos (**A**), monocitos (**B**), neutrófilos maduros (**C**), y neutrófilos inmaduros (**D**) inducidos por la administración intratumoral de eCPMV en las distintas perras (P) con CIM. Los círculos negros indican el recuento de las distintas células el día 0, los cuadrados azules el día 7, y los triángulos rojos el día 14, en las perras incluidas. Las líneas representan la media y el error estándar de la media en cada perra. RN, rango normal.

Además, cabe indicar que no se observaron cambios significativos en los recuentos de leucocitos en las perras incluidas en el grupo control entre los niveles basales al diagnóstico y la primera revisión tras el inicio de la terapia con firocoxib, toceranib y ciclofosfamida a dosis bajas (Tabla 28).

Tabla 28. Cambios en las poblaciones de leucocitos en las perras con CIM incluidas en el grupo control.

	Día	Media	SEM	Mediana	IQR	Mínimo-máximo	*p*-valor [a]
Leucocitos totales (x10^3/µL)	**0** x	7,9 7,3	0,6 2,0	7,4 6,1	2,3 -4,7	6,5-10,0 4,7-11,2	0,593
Neutrófilos maduros (x10^3/µL)	**0** **x**	5,7 5,6	0,2 1,3	5,7 5,1	1,0 -3,5	5,0-6,3 3,5-8,1	0,593
Neutrófilos inmaduros (por µL)	**0** **x**	40,8 54,0	26,5 29,1	0,0 62,0	102,0 0,0	0,0-130,0 0,0-100,0	0,593
Linfocitos (por µL)	**0** x	1530,0 861,3	387,7 214,8	1640,0 864,0	1523,0 -488,0	520,0-2800,0 488,0-1232,0	0,109
Monocitos (por µL)	**0** **x**	292,4 658,7	78,4 513,1	222,0 235,0	240,0 -61,0	164,0-600,0 61,0-1680,0	0,593
Eosinófilos (por µL)	**0** **x**	332,0 223,0	109,4 82,0	288,0 223,0	352,0 -141,0	74,0-738,0 141,0-305,0	0,180

Abreviaturas: IQR, rango intercuartílico; SEM, error estándar de la media; x, primera revisión tras el inicio de la terapia médica multimodal. [a] Significación estadística de la diferencia entre días.

El inmunofenotipado mediante citometría de flujo permitió un análisis más profundo de las poblaciones leucocitarias. La comparación entre los valores basales y los obtenidos en la primera muestra de células mononucleares tras el inicio de la terapia con eCPMV de las cuatro perras de las que se obtuvo muestra (P1, P2, P4 y P5) demostró un descenso significativo de la *ratio* linfocitos Treg/ linfocitos CD8+ (Tabla 29). El análisis individual de la proporción de linfocitos Treg/ linfocitos CD8+ muestra una tendencia a la reducción de dicha cifra, con fluctuaciones en las perras P1 y P5. Cabe destacar el incremento de la *ratio* durante el periodo sin terapia con eCPMV (días 54 a 82) en la perra P1 y el nuevo descenso al reintroducir las inoculaciones intratumorales con esta nanopartícula, así como el incremento de dicha proporción tras la cirugía en las perras P1 y P5 (Figura 15).

Por último, el análisis individual de los cambios en la proporción de linfocitos T positivos a CD8 y a granzima B indicó la presencia de múltiples fluctuaciones, con un descenso inicial en los casos P2, P4 y P5, seguido de una posterior elevación leve en los casos P2 y P5, mientras que en la perra P1 se observó un incremento desde el inicio hasta el día 84, en el que se produjo un leve descenso hasta el día de la cirugía (día 92), momento a partir del cual los niveles vuelven a elevarse hasta el día 117, fecha de obtención de la última muestra (Figura 16). El análisis de regresión lineal indica que el incremento de los niveles de linfocitos T CD8+ granzima B+ en la perra P1 es estadísticamente significativo (p=0,007).

Tabla 29. Cambios en los porcentajes de las distintas poblaciones leucocitarias, identificadas mediante citometría de flujo, producidos por la inoculación intratumoral de eCPMV en perras con CIM.

	Día	Media	SEM	Mediana	IQR	Mínimo-máximo	*p*-valor [a]
Monocitos	**0** **x**	7,0 8,9	4,6 3,3	3,2 8,6	15,3 12,7	1,0-20,5 1,9-16,4	0,465
Monocitos CMH-II+ CD4+	**0** **x**	5,2 3,0	1,4 0,8	4,8 3,2	5,5 2,8	2,4-8,9 1,4-4,4	0,273
Monocitos CMH-II+ CD4-	**0** **x**	86,4 89,0	3,2 2,9	88,7 87,9	10,6 10,8	77,0-91,1 83,9-96,1	1,000
Monocitos CMH-II- CD4+	**0** **x**	2,0 1,3	0,9 0,4	1,5 1,3	3,4 1,4	0,4-4,4 0,6-2,2	1,000
CPAs	**0** **x**	85,4 88,1	2,9 2,3	86,4 87,7	11,2 8,6	77,7-90,9 82,9-94,3	0,715
Neutrófilos	**0** **x**	0,95 0,45	0,50 0,16	0,68 0,49	1,82 0,61	0,05-2,37 0,07-0,76	0,144
Células NK	**0** **x**	0,79 0,60	0,29 0,26	0,77 0,54	1,14 0,98	0,13-1,50 0,10-1,20	0,357
Linfocitos B	**0** **x**	2,7 2,5	1,6 1,6	1,5 1,3	5,3 5,3	0,4-7,3 0,3-7,2	0,068
Linfocitos T	**0** **x**	78,5 76,1	6,8 5,8	79,1 80,8	26,2 19,6	62,1-93,9 59,1-83,6	0,465
Linfocitos T CD4+	**0** **x**	36,0 34,3	3,6 3,1	34,5 35,7	13,2 11,5	28,9-46,2 26,0-40,0	0,273
Linfocitos Treg	**0** **x**	15,0 13,7	1,6 2,7	14,3 12,0	6,0 9,6	12,0-19,4 9,4-21,3	0,465
Linfocitos T CD8+	**0** **x**	40,5 41,9	4,9 3,7	45,0 41,8	15,5 14,0	25,8-46,0 34,1-49,8	0,465
Linfocitos T CD8+ GzmB +	**0** **x**	49,8 41,9	14,1 11,8	49,4 45,0	51,9 44,1	22,4-77,9 14,4-63,4	0,144
Ratio linfocitos Treg/ CD8+	**0** **x**	0,41 0,34	0,11 0,08	0,32 0,29	0,38 0,27	0,26-0,75 0,21-0,57	**0,019**
Ratio linfocitos CD4/CD8	**0** **x**	0,99 0,83	0,27 0,15	0,77 0,88	0,88 0,57	0,63-1,79 0,47-1,10	0,465

Abreviaturas: CD, *cluster of differentiation* o grupo de diferenciación; CMH-II, complejo mayor de histocompatibilidad de tipo II; CPA, célula presentadora de antígenos; GzmB, Granzima B; IQR, rango intercuartílico; NK, *natural killer* o asesinas naturales; SEM, error estándar de la media; Treg, T reguladores; x, primer día de aislamiento de células mononucleares tras el inicio de la terapia con eCPMV. [a] Significación estadística de la diferencia entre días; en **negrita** los *p*-valor inferiores a 0,05.

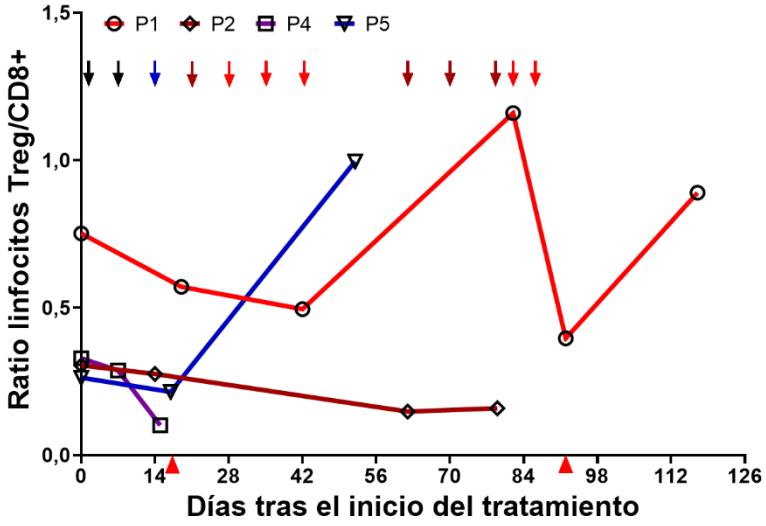

Figura 15. Cambios individuales en las distintas perras (P) de la *ratio* linfocitos Treg/ linfocitos CD8+ durante el seguimiento. Las flechas negras indican la inoculación de eCPMV a todas las perras, la flecha azul a las perras P1, P2 y P4, las flechas rojas a P1 y las flechas marrones a P2. Las flechas rojas en el eje X indican las cirugías realizadas en las perras P5 (día 17) y P1 (día 92).

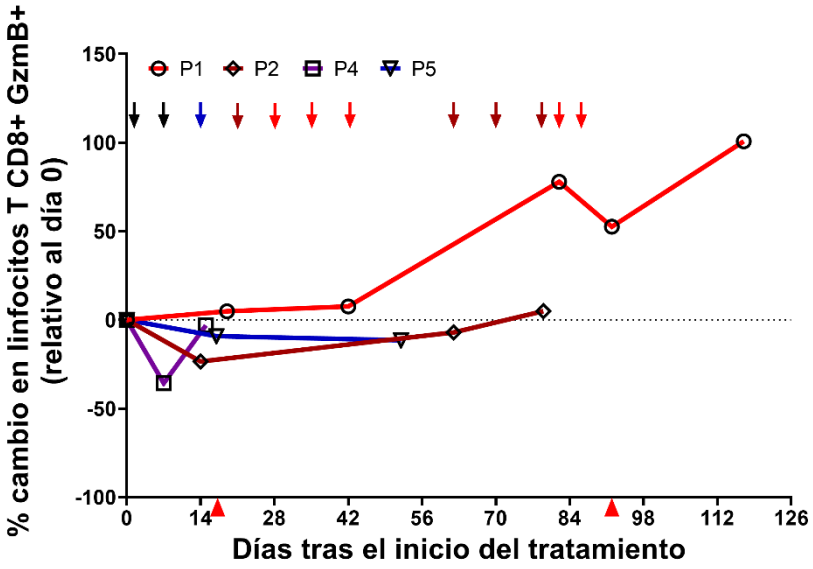

Figura 16. Porcentaje de cambio relativo al día 0 de los niveles de linfocitos T CD8+ granzima B (GzmB) + durante la terapia con eCPMV en las perras (P) con CIM. Las flechas negras indican la inoculación de eCPMV a todas las perras, la flecha azul a las perras P1, P2 y P4, las flechas rojas a P1 y las flechas marrones a P2. Las flechas rojas en el eje X indican las cirugías realizadas en las perras P5 (día 17) y P1 (día 92).

6.2.4. Efectos de la terapia sobre la concentración de las citoquinas plasmáticas

En el análisis de los efectos de la terapia con eCPMV sobre los niveles plasmáticos de las distintas citoquinas, se obtuvieron datos suficientes para la evaluación de los cambios en todos los factores analizados excepto para el TNF-α. Con respecto a los niveles de citoquinas, no se observaron variaciones estadísticamente significativas en las citoquinas evaluadas, aunque sí se observó una tendencia a la elevación de la IL-8 entre los días 0 y 7, produciéndose posteriormente un descenso de la concentración media de esta citoquina el día 14 (Tabla 30).

La concentración de IL-8 se elevó tras la primera dosis de eCPMV en las cuatro perras de las que se obtuvieron datos (P1, P3, P4 y P5). Sin embargo, tras la segunda dosis, los niveles de IL-8 descendieron en todos los casos excepto en la perra P1, en la que la concentración se elevó 10 veces con respecto al valor basal, observándose significación estadística en el análisis de regresión lineal (p=0,039) (Figura 17).

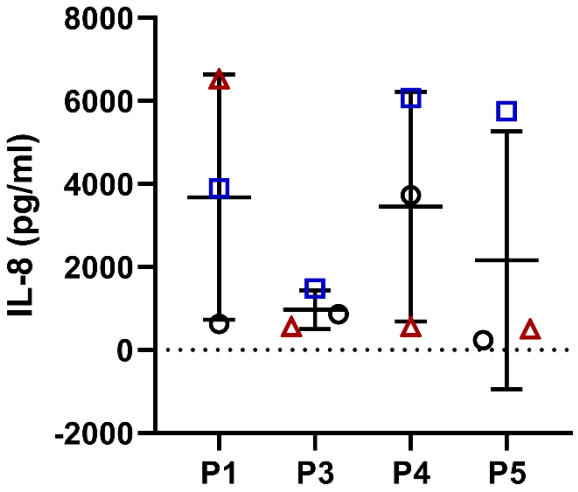

Figura 17. Cambios en los niveles de IL-8 inducidos por la administración intratumoral de eCPMV en las perras (P) con CIM. Los círculos negros indican el valor el día 0, los cuadrados azules el día 7, y los triángulos rojos el día 14, en las distintas perras incluidas. Las líneas representan la media y el error estándar de la media en cada perra.

Tabla 30. Cambios en las citoquinas generados por el tratamiento con nanopartículas eCPMV en perras con CIM.

	Día	Media	SEM	Mediana	IQR	Mínimo-máximo	*p*-valor [a]
GM-CSF (pg/mL)	**0**	48,4	21,4	48,4	-27,0	27,0-69,9	-[b]; 0,180; 0,109
	7	12,1	2,4	12,1	-7,9	7,9-16,1	
	14	108,5	12,8	117,2	-83,4	83,4-125,0	
IFN-γ (pg/mL)	**0**	95,5	-	95,5	-	-	-[b]; -[b]; -[b]
	7	7,5	-	7,5	-	-	
	14	91,9	4,6	91,9	-87,3	87,3-96,5	
KC (pg/mL)	**0**	272,3	234,5	74,6	-2,8	2,8-739,5	0,109; 0,655; 0,655
	7	912,0	441,7	837,7	-186,8	186,8-1711,4	
	14	467,8	462,9	5,6	-4,3	4,3-1392,5	
IP-10 (pg/mL)	**0**	22,3	11,9	17,6	-4,4	4,4-44,8	0,655; 0,655; 0,109
	7	8,1	4,0	6,4	-2,2	2,2-15,8	
	14	48,4	16,1	62,6	-16,2	16,2-66,4	
IL-2 (pg/mL)	**0**	31,4	-	31,4	-	-	-[b]; -[b]; 1,000
	7	345,4	295,3	101,9	-1,3	1,3-933,1	
	14	170,4	149,3	21,1	-21,1	21,1-469,0	
IL-6 (pg/mL)	**0**	31,4	17,7	31,4	-13,7	13,7-49,1	0,180; 0,655; 0,109
	7	5,2	2,8	4,0	10,1	0,7-12,1	
	14	33,0	3,7	33,0	-26,6	26,6-39,5	
IL-7 (pg/mL)	**0**	16,8	15,4	1,4	-1,4	1,4-47,7	0,655; 0,655; 0,109
	7	12,1	4,1	12,8	15,1	1,4-21,3	
	14	41,1	10,6	42,0	-22,4	22,4-59,0	
IL-8 (pg/mL)	**0**	1366,5	798,9	748,5	2679,1	237,5-3731,5	0,068; 0,593; 0,285
	7	4296,9	1055,9	4820,9	3910,2	1475,9-6070,0	
	14	2036,8	1496,2	560,8	4518,6	500,5-6525,3	
IL-10 (pg/mL)	**0**	91,7	77,3	91,7	-14,4	14,4-169,0	-[b]; -[b]; 0,109
	7	14,4	4,1	14,4	-7,2	7,2-21,5	
	14	122,3	23,0	132,8	-78,2	78,2-155,9	
IL-15 (pg/mL)	**0**	314,7	-	314,7	-	-	-[b]; -[b]; 0,180
	7	24,7	7,5	24,7	-17,2	17,2-32,2	
	14	81,9	26,3	91,8	-32,2	32,2-121,6	
IL-18 (pg/mL)	**0**	42,6	25,1	23,4	-12,2	12,2-92,3	0,285; 0,655; 0,109
	7	22,8	7,8	26,2	28,8	1,2-37,6	
	14	80,5	11,5	92,0	-57,5	57,6-92,0	
MCP-1 (pg/mL)	**0**	274,7	55,9	279,0	-175,8	175,8-369,3	0,109; 0,655; 0,285
	7	170,2	14,7	161,7	53,5	147,7-209,7	
	14	669,3	249,2	877,0	-173,2	173,2-957,7	

Abreviaturas: GM-CSF, factor estimulante de colonias de granulocitos y monocitos; IQR, rango intercuartílico; IFN, interferón; IL, interleucina; IP-10, proteína 10 inducida por IFN-γ; KC, citoquina derivada de queratinocitos; MCP-1, proteína quimioatrayente de monocitos 1; SEM, error estándar de la media. [a] Significación estadística de la diferencia entre días 0 y 7, 0 y 14, y 7 y 14, respectivamente. [b] Insuficiente número de casos con datos repetidos para la evaluación estadística.

6.2.5. Presencia de anticuerpos frente al virus del mosaico del caupí

La presencia de IgG caninas frente a eCPMV se evaluó en muestras de plasma obtenidas de cuatro perras con CIM antes y después del tratamiento con estas nanopartículas. Mientras que los valores de absorbancia fueron muy bajos antes del tratamiento (día 0), se puede observar cómo se elevan progresivamente tras una y dos inoculaciones (días 7 y 14, respectivamente) (Tabla 31 y Figura 18). La perra P1, que recibió ocho dosis de tratamiento, mantuvo los niveles de IgG frente a eCPMV elevados durante todo el seguimiento, presentando incluso un incremento progresivo hasta el día de la cirugía (día 92), tras la cual se mantuvieron elevados (Figura 18B).

Tabla 31. Valores de absorbancia en la detección de IgG anti-eCPMV en la dilución 1:200 en las perras con CIM tratadas con eCPMV.

	Día	Media	SEM	Mediana	IQR	Mínimo-máximo	*p*-valor [a]
Perras	**0**	0,34	0,02	0,33	0,08	0,30-0,39	0,068;
	7	1,60	0,26	1,73	0,96	0,89-2,03	0,109;
	14	1,79	0,08	1,84	-1,64	1,64-1,89	0,265
Controles positivos	-	1,73	0,06	1,71	0,25	1,55-1,93	-
Controles negativos	-	0,05	0,001	0,05	0,01	0,04-0,06	-

Abreviaturas: IQR, rango intercuartílico; SEM, error estándar de la media. [a] Significación estadística de la diferencia entre días 0 y 7, 0 y 14, y 7 y 14, respectivamente.

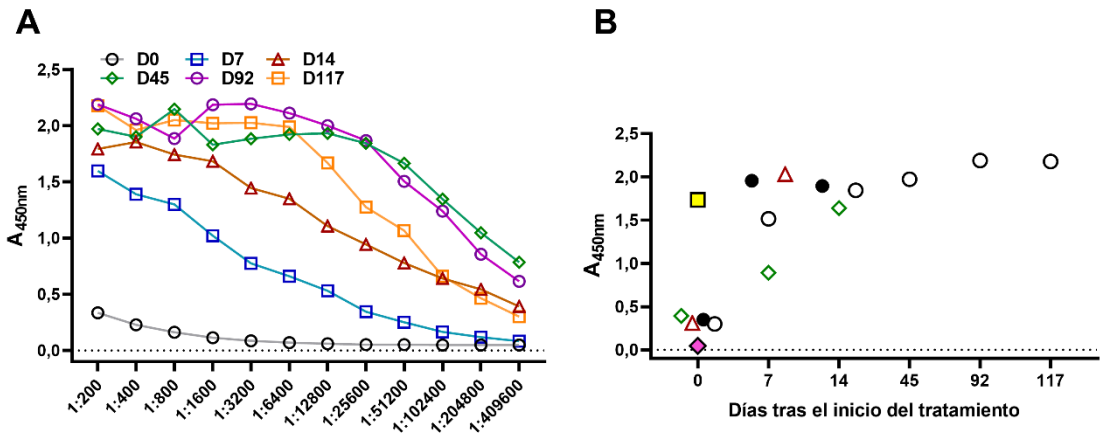

Figura 18. Valores de absorbancia medios de IgG frente a eCPMV de las muestras tomadas los distintos días (D) de seguimiento en las perras con CIM tratadas con eCPMV en las diferentes diluciones (**A**) y valores en las muestras individualizadas (cada caso está representado por un símbolo distinto) en la dilución 1:200, indicándose mediante un cuadrado amarillo y un rombo rosa los valores medios de los controles positivos y negativos, respectivamente (**B**).

6.2.6. Efectos adversos a la terapia

Para la evaluación de los posibles efectos adversos, se tuvieron en cuenta los primeros 14 días de terapia, periodo en el que las perras con CIM recibieron la monoterapia con eCPMV. No se observaron efectos adversos locales en la zona de inoculación o en las áreas adyacentes ni sistémicos en las horas siguientes a la administración de la terapia ni en ningún momento durante el estudio.

En lo que respecta a los efectos hematológicos, se observaron fluctuaciones en el hematocrito, los niveles de hemoglobina, el recuento de hematíes y de plaquetas, aunque sin cambios significativos tras la primera y segunda dosis de eCPMV (Tabla 32). La perra P2 mantuvo una anemia leve a lo largo del estudio, sin agravamiento de esta. Además, la perra P5 presentó un valor de hematocrito ligeramente disminuido el día 14 como consecuencia de hemodilución sanguínea por los fluidos preanestésicos previos a la mastectomía.

Tabla 32. Cambios en la serie roja y en las plaquetas en las perras con CIM tratadas con la terapia eCPMV.

	Día	Media	SEM	Mediana	IQR	Mínimo-máximo	*p*-valor [a]
Hematocrito (%)	**0**	43,7	3,4	44,3	14,4	34,4-53,5	0,951;
	7	43,8	1,8	44,2	6,7	37,2-47,5	0,990;
	14	43,7	4,8	46,6	21,0	31,8-55,8	0,990
Hemoglobina (g/dL)	**0**	14,3	1,0	13,0	4,1	12,4-17,3	0,783;
	7	14,5	0,4	14,9	1,8	13,1-15,4	0,842;
	14	14,7	1,4	14,4	6,1	11,0-18,0	0,898
Hematíes ($x10^6$/µL)	**0**	6,4	0,4	6,3	1,6	5,6-7,4	0,745;
	7	6,3	0,1	6,3	0,5	5,9-6,6	0,962;
	14	6,4	0,6	6,6	2,7	4,5-7,9	0,907
Plaquetas ($x10^3$/µL)	**0**	410,3	76,1	425,5	285,3	237,0-553,0	0,144;
	7	317,5	59,9	312,5	231,5	182,0-463,0	0,285;
	14	305,3	49,2	336,0	-209,0	209,0-371,0	0,109

Abreviaturas: IQR, rango intercuartílico; SEM, error estándar de la media. [a] Significación estadística de la diferencia entre días 0 y 7, 0 y 14, y 7 y 14, respectivamente.

En la bioquímica sanguínea no se observaron cambios significativos durante las dos primeras dosis de eCPMV (Tabla 33), a pesar de algunas fluctuaciones en los valores de los distintos parámetros evaluados (Figura 19). Tan sólo se detectó hiperproteinemia en dos casos en el diagnóstico, manteniéndose en uno de ellos el día 7 y una elevación de la ALT el día 0 en dos perras, normalizándose este parámetro en los días posteriores.

Tabla 33. Cambios en los parámetros bioquímicos durante el tratamiento con eCPMV en perras con CIM.

	Día	Media	SEM	Mediana	IQR	Mínimo-máximo	*p*-valor [a]
Glucosa (mg/dL)	**0**	97,2	6,1	95,0	25,5	79,0-113,0	0,593;
	7	102,7	1,2	102,0	-101,0	101,0-105,0	0,465;
	14	96,0	2,9	96,5	10,5	90,0-101,0	0,180
Urea (mg/dL)	**0**	24,2	7,4	19,0	21,0	11,0-53,0	0,285;
	7	41,3	1,7	43,0	-38,0	38,0-43,0	0,144;
	14	43,0	6,9	46,5	25,5	24,0-55,0	0,180
Creatinina (mg/dL)	**0**	0,9	0,1	0,8	0,5	0,6-1,1	0,655;
	7	1,0	0,1	1,0	-0,9	0,9-1,1	0,273;
	14	1,2	0,1	1,2	0,5	0,9-1,4	0,655
Proteínas totales (g/dL)	**0**	7,4	0,4	7,0	1,6	6,6-8,6	0,655;
	7	7,3	0,4	7,2	-6,8	6,8-8,0	0,273;
	14	6,4	0,4	6,4	1,6	5,4-7,4	0,655
ALT (U/L)	**0**	87,6	47,4	34,0	176,0	9,0-261,0	0,593;
	7	21,0	5,1	24,0	-11,0	11,0-28,0	0,285;
	14	19,5	5,5	17,5	21,0	9,0-34,0	0,157

Abreviaturas: ALT, alanina aminotransferasa; IQR, rango intercuartílico; SEM, error estándar de la media. [a] Significación estadística de la diferencia entre días 0 y 7, 0 y 14 y 7 y 14, respectivamente.

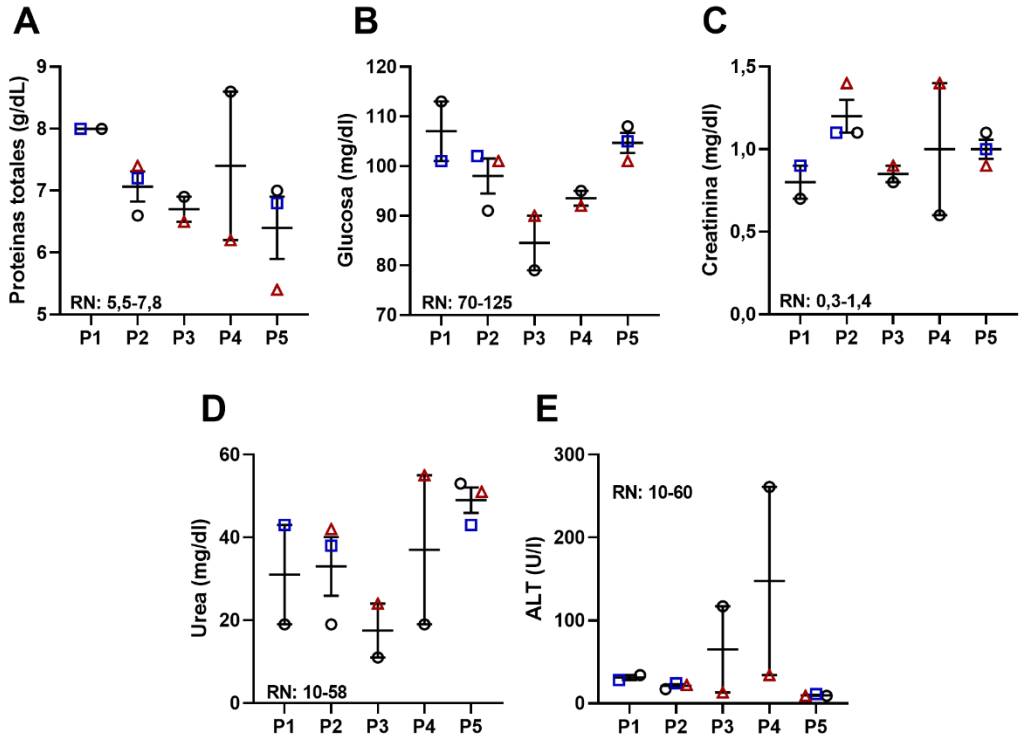

Figura 19. Cambios en las concentraciones de proteínas plasmáticas (**A**), glucosa (**B**), creatinina (**C**), urea (**D**) y alanina aminotransferasa (ALT) (**E**) durante la administración intratumoral de eCPMV en perras (P) con CIM. Los círculos negros indican el día 0, los cuadrados azules el día 7, y los triángulos rojos el día 14, en las distintas perras incluidas. RN, rango normal.

6.2.7. Calidad de vida de los animales durante el estudio

En las encuestas realizadas a los propietarios una semana después de las dos primeras inoculaciones de eCPMV no se observaron cambios significativos en las variables evaluadas en comparación con la encuesta realizada antes del inicio de la terapia (Tabla 34). En tres de las cinco perras tratadas con la inmunoterapia, los dueños indicaron una mejoría en la calidad de vida de sus mascotas los días 7 y 14, en comparación con el día 0 (P1, P2 y P3), mientras que, en las dos restantes, los propietarios no reportaron modificaciones en la calidad de vida de sus mascotas (P4 y P5) (Tabla 34 y Figura 20).

En el caso P1, los propietarios evaluaron la calidad de vida de su mascota hasta su muerte. En todas las revisiones a partir del día 7, incluyendo ese día, se indicó que la calidad de vida de la perra era mejor que la presentada el día 0. Dicha mejoría en la calidad de vida se mantuvo hasta el día 82, cuando habían pasado 28 días desde la última inoculación con eCPMV y los propietarios reportaron un empeoramiento en la calidad de vida de la perra. Tras el reinicio el día 82 de las inoculaciones con eCPMV se produjo una nueva mejoría en el estado de la perra hasta el día 92, fecha en la que se realizó la resección quirúrgica de las masas tumorales. Tras la cirugía, los propietarios indicaron una mejoría en la calidad de vida de la perra hasta el día 144, fecha de la última revisión, en la que presentaba un avance significativo de su enfermedad renal crónica y su calidad de vida estaba mermada posiblemente a causa de ésta (Figura 20).

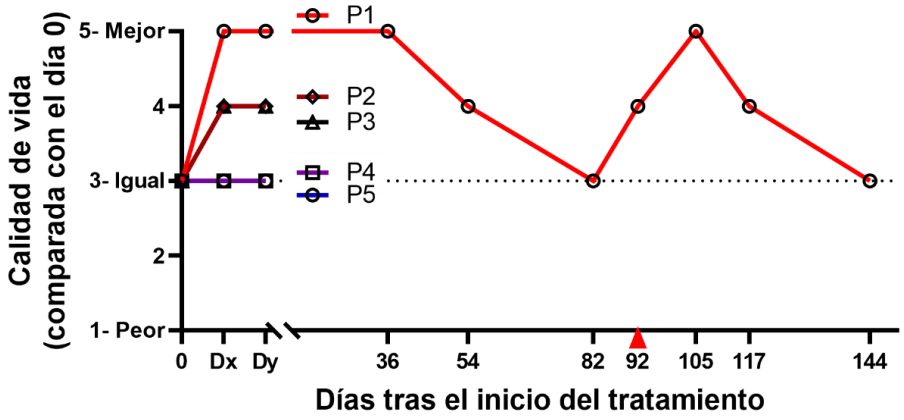

Figura 20. Calidad de vida durante el seguimiento en comparación con la calidad de vida previa al inicio de la terapia con eCPMV en las perras (P) tratadas con eCPMV. Dx indica las revisiones realizadas a los días 7 (P1, P2, P3 y P4) y 9 (P5), mientras que Dy indica las revisiones en los días 14 (P2 y P3), 15 (P4), 17 (P5) y 19 (P1). La flecha roja en el eje X indica la fecha de realización de la cirugía en la perra P1 (día 92).

Tabla 34. Número de respuestas a cada valor de la escala presente en la encuesta de calidad de vida (Figura 6 en apartado 5.7.) por parte de los propietarios de las perras con CIM tratadas con eCPMV (n=5). Ver Figura 6 para las preguntas completas de la encuesta.

	Día 0					Día 7					Día 14					*p*-valor [a]
Números de la escala [b]:	1	2	3	4	5	1	2	3	4	5	1	2	3	4	5	
Felicidad																
-Jugar			2		3			1	2	2			1	2	2	1,000; 1,000; 1,000
-Respuesta					5					5					5	1,000; 1,000; 1,000
-Feliz/se divierte			1		4				1	4				1	4	0,317; 0,317; 1,000
Estado mental																
-Días buenos			3	1	1			1	3	1			1	2	2	0,157; 0,083; 0,317
-Duerme más	1	1		2	1	1		2	1	1	1		2	1	1	1,000; 1,000; 1,000
-Deprimido	2		2	1		3	1	1			3	1	1			0,180; 0,180; 1,000
Dolor																
-Dolorido			3	2			1	3	1		1	1	1	2		0,317; 0,257; 0,655
-Jadea	4	1				4	1				4	1				1,000; 1,000; 1,000
-Tiembla	3			1	1	2	1	1		1	2	1	1		1	1,000; 1,000; 1,000
Apetito																
-Come		1		2	2	1		1	2	1	1		2	1	1	0,414; 0,285; 0,317
-Nausea/ vomita	2	2	1			3	1	1			2	2	1			0,317; 1,000; 0,317
-Snacks/premios			1	1	3	1			1	3		1		2	2	1,000; 0,655; 1,000
Higiene																
-Limpio				2	3				1	4				2	3	0,317; 1,000; 0,317
-Huele a orina	3	1	1			4		1			4		1			0,317; 0,317; 1,000
-Pelo grasiento	4		1			4		1			4		1			1,000; 1,000; 1,000
Consumo de agua																
-Bebe		1		1	3			1	1	3			1	2	2	0,317; 1,000; 0,317
-Diarrea	3	2				4	1				2	2	1			0,317; 0,414; 0,180
-Orina (cantidad)	1		2		2			2	1	2			1	2	2	0,180; 0,102; 0,317
Movilidad																
-Se mueve			2	1	2			1	1	3				2	3	0,157; 0,257; 0,564
-Tumbado	1	3	1			1	2	1	1		2	3				0,317; 0,157; 0,180
-Activo			1	4					4	1				3	2	0,157; 0,180; 0,317
Estado de salud																
-Comparado visita previa								2	2	1			2	2	1	-; -; 1,000
-Comparado diagnóstico								2	2	1			2	2	1	-; -; 1,000
-Calidad de vida actual		2	2		1			3	1	1			3	1	1	0,109; 0,102; 0,317

[a] Significación estadística de la diferencia entre días 0 y 7, 0 y 14, y 7 y 14, respectivamente; [b] números de la escala de 1 al 5 presentes en la encuesta de calidad de vida utilizada (Figura 6), siendo en los siete primeros bloques de preguntas un 1 el mayor grado de desacuerdo y un 5 el mayor nivel de acuerdo con las afirmaciones planteadas, mientras que en las dos primeras preguntas sobre el estado de salud (último bloque), el 1 y el 5 indican un mayor grado de empeoramiento o mejoría de la calidad de vida, respectivamente, en comparación con revisiones previas y en la última pregunta el 1 indica una mala calidad de vida actual y el 5 una calidad de vida actual excelente.

6.2.8. Supervivencia de los animales

En el grupo de casos tratados con eCPMV, la perra P1 falleció a causa de un fallo renal agudo, la perra P2 fue eutanasiada por la presencia de disnea derivada del desarrollo de metástasis pulmonares y la consecuente mala calidad de vida, el caso P3 falleció por causa desconocida, la perra P4 fue eutanasiada debido a la progresión local del tumor y, por último, la perra P5 fue eutanasiada por el desarrollo de una masa metastásica en el trígono vesical y la consecuente generación de una hidronefrosis bilateral que derivó en un fallo renal agudo, aunque sin la presencia de recurrencia local del tumor. Los tiempos de supervivencia de estos casos se indican en la Tabla 20. Todas las perras incluidas en el grupo control fallecieron, o fueron eutanasiadas por un empeoramiento de la calidad de vida, como consecuencia de la progresión tumoral.; los tiempos de supervivencia de estas perras se indican en la Tabla 21.

La supervivencia de las perras tratadas con eCPMV y terapia multimodal fue significativamente mayor que la de aquellas que recibieron únicamente terapia multimodal (grupo control) (Tabla 35 y Figura 21).

Tabla 35. Tiempo de supervivencia de las perras con diagnóstico de CIM incluidas en cada grupo de tratamiento.

	Media	SEM	Mediana	IQR	Mínimo-máximo	*p*-valor [a]
eCPMV (n=5)	134,2	20,2	156,0	81,5	67,0-174,0	**0,033**
Controles (n=5)	67,0	18,2	63,0	69,0	27,0-132,0	

Abreviaturas: IQR, rango intercuartílico; SEM, error estándar de la media. [a] Significación estadística de la diferencia entre grupos; en **negrita** los *p*-valor inferiores a 0,05.

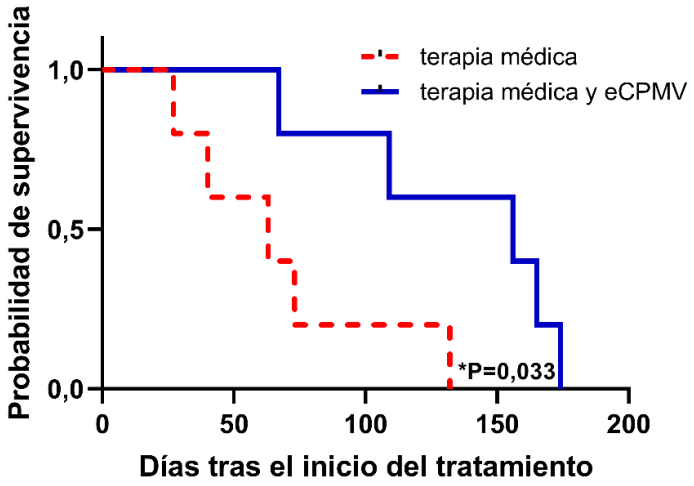

Figura 21. Curva de supervivencia de Kaplan-Meier de las perras con CIM tratadas con eCPMV y terapia médica multimodal con firocoxib, toceranib y ciclofosfamida a dosis bajas frente a aquellas que sólo recibieron dicha terapia médica multimodal. **p*-valor, significación estadística de la diferencia entre grupos.

6.3. EVALUACIÓN DE LA VACUNACIÓN *IN SITU* CON NANOPARTÍCULAS VACÍAS SIMILARES AL VIRUS DEL MOSAICO DEL CAUPÍ EN CARCINOMAS MAMARIOS NO INFLAMATORIOS CANINOS

6.3.1. Casos incluidos y grupos de tratamiento

Se incluyeron un total de 29 perras con un nódulo mamario de diámetro mayor superior a 2 cm. De estas, en dieciséis casos los propietarios aceptaron la terapia con eCPMV, mientras que, en trece casos no aceptaron entrar en el estudio por imposibilidad para asistir a las citas del protocolo terapéutico (n=10), o por dificultad en el manejo de las perras que imposibilitaba el tratamiento (n=3).

De las dieciséis perras incluidas para ser tratadas con eCPMV, cuatro presentaron un diagnóstico histopatológico de TMC benigno y una presentó un sarcoma mamario, por lo que fueron excluidas del estudio. Entre las trece perras cuyos propietarios no aceptaron el tratamiento con eCPMV, en seis se diagnosticó un TMC benigno, por lo que fueron excluidas. Por lo tanto, dieciocho perras con diagnóstico de CMNI fueron incluidas, de las que once fueron tratadas con eCPMV y siete se incluyeron como grupo control. Las características clínicas y patológicas de las perras incluidas en ambos grupos y su comparativa se muestran en la Tabla 36, no existiendo diferencias estadísticamente significativas entre ambos grupos.

El tumor mamario con el diámetro de mayor longitud en cada perra en el diagnóstico fue establecido como “tumor objetivo-inoculado” en el grupo tratado con eCPMV y como “tumor objetivo” en el grupo control. El tamaño de los tumores “objetivo” en las perras incluidas en cada grupo al diagnóstico, expresado en el diámetro superior (tanto de forma continua como categorizado según el sistema TNM), así como en la estimación del volumen tumoral, se indican en la Tabla 37. En ambos casos, el tamaño tumoral fue superior en el grupo de perras tratadas con las eCPMV en comparación con las perras incluidas en el grupo control, aunque sólo fue estadísticamente significativo en el caso del volumen tumoral. Sin embargo, no se observaron diferencias al evaluar el diámetro tumoral como una variable categórica.

Los datos descriptivos individualizados de las perras tratadas con eCPMV y de las del grupo control se resumen en las Tablas 38 y 39, respectivamente.

Tabla 36. Características clínicas y patológicas de las perras con CMNI incluidas, tratadas antes de la cirugía con eCPMV (grupo eCPMV) o sin terapia neoadyuvante (grupo control).

Características clínicas y patológicas	Grupo eCPMV (n=11)	Grupo control (n=7)	*p*-valor [a]
Edad (años)			
Media (SEM)	10,4 (0,8)	10,0 (0,9)	0,754
Mediana (IQR)	10,4 (4,1)	8,7 (3,7)	
Mínimo-máximo	5,8-14,8	7,9-13,7	
Peso (kg)			
Media (SEM)	22,6 (3,9)	15,0 (3,1)	0,189
Mediana (IQR)	23,3 (24,4)	10,0 (13,1)	
Mínimo-máximo	6,1-39,2	5,5-26,3	
Raza			
Mestizo	2	1	1,000
Raza pura	9	6	
Castrada al diagnóstico			
Sí	1	3	0,245
No	10	4	
Estadio clínico			
I	4	2	0,926
II	3	3	
III	2	1	
IV	2	1	
Tipo histológico			
Simple	2	4	0,155
No simple	6	1	
Asociado a conductos	3	2	
Grado histológico de malignidad			
I	8	2	0,142
II	1	3	
III	2	2	
LN regional			
Con afectación metastásica	2	1	1,000
Sin afectación metastásica	9	6	

Abreviaturas: IQR, rango intercuartílico; LN, linfonodo; SEM, error estándar de la media. [a] Significación estadística de la diferencia entre grupos.

Tabla 37. Tamaño al diagnóstico de los tumores "objetivo" en las perras incluidas en cada grupo de tratamiento.

	Grupo eCPMV (n=11)	Grupo control (n=7)	*p*-valor [a]
Diámetro mayor (cm)			
Media (SEM)	4,5 (0,6)	3,1 (0,4)	0,080
Mediana (IQR)	4,2 (3,5)	3,1 (1,4)	
Mínimo-máximo	2,3-7,5	2,0-5,5	
Diámetro mayor [b]			
Inferior a 3 cm	4	3	0,574
De 3 a 5 cm	3	3	
Superior a 5 cm	4	1	
Volumen tumoral (cm^3)			
Media (SEM)	18,1 (5,7)	4,7 (1,0)	**0,042**
Mediana (IQR)	7,5 (17,3)	4,6 (4,9)	
Mínimo-máximo	3,3-63,0	1,8-8,4	

Abreviaturas: IQR, rango intercuartílico; SEM, error estándar de la media. [a] Significación estadística de la diferencia entre grupos; en **negrita** los *p*-valor inferiores a 0,05; [b] diámetro mayor categorizado según el sistema TNM.

Tabla 38. Datos descriptivos de las perras con CMNI que recibieron la terapia con eCPMV.

Variable	P1	P2	P3	P4	P5	P6	P7	P8	P9	P10	P11
Edad (años)	10,4	5,8	9,1	8,4	8,0	9,6	13,0	12,1	10,8	12,5	14,8
Peso (kg)	39,2	37,8	20,5	6,5	32,7	33,2	9,2	30,3	9,3	23,3	6,1
Raza	Pastor Alemán	Mestizo	Braco Alemán	Schnauzer miniatura	Braco Alemán	Labrador Retriever	Mestizo	Pastor Alemán	Schnauzer mediano	Braco Alemán	Yorkshire Terrier
Diámetro mayor (cm) [a]	5,0	2,6	6,2	3,3	4,2	6,6	2,9	7,5	2,7	2,3	5,9
Volumen tumoral (cm^3) [a]	22,5	5,2	18,6	5,3	19,5	6,0	5,2	63,0	7,5	3,3	42,6
Estadio clínico	II	I	IV	II	II	IV	I	III	I	I	III
GHM	I	I	I	I	I	III	I	I	I	III	II
Tipo histológico	Asociado a conductos	No simple	No simple	No simple	No simple	Simple	Asociado a conductos	No simple	No simple	Simple	Asociado a conductos
Subtipo histológico	Carcinoma papilar intraductal	Carcinoma mixto	Carcinoma originado en AC	Carcinoma originado en TMB	Carcinoma complejo	Carcinoma tubulo-papilar	Carcinoma papilar intraductal	Carcinoma originado en AC	Carcinoma originado en TMB	Carcinoma sólido	Carcinoma ductal
Terapia adyuvante	No	No	No	No	No	No	No	No	No	mCTX y firocoxib	mCTX
Desarrollo de recurrencia o metástasis	No	No	No	No	No	No	No	No	No	No	No
TS o tiempo seguimiento (días)	1345	1226	1250	1202	1135	217	411	425	449	414	267
Estado	Viva	Viva	Viva	Viva	Viva	MNRT	Viva	Viva	Viva	Viva	Viva

Abreviaturas: AC, adenoma complejo; GHM, grado histológico de malignidad; mCTX, ciclofosfamida oral a dosis bajas; MNRT, muerte no relacionada con el tumor; P, número de animal; TMB, tumor mixto benigno; TS, tiempo de supervivencia. [a] Mediciones del tumor objetivo-inoculado.

Tabla 39. Datos descriptivos de las perras con CMNI incluidas en el grupo control.

Variable	P12	P13	P14	P15	P16	P17	P18
Edad (años)	11,7	8,7	13,7	11,5	7,9	8,0	8,7
Peso (kg)	10,0	5,5	9,2	26,3	22,3	10,0	21,8
Raza	Bulldog Francés	Cairn Terrier	Schnauzer miniatura	Pastor Alemán	Staffordshire Bull Terrier	Fox Terrier	Mestizo
Diámetro mayor (cm) [a]	2,2	3,5	2,0	2,5	3,1	5,5	3,2
Volumen tumoral (cm^3) [a]	4,6	6,0	2,3	2,8	7,2	8,4	1,8
Estadio clínico	IV	II	I	I	II	III	II
GHM	III	II	II	I	II	I	III
Tipo histológico	Simple	Simple	No simple	Simple	Asociado a conductos	Simple	Asociado a conductos
Subtipo histológico	Carcinoma sólido	Carcinoma tubulopapilar	Carcinoma complejo	Carcinoma tubulopapilar	Carcinoma ductal	Carcinoma tubulopapilar	Carcinoma ductal
Terapia adyuvante	No	Firocoxib	No	No	mCTX y firocoxib	No	mCTX y firocoxib
Desarrollo de recurrencia o metástasis	Si	Si	No	No	No	No	No
TS o tiempo seguimiento (días)	337	518	141	344	488	148	145
Estado	MAT	MAT	MNRT	MNRT	Viva	Viva	Viva

Abreviaturas: GHM, grado histológico de malignidad; MAT, muerte asociada al tumor mamario; mCTX, ciclofosfamida oral a dosis bajas; MNRT, muerte no relacionada con el tumor; P, número de perra; TS, tiempo de supervivencia. [a] Mediciones del tumor de mayor tamaño (tumor objetivo).

Todas las perras del estudio estaban castradas antes del diagnóstico (grupo eCPMV n=1 y grupo control n=3), o fueron castradas en el momento del tratamiento quirúrgico de las neoplasias (grupo eCPMV n=10 y grupo control n=4). Todas las perras castradas al diagnóstico del tumor mamario habían sido sometidas a la ovariohisterectomía de forma tardía (a los 9, 5, 5 y 10 años, respectivamente).

En lo que respecta a la presencia de enfermedades concurrentes, una de las perras del grupo eCPMV (P11) presentaba al diagnóstico una enfermedad renal crónica en estadio 2 (según la guía IRIS), mientras que en el grupo control, una perra presentaba leishmaniosis sin presencia de signos clínicos asociados (P15).

Cabe además destacar que todas las perras tratadas con eCPMV, excepto la perra P6, presentaban nódulos mamarios no inoculados con eCPMV en la cadena ipsilateral al tumor objetivo-inoculado (P2, P8 y P10), en la cadena contralateral (P3 y P4) y/o en ambas cadenas mamarias (P1, P5, P7, P9 y P11). El tamaño y tipo histológico de los nódulos mamarios no tratados localizados en las cadenas mamarias ipsilateral y contralateral al tumor inoculado se detallan en las Tablas 42 y 43, respectivamente.

Asimismo, todas las perras del grupo control presentaban otros nódulos mamarios además del tumor seleccionado con tumor objetivo, bien en la cadena mamaria ipsilateral (P12 y P13), en la contralateral (P17 y P18) y/o en ambas cadenas (P14, P15 y P16). Las características de estos nódulos mamarios se indican en la Tabla 47.

Todas las perras incluidas en el grupo eCPMV recibieron dos dosis de 0,2 mg de eCPMV intratumorales en el tumor objetivo-inoculado en los días 0 y tras 6-9 días, siendo sometidas a la cirugía una vez transcurridos 12-17 días desde la primera inoculación. Los días específicos del protocolo terapéutico en cada perra se pueden observar en la Tabla 41.

En todas las perras de ambos grupos se realizó en primer lugar una mastectomía que incluyera la resección del tumor mamario considerado objetivo. De las siete perras incluidas en el grupo eCPMV que presentaban nódulos mamarios en la cadena contralateral al tumor inoculado, cinco fueron sometidas a cirugía de dicha cadena mamaria, mientras que en las perras P5 y P11 no se realizó una segunda mastectomía para la extirpación de estos nódulos por decisión de los propietarios. Con respecto a los casos del grupo control, en las perras P16, P17 y P18 se realizó la extirpación de los nódulos mamarios de la cadena contralateral, mientras que los propietarios de las perras P14 y P15 rechazaron la realización de la segunda mastectomía.

Tras el procedimiento quirúrgico, en tres de las perras tratadas antes de la cirugía con eCPMV se recomendó iniciar terapia adyuvante con ciclofosfamida oral a dosis bajas y firocoxib debido a presencia de un carcinoma grado III (P10), afectación metastásica del linfonodo regional

inguinal superficial (P3), o a ambas características (P6). Además, en la perra P11, se recomendó la administración en monoterapia de ciclofosfamida oral a dosis bajas, debido a la concurrencia de una enfermedad renal crónica que imposibilitaba la administración de firocoxib, teniendo en cuenta el diagnóstico de un carcinoma mamario de grado histológico de malignidad II con un índice de proliferación Ki-67 del 24,8% (superior al punto de corte del 22%). Sin embargo, los propietarios de las perras P3 y P6 rechazaron la administración de terapia adyuvante. Cabe añadir que en la perra P7 se recomendó la administración de terapia adyuvante con firocoxib, dado que uno de los nódulos mamarios no inoculados se diagnosticó como un carcinoma mamario de grado II con un Ki-67 inferior al 22% (14,0%), aunque los propietarios no aceptaron dicha terapia.

En el grupo control se recomendó terapia adyuvante en cinco de las siete perras incluidas. En las perras P12, P16 y P18 se recomendó terapia adyuvante con ciclofosfamida oral a dosis bajas y firocoxib. En la primera, el tratamiento no fue aceptado por los propietarios. En la perra P16, dicha terapia se recomendó en base a la presencia de un carcinoma sólido de grado III en la cadena mamaria contralateral al nódulo objetivo, siendo aceptada la terapia con ambos fármacos por los propietarios, al igual que fue aceptada por los propietarios del caso P18 por la existencia de un carcinoma de grado III. Además, en las perras P13 y P14 se recomendó la administración de firocoxib en monoterapia dada la presencia en ambas de un carcinoma mamario de grado II con un índice de proliferación Ki-67 bajo (15,3% y 18,2%, respectivamente), siendo sólo aceptado el tratamiento por los propietarios de la perra P13.

Por último, cabe indicar que no se observaron diferencias significativas en los parámetros analíticos evaluados entre ambos grupos de tratamiento al diagnóstico, a excepción del número total de linfocitos, que fueron significativamente menores en el grupo control en comparación con el grupo eCPMV y de la actividad de la ALT, que se encontraba significativamente elevada en el grupo control con respecto al grupo eCPMV, como se muestra en la Tabla 40.

Con respecto a los linfocitos, una perra del grupo eCPMV presentaba una linfocitosis leve, mientras que no se observaron alteraciones en el recuento leucocitario en las perras del grupo control. En diferentes casos se observaron incrementos o disminuciones leves de los recuentos de glóbulos rojos, de plaquetas y de distintas poblaciones leucocitarias, así como de las concentraciones de hemoglobina, en todos ellos sin significación clínica.

En cuanto a los parámetros de la bioquímica sanguínea, los niveles de actividad de la ALT estaban levemente incrementados en cuatro perras del grupo control y una perra del grupo tratado con eCPMV, en todos los casos sin significación clínica. Con respecto a la funcionalidad renal, la perra P11 presentaba una elevación de los parámetros renales, encontrándose en un estadio 2 de enfermedad renal crónica. Además, cuatro perras, dos de cada grupo de tratamiento, presentaban una elevación leve de las proteínas plasmáticas, descartándose en todas ellas la

presencia de enfermedades infecciosas (leishmaniosis y ehrlichiosis) y tres perras (dos del grupo control y una del grupo eCPMV) presentaron una hipoglucemia leve. El caso con diagnóstico previo de leishmaniosis presentaba una concentración normal de proteínas plasmáticas.

Tabla 40. Valores analíticos al diagnóstico de las perras con CMNI incluidas en cada grupo de tratamiento.

	Grupo de tratamiento	Media	SEM	Mediana	IQR	Mínimo-máximo	*p*-valor[a]
Hematocrito (%)	eCPMV Control	45,2 42,2	2,1 4,1	42,2 42,0	12,7 22,1	37,7-55,7 30,4-56,8	0,490
Hemoglobina (g/dL)	eCPMV Control	15,1 14,3	0,6 1,4	14,9 14,3	4,4 7,1	12,4-17,8 10,3-19,6	0,572
Hematíes ($x10^6$/µL)	eCPMV Control	6,6 6,0	0,3 0,6	6,2 5,9	1,7 3,1	5,4-8,2 4,3-8,2	0,358
Plaquetas ($x10^3$/µL)	eCPMV Control	350,9 295,6	37,6 43,0	344,0 249,0	237,0 238,0	204,0-537,0 175,0-441,0	0,357
Leucocitos totales ($x10^3$/µL)	eCPMV Control	10,6 6,6	1,3 0,8	9,6 6,4	7,6 1,1	5,3-19,3 4,1-11,2	0,063
Neutrófilos maduros ($x10^3$/µL)	eCPMV Control	7,0 4,4	0,9 0,7	6,2 4,0	4,8 1,3	3,4-12,1 2,7-8,1	0,050
Neutrófilos inmaduros (por µL)	eCPMV Control	35,5 66,6	24,5 34,0	0,0 0,0	0,0 130,0	0,0-240,0 0,0-224,0	0,390
Linfocitos (por µL)	eCPMV Control	2412,8 1435,7	351,3 92,3	2150,0 1560,0	920,0 436,0	1472,0-5400,0 1090,0-1730,0	**0,018**
Monocitos (por µL)	eCPMV Control	596,1 315,0	113,0 82,9	540,0 350,0	630,0 373,0	53,0-1160,0 56,0-672,0	0,093
Eosinófilos (por µL)	eCPMV Control	608,7 346,0	213,5 114,3	384,0 210,0	500,0 508,0	0,0-2120,0 56,0-870,0	0,556
Glucosa (mg/dL)	eCPMV Control	103,6 120,2	5,7 6,8	98,0 111,5	32,0 23,5	79,0-134,0 108,0-151,0	0,208
Urea (mg/dL)	eCPMV Control	40,2 25,6	10,3 3,8	30,0 21,0	17,0 17,0	19,0-140,0 13,0-41,0	0,220
Creatinina (mg/dL)	eCPMV Control	0,9 0,7	0,1 0,1	0,8 0,7	0,2 0,3	0,6-1,5 0,4-1,1	0,289
Proteínas totales (g/dL)	eCPMV Control	7,1 6,8	0,2 0,4	7,4 7,2	1,4 2,4	6,0-8,2 5,5-8,0	0,501
ALT (U/L)	eCPMV Control	37,0 84,9	9,1 24,1	31,0 78,0	32,0 80,0	13,0-120,0 21,0-207,0	**0,046**

Abreviaturas: ALT, alanina aminotransferasa; IQR, rango intercuartílico; SEM, error estándar de la media. [a] Significación estadística de la diferencia entre grupos; en **negrita** los *p*-valor inferiores a 0,05.

6.3.2. Respuesta a la terapia

En las perras tratadas con eCPMV, la respuesta a la terapia fue evaluada teniendo en cuenta los cambios en el volumen tumoral del tumor objetivo-inoculado, observándose una reducción de dicho volumen el día 7 en diez de las once perras, con un descenso en el volumen del 3,8 al 40,3%. El día 14 se observó una reducción del volumen tumoral en todas las perras tratadas, variando esta disminución de tamaño del 5,8 al 63,2% (Figura 22 y Tabla 41). La perra P8 presentó un aumento inicial del volumen tumoral, seguido de una reducción por debajo del volumen inicial el día de la cirugía. Por otro lado, la valoración de los cambios en el diámetro mayor del tumor objetivo-inoculado según la guía itRECIST indicó la presencia de enfermedad estable en todas las perras en ambas revisiones, aunque en la mayoría de ellas el diámetro tumoral en la cirugía fue inferior al diámetro inicial (Tabla 41).

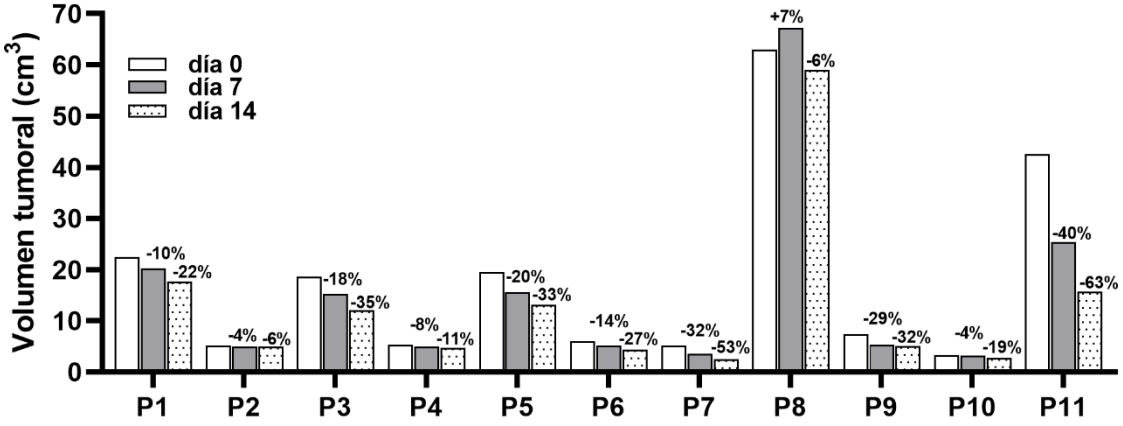

Figura 22. Cambios en el volumen del tumor objetivo-inoculado en las perras (P) que recibieron la terapia con eCPMV. El porcentaje de inhibición del crecimiento tumoral en cada día se puede observar sobre las barras.

Tabla 41. Cambios en el volumen tumoral y en el diámetro mayor del tumor objetivo-inoculado en las perras con CMNI tratadas con eCPMV.

Perra	Día	Volumen tumoral, cm^3	% ICT	*p*-valor [a]	Diámetro mayor, cm	% cambio [b]	Respuesta [b]
P1	0	22,5		**0,037**	5,0		
	8	20,3	-10,0		4,5	-10,0	EE
	16	17,6	-21,6		4,5	0,0	EE
P2	0	5,2		0,121	2,6		
	7	5,0	-3,8		2,5	-3,8	EE
	14	4,9	-5,8		2,5	0,0	EE
P3	0	18,6		**0,011**	6,2		
	7	15,2	-18,4		5,5	-11,3	EE
	13	12,0	-35,4		5,2	-5,5	EE

(Continúa en la página siguiente; leyenda en la continuación de la tabla)

Tabla 41 (continuación). Cambios en el volumen tumoral y en el diámetro mayor del tumor objetivo-inoculado en las perras con CMNI tratadas con eCPMV.

Perra	Día	Volumen tumoral, cm^3	% ICT	*p*-valor [a]	Diámetro mayor, cm	% cambio [b]	Respuesta [b]
P4	0	5,3			3,3		
	6	4,9	-8,1	0,212	3,4	3,0	EE
	13	4,8	-10,8		3,3	0,0	EE
P5	0	19,5		0,087	4,2		
	9	15,6	-20,1		4,1	-2,4	EE
	17	13,2	-32,5		3,9	-4,9	EE
P6	0	6,0			6,6		
	6	5,2	-14,3	**<0,001**	6,1	-7,6	EE
	13	4,4	-27,0		6,1	0,0	EE
P7	0	5,2		0,068	2,9		
	8	3,6	-31,5		2,8	-3,4	EE
	15	2,5	-53,2		2,5	-10,7	EE
P8	0	63,0			7,5		
	7	67,2	6,6	0,642	7,1	-5,3	EE
	12	59,0	-6,3		7,2	1,4	EE
P9	0	7,5		0,238	2,7		
	7	5,3	-29,0		2,4	-11,1	EE
	13	5,1	-32,0		2,3	-4,2	EE
P10	0	3,3			2,3		
	6	3,2	-4,3	0,213	2,2	-4,3	EE
	13	2,7	-19,1		2,1	-4,5	EE
P11	0	42,6		0,073	5,9		
	8	25,4	-40,3		4,4	-25,4	EE
	15	15,7	-63,2		4,3	-2,3	EE

Abreviaturas: EE, enfermedad estable; % ICT, porcentaje de inhibición del crecimiento tumoral, en base al cambio en el volumen tumoral en comparación con el día 0; P, número de perra. [a] Significación estadística mediante análisis de regresión lineal entre los días 0, 7 y 14; en **negrita** los *p*-valor inferiores a 0,05; [b] variación en el diámetro mayor de los tumores según la guía itRECIST (Goldmacher *et al.*, 2020). El tipo histológico de los tumores mamarios se encuentra en la Tabla 38.

Además del tumor objetivo-inoculado, la mayoría de las perras con carcinomas mamarios tratadas con eCPMV presentaban otras lesiones mamarias. Estas lesiones se identificaron en el estudio anatomopatológico como lesiones hiperplásicas/displásicas, TMC benignos o TMC malignos de distintos grados de malignidad. De estas lesiones, 24 estaban localizadas en la cadena mamaria ipsilateral al tumor objetivo-inoculado, de las cuales 17 presentaron regresión del volumen, cinco mantuvieron su tamaño inicial y dos aumentaron inicialmente su tamaño para, posteriormente, disminuir su volumen al volumen inicial o por debajo de este. El día de la cirugía, todos los carcinomas de grado I, así como un carcinoma de grado II presente en la perra P7, presentaron una disminución del volumen tumoral, exceptuando los carcinomas de grado I y II presentes en la perra P11, que mantuvieron su tamaño estable. También se observó regresión del

volumen en hiperplasias/ displasias presentes en las perras P1 y P7, aunque una lesión similar en la perra P9 mantuvo su tamaño inicial a lo largo del estudio. Por último, se observó una disminución del volumen en tumores mamarios benignos en las perras P7 y P8, mientras que en las perras P2 y P9 no se observaron cambios en los tumores benignos (Tabla 42).

Tabla 42. Tipo histológico y cambios en el volumen de las lesiones mamarias no inoculadas con eCPMV de la cadena ipsilateral al CMNI objetivo-inoculado.

Perra/ tumor	Tipo histológico	Volumen tumoral, cm^3			% ICT	
		Día 0	Día 7	Día 14	Día 7	Día 14
P1.1	Carcinoma grado I	1,69	0,75	0,23	-55,6	-86,1
P1.2	Hiperplasia/displasia	1,69	0,50	0,50	-70,4	-70,4
P1.3	Hiperplasia/displasia	2,25	1,69	1,62	-25,0	-28,0
P2.1	Carcinoma grado I	0,06	0,06	0,01	0,0	-78,4
P2.2	Tumor benigno	0,50	0,50	0,50	0,0	0,0
P5.1	Carcinoma grado I	0,06	0,01	0,01	-78,4	-78,4
P7.1	Carcinoma grado II	0,49	0,40	0,40	-18,2	-18,2
P7.2	Carcinoma grado I	0,26	0,29	0,25	12,5	-1,12
P7.3	Hiperplasia/displasia	0,11	0,004	0,004	-96,3	-96,3
P7.4	Tumor benigno	0,03	0,01	0,01	-57,8	-57,8
P8.1	Carcinoma grado I	0,06	0,03	0,03	-48,8	-48,8
P8.2	Carcinoma grado I	0,06	0,03	0,03	-48,8	-48,8
P8.3	Carcinoma grado I	0,36	0,17	0,17	-53,0	-53,0
P8.4	Tumor benigno	2,48	1,15	0,65	-53,6	-73,7
P8.5	Tumor benigno	0,20	0,13	0,13	-36,4	-36,4
P8.6	Carcinoma grado I	0,18	0,17	0,17	-4,7	-4,7
P8.7	Carcinoma grado I	0,45	0,26	0,26	-42,5	-42,5
P8.8	Carcinoma grado I	1,25	1,01	0,86	-19,4	-31,2
P9.1	Hiperplasia/displasia	0,03	0,03	0,03	0,0	0,0
P9.2	Tumor benigno	0,13	0,13	0,13	0,0	0,0
P10.1	Carcinoma grado I	0,14	0,11	0,09	-26,5	-39,2
P11.1	Carcinoma grado I	0,01	0,01	0,01	0,0	0,0
P11.2	Carcinoma grado II	0,03	0,06	0,03	95,3	0,0
P11.3	Carcinoma grado II	0,67	0,67	0,67	0,0	0,0

Abreviaturas: % ICT, porcentaje de inhibición del crecimiento tumoral en comparación con el día 0; P, número de perra y número de tumor no inoculado en cada perra.

Igualmente, se realizó la valoración de las lesiones mamarias de la cadena contralateral, observándose que, del total de 19 lesiones, ocho de ellas presentaron una disminución de volumen, seis se mantuvieron igual a lo largo de las dos revisiones realizadas y cinco aumentaron su tamaño

en comparación con el volumen inicial, incluyendo dos lesiones que presentaron el día 14 un volumen inferior al día 7 aunque superior al día 0 y una lesión que, tras disminuir el día 7, creció por encima del volumen inicial el día 14. Así, el día de la cirugía se observó que ninguno de los carcinomas de grado I había disminuido su tamaño, si no que presentaban un volumen similar o superior al inicial. Sí se identificó una respuesta en una hiperplasia/ displasia en la perra P1 y en tumores benignos en las perras P3 y P9, mientras que en las perras P1, P3 y P4 se observaron tumores benignos que no cambiaron de volumen a lo largo del estudio (Tabla 43).

Tabla 43. Tipo histológico y cambios en el volumen de las lesiones mamarias no inoculadas con eCPMV de la cadena contralateral al CMNI objetivo-inoculado.

Perra/ tumor	Tipo histológico	Volumen tumoral, cm^3			% ICT	
		Día 0	Día 7	Día 14	Día 7	Día 14
P1.4	Tumor benigno	0,06	0,06	0,06	0,0	0,0
P1.5	Hiperplasia/displasia	0,75	0,60	0,60	-20,0	-20,0
P1.6	Carcinoma grado I	0,50	0,50	0,50	0,0	0,0
P3.1	Tumor benigno	0,07	0,07	0,07	0,0	0,0
P3.2	Tumor benigno	0,79	0,32	0,32	-59,2	-59,2
P4.1	Tumor benigno	0,11	0,11	0,11	0,0	0,0
P4.2	Tumor benigno	0,11	0,11	0,11	0,0	0,0
P5.2 [a]	Desconocido	0,50	0,50	0,11	0,0	-78,4
P7.5	Carcinoma grado I	0,11	0,13	0,13	16,7	16,7
P7.6	Carcinoma grado I	1,08	1,82	1,33	68,8	23,0
P9.3	Tumor benigno	0,25	0,22	0,16	-10,0	-33,9
P11.4 [a]	Desconocido	0,17	0,11	0,11	-37,0	-37,0
P11.5 [a]	Desconocido	0,06	0,06	0,03	0,0	-48,8
P11.6 [a]	Desconocido	0,06	0,03	0,03	-48,8	-48,8
P11.7 [a]	Desconocido	0,004	0,014	0,004	237,5	0,0
P11.8 [a]	Desconocido	0,03	0,03	0,06	0,0	95,3
P11.9 [a]	Desconocido	0,03	0,01	0,06	-57,8	95,3
P11.10 [a]	Desconocido	0,06	0,03	0,03	-48,8	-48,8
P11.11 [a]	Desconocido	0,17	0,17	0,17	0,0	0,0

Abreviaturas: % ICT, porcentaje de inhibición del crecimiento tumoral en comparación con el día 0; P, número de perra y número de tumor no inoculado en cada perra. [a] La lesión 5.2 de la perra P5, así como todas las lesiones de la perra P11 no fueron extirpadas por decisión de los propietarios por lo que se desconoce su diagnóstico histopatológico.

Estas lesiones no inoculadas fueron también evaluadas mediante la guía itRECIST, para lo que se analizaron los cambios en el diámetro mayor de cada lesión siguiendo los criterios indicados en esta guía, como se muestra en la Tabla 44.

Tabla 44. Cambios en el diámetro de las lesiones no inoculadas según la guía itRECIST en el grupo de perras tratadas con eCPMV.

Perra/ tumor	Diámetro mayor, cm			% cambio [a]	
	Día 0	Día 7	Día 14	Día 7	Día 14
P1.1	1,5	1,5	0,9	0,0	-40,0
P1.2	1,5	1,0	1,0	-33,3	-33,3
P1.3	2,0	1,5	1,5	-25,0	0,0
P1.4	0,5	0,5	0,5	0,0	0,0
P1.5	1,5	1,2	1,2	-20,0	0,0
P1.6	1,0	1,0	1,0	0,0	0,0
P2.1	0,5	0,5	0,3	0,0	-40,0
P2.2	1,0	1,0	1,0	0,0	0,0
P3.1	0,4	0,4	0,4	0,0	0,0
P3.2	1,2	0,8	0,8	-33,3	-33,3
P4.1	0,6	0,6	0,6	0,0	0,0
P4.2	0,6	0,6	0,6	0,0	0,0
P5.1	0,5	0,3	0,3	-40,0	-40,0
P5.2	1,0	1,0	0,6	0,0	-40,0
P7.1	1,2	1,1	1,1	-8,3	0,0
P7.2	0,8	0,9	0,9	12,5	12,5
P7.3	0,6	0,2	0,2	-66,7	0,0
P7.4	0,4	0,3	0,3	-25,0	0,0
P7.5	0,6	0,7	0,7	16,7	16,7
P7.6	1,5	2,0	1,7	33,3	13,3
P8.1	0,5	0,4	0,4	-20,0	0,0
P8.2	0,5	0,4	0,4	-20,0	0,0
P8.3	0,9	0,7	0,7	-22,2	0,0
P8.4	2,2	1,9	1,3	-13,6	-31,6
P8.5	1,1	0,7	0,7	-36,4	-36,4
P8.6	1,0	0,7	0,7	-30,0	-30,0
P8.7	1,1	0,8	0,8	-27,3	0,0
P8.8	1,6	1,4	1,3	-12,5	-7,1
P9.1	0,4	0,4	0,4	0,0	0,0
P9.2	0,7	0,7	0,7	0,0	0,0
P9.3	1,0	0,9	0,9	-10,0	0,0
P10.1	0,8	0,7	0,7	-12,5	0,0

(Continúa en la página siguiente; leyenda en la continuación de la tabla)

Tabla 44 (continuación). Cambios en el diámetro de las lesiones no inoculadas según la guía itRECIST en el grupo de perras tratadas con eCPMV.

Perra/ tumor	Diámetro mayor, cm			% cambio [a]	
	Día 0	Día 7	Día 14	Día 7	Día 14
P11.1	0,3	0,3	0,3	0,0	0,0
P11.2	0,4	0,5	0,4	25,0	0,0
P11.3	1,1	1,1	1,1	0,0	0,0
P11.4	0,7	0,6	0,6	-14,3	0,0
P11.5	0,5	0,5	0,4	0,0	-20,0
P11.6	0,5	0,4	0,4	-20,0	0,0
P11.7	0,2	0,3	0,2	50,0	0,0
P11.8	0,4	0,4	0,5	0,0	25,0
P11.9	0,4	0,3	0,5	-25,0	66,7
P11.10	0,5	0,4	0,4	-20,0	0,0
P11.11	0,7	0,7	0,7	0,0	0,0

Abreviaturas: P, número de perra y número de tumor no inoculado en cada perra. [a] porcentaje de variación evaluado según la guía itRECIST (Goldmacher *et al.*, 2020). El tipo histológico de estas lesiones se indica en las Tablas 42 y 43.

Posteriormente y siguiendo la guía itRECIST, se clasificaron las lesiones que no recibieron el tratamiento intratumoral con eCPMV como "objetivo-no inoculadas" o "no objetivo-no inoculadas", de acuerdo con la necesidad de presentar un diámetro igual o superior a 10 mm para poder ser consideradas lesiones objetivo y considerando que pueden seleccionarse un máximo de cinco lesiones "objetivo-no inoculadas" por perra. De esta forma, se determinó la respuesta en las lesiones "objetivo-no inoculadas" de cada perra, como se indica en la Tabla 45. El día 7 tras la primera dosis de eCPMV, en una de las ocho perras en las que se pudo determinar la respuesta se observó una respuesta parcial, mientras que el resto presentaba enfermedad estable de estas lesiones. El día de la cirugía (día 14), tres perras mostraron respuesta parcial y cinco enfermedad estable.

Tabla 45. Evaluación de la respuesta según la guía itRECIST de las lesiones mamarias "objetivo-no inoculadas" en cada perra tratada con eCPMV.

Perra	Lesiones incluidas	Suma de diámetros mayores, cm			% cambio [a]		Respuesta [b]	
		Día 0	Día 7	Día 14	Día 7	Día 14	Día 7	Día 14
P1	1.1, 1.2, 1.3, 1.5, 1.6	7,5	6,2	5,6	-17,3	-9,7	EE	EE
P2	2.2	1,0	1,0	1,0	0,0	0,0	EE	EE
P3	3.2	1,2	0,8	0,8	-33,3	-33,3	RP	RP
P5	5.2	1,0	1,0	0,6	0,0	-40,0	EE	RP
P7	7.1, 7.6	2,7	3,1	2,8	14,8	3,7	EE	EE
P8	8.4, 8.5, 8.6, 8.7, 8.8	7,0	5,5	4,8	-21,4	-31,4	EE	RP
P9	9.3	1,0	0,9	0,9	-10,0	0,0	EE	EE
P11	11.3	1,1	1,1	1,1	0,0	0,0	EE	EE

Abreviaturas: EE, enfermedad estable; P, número de perra; RP, respuesta parcial. [a] porcentaje de variación del diámetro mayor y [b] categorización de la respuesta según la guía itRECIST (Goldmacher *et al.*, 2020). El tipo histológico y el diámetro de cada lesión incluida se indica en las Tablas 42 y 43.

Asimismo, en el grupo de perras tratadas con eCPMV, la respuesta observada en las lesiones "no objetivo-no inoculadas" se evaluó siguiendo la guía itRECIST. Esta guía establece para estas lesiones tres categorías según los cambios que presenten: "ausentes", "presentes" o "progresión inequívoca". Por ello, todas las lesiones incluidas en este grupo se clasificaron como "presentes", dado que en los días 7 y 14 siguieron siendo evaluables y no presentaron un crecimiento marcado (no presentaban "progresión inequívoca") (ver en la Tabla 44 las lesiones con un diámetro inicial inferior a 10 mm).

Por último, se evaluaron los cambios en las lesiones mamarias en las perras del grupo control desde el diagnóstico hasta el día de la cirugía, variando dicho periodo entre 4 y 36 días. Los cambios en el diámetro mayor y en el volumen tumoral de los CMNI de mayor tamaño en cada perra del grupo control (identificados como "tumores objetivo") se indican en la Tabla 46. El volumen tumoral aumentó en 5 de las 7 perras (Figura 23), mientras que en una perra se produjo una disminución del volumen tumoral (P17) y en otra este se mantuvo estable (P12), aunque en esta última sólo pasaron 4 días desde el diagnóstico hasta la cirugía. Con respecto a la respuesta según la guía itRECIST, todas las perras mantuvieron una enfermedad estable, salvo el caso P15 que mostró una progresión de la enfermedad neoplásica (Tabla 46).

Tabla 46. Cambios en el volumen y diámetro mayor de los CMNI de mayor tamaño ("tumores objetivo") en las perras incluidas en el grupo control desde el diagnóstico hasta la cirugía.

Perra	Día	Volumen tumoral, cm^3	% ICT	Diámetro mayor, cm	% cambio [a]	Respuesta [b]
P12	0 4	4,6 4,6	0,0	2,2 2,2	0,0	EE
P13	0 15	6,0 7,5	25,2	3,5 3,4	-2,86	EE
P14	0 27	2,3 2,4	7,5	2,0 2,2	10,0	EE
P15	0 36	2,8 11,3	303,3	2,5 3,0	20,0	EP
P16	0 21	7,2 9,7	34,9	3,1 3,5	12,9	EE
P17	0 9	8,4 6,2	-26,5	5,5 5,5	0,0	EE
P18	0 29	1,8 3,1	75,6	3,2 3,4	6,3	EE

Abreviaturas: EE, enfermedad estable; EP, enfermedad progresiva; % ICT, porcentaje de inhibición del crecimiento tumoral, en base al cambio en el volumen tumoral; P, número de perra. [a] porcentaje de variación del diámetro mayor y [b] categorización de la respuesta en base a la guía itRECIST (Goldmacher *et al.*, 2020). El tipo histológico de estos CMNI se encuentra en la Tabla 39.

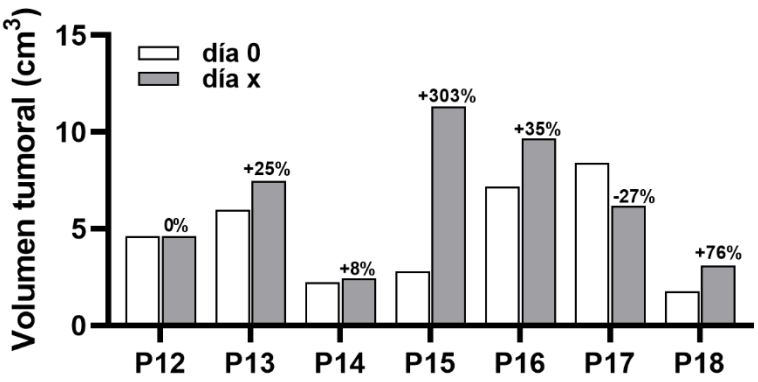

Figura 23. Cambios en el volumen tumoral de los CMNI establecidos con "tumor objetivo" en las perras (P) incluidas en el grupo control desde el diagnóstico (día 0) hasta la cirugía (día x). El porcentaje de inhibición del crecimiento tumoral en cada día se puede observar sobre las barras.

Además de los tumores objetivo, las perras del grupo control presentaban otros nódulos mamarios, cuyo tipo histológico y cambios en el tamaño desde el día del diagnóstico hasta la cirugía se detallan en la Tabla 47. La mayoría de estas lesiones mamarias mantuvieron el mismo

volumen y diámetro mayor en ambas revisiones, aunque si se observó en algunos casos la presencia de incrementos de tamaño y una única lesión, presente en la perra P18, que disminuyo su volumen y diámetro lesional. Además, en las perras P13 y P15 se observaron lesiones mamarias el día de la cirugía no detectadas en la exploración mamaria el día del diagnóstico.

Tabla 47. Lesiones mamarias distintas del "tumor objetivo" en las perras del grupo control presentes en la cadena mamaria ipsilateral o contralateral con respecto a dicho tumor.

Perra/ tumor	Tipo histológico	Día	Volumen tumoral, cm^3	% ICT	Tamaño tumoral, cm	% cambio [a]
Cadena ipsilateral al "tumor objetivo"						
P12.1	Carcinoma grado I	0 4	0,06 0,06	0,0	0,5 0,5	0,0
P12.2	Carcinoma grado III	0 4	0,06 0,06	0,0	0,5 0,5	0,0
P12.3	Carcinoma grado III	0 4	2,73 2,73	0,0	3,0 3,0	0,0
P12.4	Tumor benigno	0 4	0,01 0,01	0,0	0,3 0,3	0,0
P12.5	Carcinoma grado II	0 4	1,01 1,01	0,0	1,4 1,4	0,0
P13.1	Hiperplasia/ displasia	0 15	0,06 0,06	0,0	0,5 0,5	0,0
P13.2	Hiperplasia/ displasia	0 15	- 0,06	Nueva lesión	- 0,5	Nueva lesión
P14.1	Hiperplasia/ displasia	0 27	0,06 0,06	0,0	0,5 0,5	0,0
P15.1	Tumor benigno	0 36	0,50 0,50	0,0	1,0 1,0	0,0
P15.2	Tumor benigno	0 36	0,50 0,50	0,0	1,0 1,0	0,0
P15.3	Tumor benigno	0 36	- 0,06	Nueva lesión	- 0,5	Nueva lesión
P16.1	Carcinoma grado I	0 21	0,26 0,26	0,0	0,8 0,8	0,0
P16.2	Carcinoma grado II	0 21	0,06 0,36	483,2	0,5 0,9	80,0
P16.3	Carcinoma grado I	0 21	0,06 0,06	0,0	0,5 0,5	0,0

(Continúa en la página siguiente; leyenda en la continuación de la tabla)

Tabla 47 (continuación). Lesiones mamarias distintas del "tumor objetivo" en las perras del grupo control presentes en la cadena mamaria ipsilateral o contralateral con respecto a dicho tumor.

Perra/ tumor	Tipo histológico	Día	Volumen tumoral, cm^3	% ICT	Tamaño tumoral, cm	% cambio [a]
Cadena contralateral al "tumor objetivo"						
P14.2 [b]	Desconocido	0 27	0,03 0,03	0,0	0,4 0,4	0,0
P15.4 [b]	Desconocido	0 36	0,03 0,06	95,3	0,4 0,5	25,0
P16.4	Carcinoma grado III	0 21	0,02 0,02	0,0	0,4 0,4	0,0
P17.1	Carcinoma grado I	0 9	0,04 0,04	0,0	0,2 0,2	0,0
P18.1	Carcinoma grado I	0 29	0,01 0,06	363,0	0,3 0,5	66,7
P18.2	Hiperplasia/ displasia	0 29	0,01 0,03	72,8	0,3 0,4	33,3
P18.3	Tumor benigno	0 29	0,01 0,01	0,0	0,3 0,3	0,0
P18.4	Carcinoma grado I	0 29	0,06 0,03	-48,8	0,5 0,3	-40,0

Abreviaturas: % ICT, porcentaje de inhibición del crecimiento tumoral, en base al cambio en el volumen lesional; P, número de perra y número de tumor no inoculado en cada perra. [a] porcentaje de variación del diámetro mayor entre ambos días; [b] Las lesiones mamarias 13.2 y 14.4 de las perras P13 y P14, respectivamente, no fueron extirpadas por decisión de los propietarios por lo que se desconoce su diagnóstico histopatológico.

6.3.3. Efectos de la terapia sobre las células inmunitarias en sangre periférica

En primer lugar, en el grupo de perras que recibieron la terapia con eCPMV se evaluaron los cambios en los recuentos totales y diferenciales de leucocitos circulantes, así como en la *ratio* neutrófilos/ linfocitos, entre los días 0, 7 y 14, así como en la primera revisión clínica un mes después de la última mastectomía (día 45) (Tabla 48 y Figura 24). En aquellas perras en las que no se realizó una segunda mastectomía, se incluyeron los datos de la primera analítica sanguínea tras la primera cirugía.

Se observó un incremento significativo en el recuento de neutrófilos maduros e inmaduros entre los días 0 y 7 (Figura 24C-D). El día 14, el número de estas células se redujo, aunque se mantuvo por encima de los recuentos iniciales (día 0). Con respecto al recuento de linfocitos y monocitos, no se hallaron diferencias significativas; no obstante, el número de linfocitos fue disminuyendo progresivamente (Tabla 48). Por otra parte, no se observaron diferencias

significativas en el número de los distintos tipos leucocitarios entre el día 0 y un mes después de la última cirugía (Tabla 48).

Tabla 48. Cambios en los recuentos de las distintas poblaciones leucocitarias inducidos por la administración intratumoral de eCPMV en perras con CMNI.

	Día	Media	SEM	Mediana	IQR	Mínimo-máximo	*p*-valor [a]
Leucocitos totales ($x10^3$/µL)	**0**	10,6	1,3	9,6	7,6	5,3-19,3	0,099;
	7	11,9	1,3	13,2	7,1	6,3-19,9	0,534;
	14	11,3	1,3	13,1	8,4	3,6-16,5	0,594;
	45	9,4	0,8	8,9	4,3	6,4-15,3	0,218
Neutrófilos maduros ($x10^3$/µL)	**0**	7,0	0,9	6,2	4,8	3,4-12,1	**0,022**;
	7	8,4	1,1	9,0	5,5	3,4-16,7	0,262;
	14	7,8	1,0	9,2	6,2	2,3-12,9	0,549;
	45	6,2	0,4	6,1	1,9	4,0-8,7	0,296
Neutrófilos inmaduros (por µL)	**0**	35,5	24,5	0,0	0,0	0,0-240,0	**0,046**;
	7	219,9	89,5	130,0	420,0	0,0-800,0	0,110;
	14	167,3	61,4	72,0	330,0	0,0-584,0	0,515;
	45	30,2	22,5	0,0	0,0	0,0-238,0	0,715
Linfocitos (por µL)	**0**	2412,8	351,3	2150,0	920,0	1472,0-5400,0	0,929;
	7	2262,0	204,5	2100,0	1058,0	1190,0-3450,0	0,477;
	14	2104,0	239,6	2190,0	1012,0	784,0-3280,0	0,541;
	45	2280,3	440,3	1940,0	978,0	1036,0-6410,0	0,374
Monocitos (por µL)	**0**	596,1	113,0	540,0	630,0	53,0-1160,0	0,807;
	7	569,7	113,2	536,0	513,0	63,0-1190,0	0,968;
	14	592,6	116,9	520,0	744,0	124,0-1168,0	0,848;
	45	390,2	69,1	384,0	402,0	60,0-714,0	0,170
Eosinófilos (por µL)	**0**	608,7	213,5	384,0	500,0	0,0-2120,0	0,959;
	7	514,7	125,4	530,0	490,0	0,0-1550,0	0,477;
	14	586,0	115,4	560,0	796,0	130,0-1210,0	0,374;
	45	532,5	102,8	450,0	464,0	90,0-1190,0	0,859
Ratio neutrófilos/ linfocitos	**0**	3,1	0,3	2,6	1,6	2,0-5,7	0,374;
	7	4,4	1,1	3,1	2,9	1,8-14,7	0,110;
	14	3,8	0,3	3,6	1,9	2,6-5,3	0,608;
	45	3,2	0,3	3,1	1,2	1,2-5,0	0,964

Abreviaturas: IQR, rango intercuartílico; SEM, error estándar de la media. [a] Significación estadística de la diferencia entre días 0 y 7, 0 y 14, 7 y 14, y 0 y 45, respectivamente; en **negrita** los *p*-valor inferiores a 0,05.

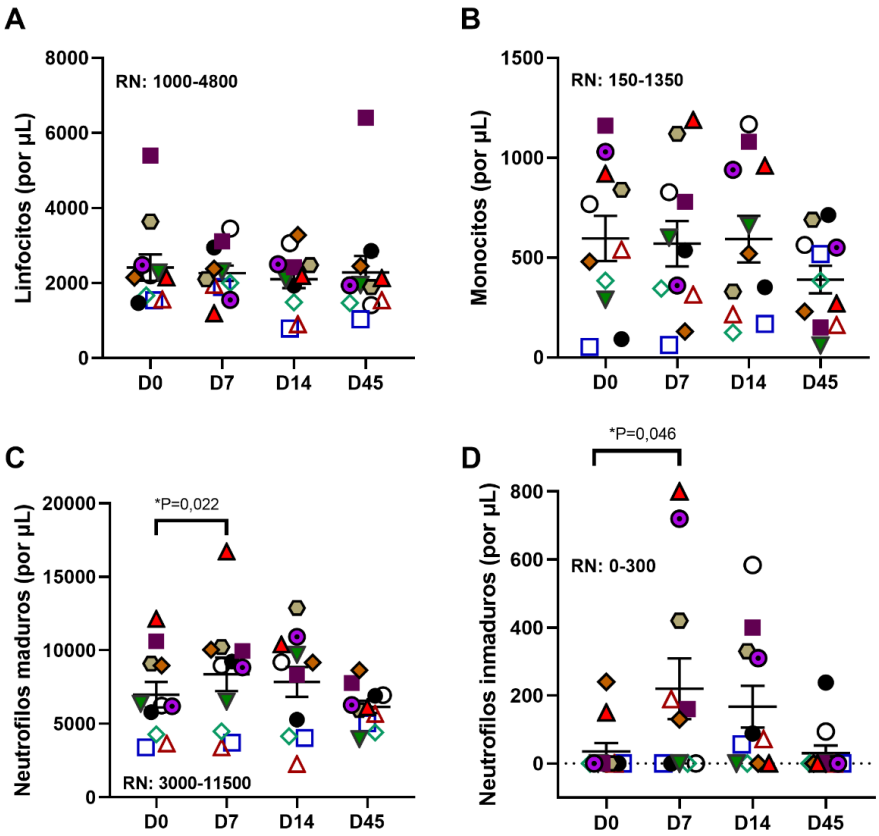

Figura 24. Cambios en los recuentos de linfocitos (**A**), monocitos (**B**), neutrófilos maduros (**C**) y neutrófilos inmaduros (**D**) inducidos por la administración intratumoral de eCPMV en perras con CMNI entre los días 0, 7 y 14 (D0, D7 y D14, respectivamente) del protocolo y un mes tras la última mastectomía (D45). Cada perra está representada con un símbolo distinto. Las líneas representan la media y el error estándar de la media en cada día. RN, rango normal. **p*-valor, significación estadística de la diferencia entre días.

Por otra parte, en las perras incluidas en el grupo control se evaluaron los posibles cambios en los recuentos de leucocitos entre el día del diagnóstico y la primera revisión tras la última mastectomía (aproximadamente un mes después). Al igual que en el grupo de perras tratadas con eCPMV, se incluyeron los datos analíticos tras la segunda cirugía, excepto en aquellas perras en las que sólo se realizó un procedimiento quirúrgico, en cuyo caso se incluyeron los datos de la primera analítica sanguínea tras la primera mastectomía. En estos casos no se observaron cambios significativos en los recuentos totales ni diferenciales de leucocitos, aunque se observó la presencia de una neutropenia leve tras la cirugía en una perra que ya presentaba esta citopenia al diagnóstico (Tabla 49).

Tabla 49. Cambios en los recuentos de las distintas poblaciones de leucocitos en las perras con CMNI incluidas en el grupo control entre el diagnóstico y después de la cirugía.

	Día	Media	SEM	Mediana	IQR	Mínimo-máximo	*p*-valor [a]
Leucocitos totales ($x10^3$/µL)	**0** **x**	6,6 6,0	0,8 0,9	6,4 5,7	1,1 3,3	4,1-11,2 4,2-8,2	1,000
Neutrófilos maduros ($x10^3$/µL)	**0** **x**	4,4 4,0	0,7 0,7	4,0 4,3	1,3 2,5	2,7-8,1 2,2-5,2	0,465
Neutrófilos inmaduros (por µL)	**0** **x**	66,6 20,5	34,0 20,5	0,0 0,0	130,0 61,5	0,0-224,0 0,0-82,0	0,317
Linfocitos (por µL)	**0** **x**	1435,7 1654,0	92,3 361,5	1560,0 1410,0	436,0 1267,0	1090,0-1730,0 1090,0-2706,0	1,000
Monocitos (por µL)	**0** **x**	315,0 142,0	82,9 34,2	350,0 160,0	373,0 126,0	56,0-672,0 50,0-198,0	0,273
Eosinófilos (por µL)	**0** **x**	346,0 219,0	114,3 50,3	210,0 218,0	508,0 194,0	56,0-870,0 100,0-340,0	0,285

Abreviaturas: IQR, rango intercuartílico; SEM, error estándar de la media; x, primera revisión tras el último procedimiento quirúrgico para la extirpación de los nódulos mamarios. [a] Significación estadística de la diferencia entre grupos.

Además, se compararon los recuentos de leucocitos de ambos grupos de tratamiento tras la última mastectomía. Se observó que las perras del grupo control presentaban un número significativamente inferior de leucocitos debido a un recuento significativamente menor de neutrófilos maduros y a una tendencia hacia un menor número de monocitos y eosinófilos en comparación con las perras del grupo eCPMV (Tabla 50).

Tabla 50. Comparación de los recuentos de leucocitos en las perras con CMNI entre ambos grupos de tratamiento un mes después de la extirpación de los nódulos mamarios.

	Grupo de tratamiento	Media	SEM	Mediana	IQR	Mínimo-máximo	*p*-valor[a]
Leucocitos totales ($x10^3$/µL)	eCPMV Control	9,4 6,0	0,8 0,9	8,9 5,7	4,3 3,3	6,4-15,3 4,2-8,2	**0,026**
Neutrófilos maduros ($x10^3$/µL)	eCPMV Control	6,2 4,0	0,4 0,7	6,1 4,3	1,9 2,5	4,0-8,7 2,2-5,2	**0,026**
Neutrófilos inmaduros (por µL)	eCPMV Control	30,2 20,5	22,5 20,5	0,0 0,0	0,0 61,5	0,0-238,0 0,0-82,0	0,926
Linfocitos (por µL)	eCPMV Control	2280,3 1654,0	440,3 361,5	1940,0 1410,0	978,0 1267,0	1036,0-6410,0 1090,0-2706,0	0,294
Monocitos (por µL)	eCPMV Control	390,2 142,0	69,1 34,2	384,0 160,0	402,0 126,0	60,0-714,0 50,0-198,0	0,050
Eosinófilos (por µL)	eCPMV Control	532,5 219,0	102,8 50,3	450,0 218,0	464,0 194,0	90,0-1190,0 100,0-340,0	0,050

Abreviaturas: IQR, rango intercuartílico; SEM, error estándar de la media. [a] Significación estadística de la diferencia entre grupos; en **negrita** los *p*-valor inferiores a 0,05.

Por otra parte, con el fin de evaluar los efectos sistémicos sobre el sistema inmunitario del tratamiento con eCPMV se realizó una evaluación, mediante citometría de flujo, de los porcentajes de las distintas células mononucleares circulantes. Aunque se observaron algunos cambios y tendencias, no existieron diferencias estadísticamente significativas entre los valores basales (día 0) y los porcentajes observados tras dos dosis de eCPMV (día 14). Con respecto a la comparativa entre el día 0 y el día 45, tampoco se detectaron diferencias estadísticamente significativas (Tabla 51).

Tabla 51. Cambios en los porcentajes de las distintas poblaciones leucocitarias, identificadas mediante citometría de flujo, inducidos por la inoculación intratumoral de eCPMV en perras con CMNI.

	Día	Media	SEM	Mediana	IQR	Mínimo-máximo	*p*-valor [a]
Monocitos	**0**	14,9	4,9	11,1	21,8	0,4-48,8	0,721;
	14	13,9	5,4	6,3	25,9	0,3-48,1	0,687;
	45	12,9	3,0	12,7	15,0	0,5-29,4	0,594
Monocitos CMH-II+ CD4+	**0**	6,0	1,9	3,5	7,3	1,6-19,6	0,721;
	14	6,7	2,2	5,0	5,4	0,8-25,2	0,214;
	45	3,4	0,7	2,9	3,8	1,3-7,0	0,173
Monocitos CMH-II+ CD4-	**0**	84,1	3,8	88,7	13,7	60,6-93,6	0,445;
	14	82,1	2,6	82,8	10,8	66,5-93,4	0,214;
	45	87,3	3,0	92,2	17,7	73,5-96,1	0,189
Monocitos CMH-II- CD4+	**0**	3,8	1,7	1,3	5,1	0,4-15,1	0,878;
	14	3,2	1,1	2,2	5,1	0,0-9,4	0,260;
	45	2,2	0,9	1,1	3,9	0,2-7,3	0,793
CPAs	**0**	70,1	5,8	78,8	33,0	40,5-89,3	0,189;
	14	56,9	7,4	65,1	38,0	13,5-87,1	0,905;
	45	70,0	5,4	76,2	29,7	48,4-91,5	0,351
Neutrófilos	**0**	4,7	1,9	2,1	7,2	0,1-18,9	0,799;
	14	11,9	7,3	1,4	13,1	0,2-68,9	0,142;
	45	1,5	0,5	0,9	2,3	0,1-5,0	0,515
Células NK	**0**	1,5	0,4	1,1	1,7	0,4-4,1	0,194;
	14	0,9	0,2	0,8	0,5	0,3-2,2	0,785;
	45	1,8	0,6	1,1	1,7	0,3-6,0	0,229
Linfocitos B	**0**	6,0	2,0	3,6	7,0	0,5-20,1	0,857;
	14	5,8	1,9	3,5	8,5	0,5-19,2	0,773;
	45	5,0	1,4	4,0	8,1	0,2-11,7	0,631
Linfocitos T	**0**	84,0	3,3	85,5	11,9	63,3-96,0	0,508;
	14	79,5	3,9	82,6	22,8	61,7-95,2	0,173;
	45	78,6	4,7	80,5	23,6	53,7-97,2	0,380
Linfocitos T CD4+	**0**	39,7	3,9	44,9	15,6	10,6-49,2	0,575;
	14	42,1	3,5	40,6	21,7	27,1-58,4	0,256;
	45	37,7	4,3	41,5	20,9	13,1-52,0	0,065
Linfocitos Treg	**0**	16,3	2,6	13,3	16,4	8,4-28,9	0,755;
	14	17,3	2,6	15,7	14,9	7,0-31,7	0,204;
	45	21,0	2,9	22,0	18,1	10,2-33,4	0,263

(Continúa en la página siguiente; leyenda en la continuación de la tabla)

Tabla 51 (continuación). Cambios en los porcentajes de las distintas poblaciones leucocitarias, identificadas mediante citometría de flujo, inducidos por la inoculación intratumoral de eCPMV en perras con CMNI.

	Día	Media	SEM	Mediana	IQR	Mínimo-máximo	*p*-valor [a]
Linfocitos T CD8+	**0**	37,8	6,3	30,6	25,4	19,0-83,3	0,550;
	14	35,5	5,1	33,1	30,6	12,8-56,6	0,418;
	45	38,1	6,6	35,1	23,0	14,4-79,9	0,258
Linfocitos T CD8+ GzmB +	**0**	32,9	6,1	37,9	35,0	2,4-55,9	0,984;
	14	33,0	5,1	28,1	18,8	8,7-65,7	0,691;
	45	37,8	6,0	43,4	27,9	3,2-59,5	0,530
Ratio linfocitos Treg/ T CD8+	**0**	0,5	0,1	0,5	0,4	0,1-1,0	0,510;
	14	0,6	0,1	0,5	0,7	0,1-1,2	0,415;
	45	0,7	0,1	0,6	0,4	0,1-1,5	0,822
Ratio linfocitos T CD4+/ CD8+	**0**	1,4	0,3	1,5	1,4	0,1-2,6	0,273;
	14	1,7	0,4	1,2	1,8	0,5-4,6	0,480;
	45	1,4	0,3	1,2	1,5	0,2-3,0	0,142

Abreviaturas: CD, *cluster of differentiation* o grupo de diferenciación; CMH-II, complejo mayor de histocompatibilidad de tipo II; CPA, célula presentadora de antígenos; GzmB, Granzima B; IQR, rango intercuartílico; NK, *natural killer* o asesinas naturales; SEM, error estándar de la media; Treg, T reguladores. [a] Significación estadística de la diferencia entre días.

De las 3 poblaciones de monocitos identificadas, se observó un leve incremento de aquellos positivos a CD4 y al CMH-II y un leve descenso de los monocitos positivos a CD4 y negativos al CMH-II, presentando ambos subtipos un descenso tras la cirugía. Respecto a los monocitos CMH-II+ y CD4-, presentaron un descenso leve durante el periodo de tratamiento con eCPMV y un incremento tras la cirugía (Figura 25).

Con respecto a los neutrófilos, se observó un aumento marcado en algunas perras (Figura 26A). Además, se observó un ligero incremento en los porcentajes de linfocitos T CD8+ granzima B+ y de linfocitos T reguladores entre los días 0 y 14, siendo este aumento más marcado en la primera revisión tras la cirugía (día 45) (Figuras 26C-D).

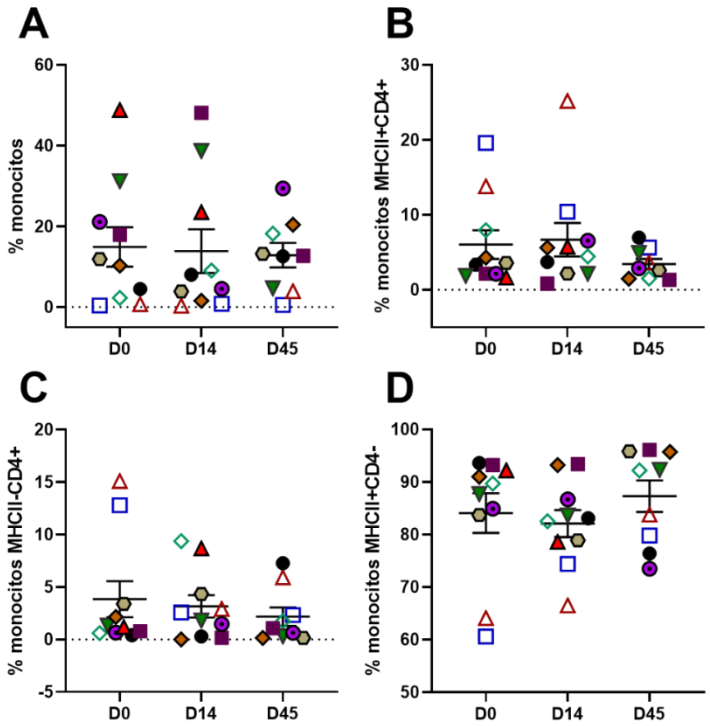

Figura 25. Cambios inducidos por el tratamiento con eCPMV en las perras con CMNI en los porcentajes de monocitos totales (**A**), así como en las distintas poblaciones de monocitos (**B-D**) establecidas según la expresión de CD4 y del complejo mayor de histocompatibilidad de tipo II (CMH-II) entre los días 0, 14 y 45 (D0, D14 y D45, respectivamente). Cada caso se encuentra representado por un símbolo diferente.

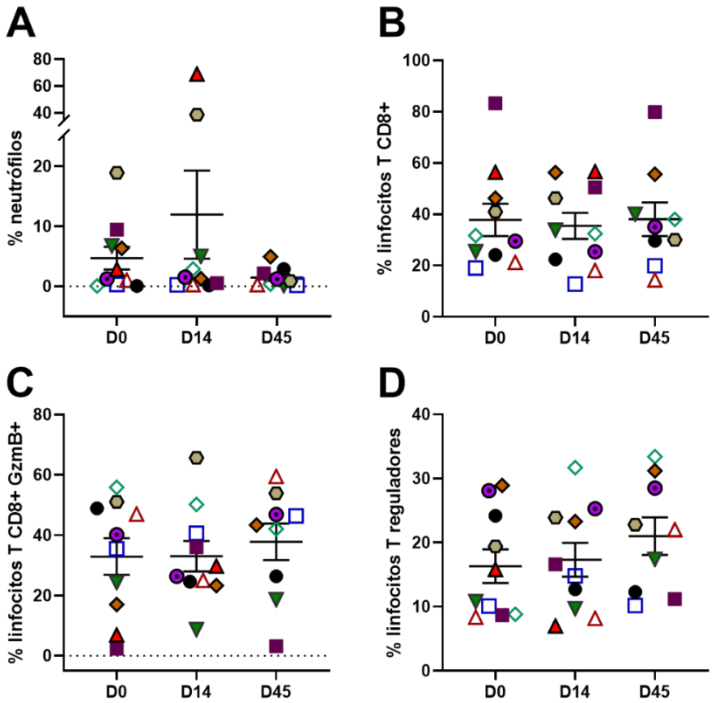

Figura 26. Cambios en los porcentajes de neutrófilos (**A**), linfocitos T CD8+ (**B**), linfocitos T CD8+ granzima B (GzmB)+ (**C**) y linfocitos T reguladores (**D**) entre los días 0, 14 y 45 (D0, D14 y D45, respectivamente) en las perras con CMNI tratadas con eCPMV.

6.3.4. Efectos de la terapia sobre la concentración plasmática de citoquinas

Se determinaron los niveles de citoquinas plasmáticas para conocer los posibles efectos sistémicos tras la administración intratumoral de eCPMV en las perras con CMNI. En este caso, aunque se observaron disminuciones significativas en las concentraciones de IL-6, IL-7 y MCP-1 entre el día 0 y el día 7, los niveles de estas citoquinas volvieron a elevarse el día 14 a valores similares a los del día inicial. Entre los días 0 y 14, tan sólo se hallaron tendencias hacia la disminución de las concentraciones de IL-2 e IL-10 (p=0,086 y p=0,050, respectivamente) y elevaciones marcadas de los niveles de IL-8 en algunas perras (Figura 27 y Tabla 52). Además, se evaluó si existían diferencias en las concentraciones de las distintas citoquinas entre las determinaciones del día 0 y después de la cirugía (día 45). Se observó un descenso significativo de la IL-2 entre el diagnóstico y la primera determinación tras las mastectomías, sin detectarse otros cambios estadísticamente significativos en el resto de las citoquinas (Figura 27 y Tabla 52).

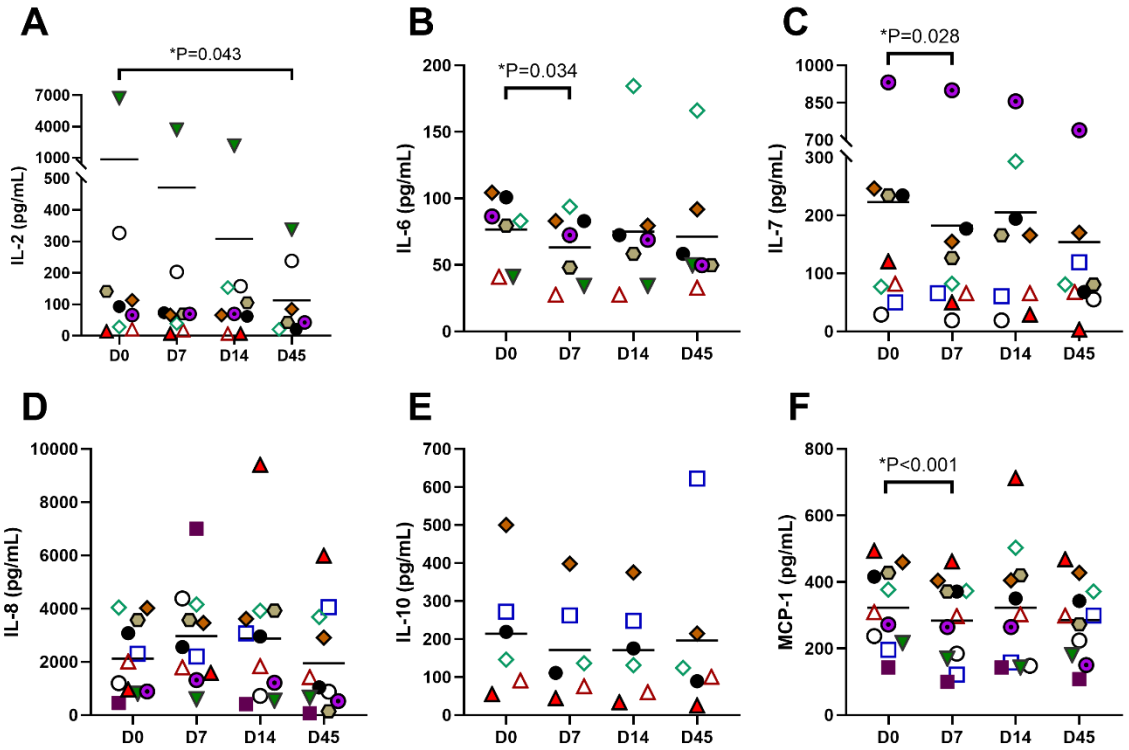

Figura 27. Cambios en las concentraciones de IL-2 (**A**), IL-6 (**B**), IL-7 (**C**), IL-8 (**D**), IL-10 (**E**) y MCP-1 (**F**) entre los días 0, 7, 14 y 45 (D0, D7, D14 y D45, respectivamente) en las perras diagnosticadas de CMNI tratadas con eCPMV. Cada caso está representado por un símbolo distinto. *p-valor, significación estadística de la diferencia entre días.

Tabla 52. Cambios en las citoquinas plasmáticas generados por la inoculación intratumoral de eCPMV en perras con CMNI.

	Día	Media	SEM	Mediana	IQR	Mínimo-máximo	*p*-valor [a]
GM-CSF (pg/mL)	**0**	160,0	42,7	127,3	225,9	16,0-450,8	0,057;
	7	144,8	45,9	95,2	186,3	16,0-484,3	0,519;
	14	176,9	49,8	158,7	239,5	33,7-474,7	0,218;
	45	162,6	44,6	116,5	284,3	18,9-385,8	0,816
IFN-γ (pg/mL)	**0**	65,5	25,2	34,4	115,4	0,9-232,4	0,577;
	7	67,5	21,1	53,5	99,5	2,4-194,8	0,290;
	14	67,2	22,9	57,0	115,3	1,9-195,1	0,954;
	45	67,4	24,9	50,9	98,7	4,1-229,0	0,762
KC (pg/mL)	**0**	32,8	15,9	11,6	19,4	5,5-185,0	0,477;
	7	189,2	149,7	12,6	116,4	2,3-1675,8	0,213;
	14	81,5	44,2	18,2	30,3	4,5-387,0	0,477;
	45	36,5	23,2	13,6	13,4	2,6-267,2	0,799
IP-10 (pg/mL)	**0**	271,2	260,6	12,1	785,8	7,7-1052,8	0,109;
	7	209,4	200,3	10,1	604,0	6,9-810,3	0,109;
	14	143,9	135,8	8,1	341,0	6,9-687,2	0,109;
	45	70,2	64,6	3,9	7,5	2,7-716,4	0,689
IL-2 (pg/mL)	**0**	836,2	736,6	93,1	209,4	14,0-6723,5	0,051;
	7	425,0	364,1	67,8	90,9	7,1-3698,0	0,086;
	14	278,1	208,4	67,5	147,2	7,1-2146,9	0,499;
	45	112,2	47,4	42,2	218,0	20,2-338,0	**0,043**
IL-6 (pg/mL)	**0**	70,5	10,5	81,2	56,1	27,6-104,4	**0,034**;
	7	59,5	9,3	60,3	48,7	27,6-93,7	0,237;
	14	75,0	19,6	68,9	45,1	27,6-184,4	0,917;
	45	54,0	13,1	49,8	25,5	6,5-166,0	0,484
IL-7 (pg/mL)	**0**	222,8	92,9	120,7	177,0	29,2-931,2	**0,028**;
	7	182,3	91,3	82,1	108,0	18,9-899,6	0,173;
	14	205,3	86,6	165,6	198,6	18,9-855,3	0,612;
	45	138,8	68,5	74,4	89,7	3,1-739,4	0,086
IL-8 (pg/mL)	**0**	2121,0	410,6	2011,8	2686,2	456,2-4039,4	0,223;
	7	2966,0	545,3	2557,0	2569,4	599,7-7006,6	0,356;
	14	2872,0	770,8	2954,8	3196,6	408,6-9400,2	0,930;
	45	1942,8	583,0	1036,7	3154,3	69,5-5987,1	0,477
IL-10 (pg/mL)	**0**	213,6	65,9	182,2	246,7	54,9-500,0	0,084;
	7	171,2	54,7	123,5	228,2	44,4-398,1	0,050;
	14	170,5	51,7	153,1	226,0	33,8-375,2	0,962;
	45	158,0	69,7	94,8	156,9	25,0-621,9	0,398
IL-15 (pg/mL)	**0**	182,1	48,7	150,2	196,7	57,8-419,1	0,291;
	7	163,7	51,8	110,1	136,9	53,5-447,0	0,339;
	14	160,6	41,0	121,2	85,5	53,5-428,3	0,698;
	45	216,8	66,4	199,7	316,4	18,8-545,2	0,208
IL-18 (pg/mL)	**0**	110,2	31,6	68,5	130,1	10,7-339,4	0,062;
	7	84,1	26,5	51,1	90,1	7,4-265,6	0,477;
	14	95,8	26,4	58,0	118,9	13,9-269,3	0,107;
	45	106,1	41,1	56,7	81,0	33,9-440,2	0,139

(Continúa en la página siguiente; leyenda en la continuación de la tabla)

Tabla 52 (continuación). Cambios en las citoquinas plasmáticas generados por la inoculación intratumoral de eCPMV en perras con CMNI.

	Día	Media	SEM	Mediana	IQR	Mínimo-máximo	*p*-valor [a]
MCP-1 (pg/mL)	**0**	322,6	35,7	309,0	210,9	143,0-493,9	**<0,001**;
	7	283,5	37,3	297,4	203,1	99,7-461,7	0,997;
	14	322,7	54,5	303,1	271,8	143,0-711,9	0,153;
	45	285,8	34,3	298,9	191,3	107,9-468,1	0,800
TNF-α (pg/mL)	**0**	42,2	15,2	19,5	61,6	16,2-88,6	0,225;
	7	37,6	15,1	16,2	63,0	9,8-75,3	0,285
	14	50,2	12,7	57,1	46,4	16,2-70,3	1,000;
	45	46,4	12,0	46,4	-34,5	34,5-58,4	0,180

Abreviaturas: GM-CSF, factor estimulante de colonias de granulocitos y monocitos; IQR, rango intercuartílico; IFN, interferón; IL, interleucina; IP-10, proteína 10 inducida por IFN-γ; KC, citoquina derivada de queratinocitos; MCP-1, proteína quimioatrayente de monocitos 1; SEM, error estándar de la media; TNF, factor de necrosis tumoral. [a] Significación estadística de la diferencia entre días 0 y 7, 0 y 14, 7 y 14, y 0 y 45, respectivamente; en **negrita** los *p*-valor inferiores a 0,05.

6.3.5. Presencia de anticuerpos frente al virus del mosaico del caupí

Las perras con CMNI que recibieron la terapia con eCPMV presentaron un aumento de los niveles de IgG frente a estas nanopartículas tras recibir el tratamiento. Los niveles de absorbancia se presentaron bajos al día 0, a excepción de una perra (P5) que presentaba ciertos niveles de anticuerpos al diagnóstico sin causa conocida. Los niveles de anticuerpos aumentaron progresivamente en los días 7 y 14 en todas las perras con las consecutivas administraciones de eCPMV (Tabla 53 y Figura 28). Tras la cirugía, los niveles de anticuerpos se mantuvieron por encima de los valores basales en las perras analizadas durante, al menos, 10 meses, aunque con una disminución progresiva (Figura 28).

Tabla 53. Valores de absorbancia en la medición de los niveles de IgG anti-eCPMV en las perras con CMNI tratadas con eCPMV y en los controles positivos y negativos.

	Día	Media	SEM	Mediana	IQR	Mínimo-máximo	*p*-valor [a]
Perras	**0**	0,74	0,23	0,58	0,79	0,39-1,40	0,068;
	7	1,58	0,13	1,64	0,48	1,19-1,82	0,068;
	14	1,87	0,10	1,93	0,35	1,59-2,04	0,068
Controles positivos	-	1,73	0,06	1,71	0,25	1,55-1,93	-
Controles negativos	-	0,05	0,001	0,05	0,01	0,04-0,06	-

Abreviaturas: IQR, rango intercuartílico; SEM, error estándar de la media. [a] Significación estadística de la diferencia entre grupos.

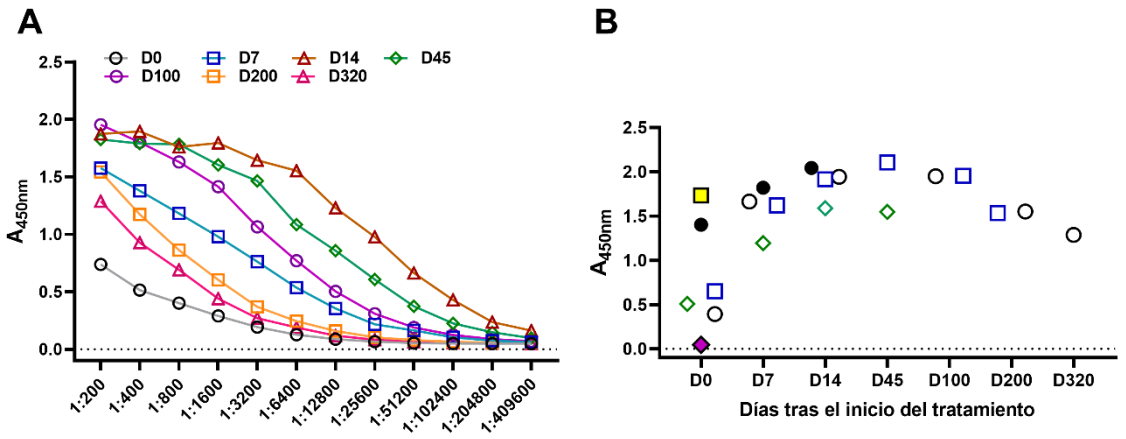

Figura 28. Valores medios de absorbancia en la detección de IgG frente a eCPMV en los diferentes días (D) de estudio y distintas diluciones (**A**), y valores de absorbancia individualizados en las perras tratadas con eCPMV en la dilución 1:200, indicándose las medias de los controles positivos y negativos mediante un cuadrado amarillo y un rombo rosa, respectivamente (**B**).

6.3.6. Efectos adversos a la terapia

La administración de las nanopartículas eCPMV vía intratumoral en las perras con CMNI no dio lugar a la aparición de efectos adversos locales ni sistémicos en las horas siguientes a la administración ni durante los 14 días de promedio transcurridos desde la primera inoculación hasta la cirugía del nódulo mamario inoculado con dichas nanopartículas.

La evaluación de los cambios generados en el recuento de glóbulos rojos y plaquetas, el hematocrito y la concentración de hemoglobina durante la terapia con eCPMV no mostró cambios estadísticamente significativos. No obstante, se detectó cierta tendencia a una disminución en los parámetros de la serie roja el día 14 en algunas perras (Tabla 54), posible consecuencia de la hemodilución generada por la fluidoterapia previa a la cirugía, debido a que en algunos casos la muestra de sangre se recogió una vez sedados los animales para facilitar la extracción de dicha muestra.

De igual modo, se evaluó si la administración intratumoral de eCPMV en perras con CMNI generaba alteraciones en la bioquímica sanguínea, no observándose cambios estadísticamente significativos entre los días 0, 7 y 14 del protocolo en las concentraciones de glucosa, parámetros renales ni ALT (Tabla 55 y Figura 29). La perra P11 presentó unos valores renales por encima del rango superior de normalidad durante todos los días de seguimiento, exceptuando el valor de creatinina del día 7, que fue de 1,4 mg/dL. Además, dos perras, P1 y P10, presentaron hiperproteinemia desde el diagnóstico, normalizándose en la primera de ellas el día 14. En cuanto a la actividad de la ALT, la perra P4 presentaba el día 0 una concentración de 120

U/L, normalizándose en los días 7 y 14, mientras que las perras P10 y P11 presentaron una elevación leve de la ALT (75 y 77 U/L, respectivamente) el día 14.

Se observó un aumento significativo de la concentración media de proteínas totales entre los días 0 y 7, posiblemente debido al incremento progresivo de las globulinas totales entre los días de estudio, el cual fue significativo entre los días 7 y 14 (Tabla 55 y Figura 29). Los niveles de globulinas fueron evaluados en seis perras, y tres de ellas presentaron hiperglobulinemia mantenida durante todos los días de tratamiento, mientras que una perra lo presentó únicamente los días 7 y 14. Con respecto a los niveles de albúmina, una perra presentó hipoalbuminemia en todos los días del estudio.

Tabla 54. Cambios en la serie roja y el recuento de plaquetas en las perras con CMNI durante la terapia con eCPMV.

	Día	Media	SEM	Mediana	IQR	Mínimo-máximo	*p*-valor [a]
Hematocrito (%)	**0**	45,2	2,1	42,2	12,7	37,7-55,7	0,067;
	7	42,8	2,2	42,4	10,8	29,1-55,8	0,052;
	14	41,3	2,4	39,3	15,1	29,7-54,7	0,467
Hemoglobina (g/dL)	**0**	15,1	0,6	14,9	4,4	12,4-17,8	0,193;
	7	14,6	0,7	14,3	3,5	10,0-18,5	0,094;
	14	14,0	0,8	13,3	4,5	10,3-17,8	0,362
Hematíes ($x10^6$/µL)	**0**	6,6	0,3	6,2	1,7	5,4-8,2	0,260;
	7	6,4	0,3	6,6	1,4	4,5-8,2	0,071;
	14	6,1	0,4	6,0	1,9	4,4-8,1	0,347
Plaquetas ($x10^3$/µL)	**0**	350,9	37,6	344,0	237,0	204,0-537,0	0,182;
	7	387,6	27,6	368,0	157,0	265,0-545,0	0,341;
	14	366,1	37,5	321,0	235,0	210,0-576,0	0,328

Abreviaturas: IQR, rango intercuartílico; SEM, error estándar de la media. [a] Significación estadística de la diferencia entre días 0 y 7, 0 y 14, y 7 y 14, respectivamente.

Tabla 55. Cambios en los parámetros bioquímicos en las perras con CMNI durante el tratamiento con eCPMV.

	Día	Media	SEM	Mediana	IQR	Mínimo-máximo	*p*-valor [a]
Glucosa (mg/dL)	**0**	103,6	5,7	98,0	32,0	79,0-134,0	0,348;
	7	109,3	3,8	109,0	10,0	80,0-126,0	0,741;
	14	105,6	5,2	109,0	26,0	69,0-126,0	0,565
Urea (mg/dL)	**0**	40,2	10,3	30,0	17,0	19,0-140,0	0,859;
	7	38,6	5,0	33,0	28,0	19,0-73,0	0,055;
	14	48,4	10,8	39,0	19,0	21,0-151,0	0,168
Creatinina (mg/dL)	**0**	0,9	0,1	0,8	0,2	0,6-1,5	0,794;
	7	0,9	0,1	0,8	0,3	0,6-1,4	0,718;
	14	0,9	0,1	0,8	0,3	0,6-2,2	0,811

(Continúa en la página siguiente; leyenda en la continuación de la tabla)

Tabla 55 (continuación). Cambios en los parámetros bioquímicos en las perras con CMNI durante el tratamiento con eCPMV.

	Día	Media	SEM	Mediana	IQR	Mínimo-máximo	*p*-valor [a]
Proteínas totales (g/dL)	**0**	7,1	0,2	7,4	1,4	6,0-8,2	**0,044**;
	7	7,3	0,2	7,2	1,4	6,6-8,4	0,652;
	14	7,1	0,3	7,4	2,0	5,4-8,6	0,179
Albúmina (g/dL)	**0**	3,0	0,2	3,1	0,9	2,1-3,7	0,543;
	7	3,1	0,2	3,2	0,8	2,3-3,5	0,892;
	14	3,0	0,2	3,3	0,9	2,3-3,4	0,564
Globulinas totales (g/dL)	**0**	4,1	0,4	4,1	1,6	2,4-5,3	0,296;
	7	4,5	0,2	4,6	1,1	3,9-5,1	0,131;
	14	4,8	0,2	4,9	1,2	4,0-5,3	**0,002**
ALT (U/L)	**0**	37,0	9,1	31,0	32,0	13,0-120,0	0,138;
	7	27,6	3,7	25,0	27,0	14,0-47,0	0,878;
	14	32,6	6,7	25,0	13,0	14,0-77,0	0,341

Abreviaturas: ALT, alanina aminotransferasa; IQR, rango intercuartílico; SEM, error estándar de la media. [a] Significación estadística de la diferencia entre días 0 y 7, 0 y 14 y 7 y 14, respectivamente; en **negrita** los *p*-valor inferiores a 0,05.

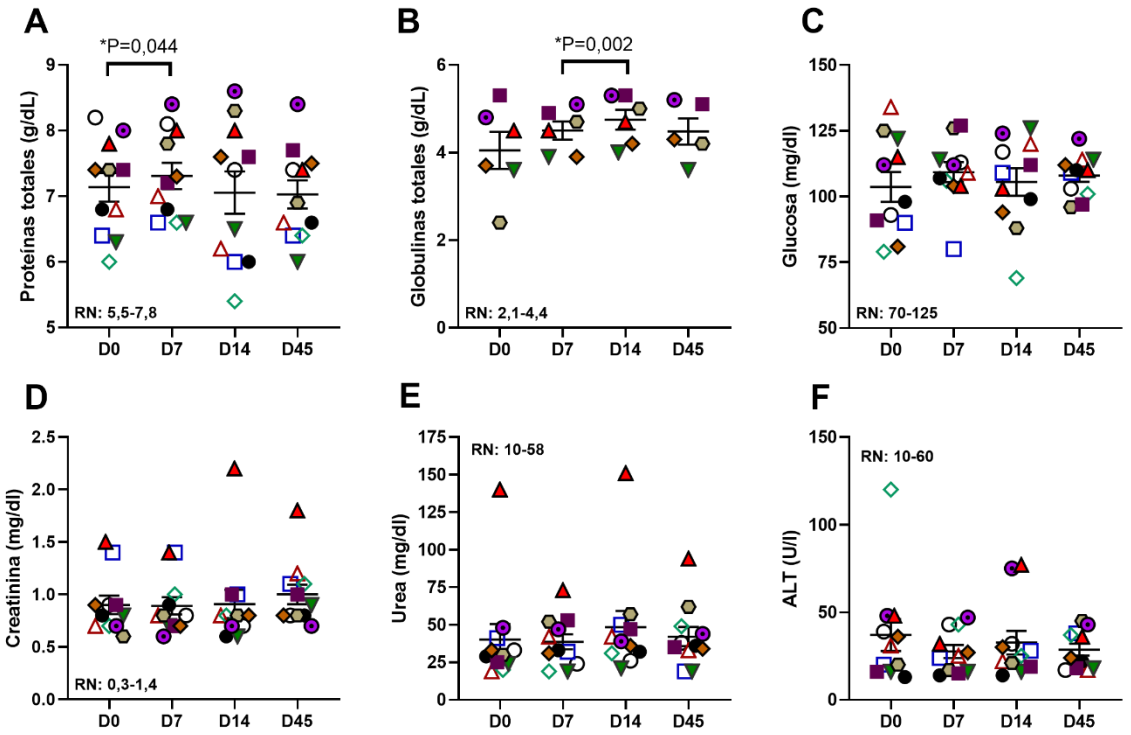

Figura 29. Cambios en las concentraciones de proteínas plasmáticas (**A**), globulinas totales (**B**), glucosa (**C**), creatinina (**D**), urea (**E**) y alanina aminotransferasa (ALT) (**F**) durante la administración intratumoral de eCPMV en las perras con CMNI en los días 0, 7 y 14 del protocolo (D0, D7 y D14, respectivamente) y un mes tras la última mastectomía (D45). Cada perra está indicada por un símbolo individual. Las líneas representan la media y el error estándar de la media en cada día. RN, rango normal. **p*-valor, significación estadística de la diferencia entre días.

Por último, se evaluó si la administración de nanopartículas eCPMV generaba diferencias en la serie roja, el recuento de plaquetas o la bioquímica sanguínea tras la mastectomía. Para ello se compararon los datos del día 0 y 1 mes después de la cirugía de ambos grupos de tratamiento, así como los datos analíticos de ambos grupos 1 mes tras la cirugía (Tabla 56). No se observaron cambios entre el día del diagnóstico y 1 mes tras la última cirugía en ningún grupo, a excepción de un incremento estadísticamente significativo de la concentración de hemoglobina en el grupo tratado con eCPMV. En este grupo, se observó que dos perras presentaban niveles de hemoglobina ligeramente superiores al límite superior del rango de referencia un mes después de la última cirugía. Por otra parte, no se observaron diferencias en los valores analíticos un mes tras la cirugía entre ambos grupos de tratamiento (Tabla 56).

Tabla 56. Comparativa de la serie roja y recuento de plaquetas entre el diagnóstico y 1 mes tras la última cirugía en ambos grupos de perras con CMNI, y comparativa de los valores 1 mes tras la última cirugía entre grupos.

	Grupo de terapia	**Día**	**Media**	**SEM**	**Mediana**	**IQR**	**Mínimo-máximo**	***p*-valor**	
								Días [a]	Grupos [b]
Htc (%)	**eCPMV**	**0**	45,2	2,1	42,2	12,7	37,7-55,7	0,196	0,068
		45	48,1	1,4	49,0	6,2	40,3-55,6		
	Control	**0**	42,2	4,1	42,0	22,1	30,4-56,8	0,144	
		x	54,5	2,9	56,4	10,1	46,1-58,9		
Hgb (g/dL)	**eCPMV**	**0**	15,1	0,6	14,9	4,4	12,4-17,8	**0,033**	0,090
		45	16,4	0,4	16,2	1,9	14,7-18,6		
	Control	**0**	14,3	1,4	14,3	7,1	10,3-19,6	0,144	
		x	18,2	0,9	18,7	3,3	15,6-19,9		
GR ($x10^6$/ µL)	**eCPMV**	**0**	6,6	0,3	6,2	1,7	5,4-8,2	0,126	0,192
		45	7,2	0,3	7,0	0,8	6,4-9,7		
	Control	**0**	6,0	0,6	5,9	3,1	4,3-8,2	0,144	
		x	7,7	0,4	7,8	1,5	6,7-8,5		
PLQ ($x10^3$/ µL)	**eCPMV**	**0**	350,9	37,6	344,0	237,0	204,0-537,0	0,693	0,243
		45	327,8	44,5	270,0	233,0	63,0-548,0		
	Control	**0**	295,6	43,0	249,0	238,0	175,0-441,0	1,000	
		x	256,0	43,1	226,0	-201,0	201,0-341,0		

Abreviaturas: GR, glóbulos rojos o hematíes; Hgb, hemoglobina; Htc, hematocrito; IQR, rango intercuartílico; PLQ, plaquetas; SEM, error estándar de la media; x, primera revisión tras el último procedimiento quirúrgico para la extirpación de los nódulos mamarios. [a] Significación estadística de la diferencia entre los días 0 y 45 en el grupo tratado con eCPMV, y entre los días 0 y el día x en el grupo control; [b] Significación estadística de la diferencia entre ambos grupos tras la última cirugía; en **negrita** los *p*-valor inferiores a 0,05.

De igual modo, se evaluaron los cambios en la bioquímica sanguínea entre el diagnóstico y 1 mes tras la última cirugía en ambos grupos, además de comparar ambos grupos en su revisión 1 mes después de la última mastectomía (Tabla 57). Tan sólo se observó una diferencia estadísticamente significativa en esta comparativa, presentando el grupo control un valor de ALT

significativamente superior al grupo eCPMV, debido a que una perra control presentaba una elevación leve de la actividad de esta enzima tras la cirugía, mientras que el resto de los casos presentaban valores normales. Además, se observó en el grupo control la presencia de una perra con una elevación de la creatinina (1,5 mg/dL). En el grupo de perras tratadas con eCPMV, se observó que la perra P11 mantenía un estadio IRIS 2 de enfermedad renal crónica, con un valor de creatinina de 1,8 mg/dL, y que la perra P10 presentaba una hiperproteinemia sin significación clínica (Figura 29).

Tabla 57. Comparativa de la bioquímica sanguínea entre el diagnóstico y 1 mes tras la última cirugía en ambos grupos de perras con CMNI, y comparativa de los valores 1 mes tras la última cirugía entre grupos.

	Grupo de terapia	Día	Media	SEM	Mediana	IQR	Mínimo-máximo	*p*-valor	
								Días [a]	Grupos [b]
Glucosa (mg/dL)	**eCPMV**	**0**	103,6	5,7	98,0	32,0	79,0-134,0	0,445	0,067
		45	108,0	2,4	110,0	13,0	96,0-122,0		
	Control	**0**	120,2	6,8	111,5	23,5	108,0-151,0	1,000	
		x	123,5	7,1	124,0	27,0	108,0-138,0		
Urea (mg/dL)	**eCPMV**	**0**	40,2	10,3	30,0	17,0	19,0-140,0	0,450	0,266
		45	42,1	6,4	36,0	16,0	19,0-94,0		
	Control	**0**	25,6	3,8	21,0	17,0	13,0-41,0	0,144	
		x	32,3	2,0	32,0	7,8	28,0-37,0		
Creat (mg/dL)	**eCPMV**	**0**	0,9	0,1	0,8	0,2	0,6-1,5	0,188	0,549
		45	1,0	0,1	0,9	0,3	0,7-1,8		
	Control	**0**	0,7	0,1	0,7	0,3	0,4-1,1	0,102	
		x	1,1	0,2	1,1	0,6	0,7-1,5		
Pt (g/dL)	**eCPMV**	**0**	7,1	0,2	7,4	1,4	6,0-8,2	0,374	0,691
		45	7,0	0,2	6,9	1,1	6,0-8,4		
	Control	**0**	6,8	0,4	7,2	2,4	5,5-8,0	0,144	
		x	6,9	0,3	7,0	1,2	6,1-7,4		
Alb (g/dL)	**eCPMV**	**0**	3,0	0,2	3,1	0,9	2,1-3,7	0,611	0,693
		45	2,8	0,1	2,7	0,6	2,6-3,2		
	Control	**0**	3,2	0,0	3,2	0,0	3,2-3,2	0,157	
		x	3,0	0,0	3,0	0,0	3,0-3,0		
Glob Totales (g/dL)	**eCPMV**	**0**	4,1	0,4	4,1	1,6	2,4-5,3	0,211	0,079
		45	4,5	0,3	4,3	1,3	3,6-5,2		
	Control	**0**	2,5	0,0	3,2	0,0	3,2-3,2	0,180	
		x	3,4	0,3	3,4	-3,1	3,1-3,6		
ALT (U/L)	**eCPMV**	**0**	37,0	9,1	31,0	32,0	13,0-120,0	0,476	**0,031**
		45	28,6	3,4	24,0	20,0	17,0-45,0		
	Control	**0**	84,9	24,1	78,0	80,0	21,0-207,0	0,197	
		x	76,8	29,5	53,5	101,3	37,0-163,0		

Abreviaturas: Alb, albúmina; ALT, alanina aminotransferasa; Creat, creatinina; Glob, globulinas; Pt, proteínas totales; x, primera revisión tras el último procedimiento quirúrgico para la extirpación de los nódulos mamarios. [a] Significación estadística de la diferencia entre los días 0 y 45 en el grupo tratado con eCPMV, y entre los días 0 y el día x en el grupo control; [b] Significación estadística de la diferencia entre ambos grupos tras la última cirugía; en **negrita** los *p*-valor inferiores a 0,05.

6.3.7. Calidad de vida de las perras durante el estudio

La calidad de vida de las perras con CMNI tratadas con eCPMV se evaluó en los días 0, 7 y 14 del protocolo de tratamiento. En base a las encuestas completadas por los propietarios de las perras, no se modificaron de forma significativa ninguno de los parámetros de calidad de vida evaluados (Tabla 58).

Evaluando de forma individual los resultados de dichas encuestas, la perra P1 demostró una mejoría en la calidad de vida global en los días 7 y 14 en comparación con la encuesta inicial (día 0). Por el contrario, la perra P11 presentó un empeoramiento de la calidad de vida a partir del día 7, debido a molestias en el tumor primario, posiblemente por la sutura realizada tras la biopsia incisional. Las nueve perras restantes no presentaron ninguna modificación en la calidad de vida global según sus propietarios.

Tabla 58. Número de respuestas a cada valor de la escala presente en la encuesta de calidad de vida (Figura 6 en apartado 5.7.) por parte de los propietarios de las perras con CMINI tratadas con eCPMV (n=11). Ver Figura 6 para las preguntas completas de la encuesta.

	Día 0					Día 7					Día 14					*p*-valor [a]
Números de la escala [b]:	1	2	3	4	5	1	2	3	4	5	1	2	3	4	5	
Felicidad																
-Jugar			3	1	7		1	3	1	6		1	3	1	6	0,083; 0,083; 1,000
-Respuesta					11					11					11	1,000; 1,000; 1,000
-Feliz/se divierte			1	2	8		1		3	7		1		3	7	0,317; 0,317; 1,000
Estado mental																
-Días buenos			1	1	9		1		1	9		1		1	9	0,854; 0,854; 1,000
-Duerme más	1	1	6	2	1	3	1	6		1	3	1	6		1	0,084; 0,084; 1,000
-Deprimido	9		2			9	1		1		9			2		1,000; 0,157; 0,317
Dolor																
-Dolorido	7	3	1			8	2		1		8	2		1		1,000; 1,000; 1,000
-Jadea	6	2	1	1	1	6	1	3	1		5	2	4			0,748; 0,783; 1,000
-Tiembla	4	3	3		1	8	2			1	9			1	1	0,131; 0,256; 0,655
Apetito																
-Come				3	8		1			10		1			10	1,000; 1,000; 1,000
-Nausea/ vomita	10	1				9			2		8	1	1	1		0,276; 0,197; 1,000
-Snacks/premios		1		3	7			3	4	4			2	2	7	0,206; 1,000; 0,102
Higiene																
-Limpio			2	4	5		1	2	2	6		1	2	1	7	0,785; 1,000; 0,317
-Huele a orina	10	1				9	2				9	2				0,317; 0,317; 1,000
-Pelo grasiento	9	2				9		1	1		8		2	1		0,276; 0,131; 0,317
Consumo de agua																
-Bebe				3	8				3	8			1	1	9	1,000; 1,000; 1,000
-Diarrea	9	1	1			10	1				10	1				0,317; 0,317; 1,000
-Orina (cantidad)		1	2	1	7	1		2	2	6			1	1	9	0,516; 0,276; 0,109

(Continúa en la página siguiente; leyenda en la continuación de la tabla)

Tabla 58 (continuación). Número de respuestas a cada valor de la escala presente en la encuesta de calidad de vida (Figura 6 en apartado 5.7.) por parte de los propietarios de las perras con CMINI tratadas con eCPMV (n=11). Ver Figura 6 para las preguntas completas de la encuesta.

	Día 0					Día 7					Día 14					*p*-valor [a]
Números de la escala [b]:	1	2	3	4	5	1	2	3	4	5	1	2	3	4	5	
Movilidad																
-Se mueve	1	2		2	6		1	1	4	5		1	3	2	5	0,414; 0,783; 0,414
-Tumbado	6	3	2			6	3	1	1		7	2	1	1		0,785; 1,000; 0,317
-Activo		1	2	1	7		1	1	2	7		1	1	2	7	0,564; 0,564; 1,000
Estado de salud																
-Comparado visita previa							1	8	1	1		1	8	1	1	-; -; 1,000
-Comparado diagnóstico							1	8	1	1		1	8	1	1	-; -; 1,000
-Calidad de vida actual			2	1	8		1		1	8		1		1	8	0,655; 0,655; 1,000

[a] Significación estadística de la diferencia entre días 0 y 7, 0 y 14 y 7 y 14, respectivamente; [b] números presentes en la escala del 1 al 5 de la encuesta de calidad de vida utilizada (Figura 6), siendo en los siete primeros bloques de preguntas un 1 el mayor grado de desacuerdo y un 5 el mayor nivel de acuerdo con las afirmaciones planteadas, mientras que en las dos primeras preguntas sobre el estado de salud (último bloque), el 1 y el 5 indican un mayor grado de empeoramiento o mejoría de la calidad de vida, respectivamente, en comparación con revisiones previas y en la última pregunta el 1 indica una mala calidad de vida actual y el 5 una calidad de vida actual excelente.

6.3.8. Análisis de la supervivencia

Al finalizar el tiempo de seguimiento, en el grupo de perras tratadas con eCPMV, diez se encontraban vivas y sin signos de recurrencia local ni metástasis a distancia, mientras que la perra restante (P6) falleció como consecuencia de un atropello sin presencia de recurrencia local y/o metástasis a distancia en la revisión clínica previa al fallecimiento.

De los casos incluidos en el grupo control (n=7), tres perras permanecían vivas al finalizar el tiempo de estudio (P16, P17 y P18); dos perras fueron eutanasiadas a causa de la progresión del CMNI, como consecuencia de una recurrencia local del carcinoma mamario definido como tumor objetivo (P13) o del desarrollo de metástasis pulmonares (P12); y dos perras fallecieron por otras causas no asociadas a los CMNI, tales como una dilatación-torsión gástrica (P14) o un fallo multiorgánico de origen desconocido (P15). Los tiempos de supervivencia específicos de cada perra incluida en el grupo eCPMV y grupo control pueden observarse en las Tablas 38 y 39, respectivamente.

En la evaluación de la supervivencia, se observó que las perras que recibieron la terapia neoadyuvante con eCPMV presentaron un tiempo se supervivencia significativamente mayor que las perras incluidas en el grupo control (*p*=0,008), tras censurar los casos que permanecían vivos en su última fecha de seguimiento, así como aquellas perras que fallecieron por causas no relacionadas con el cáncer mamario (Figura 30A).

Además, se evaluó la supervivencia específica del cáncer mamario, excluyendo a las perras fallecidas por causas no relacionadas con la progresión tumoral. En este caso, se observó también una diferencia estadísticamente significativa entre ambos grupos de tratamiento (Tabla 59 y Figura 30B).

Tabla 59. Tiempo de supervivencia específico del cáncer mamario, en días, de las perras incluidas en cada grupo de tratamiento y su comparativa.

	Media	**SEM**	**Mediana**	**IQR**	**Mínimo-máximo**	***p*-valor [a]**
eCPMV (n=11)	No alcanzada	-	No alcanzada	-	-	**0,006**
Controles (n=7)	427,5	90,5	427,5	-337,0	337,0-518,0	

Abreviaturas: IQR, rango intercuartílico; SEM, error estándar de la media. [a] Significación estadística de la diferencia entre grupos; en **negrita** los *p*-valor inferiores a 0,05.

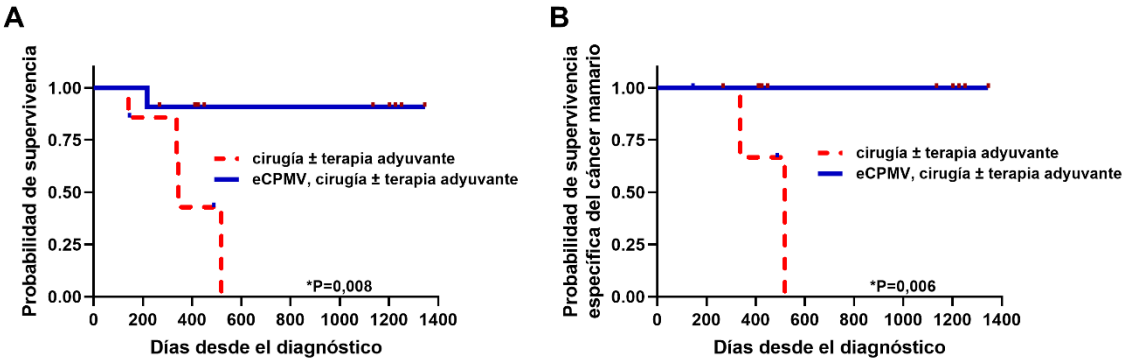

Figura 30. Curvas de supervivencia global (**A**) y específica del cáncer mamario (**B**) de las perras con CMNI tratadas con nanopartículas eCPMV antes de la cirugía frente a aquellas que no recibieron ninguna terapia neoadyuvante.

7

DISCUSIÓN

7. DISCUSIÓN

7.1. TERAPIA MULTIMODAL EN PERRAS CON CÁNCER INFLAMATORIO MAMARIO

En la especie canina, el CIM continúa siendo un tipo de tumor maligno incurable y que conlleva un mal pronóstico en aquellas perras en las que se diagnostica. Los resultados obtenidos en este estudio retrospectivo confirman que el uso de terapia multimodal, basada en la combinación de un fármaco inhibidor de la COX-2 (firocoxib o cimicoxib), un ITK como fosfato de toceranib y terapia metronómica con ciclofosfamida, incrementa la supervivencia y enlentece el crecimiento tumoral en perras con diagnóstico de CIM secundario, en comparación con el uso de monoterapia con un inhibidor de la COX-2 (firocoxib, meloxicam o piroxicam). Adicionalmente, se ha observado una buena tolerancia a la combinación de fármacos en las perras tratadas con la terapia multimodal empleada.

El número de perras incluidas en el estudio, un total de 16 con diagnóstico de CIM secundario, fue reducido, aunque puede considerarse un número significativo dada la poca frecuencia de la enfermedad estudiada. En los estudios previos en los que se han evaluado terapias en este tipo específico de tumor mamario, el número de perras fue variable, entre 12 y 43, aunque igualmente limitado (Perez Alenza *et al.*, 2001; Clemente *et al.*, 2009; de M. Souza *et al.*, 2009; Marconato *et al.*, 2009; Rossi *et al.*, 2018).

La edad, el peso corporal y la variabilidad racial de las perras incluidas, al igual que las características clínicas e histopatológicas de los tumores, fueron similares a las descritas en los estudios previos (Perez Alenza *et al.*, 2001; Clemente *et al.*, 2009; de M. Souza *et al.*, 2009; Marconato *et al.*, 2009; Rossi *et al.*, 2018). El porcentaje de perras castradas en el momento del diagnóstico del tumor (44%), es similar al presentado en el estudio más reciente sobre este tipo tumoral (39%) y, al igual que en nuestro caso, ninguna de las perras castradas lo había sido de forma temprana (antes de los 2 años de edad) (Rossi *et al.*, 2018). En los estudios previos fueron incluidas perras con CIM tanto primario, secundario postquirúrgico como secundario no-quirúrgico, mientras que, en nuestro estudio, todos los animales incluidos presentaban las formas clínicas secundaria postquirúrgica o secundaria no-quirúrgica. Sin embargo, no se ha observado que la forma clínica afecte al TS de las perras con CIM (Marconato *et al.*, 2009).

De las 16 perras con diagnóstico de CIM incluidas, ocho recibieron terapia multimodal y ocho monoterapia con un inhibidor de la COX-2, siendo ambos grupos comparables al no haber

diferencias estadísticamente significativas en las variables clínicas y patológicas entre ambos grupos de tratamiento.

En nuestro conocimiento, este es el primer estudio en el que se evalúa el efecto generado por la adicción de terapia metronómica con ciclofosfamida y un ITK a la administración de un inhibidor de la COX-2 en perras con CIM.

En lo que respecta a la respuesta a la terapia sobre enfermedad macroscópica, todas las perras de nuestro estudio tratadas con terapia multimodal presentaron, al menos, enfermedad estable durante 30 días, siendo las tasas de respuesta objetiva y beneficio clínico del 33% y 100%, respetivamente. Sin embargo, el número de perras evaluadas fue reducido, por lo que los resultados deben interpretarse con precaución. Las tasas de respuesta en perras con CIM obtenidas en este estudio son las más elevadas empleando tratamiento médico antineoplásico. Sin embargo, en los estudios previos los criterios de valoración de la respuesta fueron variables.

En un estudio previo, el uso de quimioterapia convencional logró respuesta objetiva en un 14% y beneficio clínico en un 28% de las perras con CIM, mientras que el uso de terapia paliativa obtuvo porcentajes del 0 y 13%, respectivamente. Para evaluar la eficacia de la terapia, en este estudio previo se utilizaron los criterios de la Organización Mundial de la Salud, que establecen puntos de corte de crecimiento o decrecimiento de las lesiones del 50%, además de no establecer un tiempo mínimo de respuesta, por lo que, posiblemente, a los 30 días los porcentajes de respuesta fuesen menores (Clemente *et al.*, 2009). En otro estudio, el uso de inhibidores de la COX-2 solos o en combinación con quimioterapia convencional provocó unas tasas de respuesta objetiva del 0% y de beneficio clínico del 5%. En dicho estudio se estableció una duración de respuesta a la terapia de un mínimo de 21 días y unos puntos de corte del 50% de reducción tumoral para el establecimiento de respuesta parcial y del 25% de incremento para clasificar como enfermedad progresiva (Marconato *et al.*, 2009). Por último, la administración de piroxicam, toceranib y talidomida logró generar respuesta objetiva en un 21% y beneficio clínico en un 64% de las perras con CIM, en base a los mismos criterios de evaluación de la respuesta a la terapia utilizados en nuestro estudio. Sin embargo, al observar la respuesta a la terapia a los 30 días, el porcentaje de beneficio clínico se reduce, en este estudio previo, al 43%. Tan sólo la adición de radioterapia a la terapia combinada ha obtenido mejores tasas de respuesta que las obtenidas en nuestro estudio, alcanzando una respuesta objetiva del 100% en las 4 perras que recibieron este tratamiento (Rossi *et al.*, 2018). No obstante, la administración de radioterapia no está ampliamente disponible en medicina veterinaria.

En ambos grupos de tratamiento se identificaron efectos adversos a la terapia. El número de animales que presentaron al menos un efecto adverso fue significativamente mayor en el grupo tratado con terapia multimodal en comparación con el grupo que recibió monoterapia con un

inhibidor de la COX-2. La mayoría de los eventos adversos fueron categorizados como leves o moderados y controlados de forma espontánea o mediante la retirada temporal del tratamiento y terapia de soporte. La presencia de efectos adversos graves se observó en un 12,5% de las perras tratadas con monoterapia y un 37,5% de aquellas que recibieron terapia multimodal, no existiendo diferencias estadísticamente significativas entre grupos con respecto a este grado de toxicidad.

La terapia con firocoxib ha demostrado producir efectos adversos gastrointestinales, en ocasiones graves, aunque no se ha relacionado con la aparición de anemia o elevaciones de la ALP, por lo que, en algunos casos, la presencia de esta toxicidad en perras tratadas con monoterapia pudo deberse a la progresión tumoral o a otras causas no conocidas (Steagall *et al.*, 2007; Joubert, 2009; Autefage *et al.*, 2011).

El protocolo de terapia multimodal basado en la combinación de un inhibidor de la COX-2, ciclofosfamida a dosis bajas y fosfato de toceranib ha demostrado previamente, de forma similar a nuestro estudio, ser tolerado de forma adecuada en perros con cáncer, siendo la mayoría de los efectos adversos observados de tipo gastrointestinal, principalmente leves o moderados y controlables mediante el uso de terapia de soporte. De forma ocasional se observan signos gastrointestinales graves que provocan la retirada del tratamiento y la administración de terapia médica adicional (London *et al.*, 2015). La toxicidad gastrointestinal se ha descrito en la literatura tanto en la terapia con toceranib (London *et al.*, 2003; London *et al.*, 2009; Bernabe *et al.*, 2013; Laver *et al.*, 2018; Lew *et al.*, 2019), como en quimioterapia metronómica con ciclofosfamida combinada con un inhibidor de la COX-2, asociándose generalmente estos efectos al uso de este segundo fármaco (Elmslie *et al.*, 2008; Harper y Blackwood, 2017; Matsuyama *et al.*, 2017b; Matsuyama *et al.*, 2017a).

El desarrollo de letargo, anemia, neutropenia, trombocitopenia, hipoalbuminemia, e incrementos en los valores de urea y creatinina han sido observados previamente en perros tratados con toceranib (London *et al.*, 2003; London *et al.*, 2009; Bernabe *et al.*, 2013; Laver *et al.*, 2018). Por otra parte, algunos de estos hallazgos han sido descritos previamente en perras con CIM antes del tratamiento, por ejemplo, trombocitopenia (Perez Alenza *et al.*, 2001), por lo que la progresión tumoral podría contribuir también al desarrollo de esta alteración hematológica. Las linfopenias y monocitopenias observadas en las perras que recibieron la terapia multimodal no se han descrito previamente con el uso de los fármacos administrados, por lo que pueden deberse a dichos fármacos, al estrés crónico en las perras debido al dolor producido por el tumor, a infecciones bacterianas en los tumores ulcerados, o a otras causas (DeClue y Spann, 2017). Además, el incremento en los parámetros renales se ha descrito en perros en tratamiento con quimioterapia metronómica y un inhibidor de la COX-2, asociándose generalmente esta elevación a este segundo fármaco (Elmslie *et al.*, 2008; Matsuyama *et al.*, 2017a).

La cistitis hemorrágica estéril, un efecto adverso asociado al tratamiento con ciclofosfamida, no fue observada en ninguna de las perras tratadas con terapia multimodal, probablemente debido a la corta duración del tratamiento y a que no se alcanzaron dosis acumulativas altas de ciclofosfamida (Matsuyama *et al.*, 2017a). Además, la administración concurrente de furosemida ha demostrado reducir la incidencia de este efecto adverso (Setyo *et al.*, 2017) y este fármaco fue administrado a dos perras tratadas con terapia multimodal debido a la presencia de edema en las extremidades.

Las perras que recibieron la terapia multimodal presentaron un TS y un TP significativamente más prolongados que aquellas tratadas con monoterapia con un inhibidor de la COX-2. Sin embargo, estos resultados deben interpretarse con precaución, dado el bajo número de perras incluidas y la ausencia de aleatorización.

La administración de monoterapia con un inhibidor de la COX-2 ha demostrado previamente dar lugar a una mejoría en la calidad de vida y la supervivencia de las perras con diagnóstico de CIM (Clemente *et al.*, 2009; de M. Souza *et al.*, 2009). Entre los mecanismos de acción generados por esta terapia se incluye la inhibición de la proliferación de las células neoplásicas como principal mecanismo (Sobolewski *et al.*, 2010). La expresión de la COX-2 se ha relacionado con la tasa de proliferación celular en los TMC (Carvalho *et al.*, 2017). Además, dicha expresión es mayor en los CIM que en los CMNI (Queiroga *et al.*, 2005; Clemente *et al.*, 2013). Sin duda, la tasa de proliferación en los TMC de alta malignidad, como es el caso del CIM, es mayor que en los tumores de menor grado de malignidad (Peña *et al.*, 1998), por lo que es probable que la inhibición de la COX-2 y, por ende, la inhibición de la proliferación celular sea más marcada en los CIM en comparación con otros TMC.

Sin embargo, se ha observado que la expresión de la COX-2 no es predictiva de la respuesta a la terapia inhibitoria específica de esta enzima, por lo que se ha sugerido que otros mecanismos independientes de la COX-2 puedan estar implicados en los efectos antitumorales de esta terapia, tales como la inducción de la apoptosis, detención del ciclo celular e inhibición de la angiogénesis y la generación de metástasis (Dore, 2011).

En los TMC se ha observado una relación directa entre la expresión de COX-2 y la densidad de vasos sanguíneos intratumorales (Lavalle *et al.*, 2009; Queiroga *et al.*, 2011). En el caso del CIM, la angiogénesis se encuentra exacerbada, como demuestra la presencia de una alta densidad vascular intratumoral (Clemente *et al.*, 2013). La angiogénesis se ha relacionado directamente con la proliferación y progresión tumoral y con la generación de metástasis a distancia (Teleanu *et al.*, 2019). Por ello, es posible que el potencial efecto antiangiogénico observado en la terapia con inhibidores de la COX-2 contribuya al efecto antineoplásico de estos fármacos (Sobolewski *et al.*, 2010).

Una de las estrategias para limitar la diseminación metastásica de los tumores es la inhibición de la formación de vasos linfáticos (Stacker *et al.*, 2014). En los CIM, la linfangiogénesis se encuentra exacerbada y, además, la expresión de la COX-2 se ha asociado a la expresión de VEGF-D y VEGFR-3, ambos implicados en el proceso de formación de nuevos vasos linfáticos (Clemente *et al.*, 2013). Por lo tanto, los inhibidores de la COX-2 podrían contribuir a reducir la formación de los vasos linfáticos y, así, limitar la progresión tumoral.

Otro posible efecto de los inhibidores de la COX-2 es el efecto inmunomodulador, dado que la enzima COX-2 está implicada en la actividad pro-tumoral de los TAMs y en el incremento de la actividad de los linfocitos Treg (Hashemi Goradel *et al.*, 2019), los cuales se ha observado que están implicados en la progresión tumoral de distintos cánceres humanos (Hashemi *et al.*, 2020).

Por otro lado, la quimioterapia metronómica ha demostrado producir un efecto antiangiogénico de forma directa, afectando a las células endoteliales de los vasos sanguíneos tumorales, así como alterando su migración e induciendo su apoptosis (Gaspar *et al.*, 2018). Además, se ha demostrado que esta terapia afecta al proceso de angiogénesis en los tumores mediante la reducción de las células endoteliales progenitoras y la reducción de la expresión de factores pro-angiogénicos como el VEGF (Gaspar *et al.*, 2018), factor que esta sobreexpresado en los CIM (Millanta *et al.*, 2010; Clemente *et al.*, 2013; Raposo *et al.*, 2017a). El uso de ciclofosfamida a dosis bajas por vía oral ha demostrado, además, un efecto inmunomodulador, provocando la reducción del número de linfocitos Treg circulantes generada por este fármaco en perros con cáncer (Burton *et al.*, 2011; Denies *et al.*, 2017). Otros efectos antineoplásicos observados con el uso de terapia metronómica en pacientes humanos o en modelos murinos son la inducción de latencia tumoral, la afectación directa o indirecta sobre la formación y renovación de las CMCs o la reducción de la formación de metástasis (Biller, 2014; Gaspar *et al.*, 2018; Simsek *et al.*, 2019).

Los diferentes y sinérgicos mecanismos generados por los inhibidores de la COX-2 y la quimioterapia metronómica han dado lugar a que en múltiples protocolos para el tratamiento de diversos canceres caninos se usen de forma combinada (Elmslie *et al.*, 2008; Marchetti *et al.*, 2012; Wendelburg *et al.*, 2015; Finotello *et al.*, 2017; de Campos *et al.*, 2018; Matsuyama *et al.*, 2018).

Con respecto al fosfato de toceranib, su efecto antineoplásico radica en la inhibición de diversos receptores tirosina-quinasa. Los receptores VEGFR y PDGFR están implicados en los procesos de angiogénesis y linfangiogénesis (Haibe *et al.*, 2020) y ambos receptores están exacerbados en el CIM (Clemente *et al.*, 2013). El toceranib ha demostrado inhibir *in vitro* VEGFR-2 y PDGFR-α y -β (London *et al.*, 2003; London, 2013; 2014), pudiendo generar, por

tanto, un efecto antiangiogénico y antilinfangiogénico a través de la inhibición de estos receptores. A esto hay que añadir que el sorafenib, un inhibidor de VEGFR-1, -2 y -3, y PDGFR-β, entre otros receptores, ha demostrado inhibir *in vitro* otro proceso de formación de vasos sanguíneos, el mimetismo vascular (Prado *et al.*, 2019), mecanismo que está incrementado en CIM (Prado *et al.*, 2019), pudiendo el toceranib generar un efecto semejante dadas las similitudes en el mecanismo de acción de ambos ITKs.

Por otro lado, la relación entre la expresión de KIT, un receptor inhibido por el toceranib y la malignidad de los TMC es controvertida (Brunetti *et al.*, 2014; Gattino *et al.*, 2018; Koltai *et al.*, 2018). Sin embargo, se ha señalado que la inhibición de este receptor podría bloquear los efectos pro-tumorales de los mastocitos (Komi y Redegeld, 2020), los cuales se han encontrado en gran número a nivel de los bordes invasivos de los TMC malignos (Woldemeskel y Rajeev, 2010).

Además, el toceranib ha demostrado tener un efecto inmunomodulador en perros con distintos tipos de cáncer, mediante la reducción de los linfocitos Treg circulantes (Mitchell *et al.*, 2012). Otro posible efecto antineoplásico de este fármaco podría deberse a la inhibición del CSF-1R. Este receptor es expresado por las células tumorales de los CIM (Raposo *et al.*, 2016) y está implicado en la comunicación entre los TAMs y las propias células neoplásicas, dando lugar a un favorecimiento de la progresión e invasión tumorales (Pollard, 2008). Por último, cabe destacar que tanto el toceranib como la quimioterapia metronómica son capaces de inhibir la señalización VEGF-VEGFR-2. El bloqueo de esta señal podría favorecer la acumulación de linfocitos T efectores a nivel tumoral, contribuyendo así al efecto inmunomodulador de estas terapias (Tang *et al.*, 2020).

De esta forma, la combinación de diferentes enfoques terapéuticos podría dar lugar a efectos antineoplásicos sinérgicos o aditivos, tanto sobre los procesos de proliferación y progresión tumoral como sobre la formación de nuevos vasos sanguíneos o la inhibición del sistema inmunitario inducida por los tumores, dando lugar a una terapia multimodal capaz de controlar la progresión tumoral de neoplasias altamente agresivas como el CIM. Se ha propuesto que la combinación de ITKs que actúan sobre varios receptores, como es el caso del toceranib y quimioterapia metronómica puede ayudar a superar las resistencias adquiridas a la quimioterapia metronómica, ya que los efectos antineoplásicos de los ITKs actúan sobre distintos mecanismos (Riesco-Martinez *et al.*, 2017).

Los tiempos de supervivencia de perras con CIM observados en estudios previos han sido variables, en parte debido a la gran variedad de protocolos evaluados. La administración de un fármaco inhibidor de la COX-2 sólo o junto a quimioterapia convencional en perras con este tipo tumoral obtuvo un TS medio de 80 días (Marconato *et al.*, 2009), el cual es inferior a los 131,9

días de media alcanzados en nuestro estudio con el uso de terapia multimodal. En un estudio reciente en el que se incluyeron catorce perras tratadas con una combinación de piroxicam, toceranib y talidomida, la mediana del TS fue de 59 días, inferior a los 96 días de mediana del TS alcanzados empleando terapia multimodal en nuestro estudio. En dicho estudio previo, la adicción de radioterapia hipofraccionada al tratamiento combinado sí logró un TS de 180 días, indicando el posible efecto beneficioso de la radioterapia sobre este tipo tumoral (Rossi *et al.*, 2018). En otro estudio, se incluyeron siete perras tratadas con monoterapia con un inhibidor de la COX-2, logrando una media y mediana del TS de 174 y 185 días, respectivamente, ambos datos superiores a los observados en nuestro estudio y en otros estudios previos en los que se utilizaron inhibidores de la COX-2 solos o combinados con otras modalidades terapéuticas (de M. Souza *et al.*, 2009).

En lo que respecta al TLE, en los estudios previos no se ha evaluado el efecto de las distintas terapias sobre el tiempo desde la cirugía hasta la recurrencia local o aparición de metástasis en las perras con CIM. En un estudio previo se ha indicado que, en ocho perras con diagnóstico de CIM y cirugía previa, los signos de recurrencia local se presentaban entre 1 y 10 días tras la cirugía, sin haberse administrado ningún tipo de terapia adyuvante antes de dicha recurrencia (de M. Souza *et al.*, 2009). En las perras incluidas en el presente estudio, tanto en las tratadas con inhibidores de la COX-2 como en aquellas que recibieron terapia multimodal, las medianas del TLE (15 y 34 días, respectivamente) fueron superiores a lo descrito en el estudio previo, aunque no se observaron diferencias significativas entre los grupos de tratamiento en el presente estudio.

Aquellas perras que no mostraron progresión de la enfermedad tumoral a los 30 días del diagnóstico, independientemente del tratamiento recibido, presentaban un pronóstico significativamente mejor que las perras con enfermedad progresiva local, desarrollo de recurrencia local y/o metástasis a distancia. Por lo tanto, la ausencia de progresión tumoral al mes del diagnóstico podría ser un indicador de una supervivencia más prolongada en las perras con CIM.

Con respecto a la forma clínica, se ha observado que las perras con CIM secundario postquirúrgico presentaban una mayor supervivencia que aquellas sin cirugía previa. Este resultado no ha sido descrito con anterioridad, posiblemente debido a que, en los estudios previamente publicados, la mayoría de las perras con cirugía previa eran incluidas tras la presencia de recurrencia local del tumor. Sin embargo, sí se había observado previamente que algunas perras con CIM tratadas quirúrgicamente presentaban tiempos de supervivencia relativamente prolongados (Marconato *et al.*, 2009). Esto puede deberse a que la administración de tratamientos antineoplásicos es más eficaz tras la resección quirúrgica de los tumores y la presencia de

enfermedad microscópica, algo demostrado fundamentalmente con el uso de quimioterapia convencional en individuos con cáncer (Gustafson y Bailey, 2020).

En nuestro estudio, en perras diagnosticadas de CIM la presencia de nódulo tumoral mamario en contraste con la de lesiones en forma de placa, se ha asociado a una menor supervivencia de los animales. Este resultado podría presentar un sesgo, debido a que una mayor proporción de las perras con nódulo tumoral fueron tratadas con monoterapia con un inhibidor de la COX-2 (71%, frente al 29% tratadas con terapia multimodal). Hasta la fecha, la presencia de nódulo tumoral no se había asociado al pronóstico de las perras con CIM.

Otra característica clínica identificada como posible factor pronóstico en perras con CIM fue la realización de la ovariohisterectomía antes de iniciar el tratamiento médico, que se asoció a un mayor TLE. Sin embargo, tan sólo se incluía a una perra entera al inicio de la terapia al evaluar el TLE, lo que puede suponer un sesgo importante e impide una adecuada evaluación estadística. Además, no se observó influencia en cuanto a la castración en el momento de la presentación del tumor sobre el pronóstico, aunque este factor sí se ha relacionado previamente con el TLE de las perras con CMNI (Peña *et al.*, 2013). A esto hay que añadir que, en la mayoría de las publicaciones previas, no se ha observado ninguna relación entre el estado reproductivo y el pronóstico de los TMC (Hellmén *et al.*, 1993; Philibert *et al.*, 2003; de Las Mulas *et al.*, 2005; Santos *et al.*, 2013).

En un estudio previo se observó que una edad de las perras con diagnóstico de CIM igual o superior a los 10 años se relacionaba con una menor supervivencia (Marconato *et al.*, 2009). En nuestro estudio no se ha observado influencia de la edad sobre la supervivencia de las perras.

El presente estudio tiene ciertas limitaciones, principalmente como consecuencia de su naturaleza retrospectiva. Por una parte, los efectos adversos observados pueden ser menores a los realmente acaecidos. Aunque para solventar esta limitación, los propietarios de las perras fueron cuestionados sobre el estado de sus mascotas de forma activa por teléfono durante el seguimiento. Por otro lado, la falta de realización periódica de determinadas analíticas sanguíneas o urinarias puede limitar la valoración de toxicidades hematológicas, bioquímicas o urinarias.

El bajo número de perras incluidas, en gran parte debido a la baja incidencia del tipo tumoral evaluado, puede afectar a la evaluación de distintos factores sobre el pronóstico y la supervivencia de los animales. Sin embargo, el análisis estadístico ha podido demostrar el efecto de la terapia administrada sobre la supervivencia de las perras incluidas.

La inclusión en los grupos de tratamiento no se hizo de forma randomizada, sino que los propietarios tomaron su decisión en base a la información de eficacia y toxicidad ofrecida por nosotros. La elección de la terapia por parte de los propietarios se realizó en base a los posibles

efectos adversos generados por cada una de las terapias y a la falta de evidencia en el uso de la terapia multimodal en los CIM. Por lo tanto, la elección de monoterapia con un inhibidor de la COX-2 no fue debida en ningún caso a una menor implicación por parte de los propietarios en el cuidado de sus perras.

Por último, mientras que la terapia multimodal ha demostrado incrementar el control de la progresión tumoral y la supervivencia en comparación con la monoterapia con un inhibidor de la COX-2, se desconoce si estos efectos son atribuibles a la quimioterapia metronómica con ciclofosfamida, al toceranib, o a un efecto sinérgico o aditivo entre estos fármacos.

7.2. TERAPIA CON NANOPARTÍCULAS VACÍAS SIMILARES AL VIRUS DEL MOSAICO DEL CAUPÍ EN CÁNCER INFLAMATORIO MAMARIO CANINO

El CIM es un tipo tumoral con una baja supervivencia, en el que el tratamiento quirúrgico en el momento del diagnóstico no está recomendado dada la posible presencia de coagulopatías, la rápida extensión tumoral a nivel local y la alta capacidad metastásica (Sorenmo *et al.*, 2020b). En el presente estudio se describe por primera vez el potencial terapéutico de la inmunoterapia intratumoral con nanopartículas eCPMV en este tipo de neoplasia. El presente estudio evalúa el uso de inmunoterapia en CIM, así como, por primera vez se describe que una terapia neoadyuvante permite la realización de cirugía en este tipo tumoral. Además, los hallazgos observados en este estudio tienen un valor traslacional a la oncología humana.

En primer lugar, cabe indicar que no se observaron diferencias estadísticamente significativas en las variables clínicas e histopatológicas entre ambos grupos de tratamiento, por lo que ambos grupos son comparables entre sí. Además, estas variables fueron similares a estudios previos en perras con CIM (Perez Alenza *et al.*, 2001; Clemente *et al.*, 2009; de M. Souza *et al.*, 2009; Marconato *et al.*, 2009; Rossi *et al.*, 2018). Si bien sólo un caso con la forma primaria de CIM fue incluido, recibiendo esta perra la terapia con eCPMV, no se ha demostrado que haya diferencias en la supervivencia entre esta forma clínica y la forma secundaria (Marconato *et al.*, 2009).

En el grupo de perras tratadas con eCPMV se identificó en el diagnóstico la presencia de recuentos de leucocitos totales, neutrófilos maduros y monocitos significativamente más elevados que en las perras del grupo control. Aunque en medicina veterinaria no se ha observado una relación entre los recuentos de poblaciones leucocitarias en sangre y el pronóstico de las perras con CIM, en oncología humana sí se ha demostrado que una proporción neutrófilos/ linfocitos elevada se asocia con una menor supervivencia en mujeres con cáncer de mama inflamatorio (Van Berckelaer *et al.*, 2020), mientras que una proporción linfocitos/ monocitos baja se ha relacionado con un peor pronóstico en mujeres con cáncer de mama (Ma *et al.*, 2021).

Algunos casos presentaron al diagnóstico trombocitopenia, leucocitosis, neutrofilia y elevación de la ALT, alteraciones previamente observadas en perras con CIM (Perez Alenza *et al.*, 2001; Rossi *et al.*, 2018). La presencia de anemia, linfopenia e hiperproteinemia, aunque no ha sido descrita previamente en perras con CIM, podría estar asociada a la presencia de un proceso inflamatorio crónico asociado a esta neoplasia (Burton, 2017; DeClue y Spann, 2017; Stokol, 2017).

Todas las perras incluidas en el estudio dentro del grupo eCPMV recibieron, al menos, dos dosis intratumorales de eCPMV con 7-9 días de diferencia, observándose en todas ellas una disminución del volumen tumoral después de, aproximadamente, dos semanas tras la primera inoculación. En las perras en las que se administraron más dosis de eCPMV se observó un control del crecimiento tumoral local o, más frecuentemente, una regresión tumoral gracias a las sucesivas inoculaciones, lo que apoya aún más su eficacia en CIM. Además, la perra P1, al igual que la P5, no desarrolló recurrencia local del tumor en el momento de su fallecimiento, lo que indica que la administración de eCPMV puede permitir la realización de una adecuada extirpación quirúrgica de las masas tumorales en los casos en los que la cirugía sea posible.

En dos de las cinco perras tratadas con eCPMV se observó un aumento inicial del volumen tumoral con una posterior regresión, disminuyendo dicho volumen por debajo del observado antes del inicio de la terapia. En inmunoterapia humana este fenómeno se ha descrito como una pseudoprogresión, causada por la infiltración de células inflamatorias, necrosis, hemorragia y/o edema en los tumores tras el tratamiento inmunoterápico (Jia *et al.*, 2019), aunque también podría deberse a que en estas perras fueron necesarios más tratamientos para frenar el crecimiento del tumor y, posteriormente, lograr una disminución del volumen tumoral.

La evaluación de la respuesta mediante los criterios iRECIST determinó la presencia de enfermedad estable en los tumores tratados con eCPMV durante las dos primeras semanas de tratamiento, con reducciones en la suma de los diámetros de las lesiones inoculadas o incrementos muy leves. Aunque no sean comparables estos resultados con los obtenidos en las perras del grupo control, debido a las diferencias en los días de seguimiento, todas las perras que no recibieron la terapia con eCPMV presentaron un incremento en la suma de los diámetros de las lesiones tumorales, observando en tres de las cuatro perras evaluadas, enfermedad progresiva en la primera revisión tras el inicio del tratamiento. Aunque la evaluación con los criterios iRECIST no muestra un efecto antineoplásico tan evidente como la observación de los cambios en el volumen tumoral, ambos son indicativos del efecto terapéutico de la inmunoterapia con eCPMV.

Se ha descrito que la administración de eCPMV en modelos de cáncer en ratones induce un efecto inmunoestimulante mediante la activación de los receptores tipo Toll 2 y 4 (Mao *et al.*, 2021). Esta activación induce la fagocitosis de las eCPMV por distintas células, incluyendo los neutrófilos, dando lugar a un cambio en el fenotipo de estas células, pasando de un estado inmunosupresor a ser células capaces de presentar antígenos y activar linfocitos T efectores (Lizotte *et al.*, 2016). Los linfocitos T efectores, entre los que se incluyen los linfocitos T citotóxicos, junto a células mieloides como los neutrófilos o los monocitos, son los responsables del efecto antineoplásico de las eCPMV (Lizotte *et al.*, 2016; Kerstetter-Fogle *et al.*, 2019).

Aunque son necesarios más estudios para corroborar los efectos de estas nanopartículas en cáncer canino, es razonable que los mecanismos de acción sean parecidos entre especies.

En las perras tratadas con eCPMV se observaron fluctuaciones en los niveles de las distintas poblaciones leucocitarias circulantes en sangre, destacando el incremento progresivo en los niveles de neutrófilos inmaduros. Este incremento está asociado en perros a un aumento de la producción y a una liberación temprana de neutrófilos desde la médula ósea como consecuencia de un aumento de la demanda tisular. Dicha demanda podría ser también la responsable de la reducción inicial (una semana aproximadamente tras la primera dosis con eCPMV) en los recuentos de neutrófilos maduros y, en menor medida, de linfocitos (Schultze, 2010).

En el cáncer, se ha descrito que los neutrófilos pueden tener un papel antitumoral o pro-tumoral según el microambiente en el que se presenten. Entre su actividad antineoplásica destacan su capacidad citotóxica, la inhibición de la angiogénesis y el favorecimiento en el desarrollo de una respuesta inmunitaria antitumoral, ya que pueden actuar como CPAs (Grecian *et al.*, 2018; Shaul y Fridlender, 2019). En un estudio previo en modelos de cáncer en ratón, incluyendo un modelo de cáncer de mama, se demostró que las eCPMV administradas vía intratumoral eran fagocitadas por neutrófilos e inducían la activación de estos en el microambiente tumoral, siendo esta acción fundamental en el efecto antineoplásico de este tratamiento inmunoterápico (Lizotte *et al.*, 2016). Recientemente se ha demostrado que el tratamiento inmunoterápico intratumoral con otro inmunopotenciador, el adyuvante completo de Freud, una solución con bacterias del género *Mycobacterium* inactivadas, presenta un efecto antineoplásico en modelos de cáncer mamario y mastocitoma en ratones, en mastocitomas caninos, en melanomas equinos y en un paciente humano con carcinoma renal, observándose además un aumento de los neutrófilos, en este caso en el microambiente tumoral, en el modelo de mastocitoma en ratón y en diversos casos de cáncer humano (Carroll *et al.*, 2021).

Por otra parte, la inhibición del reclutamiento de neutrófilos hacía el tumor en modelos de cáncer en ratón ha demostrado tener efectos antineoplásicos, indicando el papel pro-tumoral de estas células. Además, la inhibición de los neutrófilos con efectos inmunosupresores favorece la eficacia de la inmunoterapia con inhibidores de puntos de control inmunitario (*immune checkpoints inhibitors*) en modelos de cáncer en ratones (Mackey *et al.*, 2019). Por ello, es necesario disponer de una mejor caracterización de los neutrófilos caninos, como ya existe parcialmente en pacientes humanos y en ratones, para poder determinar el papel que ejercen en perros con neoplasias, así como el papel en la respuesta a la administración intratumoral de un agente inmunoterápico como eCPMV.

Con respecto al efecto de la administración intratumoral de eCPMV en las citoquinas plasmáticas, observamos que la IL-8 fue la única citoquina que demostró un incremento en las

perras tras el tratamiento con eCPMV. Esta interleucina es secretada por diversos tipos celulares, incluyendo los monocitos sanguíneos, macrófagos tisulares y células tumorales, entre otros, y presenta diferentes efectos, tales como el reclutamiento de neutrófilos, estimulación de la angiogénesis, estimulación de la proliferación y supervivencia de las células neoplásicas y reclutamiento de células inmunosupresoras al microambiente tumoral (Alfaro *et al.*, 2017). En oncología humana, la IL-8 se ha relacionado con un peor pronóstico de los pacientes y con la resistencia a la inmunoterapia, como se ha comprobado, por ejemplo, en su relación con una menor respuesta a la terapia con inhibidores de puntos de control inmunitario (Sanmamed *et al.*, 2017; Schalper *et al.*, 2020; Yuen *et al.*, 2020). Igualmente, en perras con TMC malignos, los niveles de IL-8 en sangre se han relacionado directamente con la agresividad tumoral (Gelaleti *et al.*, 2012; de Andres *et al.*, 2013). Por ello, es posible que, en nuestro estudio, la IL-8 presente un papel diferente en la biología tumoral o sea producida en respuesta a la terapia con un agente inmunoestimulante como las eCPMV.

Dado que la IL-8 puede generar un efecto quimioatrayente sobre los neutrófilos (Weiss *et al.*, 2010), su aumento en sangre podría estar relacionado con el incremento en el recuento de neutrófilos inmaduros y, por ello, con el efecto antineoplásico. En un estudio previo, el tratamiento intravesical con bacilos Calmette-Guérin en cáncer de vejiga en personas provocó un incremento de los niveles de IL-8 en orina, relacionándose dichos niveles con el efecto antineoplásico de esta inmunoterapia (de Boer *et al.*, 1997).

Por otro lado, se observó que las perras tratadas con eCPMV presentaban una disminución en la proporción linfocitos Treg/ linfocitos T CD8+ en sangre periférica. Además, en las dos perras tratadas quirúrgicamente, se observó una elevación de esta proporción tras la cirugía, posiblemente asociada a este procedimiento. Cabe añadir que las perras que recibieron más dosis de eCPMV presentaron un descenso mantenido en la proporción linfocitos Treg/ linfocitos T CD8+ (perra P2), o mostraron una disminución en dicha proporción cuando se inoculaban estas nanopartículas, elevándose en el periodo de descanso entre dosis (perra P1).

Se ha observado previamente que perros con distintos tipos de cáncer presentan en sangre periférica un aumento de los linfocitos Treg, un descenso de los linfocitos T CD8+ y/o un aumento de la proporción linfocitos Treg/ linfocitos T CD8+, demostrándose además una relación entre valores elevados de dicha proporción y una menor supervivencia en perros con osteosarcoma (Biller *et al.*, 2007; Horiuchi *et al.*, 2009; O'Neill *et al.*, 2009; Biller *et al.*, 2010; Tominaga *et al.*, 2010; Lisiecka *et al.*, 2019). Igualmente, en pacientes con cáncer de mama humano, altos niveles de linfocitos Treg y un bajo número de linfocitos T citotóxicos circulantes se han relacionado con una menor supervivencia (Blake-Mortimer *et al.*, 2004; Watanabe *et al.*, 2010).

La quimioterapia metronómica con ciclofosfamida y el fosfato de toceranib han demostrado ser capaces de reducir los linfocitos Treg circulantes en perros con cáncer (Burton *et al.*, 2011; Mitchell *et al.*, 2012; Denies *et al.*, 2017). Sin embargo, en las perras incluidas en nuestro estudio el descenso en la *ratio* linfocitos Treg/ linfocitos T CD8+ se observó antes del inicio de la terapia médica con estos fármacos, por lo que este efecto fue previsiblemente generado por la administración intratumoral de eCPMV. Es más, en la perra P1, en el periodo sin tratamiento con eCPMV, en el que se mantuvo la terapia con ciclofosfamida a dosis bajas y firocoxib, se observó un rápido incremento de la proporción linfocitos Treg/ linfocitos T CD8+, produciéndose un nuevo descenso al reintroducir el tratamiento con las nanopartículas.

Estudios previos en modelos de cáncer en ratones han demostrado que tanto la inmunoterapia con eCPMV, como la combinación de CPMV y ciclofosfamida a dosis bajas, reducen los recuentos de linfocitos Treg e incrementan los linfocitos T CD8+ a nivel intratumoral, reduciéndose, por tanto, la proporción linfocitos Treg/ linfocitos T CD8+ (Cai *et al.*, 2019; Kerstetter-Fogle *et al.*, 2019), de igual modo a lo que se ha observado en las perras incluidas en nuestro estudio en sangre periférica.

Se ha observado que el incremento y activación de linfocitos T CD8+ efectores por tratamientos inmunoterápicos se relaciona con una mayor respuesta antineoplásica en modelos de cáncer en ratones y en pacientes humanos (Kurtulus *et al.*, 2019). Por el contrario, la disminución de los linfocitos Treg se ha relacionado directamente con una respuesta inmunitaria antitumoral más efectiva y una menor progresión neoplásica (Tanaka y Sakaguchi, 2017). Además, se ha propuesto que la reducción de los linfocitos Treg, como la inducida por eCPMV, puede favorecer la eficacia de distintos fármacos inmunoterápicos como los inhibidores de puntos de control inmunitario (Tanaka y Sakaguchi, 2017). Así, se ha observado que la combinación de un inhibidor de PD-1 y la administración intratumoral de CPMV en modelos de cáncer en ratón mejora el control del crecimiento tumoral y produce una reducción de la proporción linfocitos Treg/ linfocitos T CD8+ mayor que el uso de ambos agentes por separado (Wang y Steinmetz, 2020). Esto puede ser debido a que los inhibidores de los puntos de control inmunitario, como los anticuerpos monoclonales frente a PD-1 y PD-L1, son más eficaces cuando existe una mayor infiltración de células inmunitarias en el microambiente tumoral (Schmidt y Heimes, 2021) y, dado que el tratamiento con eCPMV ha demostrado incrementar dicha infiltración (Kerstetter-Fogle *et al.*, 2019), el uso de este agente inmunopotenciador podría favorecer la eficacia de estos anticuerpos usados actualmente de forma amplia en oncología humana (Bagchi *et al.*, 2021).

En los últimos años se ha identificado en la especie canina la expresión del receptor PD-1 en linfocitos T CD4+ y linfocitos T CD8+ circulantes, así como la expresión de PD-L1 por monocitos y células dendríticas en sangre periférica y por distintos tumores malignos caninos,

incluyendo carcinomas mamarios (Maekawa *et al.*, 2014; Coy *et al.*, 2017; Hartley *et al.*, 2017; Choi *et al.*, 2020; Maekawa *et al.*, 2021). Además, se han generado anticuerpos específicos frente a PD-1 y su ligando PD-L1 en la especie canina, capaces de inducir la activación de linfocitos T (Maekawa *et al.*, 2014; Coy *et al.*, 2017; Choi *et al.*, 2020; Igase *et al.*, 2020). A esto hay que añadir que los anticuerpos utilizados en oncología humana han demostrado reactividad cruzada frente a PD-1 y PD-L1 caninos (Pantelyushin *et al.*, 2021). También se ha demostrado que los anticuerpos que bloquean PD-1 en perros producen una reversión de la supresión generada en linfocitos T por la unión de PD-L1 al receptor, una estrategia utilizada por los tumores para inducir inmunosupresión (Coy *et al.*, 2017).

La utilización de anticuerpos frente a PD-1 ha demostrado eficacia en algunos perros con distintos tipos de cáncer, aunque en los dos casos con TMC malignos incluidos no se demostró respuesta a la terapia (Igase *et al.*, 2020). Además, en perros con melanoma oral en estadio clínico IV tratados con esta terapia se observó un incremento en la supervivencia en comparación con casos históricos (Igase *et al.*, 2020). Igualmente, en un estudio reciente se ha observado que el tratamiento con un anticuerpo frente a PD-L1 en perros de melanoma oral en estadio IV produce una mejoría en la supervivencia en comparación con un grupo de casos históricos (Maekawa *et al.*, 2021).

Se ha demostrado que la inmunogenicidad de los TMC es menor que la de los melanomas orales, debido a que en estos últimos la carga mutacional, la cual presenta una relación directa con la inmunogenicidad, es superior (Sha *et al.*, 2020; Alsaihati *et al.*, 2021). Por otra parte, la carga mutacional es similar en TMC benignos y malignos, siendo en ambos casos inferior a la descrita en cáncer de mama humano (Kim *et al.*, 2020; Alsaihati *et al.*, 2021). Además, se ha demostrado una asociación entre la carga mutacional y la respuesta a los inhibidores de los puntos de control inmunitario (Sha *et al.*, 2020). Ésta es la posible causa de la falta de eficacia observada en el uso de estos inhibidores en los carcinomas mamarios caninos (Igase *et al.*, 2020). Por ello, la administración previa de fármacos inmunopotenciadores, como eCPMV, capaces de incrementar la presentación de antígenos y la infiltración de células inmunitarias en el tumor, podría aumentar la respuesta a esta terapia, estableciendo una nueva modalidad de tratamiento en los TMC malignos.

En el tratamiento del cáncer de mama inflamatorio humano está siendo evaluado el uso de inhibidores de puntos de control inmunitario, incluyendo anticuerpos monoclonales frente a PD-1, PD-L1 o frente al antígeno 4 de linfocitos T citotóxicos (CTLA-4, *Cytotoxic T-Lymphocyte Antigen 4*), en algunos casos con resultados preliminares prometedores (Koch *et al.*, 2021). Recientemente se ha publicado un caso clínico en una paciente con cáncer de mama inflamatorio que evidencia la eficacia del tratamiento combinado de quimioterapia convencional y

pembrolizumab, un inhibidor de PD-1 (Kharel *et al.*, 2022). Aquellas pacientes con una falta de respuesta a estos fármacos inmunoterápicos, como consecuencia de una baja infiltración linfocítica en el tumor, podrían beneficiarse de fármacos inmunopotenciadores como las nanopartículas eCPMV u otros agentes administrados por vía intratumoral que están siendo evaluados actualmente para determinar si mejoran la eficacia clínica de los inhibidores de puntos de control inmunitario en mujeres con cáncer de mama (Huppert *et al.*, 2022).

La granzima B es una proteasa de serina producida por células NK y linfocitos T citotóxicos activados capaz de inducir la muerte de células tumorales (Rousalova y Krepela, 2010). En nuestro estudio, los cambios generados en la proporción de linfocitos T CD8+ granzima B+ en sangre periférica tras la administración de eCPMV podrían indicar que estas células fueran marcadores de respuesta retardada. De las dos perras con mayor seguimiento, en la perra P1 se observó un evidente incremento tardío de estas células, siendo esta perra la que mostró la mayor respuesta a la terapia, mientras que la perra P2 presentó tan sólo una discreta elevación. Sin embargo, son necesarios más estudios para evaluar el posible papel de este tipo celular en la respuesta a eCPMV. Previamente, se ha observado que la inmunoterapia con células NK en combinación con radioterapia en perros con osteosarcoma induce un incremento de la expresión de granzima B en células sanguíneas mononucleares (Canter *et al.*, 2017). También se ha observado el incremento en la expresión de esta proteasa a nivel tumoral en modelos de cáncer en ratones tratados con inmunoterapia (Larimer *et al.*, 2017; Lampreht Tratar *et al.*, 2018). Además, cabe indicar que la presencia intratumoral de linfocitos T positivos a granzima B se ha relacionado directamente con la supervivencia en distintos tipos de cáncer canino (Inoue *et al.*, 2017; Lenz *et al.*, 2022), al igual que la expresión intratumoral y los niveles en sangre de esta proteasa se han asociado con la supervivencia y la respuesta a inmunoterapia en cáncer humano (Larimer *et al.*, 2017; Prizment *et al.*, 2017; Hurkmans *et al.*, 2020). Por otro lado, se ha observado que el número de células expresando granzima B en CIM es mayor que en CMNI, aunque sin identificar si realmente existía una mayor expresión en linfocitos T (Damasceno *et al.*, 2022).

Por otra parte, el tratamiento con eCPMV demostró inducir la producción de IgG específicas frente a la cápside vírica del CPMV. La administración de dosis repetidas de un agente inmunogénico puede llevar a la generación de anticuerpos específicos frente a dicho agente, lo que puede derivar en una alteración de sus propiedades y, como consecuencia, en la reducción de su eficacia o, incluso, en la aparición de reacciones adversas de origen inmunitario (De Groot y Scott, 2007; Davda *et al.*, 2019). Por otra parte, el tratamiento con CPMV en modelos de cáncer en ratones ha demostrado que la producción de anticuerpos específicos aumenta la respuesta antitumoral de esta terapia (Shukla *et al.*, 2020a). Aunque en nuestro estudio no se puede afirmar que la generación de IgG específicas aumente la eficacia de las eCPMV, sí se ha observado que estos anticuerpos no reducen su efecto antineoplásico. Cabe destacar que en la perra P1, que

recibió más inoculaciones, los niveles de IgG continuaron elevándose con las sucesivas administraciones intratumorales de eCPMV, manteniendo estas su eficacia para controlar el crecimiento tumoral.

La administración intratumoral de eCPMV no provocó efectos adversos a nivel local ni a nivel sistémico en las perras tratadas, como ya se describió en estudios previos en ratones y perros (Lizotte *et al.*, 2016; Hoopes *et al.*, 2018). A esto hay que añadir que en tres de las cinco perras la calidad de vida mejoró tras la administración de una dosis de eCPMV, mientras que en las dos perras restantes no se observó ni empeoramiento ni mejoría en su estado general según sus propietarios. La administración de otras terapias como radioterapia o quimioterapia en perras con CIM, al igual que en otras neoplasias malignas, se asocia a la aparición de efectos adversos cutáneos (asociado a la radioterapia) o sistémicos (asociados a la quimioterapia), entre los que destacan la mielosupresión y los efectos gastrointestinales (Clemente *et al.*, 2009; Rossi *et al.*, 2018). Por ello, la existencia de una terapia segura y eficaz frente al CIM supone un gran beneficio en el tratamiento de este tipo tumoral.

El efecto antineoplásico provocado por la administración intratumoral de eCPMV dio lugar a un incremento significativo en la supervivencia de las perras tratadas con esta inmunoterapia en comparación con aquellas incluidas en el grupo control. Cabe destacar que una perra, P1, alcanzó una supervivencia cercana a los 6 meses, falleciendo por una causa no relacionada directamente con la progresión tumoral. Esta perra falleció como consecuencia de un fallo renal, probablemente favorecido por el tratamiento con inhibidores de la COX-2 y por los infartos renales observados en la necropsia, que pudieron relacionarse con las coagulopatías asociadas al CIM (Marconato *et al.*, 2009; Monteiro-Steagall *et al.*, 2013), aunque no se observó enfermedad metastásica en los riñones.

En un estudio previo, la combinación de una terapia combinada de piroxicam, talidomida y toceranib junto con radioterapia hipofraccionada obtuvo supervivencias similares, alrededor de 6 meses (Rossi *et al.*, 2018). Sin embargo, un incremento de la supervivencia por la adicción de un único agente médico, como en nuestro estudio, se ha alcanzado en casos muy limitados (de M. Souza *et al.*, 2009).

Se ha descrito previamente en distintos modelos de cáncer en ratones que la administración intratumoral de eCPMV provoca una inducción a la regresión tumoral y un aumento de la supervivencia (Lizotte *et al.*, 2016; Kerstetter-Fogle *et al.*, 2019). Igualmente, en un estudio previo se ha sugerido que la adicción de inmunoterapia *in situ* con eCPMV al tratamiento con radioterapia hipofraccionada en perros con melanoma puede mejorar el control tumoral y la supervivencia (Hoopes *et al.*, 2018). Se ha demostrado que la inmunoterapia con CPMV en combinación con dosis bajas de ciclofosfamida puede mejorar el control del

crecimiento tumoral y la supervivencia en comparación con la administración única de estas terapias (Cai *et al.*, 2019), por lo que la adicción de la terapia metronómica a partir de la segunda semana en nuestros casos es posible que haya favorecido la eficacia de la terapia con eCPMV, fundamentalmente en las perras P1 y P2, en las que ambas terapias coincidieron temporalmente.

El presente estudio tiene ciertas limitaciones, fundamentalmente el bajo número de perras incluidas y la ausencia de aleatorización de los casos. El pequeño tamaño muestral se debe a que el número de perras con diagnóstico de CIM es limitado. En segundo lugar, la ausencia de aleatorización al asignar a las perras a un determinado grupo se debe a que se trataron todos aquellos casos en los que los propietarios estuvieron dispuestos a acudir, como mínimo, a las tres primeras revisiones semanales. Por ello, en el grupo control se incluyeron perras cuyos propietarios no tenían disponibilidad para seguir el protocolo preestablecido.

Un potencial sesgo en el estudio sería la inclusión de perras con un peor estado clínico o una enfermedad tumoral más avanzada en el grupo control. Sin embargo, no existieron diferencias estadísticamente significativas entre grupos en los distintos factores evaluados.

7.3. TERAPIA CON NANOPARTÍCULAS VACÍAS SIMILARES AL VIRUS DEL MOSAICO DEL CAUPÍ EN CARCINOMA MAMARIO NO INFLAMATORIO CANINO

El tratamiento convencional de los CMNI en las perras es la cirugía, seguida de terapia adyuvante en aquellos casos con carcinomas de moderado-alto grado de malignidad y/o con afectación metastásica de los linfonodos regionales (Sorenmo *et al.*, 2020b). Nuestros resultados han demostrado que la inmunoterapia neoadyuvante con nanopartículas eCPMV en este tipo tumoral produce una reducción del volumen lesional tanto en el tumor inoculado con esta terapia como en otros nódulos mamarios no tratados presentes en la misma perra, genera cambios en el sistema inmunitario a nivel sistémico y puede aumentar la supervivencia de las perras que reciben este tratamiento sin generar efectos adversos.

Para la evaluación de la terapia intratumoral con eCPMV se compararon perras tratadas con nanopartículas antes de la cirugía y perras control, que no recibieron ningún tipo de terapia neoadyuvante. No se observaron diferencias estadísticamente significativas en las características clínicas entre ambos grupos de tratamiento, exceptuando la presencia de un volumen tumoral medio del CMNI de mayor tamaño significativamente superior en el grupo tratado con eCPMV. En el mismo sentido, se observó que el diámetro tumoral mayor de dicho CMNI era de mayor longitud en el grupo de perras tratadas con nanopartículas con respecto a las perras control, siendo la diferencia casi significativa. Sólo en un estudio previo se ha indicado el valor pronóstico del volumen tumoral en perras con TMC malignos, mostrando que la presencia de un tumor mamario de más de 40 cm^3 de volumen se asocia a un peor pronóstico (MacEwen *et al.*, 1985). En nuestro ensayo clínico, únicamente dos perras entre aquellas que recibieron la terapia con eCPMV presentaban un CMNI de un volumen superior a 40 cm^3. Estas perras presentaban un CMNI de grado histológico de malignidad I y II, respectivamente y ausencia de metástasis en linfonodos regionales, por lo que estos casos no presentaban aparentemente un pronóstico más desfavorable que otros casos incluidos.

Por otra parte, en diversos estudios se ha observado que, a mayor diámetro tumoral de los TMC malignos, mediante categorización del tamaño (menores a 3 cm, entre 3 y 5cm, o mayores a 5 cm), las perras presentan un peor pronóstico (Kurzman y Gilbertson, 1986; Yamagami *et al.*, 1996; Philibert *et al.*, 2003; Chang *et al.*, 2005; Ferreira *et al.*, 2009; Peña *et al.*, 2013; Santos *et al.*, 2013). Sin embargo, en nuestro estudio, las diferencias se observaron al analizar el diámetro tumoral como una variable continua, mientras que no se observaron diferencias estadísticamente

significativas entre grupos al analizar el diámetro tumoral como una variable categórica, al igual que en el estadio clínico de las perras, por lo que ambos grupos eran comparables entre sí.

Por otro lado, se observaron diferencias significativas en el recuento de linfocitos y en la actividad de la ALT entre ambos grupos de tratamiento, aunque no se ha descrito que estos factores influyan en el pronóstico de las perras con TMC. Además, tampoco tuvieron significación clínica en los casos incluidos en nuestro estudio. Cabe indicar que en un caso de nuestro estudio se diagnosticó una enfermedad renal crónica en estadio 2 según las guías IRIS (IRIS, 2019). Esta perra fue incluida en el estudio dada la ausencia de signos clínicos asociados a su enfermedad renal y a la presencia de un recuento de linfocitos normales y, por tanto, a la previsible ausencia de un estado de inmunosupresión inducido por esta enfermedad crónica. El desarrollo de linfopenia y la aparición de un descenso en el recuento de linfocitos T, linfocitos Th, linfocitos T citotóxicos y linfocitos B se ha observado en perros con un grado de enfermedad renal crónica más avanzado, caracterizado por la presencia de signos clínicos asociados y azotemia más marcada (Kralova *et al.*, 2010). Es por ello, que la perra P11 fue incluida en el estudio, dado que no presentaba alteraciones evidentes en su sistema inmunitario que pudieran afectar a la eficacia del tratamiento.

La administración intratumoral de eCPMV en los CMNI generó en todas las perras una disminución del volumen tumoral de la neoplasia tratada tras las dos dosis de tratamiento, demostrando así el efecto antineoplásico previamente observado en distintos modelos de cáncer en ratón y en perros con melanoma en combinación con radioterapia (Lizotte *et al.*, 2016; Hoopes *et al.*, 2018; Kerstetter-Fogle *et al.*, 2019). Cabe destacar la aparición de respuesta en todos los CMNI tratados independientemente de su subtipo histológico y su grado de malignidad. Tras la primera administración de eCPMV, todas las perras, a excepción de una, presentaron una regresión del tumor inoculado. En la perra restante se observó un incremento del volumen tumoral el día 7, lo que pudo corresponderse con una pseudoprogresión, dado que el día 14 se apreció una reducción del tamaño tumoral hasta valores inferiores al volumen inicial. El fenómeno de pseudoprogresión es un incremento transitorio en el volumen tumoral inducido por la inmunoterapia, como consecuencia de la infiltración de células inflamatorias, necrosis, hemorragia o edema en el tumor (Jia *et al.*, 2019), lo que pudo haber producido ese aumento temporal del volumen tumoral en la perra de nuestro estudio.

En la valoración de la respuesta a la terapia con eCPMV mediante la guía itRECIST, todas las perras tratadas mostraron enfermedad estable en ambos días de seguimiento. Sin embargo, en esta guía se indica que es necesaria la reevaluación de las lesiones, como mínimo, cada 4 semanas, con el fin de dar tiempo a la inmunoterapia a generar un efecto antineoplásico suficiente (Goldmacher *et al.*, 2020), por lo que la valoración de la respuesta mediante este

método no es completamente apropiada en nuestro estudio dada la diferencia de tan sólo 7 días, aproximadamente, entre revisiones y de alrededor de 14 días entre la primera dosis de tratamiento y la cirugía. A pesar de ello, en diez de las once perras tratadas se observó una disminución del diámetro mayor del tumor objetivo-inoculado el día 14 en comparación con el día 0, presentando la perra restante un diámetro tumoral similar en ambos días.

Cabe destacar que en diversos nódulos mamarios no inoculados con eCPMV, tanto de la cadena ipsilateral como de la cadena contralateral al tumor objetivo-inoculado, se observó una disminución del volumen lesional. Previamente se ha señalado en modelos de cáncer en ratones que la terapia intratumoral con eCPMV induce un aumento de la presentación antigénica en los linfonodos regionales, lo que provoca la activación de una respuesta inmunitaria adaptativa frente al tumor y, como consecuencia, una respuesta inmunitaria antitumoral sistémica que genera un efecto antineoplásico sobre células neoplásicas del mismo tipo tumoral distantes al nódulo tratado (Lizotte *et al.*, 2016; Kerstetter-Fogle *et al.*, 2019).

En la especie canina se ha descrito que distintas glándulas de la misma cadena mamaria pueden drenar al mismo linfonodo regional; sin embargo, en la mayoría de las perras no existe conexión linfática entre glándulas mamarias de distinta cadena (Patsikas y Dessiris, 1996b; a; Pereira *et al.*, 2003). No obstante, los TMC pueden inducir el proceso de linfangiogénesis, siendo este proceso más marcado en TMC malignos de alta malignidad como el CIM (Clemente *et al.*, 2013) y dar lugar a alteraciones en el drenaje linfático de la región mamaria (Pereira *et al.*, 2003; Collivignarelli *et al.*, 2021). En nuestro estudio, en seis de las ocho perras con nódulos ipsilaterales y en cinco de las siete con nódulos contralaterales se observó una reducción del volumen lesional en al menos un nódulo mamario no tratado. Entre estas perras se incluyen casos cuyo tumor objetivo-inoculado era de grado I, II o III y, dado que la linfangiogénesis se asocia principalmente a TMC de malignidad elevada, es poco probable que en todos los casos existiera una conexión linfática entre la glándula mamaria que presentaba el tumor inoculado y las otras glándulas de la cadena ipsilateral y contralateral que contenían nódulos mamarios no tratados. Por ello, es posible que la regresión de algunas lesiones mamarias preneoplásicas o tumorales fuese debida al efecto sistémico del tratamiento con eCPMV. Si bien en algunos casos los nódulos eran muy pequeños y la posibilidad de error en la medición es mayor, la disminución de volumen en nódulos de más de 1 cm de diámetro hace patente este posible efecto.

La aparición de regresión completa o parcial en lesiones tumorales alejadas de la neoplasia tratada mediante terapias locales ha sido previamente descrita en radioterapia, cirugía e inmunoterapia con agentes intratumorales. En radioterapia, a este fenómeno ampliamente descrito en medicina humana se le denomina efecto abscopal y se produce por el reconocimiento de los antígenos tumorales liberados al microambiente tumoral tras la muerte de las células neoplásicas

por parte de las células dendríticas y su presentación en los linfonodos regionales a linfocitos T citotóxicos, dando lugar a una activación de estos y la consecuente respuesta antitumoral sistémica (Craig *et al.*, 2021). Igualmente, la administración intratumoral de fármacos inmunoterápicos en medicina humana ha demostrado inducir efecto abscopal en algunos pacientes (Champiat *et al.*, 2021). En oncología veterinaria se han descrito varios casos de este fenómeno al combinar la radioterapia con agentes inmunoterápicos (Nolan *et al.*, 2019). Las ventajas de administrar de forma concurrente estas dos modalidades terapéuticas también se han comprobado en medicina humana (Craig *et al.*, 2021). Por otra parte, también se ha observado en algunos casos en medicina humana la regresión espontánea de lesiones metastásicas tras la resección quirúrgica del tumor primario (Stanzi *et al.*, 2020) e, incluso, se han reportado casos de regresión espontánea de tumores humanos (Radha y Lopus, 2021).

Sin embargo, en los casos previamente descritos, el efecto abscopal fue observado sobre lesiones metastásicas del tumor primario tratado, mientras que, en nuestro caso, los distintos nódulos mamarios no tratados con eCPMV presentes en las perras presentaban un origen previsiblemente independiente del tumor que recibió el tratamiento. Las lesiones neoplásicas de la glándula mamaria en la perra se caracterizan por ser ampliamente heterogéneas (Sorenmo *et al.*, 2009), lo que podría ser la causa por la que no se ha observado respuesta en todos los nódulos mamarios no tratados, mientras que, en otros, por una posible mayor similitud antigénica al tumor inoculado, sí se ha observado un efecto antineoplásico. Esta respuesta variable en los nódulos mamarios no tratados podría también deberse al reducido número de tratamientos con eCPMV y al corto periodo de tiempo desde el inicio de la terapia hasta la cirugía, no permitiéndose alcanzar un adecuado efecto antineoplásico sobre algunas lesiones. Como se ha observado, algunas lesiones no tratadas mostraron una pseudoprogresión, lo que indica que ciertas lesiones que mantuvieron o, incluso, presentaron un incremento de su tamaño, podrían precisar de más tiempo y/o dosis de tratamiento para reducir su volumen lesional.

Al igual que con el volumen lesional, también se observó una reducción del diámetro mayor de las lesiones no tratadas tanto en la cadena ipsilateral como en la cadena mamaria contralateral respecto al tumor objetivo-inoculado. En este caso, aplicando los criterios de la guía itRECIST, se observó una respuesta parcial de las lesiones objetivo-no inoculadas en tres de las ocho perras tratadas con eCPMV en las que se pudo realizar la valoración, lo que apoya aún más el posible efecto sistémico del tratamiento.

En cinco de las siete perras incluidas en el grupo control se observó un incremento del volumen tumoral el día de la cirugía en comparación con las mediciones tomadas en el momento del diagnóstico. El periodo de tiempo transcurrido entre ambas mediciones fue variable (de 4 a 36 días) como consecuencia de la disponibilidad de los propietarios y de la planificación

quirúrgica de nuestro centro hospitalario. Una perra presentó un tamaño tumoral similar el día del diagnóstico y el día de la cirugía; sin embargo, sólo transcurrieron 4 días entre ambas mediciones, lo que dificulta la observación de posibles cambios en el tamaño tumoral. La perra restante presentó una disminución del volumen tumoral en su CMNI de grado histológico de malignidad I establecido como tumor objetivo. Este hecho pudo ser debido al efecto de las hormonas sexuales, dado que los propietarios no sabían la fecha del último celo al ser estos silentes.

Asimismo, en cuatro de las siete perras del grupo control se observó un incremento del diámetro tumoral mayor del tumor objetivo, presentando una de ellas una enfermedad progresiva según los criterios itRECIST. Las otras tres perras que presentaron un crecimiento del diámetro tumoral mayor, así como las tres restantes (presentando dos de ellas un tamaño similar en ambas mediciones y la tercera una disminución del diámetro mayor del tumor), mostraron enfermedad estable según los criterios de las citadas guías. Con respecto al resto de nódulos mamarios no catalogados como tumor objetivo en las perras del grupo control, se observó que de las 12 lesiones ipsilaterales y 8 contralaterales identificadas al diagnóstico, todas presentaron un volumen y diámetro mayor igual o superior el día de la cirugía, a excepción de una lesión contralateral en la perra P18 que mostró una disminución del volumen lesional, aunque su pequeño tamaño dificulta la exactitud de este hallazgo. Además, el día de la cirugía se observaron nuevos nódulos mamarios no identificados el día del diagnóstico en dos de las siete perras, posiblemente porque presentasen un tamaño muy pequeño para ser identificados mediante palpación física el día del diagnóstico y desarrollaron un crecimiento durante el tiempo hasta la cirugía que permitió su evaluación.

En la evaluación de los cambios en el sistema inmunitario inducidos por la administración intratumoral de eCPMV en los CMNI, se observó un incremento significativo del recuento de neutrófilos maduros e inmaduros el día 7. Esta elevación fue seguida de una reducción del número de estas células el día 14, aunque el recuento se mantuvo por encima del valor basal. Esto puede indicar, al igual que en las perras con diagnóstico de CIM tratadas con eCPMV, una activación inicial de los neutrófilos, si bien en este caso se mantuvo durante un periodo de tiempo más corto. En modelos de cáncer en ratones se ha observado que, tras una activación inicial de la respuesta inmunitaria innata, en la que se elevan los niveles intratumorales de neutrófilos, entre otros tipos celulares, la administración de sucesivas dosis de eCPMV produce posteriormente un incremento de otras poblaciones de células, asociadas en este caso a la respuesta inmunitaria adaptativa (Kerstetter-Fogle *et al.*, 2019), por lo que este efecto podría explicar el incremento inicial y transitorio del recuento de neutrófilos sanguíneos observado en las perras de nuestro estudio.

En las perras del grupo control no se observaron cambios significativos en los recuentos de leucocitos tras la cirugía en comparación con la determinación el día del diagnóstico. Al comparar ambos grupos, se observó que, tras la cirugía, el recuento de neutrófilos era

significativamente superior en las perras tratadas con eCPMV en comparación con las perras del grupo control. Antes de la cirugía ya se observó esta diferencia (con un *p*-valor de 0,050), que podría deberse a que la perra P17 presentó una neutropenia leve sin significación clínica mantenida durante todo el periodo de seguimiento.

El análisis mediante citometría de flujo de las poblaciones de células mononucleares circulantes en las perras tratadas con eCPMV no determinó diferencias estadísticamente significativas entre los días 0 y 14 del protocolo, ni entre el día 0 y la valoración tras la última cirugía. Sin embargo, se observaron variaciones leves en los niveles de los distintos subtipos de monocitos. De estos subtipos, los monocitos positivos a CD4 se han caracterizado como monocitos inmunosupresores, con un posible papel en el favorecimiento de la inflamación y la progresión tumoral; dentro de éstos, aquellos negativos al CMH-II muestran una mayor capacidad inmunosupresora. Por otra parte, los monocitos CHM-II+ CD4- no producen este efecto inmunosupresor y, al igual que en nuestro estudio, en un estudio previo se observó que eran el subtipo mayoritario (Rzepecka *et al.*, 2019). Tras dos dosis de eCPMV, el día 14, se observó un leve descenso de los monocitos con mayor capacidad inmunosupresora (CMH-II- CD4+) que se mantiene tras la cirugía, lo que podría deberse al efecto inmunoestimulante de las nanopartículas.

Además, en algunas perras se observó que los porcentajes de neutrófilos tras dos dosis de eCPMV aumentaron de forma marcada. En protocolos similares al realizado en este estudio para el aislamiento de células mononucleares sanguíneas ya se había detectado la presencia de neutrófilos entre las poblaciones celulares caninas aisladas (Coy *et al.*, 2017; Goulart *et al.*, 2019), aunque éstos no se corresponden con todos los neutrófilos circulantes, si no tan sólo a aquellos de baja densidad (Hacbarth y Kajdacsy-Balla, 1986; Mishalian *et al.*, 2017). En ratones se ha observado que la proporción de estos neutrófilos, que se sitúan en la capa de células mononucleares, aumenta en individuos con cáncer en relación con la proporción de neutrófilos presentes entre el resto de las células multinucleadas, indicando un posible papel pro-tumoral de los neutrófilos de baja densidad (Sagiv *et al.*, 2015; Mishalian *et al.*, 2017). Aunque se han publicado algunos estudios que han tratado de caracterizar las MDSCs polimorfonucleares en la especie canina (Goulart *et al.*, 2012; Goulart *et al.*, 2019), hacen falta más estudios para lograr una adecuada caracterización de las células polimorfonucleares y, específicamente, de los neutrófilos. Además, cabe destacar que las dos perras que mostraron un aumento más marcado de los neutrófilos presentaron en la evaluación de las poblaciones leucocitarias a través del analizador hematológico un incremento de los neutrófilos inmaduros, aunque no se puede establecer una relación directa entre ambos tipos celulares, por lo que será necesaria una mejor caracterización de estas células para conocer el efecto inducido por las eCPMV sobre los neutrófilos.

Aunque previamente se ha demostrado que los perros con cáncer presentan un aumento de los linfocitos Treg y/o una disminución de los linfocitos T CD8+ (Biller *et al.*, 2007; Horiuchi *et al.*, 2009; O'Neill *et al.*, 2009; Biller *et al.*, 2010; Tominaga *et al.*, 2010; Lisiecka *et al.*, 2019), la terapia con eCPMV tan sólo generó un leve aumento de los primeros y un leve descenso de los segundos entre los valores basales y los niveles observados el día de la cirugía, aunque sin alcanzar estos cambios significación estadística.

Por otra parte, se observó un ligero aumento estadísticamente no significativo de los niveles de linfocitos T CD8+ granzima B+ entre los días 0 y 14 del protocolo. Previamente se ha descrito el incremento de la expresión de granzima B en células mononucleares sanguíneas de perros tratados con una combinación de inmunoterapia y radioterapia, así como en tumores de pacientes humanos y modelos de cáncer en ratones tratados con inmunoterapia (Canter *et al.*, 2017; Larimer *et al.*, 2017; Prizment *et al.*, 2017; Lampreht Tratar *et al.*, 2018). En perros con distintos tipos de neoplasias, una elevada infiltración intratumoral de linfocitos T granzima B+ se ha asociado a una mayor supervivencia de los animales (Inoue *et al.*, 2017; Lenz *et al.*, 2022). Por ello, el incremento de los linfocitos T CD8+ granzima B+, aunque de forma ligera, puede estar asociado a la inducción de una respuesta inmunitaria antitumoral sistémica.

En la evaluación de las concentraciones de citoquinas plasmáticas en las perras tratadas con eCPMV se observó una tendencia a la significación estadística en el descenso progresivo de los niveles de IL-2 en los días 7 y 14 (p=0,051 y p=0,086, respectivamente). La capacidad inmunoestimulante de esta citoquina, mediada fundamentalmente por su inducción de la proliferación y activación de linfocitos T CD4+ y linfocitos T CD8+, la diferenciación de linfocitos Th, la secreción de inmunoglobulinas por linfocitos B y la promoción de la capacidad citotóxica de células NK y linfocitos T citotóxicos, ha llevado a su utilización en ensayos clínicos como agente inmunoterápico. Sin embargo, esta interleucina presenta también un papel inmunosupresor, a través del aumento de los linfocitos Treg, lo que se considera una limitación a su uso en pacientes con cáncer (Yang y Lundqvist, 2020). Mientras que en cáncer de mama humano se ha observado que altos niveles de IL-2 en suero y en tejido tumoral se asocian a un mejor pronóstico (Nicolini *et al.*, 2006; Zhong *et al.*, 2021), su papel en las perras con neoplasias mamarias no está claro, aunque se ha sugerido que puede estar incrementada en el plasma de perras con TMC malignos, presentando un papel pro-tumoral (Estrela-Lima *et al.*, 2016).

Igualmente, es destacable el hallazgo del descenso progresivo en las concentraciones de IL-10 muy cercano a la significación estadística en los días 7 y 14 en comparación con el día 0 (p=0,084 y p=0,050, respectivamente). Algunos estudios han mostrado que niveles elevados de esta interleucina en suero y tejido tumoral se asocian a una mayor malignidad de los TMC y a un peor pronóstico en las perras que los presentan (de Andres *et al.*, 2013; Estrela-Lima *et al.*, 2016);

sin embargo, otro estudio observó una relación entre altas concentraciones de esta interleucina y una menor agresividad de los TMC (Martins *et al.*, 2016). Esta controversia se asemeja a lo observado en oncología humana, en la que se ha señalado el papel tanto protumoral como antitumoral de esta citoquina en pacientes con cáncer de mama (Chang *et al.*, 2021).

Por ello, la disminución de las concentraciones de IL-2 e IL-10 podría estar asociada a la pérdida del efecto inmunosupresor inducido por el cáncer mamario, como consecuencia de la inmunoestimulación provocada por la administración de eCPMV, aunque hacen falta más estudios y una evaluación del microambiente tumoral para esclarecer este posible mecanismo de acción. Previamente, se ha demostrado que la inmunoterapia con CPMV produce una disminución de IL-10 en modelos de cáncer en ratones (Wang *et al.*, 2019a; Shukla *et al.*, 2020b), lo que señala aún más a la disminución de esta interleucina como un posible mediador en la eficacia de eCPMV en las perras incluidas.

Algunas perras presentaron una elevación muy marcada de la IL-8. En el estudio realizado con perras con CIM tratadas con eCPMV se observó el posible papel de esta citoquina en el reclutamiento de neutrófilos. Sin embargo, en las perras con CMNI no se ha observado una elevación tan homogénea de esta interleucina. Cabe señalar que algunas perras con elevación de la IL-8 presentaron también una elevación marcada de los neutrófilos maduros e inmaduros en el hemograma y del porcentaje de neutrófilos evaluados mediante citometría de flujo, aunque el bajo número de perras con este efecto no permite obtener conclusiones definitivas.

Las concentraciones de IL-6, IL-7 y MCP-1 disminuyeron significativamente el día 7, aunque posteriormente aumentaron hasta valores similares al nivel basal. Niveles elevados de IL-6 y MCP-1 se han asociado a una mayor agresividad de los TMC en diversos estudios (Kim *et al.*, 2010; de Andres *et al.*, 2013; Machado *et al.*, 2015; Martins *et al.*, 2016; Rybicka *et al.*, 2016). Aunque se ha identificado el papel principalmente protumoral de la IL-6 y la MCP-1 (Hirano, 2021; Singh *et al.*, 2021) y el efecto dual de la IL-7 (Lin *et al.*, 2017), dada la disminución transitoria de sus niveles y el posterior aumento tras la segunda dosis de eCPMV, no es posible señalar a estas citoquinas como posibles factores asociados a la eficacia del tratamiento. Además, en modelos de cáncer en ratones se ha observado que las eCPMV aumentan las concentraciones de IL-6 y MCP-1 (Lizotte *et al.*, 2016), lo que dificulta aún más saber el papel de estas citoquinas.

En comparación con las perras con CIM tratadas con eCPMV, las perras con CMNI que recibieron esta inmunoterapia presentaron cambios menos marcados en los distintos factores del sistema inmunitario evaluados. En la especie canina no se ha demostrado que la carga mutacional de los tumores mamarios malignos sea diferente a la de los tumores benignos (Kim *et al.*, 2020), ni se ha evaluado si existen diferencias en la carga mutacional entre distintos grados de malignidad de carcinomas mamarios, ni entre CIM y CMNI. En medicina humana sí se ha observado que la

carga mutacional y, consecuentemente, la inmunogenicidad de los cánceres de mama inflamatorios es superior a la observada en los tipos no inflamatorios, siendo también en los primeros más marcada la inmunosupresión inducida por el tumor (Sha *et al.*, 2020; Bertucci *et al.*, 2021). Además, en medicina humana se ha asociado directamente el grado de malignidad de algunos tipos neoplásicos con su inmunogenicidad (Sha *et al.*, 2020). Es por ello por lo que, en las perras, previsiblemente, los CIM pueden más inmunogénicos que los CMNI. Por otra parte, se ha comprobado que la administración de un tratamiento inmunoterápico en tumores con una baja inmunogenicidad genera una menor activación del sistema inmunitario (Sha *et al.*, 2020). Esto podría explicar por qué los efectos sistémicos de un inmunopotenciador como son las eCPMV son menos marcados en las perras con CMNI en comparación con aquellas con diagnóstico de CIM.

Al igual que en los modelos de cáncer en ratón y en las perras diagnosticadas de CIM tratados con eCPMV, en las perras con CMNI que recibieron este tratamiento se observó la generación de IgG específicas frente a la cápside vírica del CPMV. Aparentemente, estos anticuerpos no afectaron al efecto antineoplásico del tratamiento ni dieron lugar a la aparición de posibles efectos adversos de origen inmunitario (Davda *et al.*, 2019), al igual que se había descrito en modelos murinos de cáncer (Shukla *et al.*, 2020a). Asimismo, los niveles de anticuerpos se mantuvieron en niveles superiores a los basales durante un tiempo prolongado tras la cirugía, aunque con una reducción progresiva de los mismos. Dado que la presencia de anticuerpos frente a CPMV aumentan la eficacia de esta inmunoterapia en modelos de cáncer en ratones (Shukla *et al.*, 2020a), la persistencia de una concentración elevada de anticuerpos en las perras tratadas podría mejorar la eficacia de posteriores tratamientos con eCPMV en otros tumores mamarios o en neoplasias de otra naturaleza.

La terapia intratumoral con eCPMV en los CMNI no dio lugar al desarrollo de efectos adversos locales ni sistémicos en las perras durante el periodo de tratamiento, al igual que en los estudios previos en perros con melanoma y en modelos de cáncer en ratones (Lizotte *et al.*, 2016; Hoopes *et al.*, 2018). A pesar de no detectarse cambios estadísticamente significativos en la serie roja, el recuento de plaquetas, la glucemia, los valores renales y la actividad de la ALT durante los días de tratamiento, sí se observaron algunos cambios individuales en las perras tratadas con eCPMV. En cuatro de las once perras que recibieron la inmunoterapia se observó una reducción del hematocrito, recuento de hematíes y/o hemoglobina el día 14 por debajo del límite inferior del rango de referencia, probablemente asociada a una hemodilución en el momento de extracción de la muestra de sangre, dado que esta se realizó tras el inicio de la fluidoterapia preanestésica, al igual que ocurrió en tres de las siete perras control con su primera muestra. Los valores renales en la perra P11 se mantuvieron elevados y en el mismo estadio de enfermedad renal crónica en los días 0, 14 y después de la cirugía, por lo que aparentemente el tratamiento con eCPMV no

afecta a la función renal. En el caso de la actividad de la ALT, en una perra se normalizó y en otras dos aumentó levemente durante los días de tratamiento, aunque después de la cirugía todas las perras presentaban valores en rango de normalidad, por lo que no se observó una aparente afectación de la función hepática en las perras tratadas con eCPMV.

Respecto a las proteínas totales, a pesar del aumento significativo entre los días 0 y 7, ninguna perra desarrolló hiperproteinemia secundaria al tratamiento, ya que las dos perras que presentaron las proteínas elevadas el día 7 ya las presentaban incrementadas el día 0. El aumento progresivo de las globulinas, que dio lugar al desarrollo de hiperglobulinemia en una perra, pudo deberse al aumento de inmunoglobulinas frente a la cápside vírica de las eCPMV y/o frente a otros antígenos tumorales, así como al incremento de otras globulinas asociadas a la respuesta inflamatoria potencialmente producida por la terapia con eCPMV (Eckersall y Bell, 2010; Mohsen *et al.*, 2020; Shukla *et al.*, 2020a), aunque hubiera sido precisa la realización de determinaciones más específicas para conocer qué globulinas se vieron elevadas por la terapia.

En la evaluación de la calidad de vida por parte de los propietarios, nueve de las once perras tratadas con eCPMV no mostraron alteraciones del nivel global de calidad de vida, mientras que las perras restantes presentaron una leve mejoría en un caso y un leve empeoramiento en otro. El empeoramiento leve de la calidad de vida en una perra fue posiblemente, consecuencia de la molestia generada por la sutura cutánea tras la biopsia incisional, ya que no se observó ningún tipo de inflamación asociada a la terapia con eCPMV ni empeoramiento tras la segunda dosis de tratamiento. Por otra parte, en el análisis estadístico de las diferentes variables incluidas en la encuesta de calidad de vida no se observaron cambios estadísticamente significativos entre los distintos días del protocolo.

La ausencia de efectos adversos y el mantenimiento de la calidad de vida de las perras hacen de las eCPMV un tratamiento potencial en el enfoque neoadyuvante, dadas las importantes toxicidades asociadas al tratamiento hormonal, quimioterápico y/o radioterápico previo a la cirugía en mujeres con cáncer de mama (Harbeck *et al.*, 2019) y a la toxicidad generada por los protocolos de quimioterapia convencional neoadyuvante que han demostrado eficacia en perras con TMC (Ogilvie *et al.*, 1989; Poirier *et al.*, 2004; von Euler *et al.*, 2013; Michalowska *et al.*, 2014; Zambrano-Estrada *et al.*, 2018; Divya *et al.*, 2019).

En la comparativa de la supervivencia entre ambos grupos de tratamiento se observó que las perras tratadas con eCPMV presentaban tiempos de supervivencia significativamente más prolongados que aquellas perras que no recibieron terapia neoadyuvante. Este aumento en la supervivencia ha sido previamente observado en distintos modelos de cáncer en ratones tratados con esta misma terapia (Lizotte *et al.*, 2016; Kerstetter-Fogle *et al.*, 2019). También en perros con melanoma se ha sugerido una mejora en la supervivencia de los casos tratados con eCPMV en

combinación con radioterapia (Hoopes *et al.*, 2018). Dado que las muertes por TMC se asocian a la recurrencia local y/o al desarrollo de metástasis a distancia (Peña *et al.*, 2013), la presencia de una menor mortalidad en las perras tratadas con eCPMV podría indicar la posible eficacia de esta terapia sobre células neoplásicas presentes en los márgenes quirúrgicos y/o en otras zonas del organismo alejadas del tumor primario, como consecuencia de la generación de una respuesta inmunitaria antitumoral sistémica tras la administración de eCPMV en el tumor primario.

No obstante, este aumento de la supervivencia en las perras tratadas con eCPMV debe interpretarse con precaución, dada la variabilidad en los casos incluidos con respecto al grado histológico de malignidad del CMNI objetivo-inoculado, la afectación metastásica de los linfonodos regionales y la aceptación de la administración de terapia adyuvante por parte de los propietarios. Siete de las once perras tratadas con eCPMV presentaban un CMNI de bajo grado de malignidad y todas ellas permanecían vivas al final de su seguimiento. Las perras con estos carcinomas mamarios presentan un buen pronóstico siendo tratadas únicamente mediante cirugía, con porcentajes de supervivencia a los 2 años del 88,3 al 100% (Karayannopoulou *et al.*, 2005; Peña *et al.*, 2013; Seung *et al.*, 2021). Dos perras presentaron un CMNI de grado histológico de malignidad II (una de ellas presentaba este carcinoma entre los nódulos mamarios no tratados), presentando los casos con este diagnóstico tratados únicamente con cirugía una supervivencia al año del 85,7% y a los 2 años del 53,6-84,2%. Las dos perras restantes fueron diagnosticadas de un carcinoma mamario de grado III, teniendo los casos con este este tipo de carcinomas tratados quirúrgicamente un porcentaje de supervivencia al año y a los 2 años del 23,4% y 7,0-41,2%, respectivamente (Karayannopoulou *et al.*, 2005; Peña *et al.*, 2013; Seung *et al.*, 2021). Sin embargo, sólo una perra con un carcinoma de grado II y otra con un CMNI de grado de malignidad elevado superaron el año de seguimiento, sin alcanzar ninguna de ellas los 2 años de monitorización tras el diagnóstico.

En el grupo control, dos perras fallecieron a causa de la progresión tumoral del CMNI: una de ellas presentaba un CMNI de grado de malignidad II y falleció durante el segundo año de seguimiento, mientras que la otra fue diagnosticada de un CMNI de grado de malignidad III y falleció el primer año de seguimiento. En las perras restantes no se observaron signos de recurrencia local y/o metástasis; no obstante, sólo una perra con un CMNI de malignidad II presentó un seguimiento superior al año.

En lo que respecta a la presencia o ausencia de afectación metastásica del linfonodo regional, tan sólo tres perras presentaban células neoplásicas del CMNI en linfonodos regionales, una perteneciente al grupo control y dos tratadas con eCPMV. De las del grupo de perras tratadas con eCPMV, una falleció antes de llegar al año de supervivencia por causas ajenas al carcinoma mamario, mientras que la otra perra estaba viva al finalizar el estudio, con más de un año de

seguimiento desde el diagnóstico. La perra del grupo control con metástasis en el linfonodo regional falleció durante el primer año de seguimiento como consecuencia del desarrollo de metástasis pulmonares. En base a un estudio previo, el porcentaje de supervivencia el primer año tras la cirugía en perras con afectación metastásica del linfonodo regional es del 14,3%, frente a aproximadamente un 90% en las perras sin diseminación regional del carcinoma mamario (Karayannopoulou *et al.*, 2005). En nuestro estudio, durante el primer año de seguimiento tras la cirugía no falleció ninguna perra de las dos perras con afectación metastásica del linfonodo regional pertenecientes al grupo que recibió la inmunoterapia con eCPMV (aunque una falleció por otras causas tras casi 7 meses de seguimiento), mientras que la única perra con metástasis en el linfonodo regional del grupo control falleció aproximadamente 11 meses tras la extirpación del CMNI.

Las limitaciones de este estudio prospectivo radicaron, en primer lugar, en la alta heterogeneidad de los TMC, principalmente debido a las diferencias de pronóstico entre los distintos grados histológicos de malignidad de los carcinomas mamarios y entre la presencia o ausencia de afectación metastásica de los linfonodos regionales. Esto hace que muchas perras con TMC malignos, fundamentalmente aquellas con carcinomas de grado de malignidad bajo-intermedio y sin afectación metastásica del linfonodo regional, logren la curación con la cirugía como único tratamiento.

Por último, cabe añadir que no se realizó una aleatorización de los casos, debido a que, por lo general, no se aplican tratamientos neoadyuvantes en las perras con TMC, por lo que los propietarios no estarían dispuestos a someter a sus perras a una biopsia incisional sin obtener el potencial beneficio de la terapia con eCPMV. Por ello, se decidió incluir en el grupo control a los casos cuyos propietarios no pudieran realizar el protocolo de tratamiento por una falta de disponibilidad, así como a aquellas perras cuyo manejo no fuera posible por mal comportamiento. Además, no se observaron diferencias estadísticamente significativas en los distintos factores pronóstico entre ambos grupos de tratamiento.

8

CONCLUSIONES

8. CONCLUSIONES

Con base en los hallazgos obtenidos en los estudios realizados en perras de compañía diagnosticadas de CIM y CMNI, se pueden determinar las siguientes conclusiones:

1) La terapia multimodal oral, basada en la combinación de fosfato de toceranib, quimioterapia metronómica con ciclofosfamida y un inhibidor de la COX-2, es una opción de tratamiento médico eficaz y de sencilla implementación frente al CIM secundario que es adecuadamente tolerada por las pacientes con este tipo de cáncer mamario.

2) Esta combinación farmacológica multimodal mejora el control de la enfermedad neoplásica y la supervivencia al actuar sobre distintas dianas terapéuticas asociadas con los procesos de crecimiento celular, estimulación de la angiogénesis e inmunosupresión, que son características presentes en este tipo de cáncer mamario canino de alta malignidad y agresividad.

3) La administración de múltiples dosis de inmunoterapia intratumoral con eCPMV es una herramienta terapéutica novedosa y eficaz en perras con CIM que estimula una respuesta inmunitaria antitumoral, reduce el tamaño tumoral y aumenta significativamente la supervivencia de las pacientes hasta 2,5 veces, sin efectos adversos o tóxicos y manteniendo una buena calidad de vida.

4) Aunque la cirugía no está recomendada en perras con CIM, la marcada reducción tumoral observada en algunos casos permitió la resección quirúrgica, lo que indica que este tipo de terapia puede ser empleada con éxito como neoadyuvante.

5) La administración neoadyuvante de inmunoterapia intratumoral con eCPMV en perras con CMNI, en las que el tratamiento de elección es quirúrgico, produce una reducción del tamaño tumoral tanto de la neoplasia inyectada como de otras neoplasias mamarias no tratadas presentes en la misma cadena mamaria o en la cadena mamaria contralateral, lo que facilita la resección quirúrgica. Esta reducción del tamaño tumoral es independiente del tipo histológico y del grado de malignidad, lo que hace de esta inmunoterapia una opción de tratamiento interesante para diferentes tipos tumorales.

6) La administración neoadyuvante intratumoral de eCPMV en perras con CMNI no origina cambios marcados en los parámetros inmunitarios estudiados que indiquen la presencia efectos adversos; sin embargo, aumenta la supervivencia respecto a las perras control, lo que la convierte en una opción terapéutica excelente de futuro a tener en cuenta en oncología veterinaria.

7) Dado que las perras con CIM y con CMNI constituyen un modelo natural válido para el estudio del cáncer mamario humano, los resultados obtenidos en esta Tesis Doctoral tienen también importancia a nivel traslacional, ya que sientan las bases para una futura inmunoterapia con eCPMV en mujeres con cáncer mamario inflamatorio y no inflamatorio.

9

CONCLUSIONS

9. CONCLUSIONS

To summarize, our findings in female companion dogs diagnosed with inflammatory mammary cancer (IMC) and non-inflammatory mammary carcinomas (NIMC) allowed us to make the following conclusions:

1) The multimodal oral therapy, comprising the combination of toceranib phosphate, metronomic cyclophosphamide, and a cyclooxygenase-2 inhibitor, is an effective, easy to implement and adequately tolerated medical treatment option for secondary IMC in dogs.

2) This pharmacological multimodal combination therapy results in a better control of the neoplastic disease and survival benefit since it affects different therapeutic targets associated with tumor cell growth, stimulation of angiogenesis and immunosuppression, that are characteristics of this highly malignant and aggressive canine mammary cancer type.

3) The injection of multiple intratumoral doses of immunotherapy with empty cowpea mosaic viral-like nanoparticles (eCPMV) is a novel and efficacious therapeutic agent in IMC dogs that stimulates the development of an antitumor immune response, induces a tumor volume reduction, and significantly increases the patients' survival time (a 2.5-fold increase was observed), without causing adverse effects or toxicities and maintaining the quality of life.

4) Surgery is not a recommended option for IMC dogs. However, the marked tumor reduction observed in some cases allowed surgical removal of the tumor, which point out that this therapy can be used successfully in the neoadjuvant approach.

5) The neoadjuvant intratumoral administration of eCPMV immunotherapy in dogs with NIMC, in which surgery is the treatment of choice, results in the reduction of treated mammary tumor volume, as well as untreated tumors present in the same and contralateral mammary chains of the same dog, which eases the surgical resection. The tumor reduction is independent of histological type and grade, which makes this immunotherapy an attractive therapeutic option for different types of neoplasia.

6) The neoadjuvant intratumoral administration of eCPMV to NIMC dogs does not induce marked changes in the evaluated systemic immune parameters to indicate the induction of adverse reactions. However, it prolongs survival of treated dogs in comparison with control dogs, making this immunotherapy an excellent therapeutic option for veterinary oncology patients.

7) Given the fact that the IMC and NIMC dogs constitute a natural valid model for the human breast cancer study, the results presented in this Doctoral Thesis are also important at the translational level, since they lay the foundation for the future application of eCPMV immunotherapy in women with inflammatory and non-inflammatory breast cancer.

10

REFERENCIAS BIBLIOGRÁFICAS

10. REFERENCIAS BIBLOGRÁFICAS

Abdelmegeed, S.M.; Mohammed, S. Canine mammary tumors as a model for human disease. 2018. *Oncology letters,* 15(6):8195-8205.

Abdoon, A.S.; Al-Ashkar, E.A.; Kandil, O.M.; Shaban, A.M.; Khaled, H.M.; El Sayed, M.A.; El Shaer, M.M.; Shaalan, A.H.; Eisa, W.H.; Eldin, A.A., *et al.* Efficacy and toxicity of plasmonic photothermal therapy (PPTT) using gold nanorods (GNRs) against mammary tumors in dogs and cats. 2016. *Nanomedicine : nanotechnology, biology, and medicine,* 12(8):2291-2297.

Agrawal, A.; Manchester, M. Differential uptake of chemically modified cowpea mosaic virus nanoparticles in macrophage subpopulations present in inflammatory and tumor microenvironments. 2012. *Biomacromolecules,* 13(10):3320-3326.

Al-Dissi, A.N.; Haines, D.M.; Singh, B.; Kidney, B.A. Immunohistochemical expression of vascular endothelial growth factor and vascular endothelial growth factor receptor-2 in canine simple mammary gland adenocarcinomas. 2010. *The Canadian veterinary journal = La revue veterinaire canadienne,* 51(10):1109-1114.

Albakri, M.M.; Veliz, F.A.; Fiering, S.N.; Steinmetz, N.F.; Sieg, S.F. Endosomal toll-like receptors play a key role in activation of primary human monocytes by cowpea mosaic virus. 2020. *Immunology,* 159(2):183-192.

Alexander, C.K.; Cronin, K.L.; Silver, M.; Gardner, H.L.; London, C. The addition of metronomic chemotherapy does not improve outcome for canine splenic haemangiosarcoma. 2019. *The Journal of small animal practice,* 60(1):32-37.

Alfaro, C.; Sanmamed, M.F.; Rodríguez-Ruiz, M.E.; Teijeira, Á.; Oñate, C.; González, Á.; Ponz, M.; Schalper, K.A.; Pérez-Gracia, J.L.; Melero, I. Interleukin-8 in cancer pathogenesis, treatment and follow-up. 2017. *Cancer treatment reviews,* 60:24-31.

Ali, M.R.; Ibrahim, I.M.; Ali, H.R.; Selim, S.A.; El-Sayed, M.A. Treatment of natural mammary gland tumors in canines and felines using gold nanorods-assisted plasmonic photothermal therapy to induce tumor apoptosis. 2016. *International journal of nanomedicine,* 11:4849-4863.

Allen, S.W.; Prasse, K.W.; Mahaffey, E.A. Cytologic differentiation of benign from malignant canine mammary tumors. 1986. *Veterinary pathology,* 23(6):649-655.

Alsaihati, B.A.; Ho, K.L.; Watson, J.; Feng, Y.; Wang, T.; Dobbin, K.K.; Zhao, S. Canine tumor mutational burden is correlated with TP53 mutation across tumor types and breeds. 2021. *Nature communications,* 12(1):4670.

Altamura, G.; Uberti, B.D.; Galiero, G.; Martano, M.; Pirro, A.; Russo, M.; Borzacchiello, G. Expression and activation of platelet-derived growth factor β receptor, mitogen-activated protein/extracellular signal-regulated kinase kinase (MEK) and extracellular signal-regulated kinase (ERK) in canine mammary tumours. 2017. *Research in veterinary science,* 110:29-33.

Anadol, E.; Yar Saglam, A.S.; Gultiken, N.; Karakas, K.; Alcigir, E.; Alkan, H.; Kanca, H. Expression of iNOS, COX-2 and VEGF in canine mammary tumours and non-neoplastic mammary glands: Association with clinicopathological features and tumour grade. 2017. *Acta veterinaria Hungarica,* 65(3):382-393.

Andaluz, A.; Yeste, M.; Rodriguez-Gil, J.E.; Rigau, T.; Garcia, F.; Rivera del Alamo, M.M. Pro-inflammatory cytokines: Useful markers for the diagnosis of canine mammary tumours? 2016. *Veterinary journal (London, England : 1997),* 210:92-94.

Andrade, F.H.; Figueiroa, F.C.; Bersano, P.R.; Bissacot, D.Z.; Rocha, N.S. Malignant mammary tumor in female dogs: environmental contaminants. 2010. *Diagnostic pathology*, 5:45.

Andrae, J.; Gallini, R.; Betsholtz, C. Role of platelet-derived growth factors in physiology and medicine. 2008. *Genes & development*, 22(10):1276-1312.

Arenas, C.; Peña, L.; Granados-Soler, J.L.; Perez-Alenza, M.D. Adjuvant therapy for highly malignant canine mammary tumours: Cox-2 inhibitor versus chemotherapy: a case-control prospective study. 2016. *The Veterinary record*, 179(5):125.

Ariyarathna, H.; Thomson, N.; Aberdein, D.; Munday, J.S. Chemokine gene expression influences metastasis and survival time of female dogs with mammary carcinoma. 2020a. *Veterinary immunology and immunopathology*, 227:110075.

Ariyarathna, H.; Thomson, N.; Aberdein, D.; Munday, J.S. Low Stromal Mast Cell Density in Canine Mammary Gland Tumours Predicts a Poor Prognosis. 2020b. *Journal of comparative pathology*, 175:29-38.

Autefage, A.; Palissier, F.M.; Asimus, E.; Pepin-Richard, C. Long-term efficacy and safety of firocoxib in the treatment of dogs with osteoarthritis. 2011. *The Veterinary record*, 168(23):617.

Bagchi, S.; Yuan, R.; Engleman, E.G. Immune Checkpoint Inhibitors for the Treatment of Cancer: Clinical Impact and Mechanisms of Response and Resistance. 2021. *Annual review of pathology*, 16:223-249.

Baioni, E.; Scanziani, E.; Vincenti, M.C.; Leschiera, M.; Bozzetta, E.; Pezzolato, M.; Desiato, R.; Bertolini, S.; Maurella, C.; Ru, G. Estimating canine cancer incidence: findings from a population-based tumour registry in northwestern Italy. 2017. *BMC veterinary research*, 13(1):203.

Balkwill, F.R.; Capasso, M.; Hagemann, T. The tumor microenvironment at a glance. 2012. *Journal of cell science*, 125(Pt 23):5591-5596.

Banchi, P.; Morello, E.M.; Bertero, A.; Ricci, A.; Rota, A. A retrospective study and survival analysis on bitches with mammary tumours spayed at the same time of mastectomy. 2022. *Veterinary and comparative oncology*, 20(1):172-178.

Bavcar, S.; de Vos, J.; Kessler, M.; de Fornel, P.; Buracco, P.; Murphy, S.; Hirschberger, J.; Argyle, D.J. Combination toceranib and lomustine shows frequent high grade toxicities when used for treatment of non-resectable or recurrent mast cell tumours in dogs: A European multicentre study. 2017. *Veterinary journal (London, England : 1997)*, 224:1-6.

Bearss, J.J.; Schulman, F.Y.; Carter, D. Histologic, immunohistochemical, and clinical features of 27 mammary tumors in 18 male dogs. 2012. *Veterinary pathology*, 49(4):602-607.

Beatty, P.H.; Lewis, J.D. Cowpea mosaic virus nanoparticles for cancer imaging and therapy. 2019. *Advanced drug delivery reviews*, 145:130-144.

Beaudu-Lange, C.; Larrat, S.; Lange, E.; Lecoq, K.; Nguyen, F. Prevalence of Reproductive Disorders including Mammary Tumors and Associated Mortality in Female Dogs. 2021. *Veterinary sciences*, 8(9).

Béguin, J.; Foloppe, J.; Maurey, C.; Laloy, E.; Hortelano, J.; Nourtier, V.; Pichon, C.; Cochin, S.; Cordier, P.; Huet, H., *et al.* Preclinical Evaluation of the Oncolytic Vaccinia Virus TG6002 by Translational Research on Canine Breast Cancer. 2020. *Molecular therapy oncolytics*, 19:57-66.

Beirao, B.C.; Raposo, T.; Pang, L.Y.; Argyle, D.J. Canine mammary cancer cells direct macrophages toward an intermediate activation state between M1/M2. 2015. *BMC veterinary research*, 11:151.

Bernabe, L.F.; Portela, R.; Nguyen, S.; Kisseberth, W.C.; Pennell, M.; Yancey, M.F.; London, C.A. Evaluation of the adverse event profile and pharmacodynamics of toceranib phosphate administered to dogs with solid tumors at doses below the maximum tolerated dose. 2013. *BMC veterinary research,* 9:190.

Bertagnolli, A.C.; Ferreira, E.; Dias, E.J.; Cassali, G.D. Canine mammary mixed tumours: immunohistochemical expressions of EGFR and HER-2. 2011. *Aust Vet J,* 89(8):312-317.

Bertucci, F.; Boudin, L.; Finetti, P.; Van Berckelaer, C.; Van Dam, P.; Dirix, L.; Viens, P.; Gonçalves, A.; Ueno, N.T.; Van Laere, S., *et al.* Immune landscape of inflammatory breast cancer suggests vulnerability to immune checkpoint inhibitors. 2021. *Oncoimmunology,* 10(1):1929724.

Biller, B. Metronomic chemotherapy in veterinary patients with cancer: rethinking the targets and strategies of chemotherapy. 2014. *The Veterinary clinics of North America. Small animal practice,* 44(5):817-829.

Biller, B.J. Cancer Immunotherapy. In: Ettinger S.J.; Feldman E.C., Cote E. (eds). *Textbook of Veterinary Internal Medicine*. 2017. 8th Edtn. Pp 4970-4976. Elsevier, St. Louis, MO, USA.

Biller, B.J.; Guth, A.; Burton, J.H.; Dow, S.W. Decreased ratio of CD8+ T cells to regulatory T cells associated with decreased survival in dogs with osteosarcoma. 2010. *Journal of veterinary internal medicine,* 24(5):1118-1123.

Biller, B.J.; Elmslie, R.E.; Burnett, R.C.; Avery, A.C.; Dow, S.W. Use of FoxP3 expression to identify regulatory T cells in healthy dogs and dogs with cancer. 2007. *Veterinary immunology and immunopathology,* 116(1-2):69-78.

Blake-Mortimer, J.S.; Sephton, S.E.; Carlson, R.W.; Stites, D.; Spiegel, D. Cytotoxic T lymphocyte count and survival time in women with metastatic breast cancer. 2004. *The breast journal,* 10(3):195-199.

Boone, C.E.; Wang, C.; Lopez-Ramirez, M.A.; Beiss, V.; Shukla, S.; Chariou, P.L.; Kupor, D.; Rueda, R.; Wang, J.; Steinmetz, N.F. Active Microneedle Administration of Plant Virus Nanoparticles for Cancer In Situ Vaccination Improves Immunotherapeutic Efficacy. 2020. *ACS Applied Nano Materials,* 3(8):8037-8051.

Botting, R. COX-1 and COX-3 inhibitors. 2003. *Thrombosis research,* 110(5-6):269-272.

Bracha, S.; Walshaw, R.; Danton, T.; Holland, S.; Ruaux, C.; Obradovich, J. Evaluation of toxicities from combined metronomic and maximal-tolerated dose chemotherapy in dogs with osteosarcoma. 2014. *The Journal of small animal practice,* 55(7):369-374.

Browder, T.; Butterfield, C.E.; Kraling, B.M.; Shi, B.; Marshall, B.; O'Reilly, M.S.; Folkman, J. Antiangiogenic scheduling of chemotherapy improves efficacy against experimental drug-resistant cancer. 2000. *Cancer research,* 60(7):1878-1886.

Brunelle, M.; Sartin, E.A.; Wolfe, L.G.; Sirois, J.; Dore, M. Cyclooxygenase-2 expression in normal and neoplastic canine mammary cell lines. 2006. *Veterinary pathology,* 43(5):656-666.

Brunetti, B.; Bacci, B.; Angeli, C.; Benazzi, C.; Muscatello, L.V. p53, ER, and Ki67 Expression in Canine Mammary Carcinomas and Correlation With Pathological Variables and Prognosis. 2021. *Veterinary pathology,* 58(2):325-331.

Brunetti, B.; Beha, G.; Benazzi, C.; Bondin, V.; De Tolla, L.; Sarli, G. CD117 expression influences proliferation but not survival in canine mammary tumours. 2014. *Journal of comparative pathology,* 151(2-3):202-206.

Bujak, J.K.; Szopa, I.M.; Pingwara, R.; Kruczyk, O.; Krzemińska, N.; Mucha, J.; Majchrzak-Kuligowska, K. The Expression of Selected Factors Related to T Lymphocyte Activity in Canine Mammary Tumors. 2020. *International journal of molecular sciences,* 21(7):2292.

Burrai, G.P.; Gabrieli, A.; Moccia, V.; Zappulli, V.; Porcellato, I.; Brachelente, C.; Pirino, S.; Polinas, M.; Antuofermo, E. A Statistical Analysis of Risk Factors and Biological Behavior in Canine Mammary Tumors: A Multicenter Study. 2020. *Animals : an open access journal from MDPI*, 10(9):1687.

Burton, J.H.; Mitchell, L.; Thamm, D.H.; Dow, S.W.; Biller, B.J. Low-dose cyclophosphamide selectively decreases regulatory T cells and inhibits angiogenesis in dogs with soft tissue sarcoma. 2011. *Journal of veterinary internal medicine*, 25(4):920-926.

Burton, J.H.; Venable, R.O.; Vail, D.M.; Williams, L.E.; Clifford, C.A.; Axiak-Bechtel, S.M.; Avery, A.C.; Thamm, D.H. Pulse-Administered Toceranib Phosphate Plus Lomustine for Treatment of Unresectable Mast Cell Tumors in Dogs. 2015. *Journal of veterinary internal medicine*, 29(4):1098-1104.

Burton, S. Hypoproteinemia, Hyperproteinemia. In: Ettinger S.J.; Feldman E.C., Cote E. (eds). *Textbook of Veterinary Internal Medicine*. 2017. 8th Edtn. Pp 765-770. Elsevier, St. Louis, MO, USA.

Caceres, S.; Monsalve, B.; Peña, L.; de Andres, P.J.; Alonso-Diez, A.; Illera, M.J.; Woodward, W.A.; Reuben, J.M.; Silvan, G.; Illera, J.C. In vitro and in vivo effect of flutamide on steroid hormone secretion in canine and human inflammatory breast cancer cell lines. 2018. *Veterinary and comparative oncology*, 16(1):148-158.

Cai, H.; Wang, C.; Shukla, S.; Steinmetz, N.F. Cowpea Mosaic Virus Immunotherapy Combined with Cyclophosphamide Reduces Breast Cancer Tumor Burden and Inhibits Lung Metastasis. 2019. *Advanced science (Weinheim, Baden-Wurttemberg, Germany)*, 6(16):1802281.

Canadas, A.; França, M.; Pereira, C.; Vilaça, R.; Vilhena, H.; Tinoco, F.; Silva, M.J.; Ribeiro, J.; Medeiros, R.; Oliveira, P., *et al.* Canine Mammary Tumors: Comparison of Classification and Grading Methods in a Survival Study. 2019. *Veterinary pathology*, 56(2):208-219.

Cancedda, S.; Marconato, L.; Meier, V.; Laganga, P.; Roos, M.; Leone, V.F.; Rossi, F.; Bley, C.R. Hypofractionated radiotherapy for macroscopic canine soft tissue sarcoma: a retrospective study of 50 cases treated with a 5 x 6 Gy protocol with or without metronomic chemotherapy. 2016. *Veterinary radiology & ultrasound : the official journal of the American College of Veterinary Radiology and the International Veterinary Radiology Association*, 57(1):75-83.

Canter, R.J.; Grossenbacher, S.K.; Foltz, J.A.; Sturgill, I.R.; Park, J.S.; Luna, J.I.; Kent, M.S.; Culp, W.T.N.; Chen, M.; Modiano, J.F., *et al.* Radiotherapy enhances natural killer cell cytotoxicity and localization in pre-clinical canine sarcomas and first-in-dog clinical trial. 2017. *Journal for immunotherapy of cancer*, 5(1):98.

Carlsten, K.S.; London, C.A.; Haney, S.; Burnett, R.; Avery, A.C.; Thamm, D.H. Multicenter prospective trial of hypofractionated radiation treatment, toceranib, and prednisone for measurable canine mast cell tumors. 2012. *Journal of veterinary internal medicine*, 26(1):135-141.

Carroll, C.S.E.; Andrew, E.R.; Malik, L.; Elliott, K.F.; Brennan, M.; Meyer, J.; Hintze, A.; Almonte, A.A.; Lappin, C.; MacPherson, P., *et al.* Simple and effective bacterial-based intratumoral cancer immunotherapy. 2021. *Journal for immunotherapy of cancer*, 9(9).

Carvalho, M.I.; Pires, I.; Prada, J.; Queiroga, F.L. T-lymphocytic infiltrate in canine mammary tumours: clinic and prognostic implications. 2011. *In vivo (Athens, Greece)*, 25(6):963-969.

Carvalho, M.I.; Pires, I.; Prada, J.; Queiroga, F.L. A role for T-lymphocytes in human breast cancer and in canine mammary tumors. 2014. *BioMed research international*, 2014:130894.

Carvalho, M.I.; Pires, I.; Prada, J.; Lobo, L.; Queiroga, F.L. Ki-67 and PCNA Expression in Canine Mammary Tumors and Adjacent Nonneoplastic Mammary Glands: Prognostic Impact by a Multivariate Survival Analysis. 2016a. *Veterinary pathology*, 53(6):1138-1146.

Carvalho, M.I.; Pires, I.; Prada, J.; Gregório, H.; Lobo, L.; Queiroga, F.L. Intratumoral FoxP3 expression is associated with angiogenesis and prognosis in malignant canine mammary tumors. 2016b. *Veterinary immunology and immunopathology*, 178:1-9.

Carvalho, M.I.; Guimarães, M.J.; Pires, I.; Prada, J.; Silva-Carvalho, R.; Lopes, C.; Queiroga, F.L. EGFR and microvessel density in canine malignant mammary tumours. 2013. *Research in veterinary science*, 95(3):1094-1099.

Carvalho, M.I.; Pires, I.; Dias, M.; Prada, J.; Gregorio, H.; Lobo, L.; Queiroga, F. Intratumoral CD3+ T-lymphocytes immunoexpression and its association with c-Kit, angiogenesis, and overall survival in malignant canine mammary tumors. 2015. *Analytical cellular pathology (Amsterdam)*, 2015:920409.

Carvalho, M.I.; Silva-Carvalho, R.; Pires, I.; Prada, J.; Bianchini, R.; Jensen-Jarolim, E.; Queiroga, F.L. A Comparative Approach of Tumor-Associated Inflammation in Mammary Cancer between Humans and Dogs. 2016c. *BioMed research international*, 2016:4917387.

Carvalho, M.I.; Pires, I.; Prada, J.; Raposo, T.P.; Gregorio, H.; Lobo, L.; Queiroga, F.L. High COX-2 expression is associated with increased angiogenesis, proliferation and tumoural inflammatory infiltrate in canine malignant mammary tumours: a multivariate survival study. 2017. *Veterinary and comparative oncology*, 15(2):619-631.

Carvalho, M.I.; Pires, I.; Prada, J.; Pinto, C.; Gregório, H.; Cogliati, B.; Queiroga, F.L. Assessing the Interleukin 35 Immunoexpression in Malignant Canine Mammary Tumors: Association With Clinicopathological Parameters and Prognosis. 2019. *Anticancer research*, 39(4):2077-2083.

Carvalho, M.I.; Bianchini, R.; Fazekas-Singer, J.; Herrmann, I.; Flickinger, I.; Thalhammer, J.G.; Pires, I.; Jensen-Jarolim, E.; Queiroga, F.L. Bidirectional Regulation of COX-2 Expression Between Cancer Cells and Macrophages. 2018. *Anticancer research*, 38(5):2811-2817.

Cassali, G.D.; Gobbi, H.; Malm, C.; Schmitt, F.C. Evaluation of accuracy of fine needle aspiration cytology for diagnosis of canine mammary tumours: comparative features with human tumours. 2007. *Cytopathology : official journal of the British Society for Clinical Cytology*, 18(3):191-196.

Cavalcanti, J.V.J.; Hasbach, A.; Barnes, K.; Dange, R.B.; Patterson, J.; Saavedra, P.V. Skin depigmentation associated with toceranib phosphate in a dog. 2017. *Veterinary dermatology*, 28(4):400-e495.

Champiat, S.; Tselikas, L.; Farhane, S.; Raoult, T.; Texier, M.; Lanoy, E.; Massard, C.; Robert, C.; Ammari, S.; De Baère, T., *et al.* Intratumoral Immunotherapy: From Trial Design to Clinical Practice. 2021. *Clinical cancer research : an official journal of the American Association for Cancer Research*, 27(3):665-679.

Chan, C.M.; Frimberger, A.E.; Moore, A.S. Incidence of sterile hemorrhagic cystitis in tumor-bearing dogs concurrently treated with oral metronomic cyclophosphamide chemotherapy and furosemide: 55 cases (2009-2015). 2016. *Journal of the American Veterinary Medical Association*, 249(12):1408-1414.

Chandrasekharan, N.V.; Dai, H.; Roos, K.L.; Evanson, N.K.; Tomsik, J.; Elton, T.S.; Simmons, D.L. COX-3, a cyclooxygenase-1 variant inhibited by acetaminophen and other analgesic/antipyretic drugs: cloning, structure, and expression. 2002. *Proceedings of the National Academy of Sciences of the United States of America*, 99(21):13926-13931.

Chang, C.M.; Lam, H.Y.P.; Hsu, H.J.; Jiang, S.J. Interleukin-10: A double-edged sword in breast cancer. 2021. *Tzu Chi Med J*, 33(3):203-211.

Chang, S.C.; Chang, C.C.; Chang, T.J.; Wong, M.L. Prognostic factors associated with survival two years after surgery in dogs with malignant mammary tumors: 79 cases (1998-2002). 2005. *Journal of the American Veterinary Medical Association*, 227(10):1625-1629.

Chariou, P.L.; Beiss, V.; Ma, Y.; Steinmetz, N.F. In situ vaccine application of inactivated CPMV nanoparticles for cancer immunotherapy. 2021. *Materials Advances*, 2(5):1644-1656.

Chen, D.S.; Mellman, I. Oncology meets immunology: the cancer-immunity cycle. 2013. *Immunity*, 39(1):1-10.

Chen, T.; Guo, J.; Cai, Z.; Li, B.; Sun, L.; Shen, Y.; Wang, S.; Wang, Z.; Wang, Z.; Wang, Y., *et al.* Th9 Cell Differentiation and Its Dual Effects in Tumor Development. 2020a. *Frontiers in immunology*, 11:1026.

Chen, Y.C.; Liao, J.W.; Chang, S.C.; Hsu, W.L. Expression frequency of c-kit isoforms and its prognostic potential in canine mammary tumours. 2020b. *Veterinary and comparative oncology*, 18(3):303-314.

Chen, Z.; Xu, L.; Shi, W.; Zeng, F.; Zhuo, R.; Hao, X.; Fan, P. Trends of female and male breast cancer incidence at the global, regional, and national levels, 1990-2017. 2020c. *Breast cancer research and treatment*, 180(2):481-490.

Cheng, N.; Diao, H.; Lin, Z.; Gao, J.; Zhao, Y.; Zhang, W.; Wang, Q.; Lin, J.; Zhang, D.; Jin, Y., *et al.* Benzyl Isothiocyanate Induces Apoptosis and Inhibits Tumor Growth in Canine Mammary Carcinoma via Downregulation of the Cyclin B1/Cdk1 Pathway. 2020. *Frontiers in veterinary science*, 7:580530.

Cho, C.F.; Shukla, S.; Simpson, E.J.; Steinmetz, N.F.; Luyt, L.G.; Lewis, J.D. Molecular targeted viral nanoparticles as tools for imaging cancer. 2014. *Methods in molecular biology (Clifton, N.J.)*, 1108:211-230.

Chocteau, F.; Abadie, J.; Loussouarn, D.; Nguyen, F. Proposal for a Histological Staging System of Mammary Carcinomas in Dogs and Cats. Part 1: Canine Mammary Carcinomas. 2019. *Frontiers in veterinary science*, 6:388.

Choi, J.W.; Withers, S.S.; Chang, H.; Spanier, J.A.; De La Trinidad, V.L.; Panesar, H.; Fife, B.T.; Sciammas, R.; Sparger, E.E.; Moore, P.F., *et al.* Development of canine PD-1/PD-L1 specific monoclonal antibodies and amplification of canine T cell function. 2020. *PloS one*, 15(7):e0235518.

Chon, E.; McCartan, L.; Kubicek, L.N.; Vail, D.M. Safety evaluation of combination toceranib phosphate (Palladia(R)) and piroxicam in tumour-bearing dogs (excluding mast cell tumours): a phase I dose-finding study. 2012. *Veterinary and comparative oncology*, 10(3):184-193.

Chraa, D.; Naim, A.; Olive, D.; Badou, A. T lymphocyte subsets in cancer immunity: Friends or foes. 2019. *Journal of leukocyte biology*, 105(2):243-255.

Claria, J. Cyclooxygenase-2 biology. 2003. *Current pharmaceutical design*, 9(27):2177-2190.

Clemente, M.; Perez-Alenza, M.D.; Peña, L. Metastasis of canine inflammatory versus non-inflammatory mammary tumours. 2010a. *Journal of comparative pathology*, 143(2-3):157-163.

Clemente, M.; De Andres, P.J.; Peña, L.; Perez-Alenza, M.D. Survival time of dogs with inflammatory mammary cancer treated with palliative therapy alone or palliative therapy plus chemotherapy. 2009. *The Veterinary record*, 165(3):78-81.

Clemente, M.; Perez-Alenza, M.D.; Illera, J.C.; Peña, L. Histological, immunohistological, and ultrastructural description of vasculogenic mimicry in canine mammary cancer. 2010b. *Veterinary pathology*, 47(2):265-274.

Clemente, M.; Sanchez-Archidona, A.R.; Sardon, D.; Diez, L.; Martin-Ruiz, A.; Caceres, S.; Sassi, F.; Dolores Perez-Alenza, M.; Illera, J.C.; Dunner, S., *et al.* Different role of COX-2 and angiogenesis in canine inflammatory and non-inflammatory mammary cancer. 2013. *Veterinary journal (London, England : 1997)*, 197(2):427-432.

Collivignarelli, F.; Tamburro, R.; Aste, G.; Falerno, I.; Del Signore, F.; Simeoni, F.; Patsikas, M.; Gianfelici, J.; Terragni, R.; Attorri, V., *et al.* Lymphatic Drainage Mapping with Indirect Lymphography for Canine Mammary Tumors. 2021. *Animals : an open access journal from MDPI*, 11(4):1115.

Costa-Santos, K.; Damasceno, K.; Portela, R.D.; Santos, F.L.; Araujo, G.C.; Martins-Filho, E.F.; Silva, L.P.; Barral, T.D.; Santos, S.A.; Estrela-Lima, A. Lipid and metabolic profiles in female dogs with mammary carcinoma receiving dietary fish oil supplementation. 2019. *BMC veterinary research*, 15(1):401.

Coy, J.; Caldwell, A.; Chow, L.; Guth, A.; Dow, S. PD-1 expression by canine T cells and functional effects of PD-1 blockade. 2017. *Veterinary and comparative oncology*, 15(4):1487-1502.

Craig, D.J.; Nanavaty, N.S.; Devanaboyina, M.; Stanbery, L.; Hamouda, D.; Edelman, G.; Dworkin, L.; Nemunaitis, J.J. The abscopal effect of radiation therapy. 2021. *Future oncology (London, England)*, 17(13):1683-1694.

Czapar, A.E.; Tiu, B.D.B.; Veliz, F.A.; Pokorski, J.K.; Steinmetz, N.F. Slow-Release Formulation of Cowpea Mosaic Virus for In Situ Vaccine Delivery to Treat Ovarian Cancer. 2018. *Advanced science (Weinheim, Baden-Wurttemberg, Germany)*, 5(5):1700991.

Dahal, L.N. The dichotomy of T helper 17 cells in cancer. 2017. *Nature reviews. Immunology*, 17(9):592.

Damasceno, K.A.; Santos-Conceição, A.M.D.; Silva, L.P.; Cardoso, T.M.S.; Vieira-Filho, C.; Figuerêdo, S.H.S.; Martins-Filho, E.; Faria, B.G.O.; Costa-Neto, J.M.D.; Cassali, G.D., *et al.* Factors related to the suppression of the antitumour immune response in female dogs with inflammatory mammary carcinoma. 2022. *PloS one*, 17(5):e0267648.

Davda, J.; Declerck, P.; Hu-Lieskovan, S.; Hickling, T.P.; Jacobs, I.A.; Chou, J.; Salek-Ardakani, S.; Kraynov, E. Immunogenicity of immunomodulatory, antibody-based, oncology therapeutics. 2019. *Journal for immunotherapy of cancer*, 7(1):105.

de Andres, P.J.; Illera, J.C.; Caceres, S.; Diez, L.; Perez-Alenza, M.D.; Peña, L. Increased levels of interleukins 8 and 10 as findings of canine inflammatory mammary cancer. 2013. *Veterinary immunology and immunopathology*, 152(3-4):245-251.

de Araújo, M.R.; Campos, L.C.; Ferreira, E.; Cassali, G.D. Quantitation of the Regional Lymph Node Metastatic Burden and Prognosis in Malignant Mammary Tumors of Dogs. 2015. *Journal of veterinary internal medicine*, 29(5):1360-1367.

de Boer, E.C.; Somogyi, L.; de Ruiter, G.J.; de Reijke, T.M.; Kurth, K.H.; Schamhart, D.H. Role of interleukin-8 in onset of the immune response in intravesical BCG therapy for superficial bladder cancer. 1997. *Urological research*, 25(1):31-34.

de Campos, C.B.; Lavalle, G.E.; Monteiro, L.N.; Pegas, G.R.A.; Fialho, S.L.; Balabram, D.; Cassali, G.D. Adjuvant Thalidomide and Metronomic Chemotherapy for the Treatment of Canine Malignant Mammary Gland Neoplasms. 2018. *In vivo (Athens, Greece)*, 32(6):1659-1666.

De Groot, A.S.; Scott, D.W. Immunogenicity of protein therapeutics. 2007. *Trends in immunology*, 28(11):482-490.

de Las Mulas, J.M.; Millán, Y.; Dios, R. A prospective analysis of immunohistochemically determined estrogen receptor alpha and progesterone receptor expression and host and tumor factors as predictors of disease-free period in mammary tumors of the dog. 2005. *Veterinary pathology*, 42(2):200-212.

de M. Souza, C.H.; Toledo-Piza, E.; Amorin, R.; Barboza, A.; Tobias, K.M. Inflammatory mammary carcinoma in 12 dogs: clinical features, cyclooxygenase-2 expression, and response to piroxicam treatment. 2009. *The Canadian veterinary journal = La revue veterinaire canadienne*, 50(5):506-510.

de Souza, T.A.; de Campos, C.B.; De Biasi Bassani Gonçalves, A.; Nunes, F.C.; Monteiro, L.N.; de Oliveira Vasconcelos, R.; Cassali, G.D. Relationship between the inflammatory tumor microenvironment and different histologic types of canine mammary tumors. 2018. *Research in veterinary science*, 119:209-214.

DeClue, A.E.; Spann, D.R. Leukopenia, Leukocytosis. In: Ettinger S.J.; Feldman E.C., Cote E. (eds). *Textbook of Veterinary Internal Medicine*. 2017. 8th Edtn. Pp 750-756. Elsevier, St. Louis, MO, USA.

Denies, S.; Cicchelero, L.; de Rooster, H.; Daminet, S.; Polis, I.; Van de Maele, I.; Sanders, N.N. Immunological and angiogenic markers during metronomic temozolomide and cyclophosphamide in canine cancer patients. 2017. *Veterinary and comparative oncology*, 15(2):594-605.

Dennis, M.M.; McSporran, K.D.; Bacon, N.J.; Schulman, F.Y.; Foster, R.A.; Powers, B.E. Prognostic factors for cutaneous and subcutaneous soft tissue sarcomas in dogs. 2011. *Veterinary pathology*, 48(1):73-84.

Dervisis, N.; Klahn, S. Therapeutic Innovations: Tyrosine Kinase Inhibitors in Cancer. 2016. *Veterinary sciences*, 3(1):4.

Dewhirst, M.W.; Page, R.L. Editorial: Emerging Translational Opportunities in Comparative Oncology with Companion Canine Cancers. 2020. *Frontiers in oncology*, 10:270.

Diao, H.; Cheng, N.; Zhao, Y.; Xu, H.; Dong, H.; Thamm, D.H.; Zhang, D.; Lin, D. Ivermectin inhibits canine mammary tumor growth by regulating cell cycle progression and WNT signaling. 2019. *BMC veterinary research*, 15(1):276.

Dias Pereira, P.; Lopes, C.C.; Matos, A.J.; Santos, M.; Gartner, F.; Medeiros, R.; Lopes, C. COX-2 expression in canine normal and neoplastic mammary gland. 2009. *Journal of comparative pathology*, 140(4):247-253.

Divya, M.; Maiti, S.K.; Sangeetha, P.; Shivaraju, S.; Kumar, N.; Tiwari, A.K.; Hescheler, J. Evaluation of chemotherapy with nanosomal paclitaxel and gene therapy expressing apoptosis-inducing proteins in the management of spontaneous canine mammary neoplasm. 2019. *Journal of stem cells & regenerative medicine*, 15(2):24-34.

Dobson, J.M.; Samuel, S.; Milstein, H.; Rogers, K.; Wood, J.L. Canine neoplasia in the UK: estimates of incidence rates from a population of insured dogs. 2002. *The Journal of small animal practice*, 43(6):240-246.

Dolka, I.; Czopowicz, M.; Gruk-Jurka, A.; Wojtkowska, A.; Sapierzyński, R.; Jurka, P. Diagnostic efficacy of smear cytology and Robinson's cytological grading of canine mammary tumors with respect to histopathology, cytomorphometry, metastases and overall survival. 2018. *PloS one*, 13(1):e0191595.

Döme, B.; Hendrix, M.J.; Paku, S.; Tóvári, J.; Tímár, J. Alternative vascularization mechanisms in cancer: Pathology and therapeutic implications. 2007. *The American journal of pathology*, 170(1):1-15.

Dong, J.; Yang, W.; Han, J.; Cheng, R.; Guo, X.; Li, L. Effect of dihydroartemisinin on epithelial-to-mesenchymal transition in canine mammary tumour cells. 2019. *Research in veterinary science*, 124:240-247.

Donnay, I.; Rauïs, J.; Devleeschouwer, N.; Wouters-Ballman, P.; Leclercq, G.; Verstegen, J. Comparison of estrogen and progesterone receptor expression in normal and tumor mammary tissues from dogs. 1995. *American journal of veterinary research*, 56(9):1188-1194.

Dore, M. Cyclooxygenase-2 expression in animal cancers. 2011. *Veterinary pathology*, 48(1):254-265.

Dorn, C.R.; Taylor, D.O.; Schneider, R.; Hibbard, H.H.; Klauber, M.R. Survey of animal neoplasms in Alameda and Contra Costa Counties, California. II. Cancer morbidity in dogs and cats from Alameda County. 1968. *Journal of the National Cancer Institute,* 40(2):307-318.

Dos Anjos, D.S.; Vital, A.F.; Lainetti, P.F.; Leis-Filho, A.F.; Dalmolin, F.; Elias, F.; Calazans, S.G.; Fonseca-Alves, C.E. Deregulation of VEGFR-2 and PDGFR Expression and Microvascular Density in a Triple-Negative Model of Canine Malignant Mammary Tumors with Lymph Node or Lung Metastasis. 2019. *Veterinary sciences,* 6(1):3.

Dos Reis, D.C.; Damasceno, K.A.; de Campos, C.B.; Veloso, E.S.; Pêgas, G.R.A.; Kraemer, L.R.; Rodrigues, M.A.; Mattos, M.S.; Gomes, D.A.; Campos, P.P., *et al.* Versican and Tumor-Associated Macrophages Promotes Tumor Progression and Metastasis in Canine and Murine Models of Breast Carcinoma. 2019. *Frontiers in oncology,* 9:577.

Dow, S. A Role for Dogs in Advancing Cancer Immunotherapy Research. 2019. *Frontiers in immunology,* 10:2935.

Dow, S.; Guth, A. Cancer Immunotherapy. In: Vail D.M.; Thamm D.H., Liptak J.M. (eds). *Withrow and MacEwen´s Small Animal Clinical Oncology*. 2020. 6th Edtn. Pp 231-250. Elsevier, St. Louis, MO, USA.

Drake, C.G.; Jaffee, E.; Pardoll, D.M. Mechanisms of immune evasion by tumors. 2006. *Advances in immunology,* 90:51-81.

Du, Z.; Lovly, C.M. Mechanisms of receptor tyrosine kinase activation in cancer. 2018. *Molecular cancer,* 17(1):58.

Dudley, A.C. Tumor endothelial cells. 2012. *Cold Spring Harbor perspectives in medicine,* 2(3):a006536.

Dunn, G.P.; Bruce, A.T.; Ikeda, H.; Old, L.J.; Schreiber, R.D. Cancer immunoediting: from immunosurveillance to tumor escape. 2002. *Nature immunology,* 3(11):991-998.

Eckersall, P.D.; Bell, R. Acute phase proteins: Biomarkers of infection and inflammation in veterinary medicine. 2010. *Veterinary journal (London, England : 1997),* 185(1):23-27.

Egenvall, A.; Bonnett, B.N.; Ohagen, P.; Olson, P.; Hedhammar, A.; von Euler, H. Incidence of and survival after mammary tumors in a population of over 80,000 insured female dogs in Sweden from 1995 to 2002. 2005. *Preventive veterinary medicine,* 69(1-2):109-127.

Ehrhart, N.P.; Christensen, N.I.; Fan, T.M. Tumors of the Skeletal System. In: Vail D.M.; Thamm D.H., Liptak J.M. (eds). *Withrow and MacEwen´s Small Animal Clinical Oncology*. 2020. 6th Edtn. Pp 524-564. Elsevier, St. Louis, MO, USA.

Ekena, J.; Wood, E.; Manchester, A.; Chun, R.; Trepanier, L.A. Glutathione-S-transferase-theta genotypes and the risk of cyclophosphamide toxicity in dogs. 2018. *Veterinary and comparative oncology,* 16(4):529-534.

El-Gamal, M.I.; Al-Ameen, S.K.; Al-Koumi, D.M.; Hamad, M.G.; Jalal, N.A.; Oh, C.H. Recent Advances of Colony-Stimulating Factor-1 Receptor (CSF-1R) Kinase and Its Inhibitors. 2018. *Journal of medicinal chemistry,* 61(13):5450-5466.

Elmslie, R.E.; Glawe, P.; Dow, S.W. Metronomic therapy with cyclophosphamide and piroxicam effectively delays tumor recurrence in dogs with incompletely resected soft tissue sarcomas. 2008. *Journal of veterinary internal medicine,* 22(6):1373-1379.

Emanuelli, M.P.; Kommers, G.D.; Antoniazzi, A.Q.; Bernardes, F.C.S.; Lopes, S.T.A.; Fighera, R.A. Myoepithelial cells and extracellular matrix in the cytologic differentiation of canine mammary tumors. 2020. *Veterinary clinical pathology,* 49(3):451-458.

Estrela-Lima, A.; Araujo, M.S.; Costa-Neto, J.M.; Teixeira-Carvalho, A.; Barrouin-Melo, S.M.; Cardoso, S.V.; Martins-Filho, O.A.; Serakides, R.; Cassali, G.D. Immunophenotypic features of tumor infiltrating lymphocytes from mammary carcinomas in female dogs associated with prognostic factors and survival rates. 2010. *BMC cancer,* 10:256.

Estrela-Lima, A.; Araujo, M.S.; Soares, R.P.; Ribeiro, L.G.; Damasceno, K.A.; Costa, A.T.; Teixeira-Carvalho, A.; Martins-Filho, O.A.; Cassali, G.D. Plasma biomarkers profile of female dogs with mammary carcinoma and its association with clinical and pathological features. 2016. *Veterinary and comparative oncology,* 14(1):88-100.

Estrela-Lima, A.; Araujo, M.S.; da Costa-Neto, J.M.; Ribeiro, L.G.; Damasceno, K.A.; D'Assis, M.J.; Martins-Filho, O.A.; Teixeira-Carvalho, A.; Serakides, R.; Cassali, G.D. Understanding of the immunological heterogeneity of canine mammary carcinomas to provide immunophenotypic features of circulating leukocytes as clinically relevant prognostic biomarkers. 2012. *Breast cancer research and treatment,* 131(3):751-763.

Evans, H.E.; De Lahunta, A. The Urogenital System. In: Evans H.E., De Lahunta A. (eds). *Miller's Anatomy of the Dog*. 2012. 4th Edtn. Pp 361-405. Saunders, St. Louis, MO, USA.

Fayanju, O.M.; Ren, Y.; Greenup, R.A.; Plichta, J.K.; Rosenberger, L.H.; Force, J.; Suneja, G.; Devi, G.R.; King, T.A.; Nakhlis, F., *et al.* Extent of axillary surgery in inflammatory breast cancer: a survival analysis of 3500 patients. 2020. *Breast cancer research and treatment,* 180(1):207-217.

Feliciano, M.A.R.; Uscategui, R.A.R.; Maronezi, M.C.; Simões, A.P.R.; Silva, P.; Gasser, B.; Pavan, L.; Carvalho, C.F.; Canola, J.C.; Vicente, W.R.R. Ultrasonography methods for predicting malignancy in canine mammary tumors. 2017. *PloS one,* 12(5):e0178143.

Feliciano, M.A.R.; Ramirez, R.A.U.; Maronezi, M.C.; Maciel, G.S.; Avante, M.L.; Senhorello, I.L.S.; Mucédola, T.; Gasser, B.; Carvalho, C.F.; Vicente, W.R.R. Accuracy of four ultrasonography techniques in predicting histopathological classification of canine mammary carcinomas. 2018. *Veterinary radiology & ultrasound : the official journal of the American College of Veterinary Radiology and the International Veterinary Radiology Association,* 59(4):444-452.

Ferlay, J.; Colombet, M.; Soerjomataram, I.; Parkin, D.M.; Piñeros, M.; Znaor, A.; Bray, F. Cancer statistics for the year 2020: An overview. 2021. *International journal of cancer,* 149(4):778-789.

Ferreira, E.; Bertagnolli, A.C.; Cavalcanti, M.F.; Schmitt, F.C.; Cassali, G.D. The relationship between tumour size and expression of prognostic markers in benign and malignant canine mammary tumours. 2009. *Veterinary and comparative oncology,* 7(4):230-235.

Finocchiaro, L.M.E.; Spector, A.I.M.; Agnetti, L.; Arbe, M.F.; Glikin, G.C. Combination of Suicide and Cytokine Gene Therapies as Surgery Adjuvant for Canine Mammary Carcinoma. 2018. *Veterinary sciences,* 5(3):70.

Finotello, R.; Henriques, J.; Sabattini, S.; Stefanello, D.; Felisberto, R.; Pizzoni, S.; Ferrari, R.; Marconato, L. A retrospective analysis of chemotherapy switch suggests improved outcome in surgically removed, biologically aggressive canine haemangiosarcoma. 2017. *Veterinary and comparative oncology,* 15(2):493-503.

Flory, A.; Kruglyak, K.M.; Tynan, J.A.; McLennan, L.M.; Rafalko, J.M.; Fiaux, P.C.; Hernandez, G.E.; Marass, F.; Nakashe, P.; Ruiz-Perez, C.A., *et al.* Clinical validation of a next-generation sequencing-based multi-cancer early detection "liquid biopsy" blood test in over 1,000 dogs using an independent testing set: The CANcer Detection in Dogs (CANDiD) study. 2022. *PloS one,* 17(4):e0266623.

Folkman, J. Tumor angiogenesis: therapeutic implications. 1971. *The New England journal of medicine,* 285(21):1182-1186.

Folkman, J. Angiogenesis in cancer, vascular, rheumatoid and other disease. 1995. *Nature medicine,* 1(1):27-31.

Fraiser, L.H.; Kanekal, S.; Kehrer, J.P. Cyclophosphamide toxicity. Characterising and avoiding the problem. 1991. *Drugs*, 42(5):781-795.

Franzoni, M.S.; Brandi, A.; de Oliveira Matos Prado, J.K.; Elias, F.; Dalmolin, F.; de Faria Lainetti, P.; Prado, M.C.M.; Leis-Filho, A.F.; Fonseca-Alves, C.E. Tumor-infiltrating CD4(+) and CD8(+) lymphocytes and macrophages are associated with prognostic factors in triple-negative canine mammary complex type carcinoma. 2019. *Research in veterinary science*, 126:29-36.

Gabai, V.; Venanzi, F.M.; Bagashova, E.; Rud, O.; Mariotti, F.; Vullo, C.; Catone, G.; Sherman, M.Y.; Concetti, A.; Chursov, A., *et al.* Pilot study of p62 DNA vaccine in dogs with mammary tumors. 2014. *Oncotarget*, 5(24):12803-12810.

Galluzzi, L.; Humeau, J.; Buqué, A.; Zitvogel, L.; Kroemer, G. Immunostimulation with chemotherapy in the era of immune checkpoint inhibitors. 2020. *Nature reviews. Clinical oncology*, 17(12):725-741.

Gama, A.; Gartner, F.; Alves, A.; Schmitt, F. Immunohistochemical expression of Epidermal Growth Factor Receptor (EGFR) in canine mammary tissues. 2009. *Research in veterinary science*, 87(3):432-437.

Gao, H.; Korn, J.M.; Ferretti, S.; Monahan, J.E.; Wang, Y.; Singh, M.; Zhang, C.; Schnell, C.; Yang, G.; Zhang, Y., *et al.* High-throughput screening using patient-derived tumor xenografts to predict clinical trial drug response. 2015. *Nature medicine*, 21(11):1318-1325.

Gao, J.; Fan, K.; Jin, Y.; Zhao, L.; Wang, Q.; Tang, Y.; Xu, H.; Liu, Z.; Wang, S.; Lin, J., *et al.* PEGylated lipid bilayer coated mesoporous silica nanoparticles co-delivery of paclitaxel and curcumin leads to increased tumor site drug accumulation and reduced tumor burden. 2019a. *European journal of pharmaceutical sciences : official journal of the European Federation for Pharmaceutical Sciences*, 140:105070.

Gao, S.; Yang, D.; Fang, Y.; Lin, X.; Jin, X.; Wang, Q.; Wang, X.; Ke, L.; Shi, K. Engineering Nanoparticles for Targeted Remodeling of the Tumor Microenvironment to Improve Cancer Immunotherapy. 2019b. *Theranostics*, 9(1):126-151.

Gardner, H.L.; Fenger, J.M.; London, C.A. Dogs as a Model for Cancer. 2016. *Annual review of animal biosciences*, 4:199-222.

Garnier, L.; Gkountidi, A.O.; Hugues, S. Tumor-Associated Lymphatic Vessel Features and Immunomodulatory Functions. 2019. *Frontiers in immunology*, 10:720.

Gaspar, T.B.; Henriques, J.; Marconato, L.; Queiroga, F.L. The use of low-dose metronomic chemotherapy in dogs-insight into a modern cancer field. 2018. *Veterinary and comparative oncology*, 16(1):2-11.

Gattino, F.; Maniscalco, L.; Iussich, S.; Biasato, I.; Martano, M.; Morello, E.; Gola, C.; Millan Ruiz, Y.; Saeki, N.; Buracco, P., *et al.* PDGFR-alpha, PDGFR-beta, VEGFR-2 and CD117 expression in canine mammary tumours and evaluation of the in vitro effects of toceranib phosphate in neoplastic mammary cell lines. 2018. *The Veterinary record*, 183(7):221.

Gelaleti, G.B.; Jardim, B.V.; Leonel, C.; Moschetta, M.G.; Zuccari, D.A. Interleukin-8 as a prognostic serum marker in canine mammary gland neoplasias. 2012. *Veterinary immunology and immunopathology*, 146(2):106-112.

Gelaleti, G.B.; Borin, T.F.; Maschio-Signorini, L.B.; Moschetta, M.G.; Hellmén, E.; Viloria-Petit, A.M.; Zuccari, D. Melatonin and IL-25 modulate apoptosis and angiogenesis mediators in metastatic (CF-41) and non-metastatic (CMT-U229) canine mammary tumour cells. 2017. *Veterinary and comparative oncology*, 15(4):1572-1584.

Gentilini, F.; Turba, M.E.; Dally, C.; Takanosu, M.; Kurita, S.; Bonkobara, M. The secondary KIT mutation p.Ala510Val in a cutaneous mast cell tumour carrying the activating mutation p.Asn508Ile confers resistance to masitinib in dogs. 2020. *BMC veterinary research*, 16(1):64.

Gibson, P.C.; Cooper, K. CD117 (KIT): a diverse protein with selective applications in surgical pathology. 2002. *Advances in anatomic pathology*, 9(1):65-69.

Goldmacher, G.V.; Khilnani, A.D.; Andtbacka, R.H.I.; Luke, J.J.; Hodi, F.S.; Marabelle, A.; Harrington, K.; Perrone, A.; Tse, A.; Madoff, D.C., *et al.* Response Criteria for Intratumoral Immunotherapy in Solid Tumors: itRECIST. 2020. *Journal of clinical oncology : official journal of the American Society of Clinical Oncology*, 38(23):2667-2676.

Goldner, B.; Behrendt, C.E.; Schoellhammer, H.F.; Lee, B.; Chen, S.L. Incidence of inflammatory breast cancer in women, 1992-2009, United States. 2014. *Annals of surgical oncology*, 21(4):1267-1270.

Goldschmidt, M.; Peña, L.; Rasotto, R.; Zappulli, V. Classification and grading of canine mammary tumors. 2011. *Veterinary pathology*, 48(1):117-131.

Goldschmidt, M.H.; Peña, L.; Zappulli, V. Tumors of the Mammary Gland. In: Meuten D.J. (ed). *Tumors in Domestic Animals*. 2016. 5th Edtn. Pp 723-765. Iowa State University Press, Ames, IA, USA.

Gordon, I.; Paoloni, M.; Mazcko, C.; Khanna, C. The Comparative Oncology Trials Consortium: using spontaneously occurring cancers in dogs to inform the cancer drug development pathway. 2009. *PLoS medicine*, 6(10):e1000161.

Goulart, M.R.; Pluhar, G.E.; Ohlfest, J.R. Identification of myeloid derived suppressor cells in dogs with naturally occurring cancer. 2012. *PloS one*, 7(3):e33274.

Goulart, M.R.; Hlavaty, S.I.; Chang, Y.M.; Polton, G.; Stell, A.; Perry, J.; Wu, Y.; Sharma, E.; Broxholme, J.; Lee, A.C., *et al.* Phenotypic and transcriptomic characterization of canine myeloid-derived suppressor cells. 2019. *Scientific reports*, 9(1):3574.

Gray, M.; Meehan, J.; Martínez-Pérez, C.; Kay, C.; Turnbull, A.K.; Morrison, L.R.; Pang, L.Y.; Argyle, D. Naturally-Occurring Canine Mammary Tumors as a Translational Model for Human Breast Cancer. 2020. *Frontiers in oncology*, 10:617.

Grecian, R.; Whyte, M.K.B.; Walmsley, S.R. The role of neutrophils in cancer. 2018. *British medical bulletin*, 128(1):5-14.

Griffiths, G.L.; Lumsden, J.H.; Valli, V.E. Fine needle aspiration cytology and histologic correlation in canine tumors. 1984. *Veterinary clinical pathology*, 13(1):13-17.

Guerrouahen, B.S.; Maccalli, C.; Cugno, C.; Rutella, S.; Akporiaye, E.T. Reverting Immune Suppression to Enhance Cancer Immunotherapy. 2019. *Frontiers in oncology*, 9:1554.

Guil-Luna, S.; Millan, Y.; De Andres, J.; Rollon, E.; Domingo, V.; Garcia-Macias, J.; Sanchez-Cespedes, R.; Martin de Las Mulas, J. Prognostic impact of neoadjuvant aglepristone treatment in clinicopathological parameters of progesterone receptor-positive canine mammary carcinomas. 2017. *Veterinary and comparative oncology*, 15(2):391-399.

Guimaraes, M.J.; Carvalho, M.I.; Pires, I.; Prada, J.; Gil, A.G.; Lopes, C.; Queiroga, F.L. Concurrent expression of cyclo-oxygenase-2 and epidermal growth factor receptor in canine malignant mammary tumours. 2014. *Journal of comparative pathology*, 150(1):27-34.

Gustafson, D.L.; Bailey, D.B. Cancer Chemotherapy. In: Vail D.M.; Thamm D.H., Liptak J.M. (eds). *Withrow and MacEwen´s Small Animal Clinical Oncology*. 2020. 6th Edtn. Pp 182-208. Elsevier, St. Louis, MO, USA.

Hacbarth, E.; Kajdacsy-Balla, A. Low density neutrophils in patients with systemic lupus erythematosus, rheumatoid arthritis, and acute rheumatic fever. 1986. *Arthritis Rheum,* 29(11):1334-1342.

Haibe, Y.; Kreidieh, M.; El Hajj, H.; Khalifeh, I.; Mukherji, D.; Temraz, S.; Shamseddine, A. Resistance Mechanisms to Anti-angiogenic Therapies in Cancer. 2020. *Frontiers in oncology,* 10:221.

Halsey, C.H.; Gustafson, D.L.; Rose, B.J.; Wolf-Ringwall, A.; Burnett, R.C.; Duval, D.L.; Avery, A.C.; Thamm, D.H. Development of an in vitro model of acquired resistance to toceranib phosphate (Palladia(R)) in canine mast cell tumor. 2014. *BMC veterinary research,* 10:105.

Hamamura, Y.; Nakagawa, T.; Okuda, M.; Noguchi, S.; Igase, M.; Mizuno, T. The inhibitory effect of canine interferon gamma on the growth of canine tumors. 2020. *Research in veterinary science,* 132:466-473.

Hampe, J.F.; Misdorp, W. Tumours and dysplasias of the mammary gland. 1974. *Bulletin of the World Health Organization,* 50(1-2):111-133.

Hanahan, D. Hallmarks of Cancer: New Dimensions. 2022. *Cancer discovery,* 12(1):31-46.

Hanahan, D.; Weinberg, R.A. Hallmarks of cancer: the next generation. 2011. *Cell,* 144(5):646-674.

Hance, K.W.; Anderson, W.F.; Devesa, S.S.; Young, H.A.; Levine, P.H. Trends in inflammatory breast carcinoma incidence and survival: the surveillance, epidemiology, and end results program at the National Cancer Institute. 2005. *Journal of the National Cancer Institute,* 97(13):966-975.

Harbeck, N.; Penault-Llorca, F.; Cortes, J.; Gnant, M.; Houssami, N.; Poortmans, P.; Ruddy, K.; Tsang, J.; Cardoso, F. Breast cancer. 2019. *Nature Reviews Disease Primers,* 5(1):66.

Harper, A.; Blackwood, L. Toxicity of metronomic cyclophosphamide chemotherapy in a UK population of cancer-bearing dogs: a retrospective study. 2017. *The Journal of small animal practice,* 58(4):227-230.

Harper, A.; Blackwood, L.; Mason, S. Investigation of thyroid function in dogs treated with the tyrosine kinase inhibitor toceranib. 2020. *Veterinary and comparative oncology,* 18(3):433-437.

Hartley, G.; Faulhaber, E.; Caldwell, A.; Coy, J.; Kurihara, J.; Guth, A.; Regan, D.; Dow, S. Immune regulation of canine tumour and macrophage PD-L1 expression. 2017. *Veterinary and comparative oncology,* 15(2):534-549.

Hashemi Goradel, N.; Najafi, M.; Salehi, E.; Farhood, B.; Mortezaee, K. Cyclooxygenase-2 in cancer: A review. 2019. *Journal of cellular physiology,* 234(5):5683-5699.

Hashemi, V.; Maleki, L.A.; Esmaily, M.; Masjedi, A.; Ghalamfarsa, G.; Namdar, A.; Yousefi, M.; Yousefi, B.; Jadidi-Niaragh, F. Regulatory T cells in breast cancer as a potent anti-cancer therapeutic target. 2020. *International immunopharmacology,* 78:106087.

Hather, G.; Liu, R.; Bandi, S.; Mettetal, J.; Manfredi, M.; Shyu, W.C.; Donelan, J.; Chakravarty, A. Growth rate analysis and efficient experimental design for tumor xenograft studies. 2014. *Cancer informatics,* 13(Suppl 4):65-72.

Hayes, S.; Yuzbasiyan-Gurkan, V.; Gregory-Bryson, E.; Kiupel, M. Classification of canine nonangiogenic, nonlymphogenic, gastrointestinal sarcomas based on microscopic, immunohistochemical, and molecular characteristics. 2013. *Veterinary pathology,* 50(5):779-788.

He, C.; Hu, Y.; Yin, L.; Tang, C.; Yin, C. Effects of particle size and surface charge on cellular uptake and biodistribution of polymeric nanoparticles. 2010. *Biomaterials,* 31(13):3657-3666.

Heldin, C.H. Targeting the PDGF signaling pathway in tumor treatment. 2013. *Cell communication and signaling : CCS,* 11:97.

Heldin, C.H.; Lennartsson, J. Structural and functional properties of platelet-derived growth factor and stem cell factor receptors. 2013. *Cold Spring Harbor perspectives in biology,* 5(8):a009100.

Heldin, C.H.; Lennartsson, J.; Westermark, B. Involvement of platelet-derived growth factor ligands and receptors in tumorigenesis. 2018. *Journal of internal medicine,* 283(1):16-44.

Heller, D.A.; Clifford, C.A.; Goldschmidt, M.H.; Holt, D.E.; Shofer, F.S.; Smith, A.; Sorenmo, K.U. Cyclooxygenase-2 expression is associated with histologic tumor type in canine mammary carcinoma. 2005. *Veterinary pathology,* 42(6):776-780.

Hellmén, E.; Lindgren, A. The accuracy of cytology in diagnosis and DNA analysis of canine mammary tumours. 1989. *Journal of comparative pathology,* 101(4):443-450.

Hellmén, E.; Bergström, R.; Holmberg, L.; Spångberg, I.B.; Hansson, K.; Lindgren, A. Prognostic factors in canine mammary tumors: a multivariate study of 202 consecutive cases. 1993. *Veterinary pathology,* 30(1):20-27.

Hendrix, M.J.; Seftor, E.A.; Seftor, R.E.; Chao, J.T.; Chien, D.S.; Chu, Y.W. Tumor cell vascular mimicry: Novel targeting opportunity in melanoma. 2016. *Pharmacology & therapeutics,* 159:83-92.

Hendry, S.; Salgado, R.; Gevaert, T.; Russell, P.A.; John, T.; Thapa, B.; Christie, M.; van de Vijver, K.; Estrada, M.V.; Gonzalez-Ericsson, P.I., *et al.* Assessing Tumor-infiltrating Lymphocytes in Solid Tumors: A Practical Review for Pathologists and Proposal for a Standardized Method From the International Immunooncology Biomarkers Working Group: Part 1: Assessing the Host Immune Response, TILs in Invasive Breast Carcinoma and Ductal Carcinoma In Situ, Metastatic Tumor Deposits and Areas for Further Research. 2017a. *Advances in anatomic pathology,* 24(5):235-251.

Hendry, S.; Salgado, R.; Gevaert, T.; Russell, P.A.; John, T.; Thapa, B.; Christie, M.; van de Vijver, K.; Estrada, M.V.; Gonzalez-Ericsson, P.I., *et al.* Assessing Tumor-Infiltrating Lymphocytes in Solid Tumors: A Practical Review for Pathologists and Proposal for a Standardized Method from the International Immuno-Oncology Biomarkers Working Group: Part 2: TILs in Melanoma, Gastrointestinal Tract Carcinomas, Non-Small Cell Lung Carcinoma and Mesothelioma, Endometrial and Ovarian Carcinomas, Squamous Cell Carcinoma of the Head and Neck, Genitourinary Carcinomas, and Primary Brain Tumors. 2017b. *Advances in anatomic pathology,* 24(6):311-335.

Hermo, G.A.; Turic, E.; Angelico, D.; Scursoni, A.M.; Gomez, D.E.; Gobello, C.; Alonso, D.F. Effect of adjuvant perioperative desmopressin in locally advanced canine mammary carcinoma and its relation to histologic grade. 2011. *Journal of the American Animal Hospital Association,* 47(1):21-27.

Hershey, A.E.; Kurzman, I.D.; Forrest, L.J.; Bohling, C.A.; Stonerook, M.; Placke, M.E.; Imondi, A.R.; Vail, D.M. Inhalation chemotherapy for macroscopic primary or metastatic lung tumors: proof of principle using dogs with spontaneously occurring tumors as a model. 1999. *Clinical cancer research : an official journal of the American Association for Cancer Research,* 5(9):2653-2659.

Hesketh, E.L.; Meshcheriakova, Y.; Thompson, R.F.; Lomonossoff, G.P.; Ranson, N.A. The structures of a naturally empty cowpea mosaic virus particle and its genome-containing counterpart by cryo-electron microscopy. 2017. *Scientific reports,* 7(1):539.

Hesketh, E.L.; Meshcheriakova, Y.; Dent, K.C.; Saxena, P.; Thompson, R.F.; Cockburn, J.J.; Lomonossoff, G.P.; Ranson, N.A. Mechanisms of assembly and genome packaging in an RNA virus revealed by high-resolution cryo-EM. 2015. *Nature communications,* 6:10113.

Hillaert, A.; Stock, E.; Duchateau, L.; de Rooster, H.; Devriendt, N.; Vanderperren, K. B-Mode and Contrast-Enhanced Ultrasonography Aspects of Benign and Malignant Superficial Neoplasms in Dogs: A Preliminary Study. 2022. *Animals : an open access journal from MDPI,* 12(20).

Hirano, T. IL-6 in inflammation, autoimmunity and cancer. 2021. *Int Immunol,* 33(3):127-148.

Holen, I.; Speirs, V.; Morrissey, B.; Blyth, K. In vivo models in breast cancer research: progress, challenges and future directions. 2017. *Disease models & mechanisms,* 10(4):359-371.

Hoopes, P.J.; Mazur, C.M.; Osterberg, B.; Song, A.; Gladstone, D.J.; Steinmetz, N.F.; Veliz, F.A.; Bursey, A.A.; Wagner, R.J.; Fiering, S.N. Effect of intra-tumoral magnetic nanoparticle hyperthermia and viral nanoparticle immunogenicity on primary and metastatic cancer. 2017a. *Proceedings of SPIE--the International Society for Optical Engineering,* 10066.

Hoopes, P.J.; Wagner, R.J.; Duval, K.; Kang, K.; Gladstone, D.J.; Moodie, K.L.; Crary-Burney, M.; Ariaspulido, H.; Veliz, F.A.; Steinmetz, N.F., *et al.* Treatment of Canine Oral Melanoma with Nanotechnology-Based Immunotherapy and Radiation. 2018. *Molecular pharmaceutics,* 15(9):3717-3722.

Hoopes, P.J.; Moodie, K.L.; Petryk, A.A.; Petryk, J.D.; Sechrist, S.; Gladstone, D.J.; Steinmetz, N.F.; Veliz, F.A.; Bursey, A.A.; Wagner, R.J., *et al.* Hypo-fractionated Radiation, Magnetic Nanoparticle Hyperthermia and a Viral Immunotherapy Treatment of Spontaneous Canine Cancer. 2017b. *Proceedings of SPIE--the International Society for Optical Engineering,* 10066.

Horiuchi, Y.; Hanazawa, A.; Nakajima, Y.; Nariai, Y.; Asanuma, H.; Kuwabara, M.; Yukawa, M.; Ito, H. T-helper (Th)1/Th2 imbalance in the peripheral blood of dogs with malignant tumor. 2007. *Microbiology and immunology,* 51(11):1135-1138.

Horiuchi, Y.; Tominaga, M.; Ichikawa, M.; Yamashita, M.; Jikumaru, Y.; Nariai, Y.; Nakajima, Y.; Kuwabara, M.; Yukawa, M. Increase of regulatory T cells in the peripheral blood of dogs with metastatic tumors. 2009. *Microbiology and immunology,* 53(8):468-474.

Hsiao, Y.L.; Hsieh, T.Z.; Liou, C.J.; Cheng, Y.H.; Lin, C.T.; Chang, C.Y.; Lai, Y.S. Characterization of protein marker expression, tumorigenicity, and doxorubicin chemoresistance in two new canine mammary tumor cell lines. 2014. *BMC veterinary research,* 10:229.

Huang, J.; Zhang, D.; Xie, F.; Lin, D. The potential role of COX-2 in cancer stem cell-mediated canine mammary tumor initiation: an immunohistochemical study. 2015. *Journal of veterinary science,* 16(2):225-231.

Huang, Y.Y.; Chen, C.H.; Hsu, C.H.; Kuo, T.Y.; Liu, C.C.; Liao, A.T.; Lin, C.S. Inhibiting autophagy potentiates the antitumor efficacy of Euphorbia royleana for canine mammary gland tumors. 2020. *BMC veterinary research,* 16(1):193.

Hume, K.R.; Rizzo, V.L.; Cawley, J.R.; Balkman, C.E. Effects of Toceranib Phosphate on the Hypothalamic-Pituitary-Thyroid Axis in Tumor-Bearing Dogs. 2018. *Journal of veterinary internal medicine,* 32(1):377-383.

Huppert, L.A.; Mariotti, V.; Chien, A.J.; Soliman, H.H. Emerging immunotherapeutic strategies for the treatment of breast cancer. 2022. *Breast cancer research and treatment,* 191(2):243-255.

Hurkmans, D.P.; Basak, E.A.; Schepers, N.; Oomen-De Hoop, E.; Van der Leest, C.H.; El Bouazzaoui, S.; Bins, S.; Koolen, S.L.W.; Sleijfer, S.; Van der Veldt, A.A.M., *et al.* Granzyme B is correlated with clinical outcome after PD-1 blockade in patients with stage IV non-small-cell lung cancer. 2020. *Journal for immunotherapy of cancer,* 8(1).

Hurst, E.A.; Pang, L.Y.; Argyle, D.J. The selective cyclooxygenase-2 inhibitor mavacoxib (Trocoxil) exerts anti-tumour effects in vitro independent of cyclooxygenase-2 expression levels. 2019. *Veterinary and comparative oncology,* 17(2):194-207.

Hutchison, S.; Sahay, B.; de Mello, S.C.; Sayour, E.J.; Lejeune, A.; Szivek, A.; Livaccari, A.M.; Fox-Alvarez, S.; Salute, M.; Powers, L., *et al.* Characterization of myeloid-derived suppressor cells and cytokines GM-CSF, IL-10 and MCP-1 in dogs with malignant melanoma receiving a GD3-based immunotherapy. 2019. *Veterinary immunology and immunopathology,* 216:109912.

Igase, M.; Nemoto, Y.; Itamoto, K.; Tani, K.; Nakaichi, M.; Sakurai, M.; Sakai, Y.; Noguchi, S.; Kato, M.; Tsukui, T., *et al.* A pilot clinical study of the therapeutic antibody against canine PD-1 for advanced spontaneous cancers in dogs. 2020. *Scientific reports,* 10(1):18311.

Illera, J.C.; Perez-Alenza, M.D.; Nieto, A.; Jimenez, M.A.; Silvan, G.; Dunner, S.; Peña, L. Steroids and receptors in canine mammary cancer. 2006. *Steroids,* 71(7):541-548.

Inoue, A.; Maeda, S.; Kinoshita, R.; Tsuboi, M.; Yonezawa, T.; Matsuki, N. Density of tumor-infiltrating granzyme B-positive cells predicts favorable prognosis in dogs with transitional cell carcinoma. 2017. *Veterinary immunology and immunopathology,* 190:53-56.

IRIS. *International Renal Interest Society Guidelines.* http://www.iris-kidney.com/guidelines/staging.html (accessed 11/Mayo/2022). 2019

Irvine, D.J.; Dane, E.L. Enhancing cancer immunotherapy with nanomedicine. 2020. *Nature reviews. Immunology,* 20(5):321-334.

Iturriaga, M.P.; Paredes, R.; Arias, J.I.; Torres, C.G. Meloxicam decreases the migration and invasion of CF41.Mg canine mammary carcinoma cells. 2017. *Oncology letters,* 14(2):2198-2206.

Jang, H.; Choi, J.; Park, J.K.; Won, G.; Seol, J.W. Fucoxanthin Exerts Anti-Tumor Activity on Canine Mammary Tumor Cells via Tumor Cell Apoptosis Induction and Angiogenesis Inhibition. 2021. *Animals : an open access journal from MDPI,* 11(6):1512.

Jia, W.; Gao, Q.; Han, A.; Zhu, H.; Yu, J. The potential mechanism, recognition and clinical significance of tumor pseudoprogression after immunotherapy. 2019. *Cancer biology & medicine,* 16(4):655-670.

Jones, C.V.; Ricardo, S.D. Macrophages and CSF-1: implications for development and beyond. 2013. *Organogenesis,* 9(4):249-260.

Joubert, K.E. The effects of firocoxib (Previcox) in geriatric dogs over a period of 90 days. 2009. *Journal of the South African Veterinary Association,* 80(3):179-184.

Kadel, D.; Zhang, Y.; Sun, H.R.; Zhao, Y.; Dong, Q.Z.; Qin, L.X. Current perspectives of cancer-associated fibroblast in therapeutic resistance: potential mechanism and future strategy. 2019. *Cell biology and toxicology,* 35(5):407-421.

Karayannopoulou, M.; Kaldrymidou, E.; Constantinidis, T.C.; Dessiris, A. Adjuvant post-operative chemotherapy in bitches with mammary cancer. 2001. *Journal of veterinary medicine. A, Physiology, pathology, clinical medicine,* 48(2):85-96.

Karayannopoulou, M.; Kaldrymidou, E.; Constantinidis, T.C.; Dessiris, A. Histological grading and prognosis in dogs with mammary carcinomas: application of a human grading method. 2005. *Journal of comparative pathology,* 133(4):246-252.

Karayannopoulou, M.; Anagnostou, T.; Margariti, A.; Kostakis, C.; Kritsepi-Konstantinou, M.; Psalla, D.; Savvas, I. Evaluation of blood T-lymphocyte subpopulations involved in host cellular immunity in dogs with mammary cancer. 2017. *Veterinary immunology and immunopathology,* 186:45-50.

Kaszak, I.; Ruszczak, A.; Kanafa, S.; Kacprzak, K.; Krol, M.; Jurka, P. Current biomarkers of canine mammary tumors. 2018. *Acta veterinaria Scandinavica,* 60(1):66.

Kato, Y.; Asano, K.; Mogi, T.; Kutara, K.; Teshima, K.; Edamura, K.; Tsumagari, S.; Hasegawa, A.; Tanaka, S. Clinical significance of circulating vascular endothelial growth factor in dogs with mammary gland tumors. 2007. *The Journal of veterinary medical science,* 69(1):77-80.

Keene, B.W.; Atkins, C.E.; Bonagura, J.D.; Fox, P.R.; Haggstrom, J.; Fuentes, V.L.; Oyama, M.A.; Rush, J.E.; Stepien, R.; Uechi, M. ACVIM consensus guidelines for the diagnosis and treatment of myxomatous mitral valve disease in dogs. 2019. *Journal of veterinary internal medicine,* 33(3):1127-1140.

Kerstetter-Fogle, A.; Shukla, S.; Wang, C.; Beiss, V.; Harris, P.L.R.; Sloan, A.E.; Steinmetz, N.F. Plant Virus-Like Particle In Situ Vaccine for Intracranial Glioma Immunotherapy. 2019. *Cancers,* 11(4):515.

Kharel, Z.; Nemer, O.P.; Xi, W.; Upadhayaya, B.; Falkson, C.I.; O'Regan, R.M.; Dhakal, A. Inflammatory breast cancer with excellent response to pembrolizumab-chemotherapy combination: A case report. 2022. *Breast disease,* 41(1):255-260.

Kim, J.H.; Yu, C.H.; Yhee, J.Y.; Im, K.S.; Sur, J.H. Lymphocyte infiltration, expression of interleukin (IL) -1, IL-6 and expression of mutated breast cancer susceptibility gene-1 correlate with malignancy of canine mammary tumours. 2010. *Journal of comparative pathology,* 142(2-3):177-186.

Kim, J.H.; Chon, S.K.; Im, K.S.; Kim, N.H.; Sur, J.H. Correlation of tumor-infiltrating lymphocytes to histopathological features and molecular phenotypes in canine mammary carcinoma: A morphologic and immunohistochemical morphometric study. 2013. *Canadian journal of veterinary research = Revue canadienne de recherche veterinaire,* 77(2):142-149.

Kim, J.H.; Hur, J.H.; Lee, S.M.; Im, K.S.; Kim, N.H.; Sur, J.H. Correlation of Foxp3 positive regulatory T cells with prognostic factors in canine mammary carcinomas. 2012. *Veterinary journal (London, England : 1997),* 193(1):222-227.

Kim, T.M.; Yang, I.S.; Seung, B.J.; Lee, S.; Kim, D.; Ha, Y.J.; Seo, M.K.; Kim, K.K.; Kim, H.S.; Cheong, J.H., *et al.* Cross-species oncogenic signatures of breast cancer in canine mammary tumors. 2020. *Nature communications,* 11(1):3616.

Klopfleisch, R.; Schutze, M.; Gruber, A.D. Downregulation of transforming growth factor beta (TGFbeta) and latent TGFbeta binding protein (LTBP)-4 expression in late stage canine mammary tumours. 2010. *Veterinary journal (London, England : 1997),* 186(3):379-384.

Knapp, D.W.; Richardson, R.C.; Chan, T.C.; Bottoms, G.D.; Widmer, W.R.; DeNicola, D.B.; Teclaw, R.; Bonney, P.L.; Kuczek, T. Piroxicam therapy in 34 dogs with transitional cell carcinoma of the urinary bladder. 1994. *Journal of veterinary internal medicine,* 8(4):273-278.

Koch, R.M.; Principe, D.R.; Cataneo, J.L.; Rana, A. Progress for Immunotherapy in Inflammatory Breast Cancer and Emerging Barriers to Therapeutic Efficacy. 2021. *Cancers,* 13(11).

Koellhoffer, E.C.; Mao, C.; Beiss, V.; Wang, L.; Fiering, S.N.; Boone, C.E.; Steinmetz, N.F. Inactivated Cowpea Mosaic Virus in Combination with OX40 Agonist Primes Potent Antitumor Immunity in a Bilateral Melanoma Mouse Model. 2022. *Molecular pharmaceutics,* 19(2):592-601.

Koltai, Z.; Szabo, B.; Jakus, J.; Vajdovich, P. Tyrosine kinase expression analyses in canine mammary gland tumours - A pilot study. 2018. *Acta veterinaria Hungarica,* 66(2):294-308.

Komazawa, S.; Sakai, H.; Itoh, Y.; Kawabe, M.; Murakami, M.; Mori, T.; Maruo, K. Canine tumor development and crude incidence of tumors by breed based on domestic dogs in Gifu prefecture. 2016. *The Journal of veterinary medical science,* 78(8):1269-1275.

Komi, D.E.A.; Redegeld, F.A. Role of Mast Cells in Shaping the Tumor Microenvironment. 2020. *Clinical reviews in allergy & immunology,* 58(3):313-325.

Kralova, S.; Leva, L.; Toman, M. Changes in lymphocyte function and subsets in dogs with naturally occurring chronic renal failure. 2010. *Canadian journal of veterinary research = Revue canadienne de recherche veterinaire,* 74(2):124-129.

Kristiansen, V.M.; Nodtvedt, A.; Breen, A.M.; Langeland, M.; Teige, J.; Goldschmidt, M.; Jonasdottir, T.J.; Grotmol, T.; Sorenmo, K. Effect of ovariohysterectomy at the time of tumor removal in dogs with benign mammary tumors and hyperplastic lesions: a randomized controlled clinical trial. 2013. *Journal of veterinary internal medicine*, 27(4):935-942.

Kristiansen, V.M.; Peña, L.; Diez Cordova, L.; Illera, J.C.; Skjerve, E.; Breen, A.M.; Cofone, M.A.; Langeland, M.; Teige, J.; Goldschmidt, M., *et al.* Effect of Ovariohysterectomy at the Time of Tumor Removal in Dogs with Mammary Carcinomas: A Randomized Controlled Trial. 2016. *Journal of veterinary internal medicine*, 30(1):230-241.

Król, M.; Pawłowski, K.M.; Majchrzak, K.; Dolka, I.; Abramowicz, A.; Szyszko, K.; Motyl, T. Density of tumor-associated macrophages (TAMs) and expression of their growth factor receptor MCSF-R and CD14 in canine mammary adenocarcinomas of various grade of malignancy and metastasis. 2011. *Polish journal of veterinary sciences*, 14(1):3-10.

Król, M.; Majchrzak, K.; Mucha, J.; Homa, A.; Bulkowska, M.; Jakubowska, A.; Karwicka, M.; Pawłowski, K.M.; Motyl, T. CSF-1R as an inhibitor of apoptosis and promoter of proliferation, migration and invasion of canine mammary cancer cells. 2013. *BMC veterinary research*, 9:65.

Kubo, K.; Matsuyama, S.; Katayama, K.; Tsutsumi, C.; Yonezawa, K.; Shimada, T.; Kotani, T.; Sakuma, S.; Ohashi, F.; Takamori, Y. Frequent expression of the c-kit proto-oncogene in canine malignant mammary tumor. 1998. *The Journal of veterinary medical science*, 60(12):1335-1340.

Kuntz, C.A.; Dernell, W.S.; Powers, B.E.; Withrow, S. Extraskeletal osteosarcomas in dogs: 14 cases. 1998. *Journal of the American Animal Hospital Association*, 34(1):26-30.

Kurita, S.; Miyamoto, R.; Tani, H.; Kobayashi, M.; Sasaki, T.; Tamura, K.; Bonkobara, M. Genetic alterations of KIT during clonal expansion and subsequent acquisition of resistance to toceranib in a canine mast cell tumor cell line. 2019. *Journal of veterinary pharmacology and therapeutics*, 42(6):673-681.

Kurtulus, S.; Madi, A.; Escobar, G.; Klapholz, M.; Nyman, J.; Christian, E.; Pawlak, M.; Dionne, D.; Xia, J.; Rozenblatt-Rosen, O., *et al.* Checkpoint Blockade Immunotherapy Induces Dynamic Changes in PD-1(-)CD8(+) Tumor-Infiltrating T Cells. 2019. *Immunity*, 50(1):181-194.e186.

Kurzman, I.D.; Gilbertson, S.R. Prognostic factors in canine mammary tumors. 1986. *Seminars in veterinary medicine and surgery (small animal)*, 1(1):25-32.

Laganga, P.; Marconato, L.; Cancedda, S.; Leone, V.F.; Rohrer-Bley, C.; Rossi, F. Radiation therapy for the treatment of canine progressive cutaneous angiomatosis: Description of 2 cases. 2018. *The Canadian veterinary journal = La revue veterinaire canadienne*, 59(10):1067-1070.

Lampreht Tratar, U.; Kos, S.; Kamensek, U.; Ota, M.; Tozon, N.; Sersa, G.; Cemazar, M. Antitumor effect of antibiotic resistance gene-free plasmids encoding interleukin-12 in canine melanoma model. 2018. *Cancer gene therapy*, 25(9-10):260-273.

Lana, S.; U'Ren, L.; Plaza, S.; Elmslie, R.; Gustafson, D.; Morley, P.; Dow, S. Continuous low-dose oral chemotherapy for adjuvant therapy of splenic hemangiosarcoma in dogs. 2007. *Journal of veterinary internal medicine*, 21(4):764-769.

Lana, S.E.; Dobson, J.M. Principles of chemotherapy. In: Dobson J.M., Lascelles B.D.X. (eds). *BSAVA Manual of Canine and Feline Oncology*. 2011. 3rd Edtn. Pp 60-79. British Small Animal Veterinary Association, Quedgeley, UK.

Langenbach, A.; McManus, P.M.; Hendrick, M.J.; Shofer, F.S.; Sorenmo, K.U. Sensitivity and specificity of methods of assessing the regional lymph nodes for evidence of metastasis in dogs and cats with solid tumors. 2001. *Journal of the American Veterinary Medical Association*, 218(9):1424-1428.

Langeveld, J.P.; Brennan, F.R.; Martínez-Torrecuadrada, J.L.; Jones, T.D.; Boshuizen, R.S.; Vela, C.; Casal, J.I.; Kamstrup, S.; Dalsgaard, K.; Meloen, R.H., *et al.* Inactivated recombinant plant virus protects dogs from a lethal challenge with canine parvovirus. 2001. *Vaccine*, 19(27):3661-3670.

Larimer, B.M.; Wehrenberg-Klee, E.; Dubois, F.; Mehta, A.; Kalomeris, T.; Flaherty, K.; Boland, G.; Mahmood, U. Granzyme B PET Imaging as a Predictive Biomarker of Immunotherapy Response. 2017. *Cancer research*, 77(9):2318-2327.

Lavalle, G.E.; Bertagnolli, A.C.; Tavares, W.L.; Cassali, G.D. Cox-2 expression in canine mammary carcinomas: correlation with angiogenesis and overall survival. 2009. *Veterinary pathology*, 46(6):1275-1280.

Lavalle, G.E.; De Campos, C.B.; Bertagnolli, A.C.; Cassali, G.D. Canine malignant mammary gland neoplasms with advanced clinical staging treated with carboplatin and cyclooxygenase inhibitors. 2012. *In vivo (Athens, Greece)*, 26(3):375-379.

Laver, T.; London, C.A.; Vail, D.M.; Biller, B.J.; Coy, J.; Thamm, D.H. Prospective evaluation of toceranib phosphate in metastatic canine osteosarcoma. 2018. *Veterinary and comparative oncology*, 16(1):E23-E29.

Leach, T.N.; Childress, M.O.; Greene, S.N.; Mohamed, A.S.; Moore, G.E.; Schrempp, D.R.; Lahrman, S.R.; Knapp, D.W. Prospective trial of metronomic chlorambucil chemotherapy in dogs with naturally occurring cancer. 2012. *Veterinary and comparative oncology*, 10(2):102-112.

LeBlanc, A.K.; Mazcko, C.N. Improving human cancer therapy through the evaluation of pet dogs. 2020. *Nature reviews. Cancer*, 20(12):727-742.

LeBlanc, A.K.; Atherton, M.; Bentley, R.T.; Boudreau, C.E.; Burton, J.H.; Curran, K.M.; Dow, S.; Giuffrida, M.A.; Kellihan, H.B.; Mason, N.J., *et al.* Veterinary Cooperative Oncology Group-Common Terminology Criteria for Adverse Events (VCOG-CTCAE v2) following investigational therapy in dogs and cats. 2021. *Veterinary and comparative oncology*, 19(2):311-352.

Lee, J.; Lee, S.A.; Gu, N.Y.; Jeong, S.Y.; Byeon, J.S.; Jeong, D.U.; Ouh, I.O.; Lee, Y.H.; Hyun, B.H. Canine Natural Killer Cell-Derived Exosomes Exhibit Antitumor Activity in a Mouse Model of Canine Mammary Tumor. 2021. *BioMed research international*, 2021:6690704.

Lee, J.H.; Li, Q.; An, J.H.; Chae, H.K.; Choi, J.W.; Kim, B.J.; Song, W.J.; Youn, H.Y. Antitumor Activity of Rivoceranib Against Canine Mammary Gland Tumor Cell Lines. 2019. *Anticancer research*, 39(10):5483-5494.

Leis-Filho, A.F.; Lainetti, P.D.; Kobayashi, P.E.; Palmieri, C.; Amorim, R.L.; Fonseca-Alves, C.E. Expression and prognostic significance of vascular endothelial growth factor-A (VEGF-A) and its receptor in canine prostate cancer. 2021. *Prostate*, 81(14):1021-1031.

Lenz, J.A.; Assenmacher, C.A.; Costa, V.; Louka, K.; Rau, S.; Keuler, N.S.; Zhang, P.J.; Maki, R.G.; Durham, A.C.; Radaelli, E., *et al.* Increased tumor-infiltrating lymphocyte density is associated with favorable outcomes in a comparative study of canine histiocytic sarcoma. 2022. *Cancer immunology, immunotherapy : CII*, 71(4):807-818.

Leonel, C.; Borin, T.F.; de Carvalho Ferreira, L.; Moschetta, M.G.; Bajgelman, M.C.; Viloria-Petit, A.M.; de Campos Zuccari, D.A. Inhibition of Epithelial-Mesenchymal Transition and Metastasis by Combined TGFbeta Knockdown and Metformin Treatment in a Canine Mammary Cancer Xenograft Model. 2017. *Journal of mammary gland biology and neoplasia*, 22(1):27-41.

Levi, M.; Peña, L.; Alonso-Diez, A.; Brunetti, B.; Muscatello, L.V.; Benazzi, C.; Perez-Alenza, M.D.; Sarli, G. P-Glycoprotein and Breast Cancer Resistance Protein in Canine Inflammatory and Noninflammatory Grade III Mammary Carcinomas. 2019. *Veterinary pathology*, 56(6):840-847.

Levi, M.; Muscatello, L.V.; Brunetti, B.; Benazzi, C.; Parenti, F.; Gobbo, F.; Avallone, G.; Bacci, B.; Zambon, E.; Valenti, P., *et al.* High Intrinsic Expression of P-glycoprotein and Breast Cancer Resistance Protein in Canine Mammary Carcinomas Regardless of Immunophenotype and Outcome. 2021. *Animals : an open access journal from MDPI*, 11(3):658.

Lew, F.H.; McQuown, B.; Borrego, J.; Cunningham, S.; Burgess, K.E. Retrospective evaluation of canine heart base tumours treated with toceranib phosphate (Palladia): 2011-2018. 2019. *Veterinary and comparative oncology*, 17(4):465-471.

Lewis, C.E.; Pollard, J.W. Distinct role of macrophages in different tumor microenvironments. 2006. *Cancer research*, 66(2):605-612.

Li, A.Y.; McCusker, M.G.; Russo, A.; Scilla, K.A.; Gittens, A.; Arensmeyer, K.; Mehra, R.; Adamo, V.; Rolfo, C. RET fusions in solid tumors. 2019a. *Cancer treatment reviews*, 81:101911.

Li, P.; Wang, J.; Chen, G.; Zhang, X.; Lin, D.; Zhou, Y.; Yu, Y.; Liu, W.; Zhang, D. Oncolytic activity of canine distemper virus in canine mammary tubular adenocarcinoma cells. 2019b. *Veterinary and comparative oncology*, 17(2):174-183.

Li, Q.; Kim, Y.S.; An, J.H.; Kwon, J.A.; Han, S.H.; Song, W.J.; Youn, H.Y. Anti-tumor effects of rivoceranib against canine melanoma and mammary gland tumour in vitro and in vivo mouse xenograft models. 2021a. *BMC veterinary research*, 17(1):338.

Li, R.; Wu, H.; Sun, Y.; Zhu, J.; Tang, J.; Kuang, Y.; Li, G. A Novel Canine Mammary Cancer Cell Line: Preliminary Identification and Utilization for Drug Screening Studies. 2021b. *Frontiers in veterinary science*, 8:665906.

Li, W.; Guo, M.; Liu, Y.; Mu, W.; Deng, G.; Li, C.; Qiu, C. Selenium Induces an Anti-tumor Effect Via Inhibiting Intratumoral Angiogenesis in a Mouse Model of Transplanted Canine Mammary Tumor Cells. 2016. *Biological trace element research*, 171(2):371-379.

Liao, A.T.; Chien, M.B.; Shenoy, N.; Mendel, D.B.; McMahon, G.; Cherrington, J.M.; London, C.A. Inhibition of constitutively active forms of mutant kit by multitargeted indolinone tyrosine kinase inhibitors. 2002. *Blood*, 100(2):585-593.

Lim, B.; Woodward, W.A.; Wang, X.; Reuben, J.M.; Ueno, N.T. Inflammatory breast cancer biology: the tumour microenvironment is key. 2018. *Nature reviews. Cancer*, 18(8):485-499.

Lim, H.Y.; Seung, B.J.; Cho, S.H.; Kim, S.H.; Bae, M.K.; Sur, J.H. Canine mammary cancer in overweight or obese female dogs is associated with intratumoral microvessel density and macrophage counts. 2022. *Veterinary pathology*, 59(1):39-45.

Lin, J.; Zhu, Z.; Xiao, H.; Wakefield, M.R.; Ding, V.A.; Bai, Q.; Fang, Y. The role of IL-7 in Immunity and Cancer. 2017. *Anticancer research*, 37(3):963-967.

Lin, T.; Gong, L. Inhibition of lymphangiogenesis in vitro and in vivo by the multikinase inhibitor nintedanib. 2017. *Drug design, development and therapy*, 11:1147-1158.

Liptak, J.M.; Forrest, L.J. Soft Tissue Sarcomas. In: Withrow S.J.; Vail D.M., Page R.L. (eds). *Withrow & MacEwen's Small Animal Clinical Oncology*. 2013. 5th Edtn. Pp 356-380. Elsevier, St. Louis, MO, USA.

Lisiecka, U.; Kostro, K.; Dudek, K.; Brodzki, A.; Czop, M. Evaluation of T regulatory lymphocytes and serum concentration of selected cytokines in dogs with perianal tumors. 2019. *Veterinary immunology and immunopathology*, 207:10-17.

Lisiecka, U.; Brodzki, P.; Śmiech, A.; Kocki, J.; Czop, M.; Adaszek, Ł.; Winiarczyk, S. Comparative Expression Analysis of Innate Immune Markers and Phagocytic Activity in Peripheral Blood of Dogs with Mammary Tumors. 2021. *Animals : an open access journal from MDPI*, 11(8).

Litterine-Kaufman, J.; Casale, S.A.; Mouser, P.J. Prevalence of malignancy in masses from the mammary gland region of dogs with single or multiple masses. 2019. *Journal of the American Veterinary Medical Association*, 255(7):817-820.

Liu, L.; Lomonossoff, G. Agroinfection as a rapid method for propagating Cowpea mosaic virus-based constructs. 2002. *Journal of virological methods*, 105(2):343-348.

Liu, M.; Sun, Q.; Wang, J.; Wei, F.; Yang, L.; Ren, X. A new perspective: Exploring future therapeutic strategies for cancer by understanding the dual role of B lymphocytes in tumor immunity. 2019. *International journal of cancer*, 144(12):2909-2917.

Liudahl, S.M.; Coussens, L.M. To Help or To Harm: Dynamic Roles of CD4+ T Helper Cells in Solid Tumor Microenvironments. In: Hayat M.A. (ed). *Immunology*. 2018. 1st Edtn. Pp 97-116. Academic Press, Cambridge, MA, USA.

Lizotte, P.H.; Wen, A.M.; Sheen, M.R.; Fields, J.; Rojanasopondist, P.; Steinmetz, N.F.; Fiering, S. In situ vaccination with cowpea mosaic virus nanoparticles suppresses metastatic cancer. 2016. *Nature nanotechnology*, 11(3):295-303.

London, C.; Mathie, T.; Stingle, N.; Clifford, C.; Haney, S.; Klein, M.K.; Beaver, L.; Vickery, K.; Vail, D.M.; Hershey, B., *et al.* Preliminary evidence for biologic activity of toceranib phosphate (Palladia((R))) in solid tumours. 2012. *Veterinary and comparative oncology*, 10(3):194-205.

London, C.A. Kinase dysfunction and kinase inhibitors. 2013. *Veterinary dermatology*, 24(1):181-187.e139-140.

London, C.A. Small molecule inhibitors in veterinary oncology practice. 2014. *The Veterinary clinics of North America. Small animal practice*, 44(5):893-908.

London, C.A. Molecular/ Targeted Therapy of Cancer. Section B: Signal transduction and cancer. In: Vail D.M.; Thamm D.H., Liptak J.M. (eds). *Withrow and MacEwen´s Small Animal Clinical Oncology*. 2020. 6th Edtn. Pp 257-263. Elsevier, St. Louis, MO, USA.

London, C.A.; Hannah, A.L.; Zadovoskaya, R.; Chien, M.B.; Kollias-Baker, C.; Rosenberg, M.; Downing, S.; Post, G.; Boucher, J.; Shenoy, N., *et al.* Phase I dose-escalating study of SU11654, a small molecule receptor tyrosine kinase inhibitor, in dogs with spontaneous malignancies. 2003. *Clinical cancer research : an official journal of the American Association for Cancer Research*, 9(7):2755-2768.

London, C.A.; Malpas, P.B.; Wood-Follis, S.L.; Boucher, J.F.; Rusk, A.W.; Rosenberg, M.P.; Henry, C.J.; Mitchener, K.L.; Klein, M.K.; Hintermeister, J.G., *et al.* Multi-center, placebo-controlled, double-blind, randomized study of oral toceranib phosphate (SU11654), a receptor tyrosine kinase inhibitor, for the treatment of dogs with recurrent (either local or distant) mast cell tumor following surgical excision. 2009. *Clinical cancer research : an official journal of the American Association for Cancer Research*, 15(11):3856-3865.

London, C.A.; Gardner, H.L.; Mathie, T.; Stingle, N.; Portela, R.; Pennell, M.L.; Clifford, C.A.; Rosenberg, M.P.; Vail, D.M.; Williams, L.E., *et al.* Impact of Toceranib/Piroxicam/Cyclophosphamide Maintenance Therapy on Outcome of Dogs with Appendicular Osteosarcoma following Amputation and Carboplatin Chemotherapy: A Multi-Institutional Study. 2015. *PloS one*, 10(4):e0124889.

Lugano, R.; Ramachandran, M.; Dimberg, A. Tumor angiogenesis: causes, consequences, challenges and opportunities. 2020. *Cellular and molecular life sciences : CMLS*, 77(9):1745-1770.

Luo, N.; Balko, J.M. Role of JAK-STAT Pathway in Cancer Signaling. In: Badve S., Kumar G.L. (eds). *Predictive Biomarkers in Oncology: Applications in Precision Medicine*. 2019. 1st Edtn. Pp 311-319. Springer International Publishing, Cham, Switzerland.

Lyden, D.; Hattori, K.; Dias, S.; Costa, C.; Blaikie, P.; Butros, L.; Chadburn, A.; Heissig, B.; Marks, W.; Witte, L., *et al.* Impaired recruitment of bone-marrow-derived endothelial and hematopoietic precursor cells blocks tumor angiogenesis and growth. 2001. *Nature medicine,* 7(11):1194-1201.

Lynch, S.; Savary-Bataille, K.; Leeuw, B.; Argyle, D.J. Development of a questionnaire assessing health-related quality-of-life in dogs and cats with cancer. 2011. *Veterinary and comparative oncology,* 9(3):172-182.

Ma, Y.; Zhang, J.; Chen, X. Lymphocyte-to-Monocyte Ratio is Associated with the Poor Prognosis of Breast Cancer Patients Receiving Neoadjuvant Chemotherapy. 2021. *Cancer management and research,* 13:1571-1580.

MacEwen, E.G.; Harvey, H.J.; Patnaik, A.K.; Mooney, S.; Hayes, A.; Kurzman, I.; Hardy, W.D., Jr. Evaluation of effects of levamisole and surgery on canine mammary cancer. 1985. *Journal of biological response modifiers,* 4(4):418-426.

Macfarlane, L.; Morris, J.; Pratschke, K.; Mellor, D.; Scase, T.; Macfarlane, M.; McLauchlan, G. Diagnostic value of neutrophil-lymphocyte and albumin-globulin ratios in canine soft tissue sarcoma. 2016a. *The Journal of small animal practice,* 57(3):135-141.

Macfarlane, M.J.; Macfarlane, L.L.; Scase, T.; Parkin, T.; Morris, J.S. Use of neutrophil to lymphocyte ratio for predicting histopathological grade of canine mast cell tumours. 2016b. *The Veterinary record,* 179(19):491.

Machado, M.C.; da Costa-Neto, J.M.; Portela, R.D.; D'Assis, M.; Martins-Filho, O.A.; Barrouin-Melo, S.M.; Borges, N.F.; Silva, F.L.; Estrela-Lima, A. The effect of naltrexone as a carboplatin chemotherapy-associated drug on the immune response, quality of life and survival of dogs with mammary carcinoma. 2018. *PloS one,* 13(10):e0204830.

Machado, V.S.; Crivellenti, L.Z.; Bottari, N.B.; Tonin, A.A.; Pelinson, L.P.; Borin-Crivellenti, S.; Santana, A.E.; Torbitz, V.D.; Moresco, R.N.; Duarte, T., *et al.* Oxidative stress and inflammatory response biomarkers in dogs with mammary carcinoma. 2015. *Pathology, research and practice,* 211(9):677-681.

Mackey, J.B.G.; Coffelt, S.B.; Carlin, L.M. Neutrophil Maturity in Cancer. 2019. *Frontiers in immunology,* 10:1912.

MacPhail, C.M. Surgery of the Reproductive and Genital Systems. In: Fossum T.W.; Dewey C.W.; Horn C.V.; Johnson A.L.; MacPhail C.M.; Radlinsky M.G.; Schulz K.S., Willard M.D. (eds). *Small Animal Surgery*. 2013. 4th Edtn. Pp 809-815. Elsevier, St. Louis, MO, USA.

MacVean, D.W.; Monlux, A.W.; Anderson, P.S., Jr.; Silberg, S.L.; Roszel, J.F. Frequency of canine and feline tumors in a defined population. 1978. *Veterinary pathology,* 15(6):700-715.

Maeda, S.; Nakazawa, M.; Uchida, M.; Yoshitake, R.; Nakagawa, T.; Nishimura, R.; Miyamoto, R.; Bonkobara, M.; Yonezawa, T.; Momoi, Y. Foxp3(+) Regulatory T Cells Associated With CCL17/CCR4 Expression in Carcinomas of Dogs. 2020. *Veterinary pathology,* 57(4):497-506.

Maekawa, N.; Konnai, S.; Ikebuchi, R.; Okagawa, T.; Adachi, M.; Takagi, S.; Kagawa, Y.; Nakajima, C.; Suzuki, Y.; Murata, S., *et al.* Expression of PD-L1 on canine tumor cells and enhancement of IFN-gamma production from tumor-infiltrating cells by PD-L1 blockade. 2014. *PloS one,* 9(6):e98415.

Maekawa, N.; Konnai, S.; Nishimura, M.; Kagawa, Y.; Takagi, S.; Hosoya, K.; Ohta, H.; Kim, S.; Okagawa, T.; Izumi, Y., *et al.* PD-L1 immunohistochemistry for canine cancers and clinical benefit of anti-PD-L1 antibody in dogs with pulmonary metastatic oral malignant melanoma. 2021. *NPJ precision oncology,* 5(1):10.

Mainenti, M.; Rasotto, R.; Carnier, P.; Zappulli, V. Oestrogen and progesterone receptor expression in subtypes of canine mammary tumours in intact and ovariectomised dogs. 2014. *Veterinary journal (London, England : 1997)*, 202(1):62-68.

Mao, C.; Beiss, V.; Fields, J.; Steinmetz, N.F.; Fiering, S. Cowpea mosaic virus stimulates antitumor immunity through recognition by multiple MYD88-dependent toll-like receptors. 2021. *Biomaterials*, 275:120914.

Marabelle, A.; Andtbacka, R.; Harrington, K.; Melero, I.; Leidner, R.; de Baere, T.; Robert, C.; Ascierto, P.A.; Baurain, J.F.; Imperiale, M., *et al.* Starting the fight in the tumor: expert recommendations for the development of human intratumoral immunotherapy (HIT-IT). 2018. *Annals of oncology : official journal of the European Society for Medical Oncology*, 29(11):2163-2174.

Marchetti, V.; Giorgi, M.; Fioravanti, A.; Finotello, R.; Citi, S.; Canu, B.; Orlandi, P.; Di Desidero, T.; Danesi, R.; Bocci, G. First-line metronomic chemotherapy in a metastatic model of spontaneous canine tumours: a pilot study. 2012. *Investigational new drugs*, 30(4):1725-1730.

Marçola, M.; Rodrigues, C.E. Endothelial progenitor cells in tumor angiogenesis: another brick in the wall. 2015. *Stem cells international*, 2015:832649.

Marconato, L.; Lorenzo, R.M.; Abramo, F.; Ratto, A.; Zini, E. Adjuvant gemcitabine after surgical removal of aggressive malignant mammary tumours in dogs. 2008. *Veterinary and comparative oncology*, 6(2):90-101.

Marconato, L.; Sabattini, S.; Marisi, G.; Rossi, F.; Leone, V.F.; Casadei-Gardini, A. Sorafenib for the Treatment of Unresectable Hepatocellular Carcinoma: Preliminary Toxicity and Activity Data in Dogs. 2020. *Cancers*, 12(5):1272.

Marconato, L.; Facchinetti, A.; Zanardello, C.; Rossi, E.; Vidotto, R.; Capello, K.; Melchiotti, E.; Laganga, P.; Zamarchi, R.; Vascellari, M. Detection and Prognostic Relevance of Circulating and Disseminated Tumour Cell in Dogs with Metastatic Mammary Carcinoma: A Pilot Study. 2019a. *Cancers*, 11(2):163.

Marconato, L.; Romanelli, G.; Stefanello, D.; Giacoboni, C.; Bonfanti, U.; Bettini, G.; Finotello, R.; Verganti, S.; Valenti, P.; Ciaramella, L., *et al.* Prognostic factors for dogs with mammary inflammatory carcinoma: 43 cases (2003-2008). 2009. *Journal of the American Veterinary Medical Association*, 235(8):967-972.

Marconato, L.; Chalfon, C.; Finotello, R.; Polton, G.; Vasconi, M.E.; Annoni, M.; Stefanello, D.; Mesto, P.; Capitani, O.; Agnoli, C., *et al.* Adjuvant anthracycline-based vs metronomic chemotherapy vs no medical treatment for dogs with metastatic splenic hemangiosarcoma: A multi-institutional retrospective study of the Italian Society of Veterinary Oncology. 2019b. *Veterinary and comparative oncology*, 17(4):537-544.

Martín-Ruiz, A.; Peña, L.; González-Gil, A.; Díez-Córdova, L.T.; Cáceres, S.; Illera, J.C. Effects of indole-3-carbinol on steroid hormone profile and tumor progression in a mice model of canine inflammatory mammarycancer. 2018. *BMC cancer*, 18(1):626.

Martins, G.R.; Gelaleti, G.B.; Moschetta, M.G.; Maschio-Signorini, L.B.; Zuccari, D.A. Proinflammatory and Anti-Inflammatory Cytokines Mediated by NF-kappaB Factor as Prognostic Markers in Mammary Tumors. 2016. *Mediators of inflammation*, 2016:9512743.

Matsuyama, A.; Woods, J.P.; Mutsaers, A.J. Evaluation of toxicity of a chronic alternate day metronomic cyclophosphamide chemotherapy protocol in dogs with naturally occurring cancer. 2017a. *The Canadian veterinary journal = La revue veterinaire canadienne*, 58(1):51-55.

Matsuyama, A.; Poirier, V.J.; Mantovani, F.; Foster, R.A.; Mutsaers, A.J. Adjuvant Doxorubicin with or without Metronomic Cyclophosphamide for Canine Splenic Hemangiosarcoma. 2017b. *Journal of the American Animal Hospital Association*, 53(6):304-312.

Matsuyama, A.; Schott, C.R.; Wood, G.A.; Richardson, D.; Woods, J.P.; Mutsaers, A.J. Evaluation of metronomic cyclophosphamide chemotherapy as maintenance treatment for dogs with appendicular osteosarcoma following limb amputation and carboplatin chemotherapy. 2018. *Journal of the American Veterinary Medical Association,* 252(11):1377-1383.

McAuliffe, P.F.; Evans, K.W.; Akcakanat, A.; Chen, K.; Zheng, X.; Zhao, H.; Eterovic, A.K.; Sangai, T.; Holder, A.M.; Sharma, C., *et al.* Ability to Generate Patient-Derived Breast Cancer Xenografts Is Enhanced in Chemoresistant Disease and Predicts Poor Patient Outcomes. 2015. *PloS one,* 10(9):e0136851.

Melo, S.R.; Januário, E.V.; Zanuto, E.; Miranda, B.C.; Macedo, T.R.; Cogliati, B.; Matera, J.M. Immunohistochemical Expression of Vascular Endothelial Growth Factor as a Prognostic Marker for Canine Mast Cell Tumors. 2021. *Topics in companion animal medicine,* 42:100506.

Merlo, D.F.; Rossi, L.; Pellegrino, C.; Ceppi, M.; Cardellino, U.; Capurro, C.; Ratto, A.; Sambucco, P.L.; Sestito, V.; Tanara, G., *et al.* Cancer incidence in pet dogs: findings of the Animal Tumor Registry of Genoa, Italy. 2008. *Journal of veterinary internal medicine,* 22(4):976-984.

Meshcheriakova, Y.; Durrant, A.; Hesketh, E.L.; Ranson, N.A.; Lomonossoff, G.P. Combining high-resolution cryo-electron microscopy and mutagenesis to develop cowpea mosaic virus for bionanotechnology. 2017. *Biochemical Society transactions,* 45(6):1263-1269.

Messinger, J.S.; Windham, W.R.; Ward, C.R. Ionized hypercalcemia in dogs: a retrospective study of 109 cases (1998-2003). 2009. *Journal of veterinary internal medicine,* 23(3):514-519.

Michalowska, M.; Winiarczyk, S.; Adaszek, L.; Lopuszynski, W.; Gradzki, Z.; Salmons, B.; Gunzburg, W.H. Phase I/II clinical trial of encapsulated, cytochrome P450 expressing cells as local activators of cyclophosphamide to treat spontaneous canine tumours. 2014. *PloS one,* 9(7):e102061.

Millanta, F.; Citi, S.; Della Santa, D.; Porciani, M.; Poli, A. COX-2 expression in canine and feline invasive mammary carcinomas: correlation with clinicopathological features and prognostic molecular markers. 2006a. *Breast cancer research and treatment,* 98(1):115-120.

Millanta, F.; Caneschi, V.; Ressel, L.; Citi, S.; Poli, A. Expression of vascular endothelial growth factor in canine inflammatory and non-inflammatory mammary carcinoma. 2010. *Journal of comparative pathology,* 142(1):36-42.

Millanta, F.; Calandrella, M.; Bari, G.; Niccolini, M.; Vannozzi, I.; Poli, A. Comparison of steroid receptor expression in normal, dysplastic, and neoplastic canine and feline mammary tissues. 2005. *Research in veterinary science,* 79(3):225-232.

Millanta, F.; Silvestri, G.; Vaselli, C.; Citi, S.; Pisani, G.; Lorenzi, D.; Poli, A. The role of vascular endothelial growth factor and its receptor Flk-1/KDR in promoting tumour angiogenesis in feline and canine mammary carcinomas: a preliminary study of autocrine and paracrine loops. 2006b. *Research in veterinary science,* 81(3):350-357.

Misdorp, W. Canine mammary tumours: protective effect of late ovariectomy and stimulating effect of progestins. 1988. *The Veterinary quarterly,* 10(1):26-33.

Misdorp, W.; Hart, A.A. Prognostic factors in canine mammary cancer. 1976. *Journal of the National Cancer Institute,* 56(4):779-786.

Misdorp, W.; Else, R.W.; Hellmen, E.; Lipscomb, T.P. *Histological Classification of Mammary Tumors of the Dog and the Cat*. 1999. Armed Forces Institute of Pathology in cooperation with the American Registry of Pathology and the World Health Organization Collaborating Center for Worldwide Reference on Comparative Oncology, Washington, D.C., USA.

Mishalian, I.; Granot, Z.; Fridlender, Z.G. The diversity of circulating neutrophils in cancer. 2017. *Immunobiology,* 222(1):82-88.

Mitchell, L.; Thamm, D.H.; Biller, B.J. Clinical and immunomodulatory effects of toceranib combined with low-dose cyclophosphamide in dogs with cancer. 2012. *Journal of veterinary internal medicine*, 26(2):355-362.

Modiano, J.F.; Kim, J.H. The Etiology of Cancer. Section A: The Genetic Basis of Cancer. In: Vail D.M.; Thamm D.H., Liptak J.M. (eds). *Withrow and MacEwen´s Small Animal Clinical Oncology*. 2020. 6th Edtn. Pp 1-13. Elsevier, St. Louis, MO, USA.

Moe, L. Population-based incidence of mammary tumours in some dog breeds. 2001. *Journal of reproduction and fertility. Supplement*, 57:439-443.

Mohammed, S.I.; Khan, K.N.; Sellers, R.S.; Hayek, M.G.; DeNicola, D.B.; Wu, L.; Bonney, P.L.; Knapp, D.W. Expression of cyclooxygenase-1 and 2 in naturally-occurring canine cancer. 2004. *Prostaglandins, leukotrienes, and essential fatty acids*, 70(5):479-483.

Mohsen, M.O.; Speiser, D.E.; Knuth, A.; Bachmann, M.F. Virus-like particles for vaccination against cancer. 2020. *Wiley interdisciplinary reviews. Nanomedicine and nanobiotechnology*, 12(1):e1579.

Montague, N.P.; Thuenemann, E.C.; Saxena, P.; Saunders, K.; Lenzi, P.; Lomonossoff, G.P. Recent advances of cowpea mosaic virus-based particle technology. 2011. *Human vaccines*, 7(3):383-390.

Monteiro-Steagall, B.P.; Steagall, P.V.; Lascelles, B.D. Systematic review of nonsteroidal anti-inflammatory drug-induced adverse effects in dogs. 2013. *Journal of veterinary internal medicine*, 27(5):1011-1019.

Monteiro, L.N.; Rodrigues, M.A.; Gomes, D.A.; Salgado, B.S.; Cassali, G.D. Tumour-associated macrophages: Relation with progression and invasiveness, and assessment of M1/M2 macrophages in canine mammary tumours. 2018. *Veterinary journal (London, England : 1997)*, 234:119-125.

Morandi, A.; Barbetti, V.; Riverso, M.; Dello Sbarba, P.; Rovida, E. The colony-stimulating factor-1 (CSF-1) receptor sustains ERK1/2 activation and proliferation in breast cancer cell lines. 2011. *PloS one*, 6(11):e27450.

Morini, M.; Bettini, G.; Preziosi, R.; Mandrioli, L. C-kit gene product (CD117) immunoreactivity in canine and feline paraffin sections. 2004. *The journal of histochemistry and cytochemistry : official journal of the Histochemistry Society*, 52(5):705-708.

Morris, J.S.; Dobson, J.M.; Bostock, D.E. Use of tamoxifen in the control of canine mammary neoplasia. 1993. *The Veterinary record*, 133(22):539-542.

Morris, J.S.; Nixon, C.; King, O.J.; Morgan, I.M.; Philbey, A.W. Expression of TopBP1 in canine mammary neoplasia in relation to histological type, Ki67, ERalpha and p53. 2009. *Veterinary journal (London, England : 1997)*, 179(3):422-429.

Moschetta-Pinheiro, M.G.; Colombo, J.; de Souza Tuckumantel, M.; Rebolho, G.K.; de Campos Zuccari, D.A.P. Treatment of Triple Negative Cell Lines with Olaparib to Block DNA Repair. 2022. *Anti-cancer agents in medicinal chemistry*, 22(10):2036-2045.

Moschetta-Pinheiro, M.G.; Colombo, J.; Godoy, B.L.V.; Balan, J.F.; Nascimento, B.C.; Zuccari, D.A.P.C. Modulation of Epithelial Mesenchymal Transition after AGTR-1 Gene Edition by Crispr/Cas9 and Losartan Treatment in Mammary Tumor Cell Line: A Comparative Study between Human and Canine Species. 2021. *Life (Basel, Switzerland)*, 11(12).

Moschetta, M.G.; Maschio, L.B.; Jardim-Perassi, B.V.; Gelaleti, G.B.; Lopes, J.R.; Leonel, C.; Gonçalves Ndo, N.; Ferreira, L.C.; Martins, G.R.; Borin, T.F., *et al.* Prognostic value of vascular endothelial growth factor and hypoxia-inducible factor 1α in canine malignant mammary tumors. 2015. *Oncology reports*, 33(5):2345-2353.

Moschetta, M.G.; Leonel, C.; Maschio-Signorini, L.B.; Borin, T.F.; Gelaleti, G.B.; Jardim-Perassi, B.V.; Ferreira, L.C.; Sonehara, N.M.; Carvalho, L.G.S.; Hellmén, E., *et al.* Evaluation of Angiogenesis Process after Metformin and LY294002 Treatment in Mammary Tumor. 2019. *Anti-cancer agents in medicinal chemistry,* 19(5):655-666.

Mullin, C.; Clifford, C.A. Miscellaneous Tumors. Section A: Hemangiosarcoma. In: Vail D.M.; Thamm D.H., Liptak J.M. (eds). *Withrow and MacEwen´s Small Animal Clinical Oncology*. 2020. 6th Edtn. Pp 773-778. Elsevier, St. Louis, MO, USA.

Munson, L.; Moresco, A. Comparative pathology of mammary gland cancers in domestic and wild animals. 2007. *Breast disease,* 28:7-21.

Murray, A.A.; Wang, C.; Fiering, S.; Steinmetz, N.F. In Situ Vaccination with Cowpea vs Tobacco Mosaic Virus against Melanoma. 2018. *Molecular pharmaceutics,* 15(9):3700-3716.

Mutsaers, A.J.; Biller, B. Molecular/ Targeted Therapy of Cancer. Section C: Antiangiogenic and metronomic therapy. In: Vail D.M.; Thamm D.H., Liptak J.M. (eds). *Withrow and MacEwen´s Small Animal Clinical Oncology*. 2020. 6th Edtn. Pp 263-268. Elsevier, St. Louis, MO, USA.

Mutsaers, A.J.; Mohammed, S.I.; DeNicola, D.B.; Snyder, P.W.; Glickman, N.W.; Bennett, P.F.; de Gortari, A.E.; Bonney, P.L.; Knapp, D.W. Pretreatment tumor prostaglandin E2 concentration and cyclooxygenase-2 expression are not associated with the response of canine naturally occurring invasive urinary bladder cancer to cyclooxygenase inhibitor therapy. 2005. *Prostaglandins, leukotrienes, and essential fatty acids,* 72(3):181-186.

Nagy, J.A.; Chang, S.H.; Shih, S.C.; Dvorak, A.M.; Dvorak, H.F. Heterogeneity of the tumor vasculature. 2010. *Semin Thromb Hemost,* 36(3):321-331.

Nguyen, F.; Peña, L.; Ibisch, C.; Loussouarn, D.; Gama, A.; Rieder, N.; Belousov, A.; Campone, M.; Abadie, J. Canine invasive mammary carcinomas as models of human breast cancer. Part 1: natural history and prognostic factors. 2018. *Breast cancer research and treatment,* 167(3):635-648.

Nguyen, S.M.; Thamm, D.H.; Vail, D.M.; London, C.A. Response evaluation criteria for solid tumours in dogs (v1.0): a Veterinary Cooperative Oncology Group (VCOG) consensus document. 2015. *Veterinary and comparative oncology,* 13(3):176-183.

Nicchio, B.O.; Barrouin-Melo, S.M.; Machado, M.C.; Vieira-Filho, C.H.; Santos, F.L.; Martins-Filho, E.F.; Barbosa, V.F.; Barral, T.D.; Portela, R.W.; Damasceno, K.A., *et al.* Hyperresistinemia in Obese Female Dogs With Mammary Carcinoma in Benign-Mixed Tumors and Its Correlation With Tumor Aggressiveness and Survival. 2020. *Frontiers in veterinary science,* 7:509.

Nicolini, A.; Carpi, A.; Rossi, G. Cytokines in breast cancer. 2006. *Cytokine Growth Factor Rev,* 17(5):325-337.

Nieto, A.; Peña, L.; Pérez-Alenza, M.D.; Sánchez, M.A.; Flores, J.M.; Castaño, M. Immunohistologic detection of estrogen receptor alpha in canine mammary tumors: clinical and pathologic associations and prognostic significance. 2000. *Veterinary pathology,* 37(3):239-247.

Nolan, M.W.; Dobson, J.M. The future of radiotherapy in small animals - should the fractions be coarse or fine? 2018. *The Journal of small animal practice,* 59(9):521-530.

Nolan, M.W.; Gieger, T.L. Update in Veterinary Radiation Oncology: Focus on Stereotactic Radiation Therapy. 2019. *The Veterinary clinics of North America. Small animal practice,* 49(5):933-947.

Nolan, M.W.; Kent, M.S.; Boss, M.K. Emerging Translational Opportunities in Comparative Oncology With Companion Canine Cancers: Radiation Oncology. 2019. *Frontiers in oncology,* 9:1291.

Nyman, H.T.; Nielsen, O.L.; McEvoy, F.J.; Lee, M.H.; Martinussen, T.; Hellmén, E.; Kristensen, A.T. Comparison of B-mode and Doppler ultrasonographic findings with histologic features of benign and malignant mammary tumors in dogs. 2006. *American journal of veterinary research*, 67(6):985-991.

O'Neill, K.; Guth, A.; Biller, B.; Elmslie, R.; Dow, S. Changes in regulatory T cells in dogs with cancer and associations with tumor type. 2009. *Journal of veterinary internal medicine*, 23(4):875-881.

Ochoa, W.F.; Chatterji, A.; Lin, T.; Johnson, J.E. Generation and structural analysis of reactive empty particles derived from an icosahedral virus. 2006. *Chemistry & biology*, 13(7):771-778.

Ogilvie, G.K.; Reynolds, H.A.; Richardson, R.C.; Withrow, S.J.; Norris, A.M.; Henderson, R.A.; Klausner, J.S.; Fowler, J.D.; McCaw, D. Phase II evaluation of doxorubicin for treatment of various canine neoplasms. 1989. *Journal of the American Veterinary Medical Association*, 195(11):1580-1583.

Oh, S.Y.; Ryu, H.H.; Yoo, D.Y.; Hwang, I.K.; Kweon, O.K.; Kim, W.H. Evaluation of FOXP3 expression in canine mammary gland tumours. 2014. *Veterinary and comparative oncology*, 12(1):20-28.

Olsen, J.A.; Thomson, M.; O'Connell, K.; Wyatt, K. Combination vinblastine, prednisolone and toceranib phosphate for treatment of grade II and III mast cell tumours in dogs. 2018. *Veterinary medicine and science*, 4(3):237-251.

Ostrander, E.A.; Dreger, D.L.; Evans, J.M. Canine Cancer Genomics: Lessons for Canine and Human Health. 2019. *Annual review of animal biosciences*, 7:449-472.

Otoni, C.C.; Rahal, S.C.; Vulcano, L.C.; Ribeiro, S.M.; Hette, K.; Giordano, T.; Doiche, D.P.; Amorim, R.L. Survey radiography and computerized tomography imaging of the thorax in female dogs with mammary tumors. 2010. *Acta veterinaria Scandinavica*, 52(1):20.

Otrock, Z.K.; Mahfouz, R.A.; Makarem, J.A.; Shamseddine, A.I. Understanding the biology of angiogenesis: review of the most important molecular mechanisms. 2007. *Blood cells, molecules & diseases*, 39(2):212-220.

Owen, L.N. *TNM Classification of Tumours in Domestic Animals*. 1980. 1st Edtn. World Health Organization, Geneva, Switzerland.

Pan, X.; Tsimbas, K.; Kurzman, I.D.; Vail, D.M. Safety evaluation of combination CCNU and continuous toceranib phosphate (Palladia((R))) in tumour-bearing dogs: a phase I dose-finding study. 2016. *Veterinary and comparative oncology*, 14(2):202-209.

Pang, L.Y.; Argyle, D.J. Veterinary oncology: Biology, big data and precision medicine. 2016. *Veterinary journal (London, England : 1997)*, 213:38-45.

Pang, L.Y.; Hurst, E.A.; Argyle, D.J. Cyclooxygenase-2: A Role in Cancer Stem Cell Survival and Repopulation of Cancer Cells during Therapy. 2016. *Stem cells international*, 2016:2048731.

Panja, K.; Buranapraditkun, S.; Roytrakul, S.; Kovitvadhi, A.; Lertwatcharasarakul, P.; Nakagawa, T.; Limmanont, C.; Jaroensong, T. Scorpion Venom Peptide Effects on Inhibiting Proliferation and Inducing Apoptosis in Canine Mammary Gland Tumor Cell Lines. 2021. *Animals : an open access journal from MDPI*, 11(7).

Pantelyushin, S.; Ranninger, E.; Bettschart-Wolfensberger, R.; Vom Berg, J. OMIP-065: Dog Immunophenotyping and T-Cell Activity Evaluation with a 14-Color Panel. 2020. *Cytometry. Part A : the journal of the International Society for Analytical Cytology*, 97(10):1024-1027.

Pantelyushin, S.; Ranninger, E.; Guerrera, D.; Hutter, G.; Maake, C.; Markkanen, E.; Bettschart-Wolfensberger, R.; Rohrer Bley, C.; Läubli, H.; Vom Berg, J. Cross-Reactivity and Functionality of Approved Human Immune Checkpoint Blockers in Dogs. 2021. *Cancers*, 13(4):785.

Parisi, F.; Tesi, M.; Millanta, F.; Gnocchi, M.; Poli, A. M1 and M2 tumour-associated macrophages subsets in canine malignant mammary tumours: An immunohistochemical study. 2021. *Research in veterinary science*, 136:32-38.

Pastor, N.; Caballé, N.C.; Santella, M.; Ezquerra, L.; Tarazona, R.; Durán, E. Epidemiological study of canine mammary tumors: Age, breed, size and malignancy. 2018. *Austral journal of veterinary sciences*, 50:143-147.

Pastor, N.; Ezquerra, L.J.; Santella, M.; Caballé, N.C.; Tarazona, R.; Durán, M.E. Prognostic significance of immunohistochemical markers and histological classification in malignant canine mammary tumours. 2020. *Veterinary and comparative oncology*, 18(4):753-762.

Patel, R.; Czapar, A.E.; Fiering, S.; Oleinick, N.L.; Steinmetz, N.F. Radiation Therapy Combined with Cowpea Mosaic Virus Nanoparticle in Situ Vaccination Initiates Immune-Mediated Tumor Regression. 2018. *ACS omega*, 3(4):3702-3707.

Patsikas, M.N.; Dessiris, A. The lymph drainage of the mammary glands in the Bitch: a lymphographic study. Part II: The 3rd mammary gland. 1996a. *Anatomia, histologia, embryologia*, 25(2):139-143.

Patsikas, M.N.; Dessiris, A. The lymph drainage of the mammary glands in the bitch: a lymphographic study. Part I: The 1st, 2nd, 4th and 5th mammary glands. 1996b. *Anatomia, histologia, embryologia*, 25(2):131-138.

Patsikas, M.N.; Karayannopoulou, M.; Kaldrymidoy, E.; Papazoglou, L.G.; Papadopoulou, P.L.; Tzegas, S.I.; Tziris, N.E.; Kaitzis, D.G.; Dimitriadis, A.S.; Dessiris, A.K. The lymph drainage of the neoplastic mammary glands in the bitch: a lymphographic study. 2006. *Anatomia, histologia, embryologia*, 35(4):228-234.

Paul, S.; Lal, G. Development and Function of Natural Killer Cells and Its Importance in Cancer Immunotherapy. In: Hayat M.A. (ed). *Immunology*. 2018. Pp 117-140. Academic Press, Cambridge, MA, USA.

Pecile, A.; Groppetti, D.; Ferrari, R.; Grieco, V.; Giudice, C.; Spediacci, C.; Stefanello, D.; Boracchi, P. Solitary and multiple simultaneous malignant epithelial mammary tumours in dogs: An explorative retrospective study. 2021. *Research in veterinary science*, 135:153-161.

Peña, L.; Perez-Alenza, M.D.; Rodriguez-Bertos, A.; Nieto, A. Canine inflammatory mammary carcinoma: histopathology, immunohistochemistry and clinical implications of 21 cases. 2003. *Breast cancer research and treatment*, 78(2):141-148.

Peña, L.; De Andres, P.J.; Clemente, M.; Cuesta, P.; Perez-Alenza, M.D. Prognostic value of histological grading in noninflammatory canine mammary carcinomas in a prospective study with two-year follow-up: relationship with clinical and histological characteristics. 2013. *Veterinary pathology*, 50(1):94-105.

Peña, L.L.; Nieto, A.I.; Perez-Alenza, D.; Cuesta, P.; Castano, M. Immunohistochemical detection of Ki-67 and PCNA in canine mammary tumors: relationship to clinical and pathologic variables. 1998. *Journal of veterinary diagnostic investigation : official publication of the American Association of Veterinary Laboratory Diagnosticians, Inc*, 10(3):237-246.

Pereira, C.T.; Rahal, S.C.; de Carvalho Balieiro, J.C.; Ribeiro, A.A. Lymphatic drainage on healthy and neoplasic mammary glands in female dogs: can it really be altered? 2003. *Anatomia, histologia, embryologia*, 32(5):282-290.

Perez Alenza, D.; Rutteman, G.R.; Peña, L.; Beynen, A.C.; Cuesta, P. Relation between habitual diet and canine mammary tumors in a case-control study. 1998. *Journal of veterinary internal medicine,* 12(3):132-139.

Perez Alenza, M.D.; Tabanera, E.; Peña, L. Inflammatory mammary carcinoma in dogs: 33 cases (1995-1999). 2001. *Journal of the American Veterinary Medical Association,* 219(8):1110-1114.

Perez Alenza, M.D.; Peña, L.; del Castillo, N.; Nieto, A.I. Factors influencing the incidence and prognosis of canine mammary tumours. 2000. *The Journal of small animal practice,* 41(7):287-291.

Pérez Alenza, M.D.; Peña, L.; Nieto, A.I.; Castaño, M. Clinical and pathological prognostic factors in canine mammary tumors. 1997. *Annali dell'Istituto superiore di sanita,* 33(4):581-585.

Petroušková, P.; Hudáková, N.; Maloveská, M.; Humeník, F.; Cizkova, D. Non-Exosomal and Exosome-Derived miRNAs as Promising Biomarkers in Canine Mammary Cancer. 2022. *Life (Basel, Switzerland),* 12(4).

Phelps, J.P.; Dang, N.; Rasochova, L. Inactivation and purification of cowpea mosaic virus-like particles displaying peptide antigens from Bacillus anthracis. 2007. *Journal of virological methods,* 141(2):146-153.

Philibert, J.C.; Snyder, P.W.; Glickman, N.; Glickman, L.T.; Knapp, D.W.; Waters, D.J. Influence of host factors on survival in dogs with malignant mammary gland tumors. 2003. *Journal of veterinary internal medicine,* 17(1):102-106.

Pieczewska, B.; Glińska-Suchocka, K.; Niżański, W.; Dzięcioł, M. Decreased Size of Mammary Tumors Caused by Preoperative Treatment with Aglepristone in Female Domestic Dogs (Canis familiaris) Do Not Influence the Density of the Benign Neoplastic Tissue Measured Using Shear Wave Elastography Technique. 2021. *Animals : an open access journal from MDPI,* 11(2).

Pinho, S.S.; Carvalho, S.; Cabral, J.; Reis, C.A.; Gartner, F. Canine tumors: a spontaneous animal model of human carcinogenesis. 2012. *Translational research : the journal of laboratory and clinical medicine,* 159(3):165-172.

Pio, R.; Ajona, D.; Ortiz-Espinosa, S.; Mantovani, A.; Lambris, J.D. Complementing the Cancer-Immunity Cycle. 2019. *Frontiers in immunology,* 10:774.

Piscoya, S.L.; Hume, K.R.; Balkman, C.E. A retrospective study of proteinuria in dogs receiving toceranib phosphate. 2018. *The Canadian veterinary journal = La revue veterinaire canadienne,* 59(6):611-616.

Plummer, E.M.; Manchester, M. Endocytic uptake pathways utilized by CPMV nanoparticles. 2013. *Molecular pharmaceutics,* 10(1):26-32.

Poirier, V.J.; Hershey, A.E.; Burgess, K.E.; Phillips, B.; Turek, M.M.; Forrest, L.J.; Beaver, L.; Vail, D.M. Efficacy and toxicity of paclitaxel (Taxol) for the treatment of canine malignant tumors. 2004. *Journal of veterinary internal medicine,* 18(2):219-222.

Pollard, J.W. Macrophages define the invasive microenvironment in breast cancer. 2008. *Journal of leukocyte biology,* 84(3):623-630.

Polton, G.; Finotello, R.; Sabattini, S.; Rossi, F.; Laganga, P.; Vasconi, M.E.; Barbanera, A.; Stiborova, K.; Rohrer Bley, C.; Marconato, L. Survival analysis of dogs with advanced primary lung carcinoma treated by metronomic cyclophosphamide, piroxicam and thalidomide. 2018. *Veterinary and comparative oncology,* 16(3):399-408.

Pottier, C.; Fresnais, M.; Gilon, M.; Jérusalem, G.; Longuespée, R.; Sounni, N.E. Tyrosine Kinase Inhibitors in Cancer: Breakthrough and Challenges of Targeted Therapy. 2020. *Cancers,* 12(3):731.

Prado, M.C.M.; Macedo, S.A.L.; Guiraldelli, G.G.; de Faria Lainetti, P.; Leis-Filho, A.F.; Kobayashi, P.E.; Laufer-Amorim, R.; Fonseca-Alves, C.E. Investigation of the Prognostic Significance of Vasculogenic Mimicry and Its Inhibition by Sorafenib in Canine Mammary Gland Tumors. 2019. *Frontiers in oncology*, 9:1445.

Priosoeryanto, B.P.; Rostantinata, R.; Harlina, E.; Nurcholis, W.; Ridho, R.; Sutardi, L.N. In vitro antiproliferation activity of Typhonium flagelliforme leaves ethanol extract and its combination with canine interferons on several tumor-derived cell lines. 2020. *Veterinary world*, 13(5):931-939.

Prizment, A.E.; Vierkant, R.A.; Smyrk, T.C.; Tillmans, L.S.; Nelson, H.H.; Lynch, C.F.; Pengo, T.; Thibodeau, S.N.; Church, T.R.; Cerhan, J.R., *et al.* Cytotoxic T Cells and Granzyme B Associated with Improved Colorectal Cancer Survival in a Prospective Cohort of Older Women. 2017. *Cancer epidemiology, biomarkers & prevention : a publication of the American Association for Cancer Research, cosponsored by the American Society of Preventive Oncology*, 26(4):622-631.

Pryer, N.K.; Lee, L.B.; Zadovaskaya, R.; Yu, X.; Sukbuntherng, J.; Cherrington, J.M.; London, C.A. Proof of target for SU11654: inhibition of KIT phosphorylation in canine mast cell tumors. 2003. *Clinical cancer research : an official journal of the American Association for Cancer Research*, 9(15):5729-5734.

Qiu, C.; Lin, D.D.; Wang, H.H.; Qiao, C.H.; Wang, J.; Zhang, T. Quantification of VEGF-C expression in canine mammary tumours. 2008a. *Aust Vet J*, 86(7):279-282.

Qiu, C.W.; Lin, D.G.; Wang, J.Q.; Li, C.Y.; Deng, G.Z. Expression and significance of PTEN and VEGF in canine mammary gland tumours. 2008b. *Veterinary research communications*, 32(6):463-472.

Queiroga, F.L.; Alves, A.; Pires, I.; Lopes, C. Expression of Cox-1 and Cox-2 in canine mammary tumours. 2007. *Journal of comparative pathology*, 136(2-3):177-185.

Queiroga, F.L.; Pires, I.; Parente, M.; Gregorio, H.; Lopes, C.S. COX-2 over-expression correlates with VEGF and tumour angiogenesis in canine mammary cancer. 2011. *Veterinary journal (London, England : 1997)*, 189(1):77-82.

Queiroga, F.L.; Perez-Alenza, M.D.; Silvan, G.; Peña, L.; Lopes, C.; Illera, J.C. Cox-2 levels in canine mammary tumors, including inflammatory mammary carcinoma: clinicopathological features and prognostic significance. 2005. *Anticancer research*, 25(6b):4269-4275.

Queiroga, F.L.; Perez-Alenza, M.D.; Gonzalez-Gil, A.; Silvan, G.; Peña, L.; Illera, J.C. Quantification of epidermal growth factor receptor (EGFR) in canine mammary tumours by ELISA assay: clinical and prognostic implications. 2017. *Veterinary and comparative oncology*, 15(2):383-390.

Rabelo, A.C.; Borghesi, J.; Carreira, A.C.O.; Hayashi, R.G.; Bessa, F.; Barreto, R.; da Costa, R.P.; Cantanhede Filho, A.J.; Carneiro, F.J.C.; Miglino, M.A. Calotropis procera (Aiton) Dryand (Apocynaceae) as an anti-cancer agent against canine mammary tumor and osteosarcoma cells. 2021. *Research in veterinary science*, 138:79-89.

Radha, G.; Lopus, M. The spontaneous remission of cancer: Current insights and therapeutic significance. 2021. *Translational oncology*, 14(9):101166.

Rae, C.; Koudelka, K.J.; Destito, G.; Estrada, M.N.; Gonzalez, M.J.; Manchester, M. Chemical addressability of ultraviolet-inactivated viral nanoparticles (VNPs). 2008. *PloS one*, 3(10):e3315.

Rae, C.S.; Khor, I.W.; Wang, Q.; Destito, G.; Gonzalez, M.J.; Singh, P.; Thomas, D.M.; Estrada, M.N.; Powell, E.; Finn, M.G., *et al.* Systemic trafficking of plant virus nanoparticles in mice via the oral route. 2005. *Virology*, 343(2):224-235.

Ramirez, D.A.; Collins, K.P.; Aradi, A.E.; Conger, K.A.; Gustafson, D.L. Kinetics of Cyclophosphamide Metabolism in Humans, Dogs, Cats, and Mice and Relationship to Cytotoxic Activity and Pharmacokinetics. 2019. *Drug metabolism and disposition: the biological fate of chemicals*, 47(3):257-268.

Raposo-Ferreira, T.; Varallo, G.; Calazans, S.; Jark, P.; Salvador, R.; Tinucci-Costa, M.; Nardi, A.; Cassali, G.; Amorim, R. Paraneoplastic Hypercalcemia Secondary to Canine Mammary Tumors. 2018. *Acta Scientiae Veterinariae*, 44:7.

Raposo-Ferreira, T.M.; Salvador, R.C.; Terra, E.M.; Ferreira, J.H.; Vechetti-Junior, I.J.; Tinucci-Costa, M.; Rogatto, S.R.; Laufer-Amorim, R. Evaluation of vascular endothelial growth factor gene and protein expression in canine metastatic mammary carcinomas. 2016. *Microscopy research and technique*, 79(11):1097-1104.

Raposo, T.; Gregório, H.; Pires, I.; Prada, J.; Queiroga, F.L. Prognostic value of tumour-associated macrophages in canine mammary tumours. 2014. *Veterinary and comparative oncology*, 12(1):10-19.

Raposo, T.P.; Pires, I.; Prada, J.; Queiroga, F.L.; Argyle, D.J. Exploring new biomarkers in the tumour microenvironment of canine inflammatory mammary tumours. 2017a. *Veterinary and comparative oncology*, 15(2):655-666.

Raposo, T.P.; Pires, I.; Carvalho, M.I.; Prada, J.; Argyle, D.J.; Queiroga, F.L. Tumour-associated macrophages are associated with vascular endothelial growth factor expression in canine mammary tumours. 2015. *Veterinary and comparative oncology*, 13(4):464-474.

Raposo, T.P.; Beirão, B.C.; Pires, I.; Prada, J.; Brilhante, P.; Argyle, D.J.; Queiroga, F.L. Immunohistochemical Expression of CCR2, CSF1R and MMP9 in Canine Inflammatory Mammary Carcinomas. 2016. *Anticancer research*, 36(4):1805-1813.

Raposo, T.P.; Arias-Pulido, H.; Chaher, N.; Fiering, S.N.; Argyle, D.J.; Prada, J.; Pires, I.; Queiroga, F.L. Comparative aspects of canine and human inflammatory breast cancer. 2017b. *Seminars in oncology*, 44(4):288-300.

Rasmussen, R.M.; Kurzman, I.D.; Biller, B.J.; Guth, A.; Vail, D.M. Phase I lead-in and subsequent randomized trial assessing safety and modulation of regulatory T cell numbers following a maximally tolerated dose doxorubicin and metronomic dose cyclophosphamide combination chemotherapy protocol in tumour-bearing dogs. 2017. *Veterinary and comparative oncology*, 15(2):421-430.

Rasotto, R.; Berlato, D.; Goldschmidt, M.H.; Zappulli, V. Prognostic Significance of Canine Mammary Tumor Histologic Subtypes: An Observational Cohort Study of 229 Cases. 2017. *Veterinary pathology*, 54(4):571-578.

Restucci, B.; De Vico, G.; Maiolino, P. Evaluation of angiogenesis in canine mammary tumors by quantitative platelet endothelial cell adhesion molecule immunohistochemistry. 2000. *Veterinary pathology*, 37(4):297-301.

Restucci, B.; Papparella, S.; Maiolino, P.; De Vico, G. Expression of vascular endothelial growth factor in canine mammary tumors. 2002. *Veterinary pathology*, 39(4):488-493.

Restucci, B.; Borzacchiello, G.; Maiolino, P.; Martano, M.; Paciello, O.; Papparella, S. Expression of vascular endothelial growth factor receptor Flk-1 in canine mammary tumours. 2004. *Journal of comparative pathology*, 130(2-3):99-104.

Riesco-Martinez, M.; Parra, K.; Saluja, R.; Francia, G.; Emmenegger, U. Resistance to metronomic chemotherapy and ways to overcome it. 2017. *Cancer letters*, 400:311-318.

Rivera, P.; von Euler, H. Molecular biological aspects on canine and human mammary tumors. 2011. *Veterinary pathology*, 48(1):132-146.

Robat, C.; London, C.; Bunting, L.; McCartan, L.; Stingle, N.; Selting, K.; Kurzman, I.; Vail, D.M. Safety evaluation of combination vinblastine and toceranib phosphate (Palladia(R)) in dogs: a phase I dose-finding study. 2012. *Veterinary and comparative oncology*, 10(3):174-183.

Rosenbluth, J.M.; Overmoyer, B.A. Inflammatory Breast Cancer: a Separate Entity. 2019. *Current oncology reports*, 21(10):86.

Rossi, F.; Sabattini, S.; Vascellari, M.; Marconato, L. The impact of toceranib, piroxicam and thalidomide with or without hypofractionated radiation therapy on clinical outcome in dogs with inflammatory mammary carcinoma. 2018. *Veterinary and comparative oncology*, 16(4):497-504.

Rossi, G.; Errico, G.; Perez, P.; Rossi, G.; Paltrinieri, S. Paraneoplastic hypoglycemia in a diabetic dog with an insulin growth factor-2-producing mammary carcinoma. 2010. *Veterinary clinical pathology*, 39(4):480-484.

Rousalova, I.; Krepela, E. Granzyme B-induced apoptosis in cancer cells and its regulation (review). 2010. *International journal of oncology*, 37(6):1361-1378.

Rutteman, G.R.; Withrow, S.J.; MacEwen, E.G. Tumors of the mammary gland. In: Withrow S.J., MacEwen E.G. (eds). *Small Animal Clinical Oncology*. 2001. 3rd Edtn. Pp 455-477. W.B. Saunders, Philadelphia, PA, USA.

Rybicka, A.; Eyileten, C.; Taciak, B.; Mucha, J.; Majchrzak, K.; Hellmen, E.; Krol, M. Tumour-associated macrophages influence canine mammary cancer stem-like cells enhancing their pro-angiogenic properties. 2016. *Journal of physiology and pharmacology : an official journal of the Polish Physiological Society*, 67(4):491-500.

Rzepecka, A.; Zmigrodzka, M.; Witkowska-Pilaszewicz, O.; Cywinska, A.; Winnicka, A. CD4 and MHCII phenotypic variability of peripheral blood monocytes in dogs. 2019. *PloS one*, 14(7):e0219214.

Saba, C.F.; Rogers, K.S.; Newman, S.J.; Mauldin, G.E.; Vail, D.M. Mammary gland tumors in male dogs. 2007. *Journal of veterinary internal medicine*, 21(5):1056-1059.

Saeki, K.; Endo, Y.; Uchida, K.; Nishimura, R.; Sasaki, N.; Nakagawa, T. Significance of tumor-infiltrating immune cells in spontaneous canine mammary gland tumor: 140 cases. 2012. *The Journal of veterinary medical science*, 74(2):227-230.

Saeki, K.; Watanabe, M.; Tsuboi, M.; Sugano, S.; Yoshitake, R.; Tanaka, Y.; Ong, S.M.; Saito, T.; Matsumoto, K.; Fujita, N., *et al.* Anti-tumour effect of metformin in canine mammary gland tumour cells. 2015. *Veterinary journal (London, England : 1997)*, 205(2):297-304.

Sagiv, J.Y.; Michaeli, J.; Assi, S.; Mishalian, I.; Kisos, H.; Levy, L.; Damti, P.; Lumbroso, D.; Polyansky, L.; Sionov, R.V., *et al.* Phenotypic diversity and plasticity in circulating neutrophil subpopulations in cancer. 2015. *Cell reports*, 10(4):562-573.

Sainsbury, F.; Saxena, P.; Aljabali, A.A.; Saunders, K.; Evans, D.J.; Lomonossoff, G.P. Genetic engineering and characterization of Cowpea mosaic virus empty virus-like particles. 2014. *Methods in molecular biology (Clifton, N.J.)*, 1108:139-153.

Saito, T.; Tamura, D.; Asano, R. Usefulness of selective COX-2 inhibitors as therapeutic agents against canine mammary tumors. 2014. *Oncology reports*, 31(4):1637-1644.

Sakalauskaitė, S.; Šaltenienė, V.; Nikitina, D.; Ugenskienė, R.; Riškevičienė, V.; Karvelienė, B.; Juodžiukynienė, N. VEGF-B, VEGF-A, FLT-1, KDR, ERBB2, EGFR, GRB2, RAC1, CDH1 and HYAL-1 Genes Expression Analysis in Canine Mammary Gland Tumors and the Association with Tumor ClinicoPathological Parameters and Dog Breed Assessment. 2021. *Veterinary sciences*, 8(10).

Salas, Y.; Marquez, A.; Diaz, D.; Romero, L. Epidemiological Study of Mammary Tumors in Female Dogs Diagnosed during the Period 2002-2012: A Growing Animal Health Problem. 2015. *PloS one,* 10(5):e0127381.

Salgado, R.; Denkert, C.; Demaria, S.; Sirtaine, N.; Klauschen, F.; Pruneri, G.; Wienert, S.; Van den Eynden, G.; Baehner, F.L.; Penault-Llorca, F., *et al.* The evaluation of tumor-infiltrating lymphocytes (TILs) in breast cancer: recommendations by an International TILs Working Group 2014. 2015. *Annals of oncology : official journal of the European Society for Medical Oncology,* 26(2):259-271.

Sanchez-Archidona, A.R.; Jimenez, M.A.; Perez-Alenza, D.; Silvan, G.; Illera, J.C.; Peña, L.; Dunner, S. Steroid pathway and oestrone sulphate production in canine inflammatory mammary carcinoma. 2007. *The Journal of steroid biochemistry and molecular biology,* 104(3-5):93-99.

Sanmamed, M.F.; Perez-Gracia, J.L.; Schalper, K.A.; Fusco, J.P.; Gonzalez, A.; Rodriguez-Ruiz, M.E.; Onate, C.; Perez, G.; Alfaro, C.; Martin-Algarra, S., *et al.* Changes in serum interleukin-8 (IL-8) levels reflect and predict response to anti-PD-1 treatment in melanoma and non-small-cell lung cancer patients. 2017. *Annals of oncology : official journal of the European Society for Medical Oncology,* 28(8):1988-1995.

Santos, A.; Lopes, C.; Gartner, F.; Matos, A.J. VEGFR-2 expression in malignant tumours of the canine mammary gland: a prospective survival study. 2016. *Veterinary and comparative oncology,* 14(3):e83-92.

Santos, A.A.; Oliveira, J.T.; Lopes, C.C.; Amorim, I.F.; Vicente, C.M.; Gärtner, F.R.; Matos, A.J. Immunohistochemical expression of vascular endothelial growth factor in canine mammary tumours. 2010. *Journal of comparative pathology,* 143(4):268-275.

Santos, A.A.; Lopes, C.C.; Ribeiro, J.R.; Martins, L.R.; Santos, J.C.; Amorim, I.F.; Gärtner, F.; Matos, A.J. Identification of prognostic factors in canine mammary malignant tumours: a multivariable survival study. 2013. *BMC veterinary research,* 9:1.

Sapi, E. The role of CSF-1 in normal physiology of mammary gland and breast cancer: an update. 2004. *Experimental biology and medicine (Maywood, N.J.),* 229(1):1-11.

Sarli, G.; Preziosi, R.; Benazzi, C.; Castellani, G.; Marcato, P.S. Prognostic value of histologic stage and proliferative activity in canine malignant mammary tumors. 2002. *Journal of veterinary diagnostic investigation : official publication of the American Association of Veterinary Laboratory Diagnosticians, Inc,* 14(1):25-34.

Saunders, K.; Sainsbury, F.; Lomonossoff, G.P. Efficient generation of cowpea mosaic virus empty virus-like particles by the proteolytic processing of precursors in insect cells and plants. 2009. *Virology,* 393(2):329-337.

Schaaf, M.B.; Garg, A.D.; Agostinis, P. Defining the role of the tumor vasculature in antitumor immunity and immunotherapy. 2018. *Cell death & disease,* 9(2):115.

Schalper, K.A.; Carleton, M.; Zhou, M.; Chen, T.; Feng, Y.; Huang, S.P.; Walsh, A.M.; Baxi, V.; Pandya, D.; Baradet, T., *et al.* Elevated serum interleukin-8 is associated with enhanced intratumor neutrophils and reduced clinical benefit of immune-checkpoint inhibitors. 2020. *Nature medicine,* 26(5):688-692.

Schiffman, J.D.; Breen, M. Comparative oncology: what dogs and other species can teach us about humans with cancer. 2015. *Philosophical transactions of the Royal Society of London. Series B, Biological sciences,* 370(1673):20140231.

Schmidt, M.; Heimes, A.S. Immunomodulating Therapies in Breast Cancer-From Prognosis to Clinical Practice. 2021. *Cancers,* 13(19).

Schneider, R. Comparison of age, sex, and incidence rates in human and canine breast cancer. 1970. *Cancer,* 26(2):419-426.

Schneider, R.; Dorn, C.R.; Taylor, D.O. Factors influencing canine mammary cancer development and postsurgical survival. 1969. *Journal of the National Cancer Institute,* 43(6):1249-1261.

Schoos, A.; Knab, V.M.; Gabriel, C.; Tripolt, S.; Wagner, D.A.; Bauder, B.; Url, A.; Fux, D.A. In vitro study to assess the efficacy of CDK4/6 inhibitor Palbociclib (PD-0332991) for treating canine mammary tumours. 2019. *Veterinary and comparative oncology,* 17(4):507-521.

Schreiber, T.H.; Podack, E.R. A critical analysis of the tumour immunosurveillance controversy for 3-MCA-induced sarcomas. 2009. *British journal of cancer,* 101(3):381-386.

Schrempp, D.R.; Childress, M.O.; Stewart, J.C.; Leach, T.N.; Tan, K.M.; Abbo, A.H.; de Gortari, A.E.; Bonney, P.L.; Knapp, D.W. Metronomic administration of chlorambucil for treatment of dogs with urinary bladder transitional cell carcinoma. 2013. *Journal of the American Veterinary Medical Association,* 242(11):1534-1538.

Schultze, A.E. Interpretation of Canine Leukocyte Responses. In: Weiss D.J., Wardrop K.J. (eds). *Schalm's Veterinary Hematology*. 2010. 6th Edtn. Pp 321-334. Wiley-Blackwell, Ames, IA, USA.

Setyo, L.; Ma, M.; Bunn, T.; Wyatt, K.; Wang, P. Furosemide for prevention of cyclophosphamide-associated sterile haemorrhagic cystitis in dogs receiving metronomic low-dose oral cyclophosphamide. 2017. *Veterinary and comparative oncology,* 15(4):1468-1478.

Seung, B.J.; Lim, H.Y.; Shin, J.I.; Kim, H.W.; Cho, S.H.; Kim, S.H.; Sur, J.H. CD204-Expressing Tumor-Associated Macrophages Are Associated With Malignant, High-Grade, and Hormone Receptor-Negative Canine Mammary Gland Tumors. 2018. *Veterinary pathology,* 55(3):417-424.

Seung, B.J.; Cho, S.H.; Kim, S.H.; Bae, M.K.; Lim, H.Y.; Kwak, S.W.; Sur, J.H. Impact of Histological Subtype on Survival in Canine Mammary Carcinomas: a Retrospective Analysis of 155 Cases. 2021. *Journal of comparative pathology,* 186:23-30.

Seymour, L.; Bogaerts, J.; Perrone, A.; Ford, R.; Schwartz, L.H.; Mandrekar, S.; Lin, N.U.; Litière, S.; Dancey, J.; Chen, A., *et al.* iRECIST: guidelines for response criteria for use in trials testing immunotherapeutics. 2017. *The Lancet. Oncology,* 18(3):e143-e152.

Sfacteria, A.; Napoli, E.; Rifici, C.; Commisso, D.; Giambrone, G.; Mazzullo, G.; Marino, G. Immune Cells and Immunoglobulin Expression in the Mammary Gland Tumors of Dog. 2021. *Animals : an open access journal from MDPI,* 11(5):1189.

Sha, D.; Jin, Z.; Budczies, J.; Kluck, K.; Stenzinger, A.; Sinicrope, F.A. Tumor Mutational Burden as a Predictive Biomarker in Solid Tumors. 2020. *Cancer discovery,* 10(12):1808-1825.

Shaul, M.E.; Fridlender, Z.G. Tumour-associated neutrophils in patients with cancer. 2019. *Nature reviews. Clinical oncology,* 16(10):601-620.

Sheen, M.R.; Fiering, S. In situ vaccination: Harvesting low hanging fruit on the cancer immunotherapy tree. 2019. *Wiley interdisciplinary reviews. Nanomedicine and nanobiotechnology,* 11(1):e1524.

Sheen, M.R.; Lizotte, P.H.; Toraya-Brown, S.; Fiering, S. Stimulating antitumor immunity with nanoparticles. 2014. *Wiley interdisciplinary reviews. Nanomedicine and nanobiotechnology,* 6(5):496-505.

Shoeb, E.; Hefferon, K. Future of cancer immunotherapy using plant virus-based nanoparticles. 2019. *Future science OA,* 5(7):Fso401.

Shukla, S.; Wang, C.; Beiss, V.; Steinmetz, N.F. Antibody Response against Cowpea Mosaic Viral Nanoparticles Improves In Situ Vaccine Efficacy in Ovarian Cancer. 2020a. *ACS nano,* 14(3):2994-3003.

Shukla, S.; Wang, C.; Beiss, V.; Cai, H.; Washington, T., 2nd; Murray, A.A.; Gong, X.; Zhao, Z.; Masarapu, H.; Zlotnick, A., *et al.* The unique potency of Cowpea mosaic virus (CPMV) in situ cancer vaccine. 2020b. *Biomaterials science*, 8(19):5489-5503.

Sigismund, S.; Avanzato, D.; Lanzetti, L. Emerging functions of the EGFR in cancer. 2018. *Molecular oncology*, 12(1):3-20.

Silva, D.M.D.; Kluthcovsky, L.C.; Jensen de Morais, H.; Pallú, G.M.; Dos Santos, G.C.; Costa Castro, J.L.; Engracia Filho, J.R. Inflammatory Mammary Carcinoma in a Male Dog-Case Report. 2019. *Topics in companion animal medicine*, 37:100357.

Silva, P.; Uscategui, R.A.R.; Maronezi, M.C.; Gasser, B.; Pavan, L.; Gatto, I.R.H.; de Almeida, V.T.; Vicente, W.R.R.; Feliciano, M.A.R. Ultrasonography for lymph nodes metastasis identification in bitches with mammary neoplasms. 2018. *Scientific reports*, 8(1):17708.

Simon, D.; Schoenrock, D.; Baumgartner, W.; Nolte, I. Postoperative adjuvant treatment of invasive malignant mammary gland tumors in dogs with doxorubicin and docetaxel. 2006. *Journal of veterinary internal medicine*, 20(5):1184-1190.

Simon, D.; Schoenrock, D.; Nolte, I.; Baumgärtner, W.; Barron, R.; Mischke, R. Cytologic examination of fine-needle aspirates from mammary gland tumors in the dog: diagnostic accuracy with comparison to histopathology and association with postoperative outcome. 2009. *Veterinary clinical pathology*, 38(4):521-528.

Simon, S.C.S.; Utikal, J.; Umansky, V. Opposing roles of eosinophils in cancer. 2019. *Cancer immunology, immunotherapy : CII*, 68(5):823-833.

Simsek, C.; Esin, E.; Yalcin, S. Metronomic Chemotherapy: A Systematic Review of the Literature and Clinical Experience. 2019. *Journal of oncology*, 2019:5483791.

Singh, P.; Prasuhn, D.; Yeh, R.M.; Destito, G.; Rae, C.S.; Osborn, K.; Finn, M.G.; Manchester, M. Bio-distribution, toxicity and pathology of cowpea mosaic virus nanoparticles in vivo. 2007. *Journal of controlled release : official journal of the Controlled Release Society*, 120(1-2):41-50.

Singh, S.; Anshita, D.; Ravichandiran, V. MCP-1: Function, regulation, and involvement in disease. 2021. *International immunopharmacology*, 101(Pt B):107598.

Singletary, S.E.; Cristofanilli, M. Defining the clinical diagnosis of inflammatory breast cancer. 2008. *Seminars in oncology*, 35(1):7-10.

Sleeckx, N.; de Rooster, H.; Veldhuis Kroeze, E.J.; Van Ginneken, C.; Van Brantegem, L. Canine mammary tumours, an overview. 2011. *Reproduction in domestic animals = Zuchthygiene*, 46(6):1112-1131.

Sleeckx, N.; Van Brantegem, L.; Van den Eynden, G.; Fransen, E.; Casteleyn, C.; Van Cruchten, S.; Veldhuis Kroeze, E.; Van Ginneken, C. Lymphangiogenesis in canine mammary tumours: a morphometric and prognostic study. 2014. *Journal of comparative pathology*, 150(2-3):184-193.

Sobolewski, C.; Cerella, C.; Dicato, M.; Ghibelli, L.; Diederich, M. The role of cyclooxygenase-2 in cell proliferation and cell death in human malignancies. 2010. *International journal of cell biology*, 2010:215158.

Soler, M.; Dominguez, E.; Lucas, X.; Novellas, R.; Gomes-Coelho, K.V.; Espada, Y.; Agut, A. Comparison between ultrasonographic findings of benign and malignant canine mammary gland tumours using B-mode, colour Doppler, power Doppler and spectral Doppler. 2016. *Research in veterinary science*, 107:141-146.

Sonnenschein, E.G.; Glickman, L.T.; Goldschmidt, M.H.; McKee, L.J. Body conformation, diet, and risk of breast cancer in pet dogs: a case-control study. 1991. *American journal of epidemiology*, 133(7):694-703.

Sontas, B.H.; Yüzbaşıoğlu Öztürk, G.; Toydemir, T.F.; Arun, S.S.; Ekici, H. Fine-needle aspiration biopsy of canine mammary gland tumours: a comparison between cytology and histopathology. 2012. *Reproduction in domestic animals = Zuchthygiene,* 47(1):125-130.

Sorenmo, K. Canine mammary gland tumors. 2003. *The Veterinary clinics of North America. Small animal practice,* 33(3):573-596.

Sorenmo, K.; Durham, A.C.; Evans, B.; Scavello, H.; Stefanovski, D. A prospective randomized trial of desmopressin in canine mammary carcinoma. 2020a. *Veterinary and comparative oncology,* 18(4):796-803.

Sorenmo, K.U.; Shofer, F.S.; Goldschmidt, M.H. Effect of spaying and timing of spaying on survival of dogs with mammary carcinoma. 2000. *Journal of veterinary internal medicine,* 14(3):266-270.

Sorenmo, K.U.; Worley, D.R.; Zappulli, V. Tumors of the Mammary Gland. In: Vail D.M.; Thamm D.H., Liptak J.M. (eds). *Withrow and MacEwen´s Small Animal Clinical Oncology*. 2020b. 6th Edtn. Pp 604-625. Elsevier, St. Louis, MO, USA.

Sorenmo, K.U.; Rasotto, R.; Zappulli, V.; Goldschmidt, M.H. Development, anatomy, histology, lymphatic drainage, clinical features, and cell differentiation markers of canine mammary gland neoplasms. 2011. *Veterinary pathology,* 48(1):85-97.

Sorenmo, K.U.; Kristiansen, V.M.; Cofone, M.A.; Shofer, F.S.; Breen, A.M.; Langeland, M.; Mongil, C.M.; Grondahl, A.M.; Teige, J.; Goldschmidt, M.H. Canine mammary gland tumours; a histological continuum from benign to malignant; clinical and histopathological evidence. 2009. *Veterinary and comparative oncology,* 7(3):162-172.

Soultani, C.; Patsikas, M.N.; Mayer, M.; Kazakos, G.M.; Theodoridis, T.D.; Vignoli, M.; Ilia, T.S.M.; Karagiannopoulou, M.; Ilia, G.M.; Tragoulia, I., *et al.* Contrast enhanced computed tomography assessment of superficial inguinal lymph node metastasis in canine mammary gland tumors. 2021. *Veterinary radiology & ultrasound : the official journal of the American College of Veterinary Radiology and the International Veterinary Radiology Association,* 62(5):557-567.

Stacker, S.A.; Williams, S.P.; Karnezis, T.; Shayan, R.; Fox, S.B.; Achen, M.G. Lymphangiogenesis and lymphatic vessel remodelling in cancer. 2014. *Nature Reviews Cancer,* 14(3):159-172.

Stanzi, A.; Verzoni, E.; Ruggirello, M.; Rolli, L.; Pastorino, U. Post-surgical Regression of Thoracic Metastases After Salvage Lobectomy for Recurrent Renal Cell Carcinoma. 2020. *Clinical genitourinary cancer,* 18(3):e284-e288.

Steagall, P.V.; Mantovani, F.B.; Ferreira, T.H.; Salcedo, E.S.; Moutinho, F.Q.; Luna, S.P. Evaluation of the adverse effects of oral firocoxib in healthy dogs. 2007. *Journal of veterinary pharmacology and therapeutics,* 30(3):218-223.

Stockhaus, C.; Kohn, B.; Rudolph, R.; Brunnberg, L.; Giger, U. Correlation of haemostatic abnormalities with tumour stage and characteristics in dogs with mammary carcinoma. 1999. *The Journal of small animal practice,* 40(7):326-331.

Stokol, T. Anemia, Erythrocytosis. In: Ettinger S.J.; Feldman E.C., Cote E. (eds). *Textbook of Veterinary Internal Medicine*. 2017. 8th Edtn. Pp 740-749. Elsevier, St. Louis, MO, USA.

Stratmann, N.; Failing, K.; Richter, A.; Wehrend, A. Mammary tumor recurrence in bitches after regional mastectomy. 2008. *Veterinary surgery : VS,* 37(1):82-86.

Susaneck, S.J.; Allen, T.A.; Hoopes, J.; Withrow, S.J.; Macy, D.W. Inflammatory mammary carcinoma in the dog. 1983. *Journal of the American Animal Hospital Association,* 9:971-976.

Tagawa, M.; Kanai, E.; Shimbo, G.; Kano, M.; Kayanuma, H. Ultrasonographic evaluation of depth-width ratio (D/W) of benign and malignant mammary tumors in dogs. 2016. *The Journal of veterinary medical science,* 78(3):521-524.

Takagi, S.; Yamazaki, H.; Izumi, Y.; Hanazono, K.; Hoshino, Y.; Hosoya, K. Assessment of tumor enhancement by contrast-enhanced CT in solid tumor-bearing dogs treated with toceranib phosphate. 2020. *Veterinary radiology & ultrasound : the official journal of the American College of Veterinary Radiology and the International Veterinary Radiology Association,* 61(4):427-434.

Tamura, D.; Saito, T.; Murata, K.; Kawashima, M.; Asano, R. Celecoxib exerts antitumor effects in canine mammary tumor cells via COX2independent mechanisms. 2015. *International journal of oncology,* 46(3):1393-1404.

Tanabe, A.; Kobayashi, D.; Maeda, K.; Taguchi, M.; Sahara, H. Angiogenesis-related gene expression profile in clinical cases of canine cancer. 2019. *Veterinary medicine and science,* 5(1):19-29.

Tanaka, A.; Sakaguchi, S. Regulatory T cells in cancer immunotherapy. 2017. *Cell research,* 27(1):109-118.

Tang, S.; Ning, Q.; Yang, L.; Mo, Z.; Tang, S. Mechanisms of immune escape in the cancer immune cycle. 2020. *International immunopharmacology,* 86:106700.

Tavares, W.L.; Lavalle, G.E.; Figueiredo, M.S.; Souza, A.G.; Bertagnolli, A.C.; Viana, F.A.; Paes, P.R.; Carneiro, R.A.; Cavalcanti, G.A.; Melo, M.M., *et al.* Evaluation of adverse effects in tamoxifen exposed healthy female dogs. 2010. *Acta veterinaria Scandinavica,* 52:67.

Teleanu, R.I.; Chircov, C.; Grumezescu, A.M.; Teleanu, D.M. Tumor Angiogenesis and Anti-Angiogenic Strategies for Cancer Treatment. 2019. *Journal of clinical medicine,* 9(1):84.

Teske, E.; Rutteman, G.R.; vd Ingh, T.S.; van Noort, R.; Misdorp, W. Liposome-encapsulated muramyl tripeptide phosphatidylethanolamine (L-MTP-PE): a randomized clinical trial in dogs with mammary carcinoma. 1998. *Anticancer research,* 18(2a):1015-1019.

Thamm, D.H.; Rose, B.; Kow, K.; Humbert, M.; Mansfield, C.D.; Moussy, A.; Hermine, O.; Dubreuil, P. Masitinib as a chemosensitizer of canine tumor cell lines: a proof of concept study. 2012. *Veterinary journal (London, England : 1997),* 191(1):131-134.

Thamm, D.H.; Avery, A.C.; Berlato, D.; Bulman-Fleming, J.; Clifford, C.A.; Hershey, A.E.; Intile, J.L.; Jones, P.D.; Kamstock, D.A.; Liptak, J.M., *et al.* Prognostic and predictive significance of KIT protein expression and c-kit gene mutation in canine cutaneous mast cell tumours: A consensus of the Oncology-Pathology Working Group. 2019. *Veterinary and comparative oncology,* 17(4):451-455.

Thompson, K.G.; Dittmer, K.E. Tumors of Bone. In: Meuten D.J. (ed). *Tumors in Domestic Animals*. 2016. 5th Edtn. Pp 356-424. Iowa State University Press, Ames, IA, USA.

Thrall, D.E. Principles of Radiographic Interpretation of the Thorax. In: Thrall D.E. (ed). *Textbook of Veterinary Diagnostic Radiology*. 2018a. 7th Edtn. Pp 568-582. Elsevier, St. Louis, MO, USA.

Thrall, D.E. Canine and Feline Lung. In: Thrall D.E. (ed). *Textbook of Veterinary Diagnostic Radiology*. 2018b. 7th Edtn. Pp 710-734. Elsevier, St. Louis, MO, USA.

Timmermans-Sprang, E.P.M.; Mestemaker, H.M.; Steenlage, R.R.; Mol, J.A. Dasatinib inhibition of cSRC prevents the migration and metastasis of canine mammary cancer cells with enhanced Wnt and HER signalling. 2019. *Veterinary and comparative oncology,* 17(3):413-426.

Tizard, I.R. Helper T Cells and Their Response to Antigens. In: Tizard I.R. (ed). *Veterinary Immunology*. 2018a. 10th Edtn. Pp 131-146. Elsevier, St. Louis, MO, USA.

Tizard, I.R. Surviving in a Microbial World. In: Tizard I.R. (ed). *Veterinary Immunology*. 2018b. 10th Edtn. Pp 1-8. Elsevier, St. Louis, MO, USA.

Tjostheim, S.S.; Stepien, R.L.; Markovic, L.E.; Stein, T.J. Effects of Toceranib Phosphate on Systolic Blood Pressure and Proteinuria in Dogs. 2016. *Journal of veterinary internal medicine*, 30(4):951-957.

Togashi, Y.; Shitara, K.; Nishikawa, H. Regulatory T cells in cancer immunosuppression - implications for anticancer therapy. 2019. *Nature reviews. Clinical oncology*, 16(6):356-371.

Tominaga, M.; Horiuchi, Y.; Ichikawa, M.; Yamashita, M.; Okano, K.; Jikumaru, Y.; Nariai, Y.; Kadosawa, T. Flow cytometric analysis of peripheral blood and tumor-infiltrating regulatory T cells in dogs with oral malignant melanoma. 2010. *Journal of veterinary diagnostic investigation : official publication of the American Association of Veterinary Laboratory Diagnosticians, Inc*, 22(3):438-441.

Torres, C.G.; Iturriaga, M.P.; Cruz, P. Hormonal Carcinogenesis in Canine Mammary Cancer: Molecular Mechanisms of Estradiol Involved in Malignant Progression. 2021. *Animals : an open access journal from MDPI*, 11(3):608.

Toy, R.; Peiris, P.M.; Ghaghada, K.B.; Karathanasis, E. Shaping cancer nanomedicine: the effect of particle shape on the in vivo journey of nanoparticles. 2014. *Nanomedicine (London, England)*, 9(1):121-134.

Tozon, N.; Sersa, G.; Cemazar, M. Electrochemotherapy: potentiation of local antitumour effectiveness of cisplatin in dogs and cats. 2001. *Anticancer research*, 21(4a):2483-2488.

Tran, C.M.; Moore, A.S.; Frimberger, A.E. Surgical treatment of mammary carcinomas in dogs with or without postoperative chemotherapy. 2016. *Veterinary and comparative oncology*, 14(3):252-262.

Treggiari, E.; Borrego, J.F.; Gramer, I.; Valenti, P.; Harper, A.; Finotello, R.; Toni, C.; Laomedonte, P.; Romanelli, G. Retrospective comparison of first-line adjuvant anthracycline vs metronomic-based chemotherapy protocols in the treatment of stage I and II canine splenic haemangiosarcoma. 2020. *Veterinary and comparative oncology*, 18(1):43-51.

Turna, O.; Baykal, A.; Sozen Kucukkara, E.; Ozten, O.; Deveci Ozkan, A.; Guney Eskiler, G.; Kamanli, A.F.; Bilir, C.; Yildiz, S.Z.; Kaleli, S., *et al.* Efficacy of 5-aminolevulinic acid-based photodynamic therapy in different subtypes of canine mammary gland cancer cells. 2022. *Lasers in medical science*, 37(2):867-876.

Umansky, V.; Blattner, C.; Gebhardt, C.; Utikal, J. The Role of Myeloid-Derived Suppressor Cells (MDSC) in Cancer Progression. 2016. *Vaccines*, 4(4):36.

Ustun Alkan, F.; Ustuner, O.; Bakirel, T.; Cinar, S.; Erten, G.; Deniz, G. The effects of piroxicam and deracoxib on canine mammary tumour cell line. 2012. *TheScientificWorldJournal*, 2012:976740.

Uva, P.; Aurisicchio, L.; Watters, J.; Loboda, A.; Kulkarni, A.; Castle, J.; Palombo, F.; Viti, V.; Mesiti, G.; Zappulli, V., *et al.* Comparative expression pathway analysis of human and canine mammary tumors. 2009. *BMC genomics*, 10:135.

Vahidi, R.; Abbasloo, E.; Safi, S.; Bolourchian, M. Bcl(2)-dependent antineoplastic effects of Calotropis procera root extract against canine mammary tumor cells. 2021. *Veterinary research forum : an international quarterly journal*, 12(2):197-202.

Vail, D.M.; MacEwen, E.G. Spontaneously occurring tumors of companion animals as models for human cancer. 2000. *Cancer investigation*, 18(8):781-792.

Valdivia, G.; Alonso-Diez, Á.; Pérez-Alenza, D.; Peña, L. From Conventional to Precision Therapy in Canine Mammary Cancer: A Comprehensive Review. 2021. *Frontiers in veterinary science*, 8:623800.

Van Berckelaer, C.; Van Geyt, M.; Linders, S.; Rypens, C.; Trinh, X.B.; Tjalma, W.A.A.; Van Laere, S.; Colpaert, C.; Dirix, L.; van Dam, P.A. A high neutrophil-lymphocyte ratio and platelet-lymphocyte ratio are associated with a worse outcome in inflammatory breast cancer. 2020. *Breast (Edinburgh, Scotland),* 53:212-220.

van Uden, D.J.; Bretveld, R.; Siesling, S.; de Wilt, J.H.; Blanken-Peeters, C.F. Inflammatory breast cancer in the Netherlands; improved survival over the last decades. 2017. *Breast cancer research and treatment,* 162(2):365-374.

Varallo, G.R.; Gelaleti, G.B.; Maschio-Signorini, L.B.; Moschetta, M.G.; Lopes, J.R.; De Nardi, A.B.; Tinucci-Costa, M.; Rocha, R.M.; De Campos Zuccari, D.A.P. Prognostic phenotypic classification for canine mammary tumors. 2019. *Oncology letters,* 18(6):6545-6553.

Vascellari, M.; Baioni, E.; Ru, G.; Carminato, A.; Mutinelli, F. Animal tumour registry of two provinces in northern Italy: incidence of spontaneous tumours in dogs and cats. 2009. *BMC veterinary research,* 5:39.

Vascellari, M.; Capello, K.; Carminato, A.; Zanardello, C.; Baioni, E.; Mutinelli, F. Incidence of mammary tumors in the canine population living in the Veneto region (Northeastern Italy): Risk factors and similarities to human breast cancer. 2016. *Preventive veterinary medicine,* 126:183-189.

VCOG. Veterinary cooperative oncology group - common terminology criteria for adverse events (VCOG-CTCAE) following chemotherapy or biological antineoplastic therapy in dogs and cats v1.1. 2016. *Veterinary and comparative oncology,* 14(4):417-446.

Venanzi, F.M.; Gabai, V.; Mariotti, F.; Magi, G.E.; Vullo, C.; Sufianov, A.A.; Kolesnikov, S.I.; Shneider, A. p62-DNA-encoding plasmid reverts tumor grade, changes tumor stroma, and enhances anticancer immunity. 2019. *Aging,* 11(22):10711-10722.

Verheul, H.M.; Pinedo, H.M. The role of vascular endothelial growth factor (VEGF) in tumor angiogenesis and early clinical development of VEGF-receptor kinase inhibitors. 2000. *Clinical breast cancer,* 1 Suppl 1:S80-84.

Vigneau, A.L.; Rico, C.; Boerboom, D.; Paquet, M. Statins downregulate YAP and TAZ and exert anti-cancer effects in canine mammary tumour cells. 2022. *Veterinary and comparative oncology,* 20(2):437-448.

Vinothini, G.; Balachandran, C.; Nagini, S. Evaluation of molecular markers in canine mammary tumors: correlation with histological grading. 2009. *Oncology research,* 18(5-6):193-201.

von Euler, H.; Rivera, P.; Nyman, H.; Häggström, J.; Borgå, O. A dose-finding study with a novel water-soluble formulation of paclitaxel for the treatment of malignant high-grade solid tumours in dogs. 2013. *Veterinary and comparative oncology,* 11(4):243-255.

Voskoboinik, I.; Whisstock, J.C.; Trapani, J.A. Perforin and granzymes: function, dysfunction and human pathology. 2015. *Nature reviews. Immunology,* 15(6):388-400.

Walker, D. Mammary adenomas in a male dog--probable oestrogenic neoplasms. 1968. *The Journal of small animal practice,* 9(1):15-20.

Wang, C.; Steinmetz, N.F. CD47 Blockade and Cowpea Mosaic Virus Nanoparticle In Situ Vaccination Triggers Phagocytosis and Tumor Killing. 2019. *Advanced healthcare materials,* 8(8):e1801288.

Wang, C.; Steinmetz, N.F. A Combination of Cowpea Mosaic Virus and Immune Checkpoint Therapy Synergistically Improves Therapeutic Efficacy in Three Tumor Models. 2020. *Advanced Functional Materials,* 30(27):2002299.

Wang, C.; Fiering, S.N.; Steinmetz, N.F. Cowpea Mosaic Virus Promotes Anti-Tumor Activity and Immune Memory in a Mouse Ovarian Tumor Model. 2019a. *Advanced Therapeutics*, 2(5):1900003.

Wang, C.; Beiss, V.; Steinmetz, N.F. Cowpea Mosaic Virus Nanoparticles and Empty Virus-Like Particles Show Distinct but Overlapping Immunostimulatory Properties. 2019b. *Journal of virology*, 93(21):e00129-00119.

Watanabe, M.A.; Oda, J.M.; Amarante, M.K.; Cesar Voltarelli, J. Regulatory T cells and breast cancer: implications for immunopathogenesis. 2010. *Cancer metastasis reviews*, 29(4):569-579.

Wculek, S.K.; Cueto, F.J.; Mujal, A.M.; Melero, I.; Krummel, M.F.; Sancho, D. Dendritic cells in cancer immunology and immunotherapy. 2020. *Nature reviews. Immunology*, 20(1):7-24.

Weiss, D.J.; Ramaiah, S.K.; Walcheck, B. Neutrophil Distribution and Function. In: Weiss D.J., Wardrop K.J. (eds). *Schalm's Veterinary Hematology*. 2010. 6th Edtn. Pp 268-274. Wiley-Blackwell, Ames, IA, USA.

Wen, A.M.; Le, N.; Zhou, X.; Steinmetz, N.F.; Popkin, D.L. Tropism of CPMV to Professional Antigen Presenting Cells Enables a Platform to Eliminate Chronic Infections. 2015. *ACS biomaterials science & engineering*, 1(11):1050-1054.

Wendelburg, K.M.; Price, L.L.; Burgess, K.E.; Lyons, J.A.; Lew, F.H.; Berg, J. Survival time of dogs with splenic hemangiosarcoma treated by splenectomy with or without adjuvant chemotherapy: 208 cases (2001-2012). 2015. *Journal of the American Veterinary Medical Association*, 247(4):393-403.

Woldemeskel, M.; Rajeev, S. Mast cells in canine cutaneous hemangioma, hemangiosarcoma and mammary tumors. 2010. *Veterinary research communications*, 34(2):153-160.

Wong, C.H.; Siah, K.W.; Lo, A.W. Estimation of clinical trial success rates and related parameters. 2019. *Biostatistics (Oxford, England)*, 20(2):273-286.

Wouda, R.M.; Hocker, S.E.; Higginbotham, M.L. Safety evaluation of combination carboplatin and toceranib phosphate (Palladia) in tumour-bearing dogs: A phase I dose finding study. 2018. *Veterinary and comparative oncology*, 16(1):E52-e60.

Wu, J.B.; Tang, Y.L.; Liang, X.H. Targeting VEGF pathway to normalize the vasculature: an emerging insight in cancer therapy. 2018. *OncoTargets and therapy*, 11:6901-6909.

Yadav, P.K.; Gupta, S.K.; Kumar, S.; Ghosh, M.; Yadav, B.S.; Kumar, D.; Kumar, A.; Saini, M.; Kataria, M. IL-18 immunoadjuvanted xenogeneic canine MMP-7 DNA vaccine overcomes immune tolerance and supresses the growth of murine mammary tumor. 2020. *International immunopharmacology*, 82:106370.

Yamagami, T.; Kobayashi, T.; Takahashi, K.; Sugiyama, M. Prognosis for canine malignant mammary tumors based on TNM and histologic classification. 1996. *The Journal of veterinary medical science*, 58(11):1079-1083.

Yamazaki, H.; Tanaka, T.; Mie, K.; Nishida, H.; Miura, N.; Akiyoshi, H. Assessment of postoperative adjuvant treatment using toceranib phosphate against adenocarcinoma in dogs. 2020. *Journal of veterinary internal medicine*, 34(3):1272-1281.

Yancey, M.F.; Merritt, D.A.; White, J.A.; Marsh, S.A.; Locuson, C.W. Distribution, metabolism, and excretion of toceranib phosphate (Palladia, SU11654), a novel tyrosine kinase inhibitor, in dogs. 2010a. *Journal of veterinary pharmacology and therapeutics*, 33(2):154-161.

Yancey, M.F.; Merritt, D.A.; Lesman, S.P.; Boucher, J.F.; Michels, G.M. Pharmacokinetic properties of toceranib phosphate (Palladia, SU11654), a novel tyrosine kinase inhibitor, in laboratory dogs and dogs with mast cell tumors. 2010b. *Journal of veterinary pharmacology and therapeutics,* 33(2):162-171.

Yang, W.Y.; Liu, C.H.; Chang, C.J.; Lee, C.C.; Chang, K.J.; Lin, C.T. Proliferative activity, apoptosis and expression of oestrogen receptor and Bcl-2 oncoprotein in canine mammary gland tumours. 2006. *Journal of comparative pathology,* 134(1):70-79.

Yang, Y.; Lundqvist, A. Immunomodulatory Effects of IL-2 and IL-15; Implications for Cancer Immunotherapy. 2020. *Cancers,* 12(12).

Yeung, A.W.K.; Abdel-Daim, M.M.; Abushouk, A.I.; Kadonosono, K. A literature analysis on anti-vascular endothelial growth factor therapy (anti-VEGF) using a bibliometric approach. 2019. *Naunyn-Schmiedeberg's archives of pharmacology,* 392(4):393-403.

Yuen, K.C.; Liu, L.F.; Gupta, V.; Madireddi, S.; Keerthivasan, S.; Li, C.; Rishipathak, D.; Williams, P.; Kadel, E.E., 3rd; Koeppen, H., *et al.* High systemic and tumor-associated IL-8 correlates with reduced clinical benefit of PD-L1 blockade. 2020. *Nature medicine,* 26(5):693-698.

Zambrano-Estrada, X.; Landaverde-Quiroz, B.; Duenas-Bocanegra, A.A.; De Paz-Campos, M.A.; Hernandez-Alberto, G.; Solorio-Perusquia, B.; Trejo-Mandujano, M.; Perez-Guerrero, L.; Delgado-Gonzalez, E.; Anguiano, B., *et al.* Molecular iodine/doxorubicin neoadjuvant treatment impair invasive capacity and attenuate side effect in canine mammary cancer. 2018. *BMC veterinary research,* 14(1):87.

Zappulli, V.; Peña, L.; Rasotto, R.; Goldschmidt, M.H.; Gama, A.; Scruggs, J.L.; Kiupel, M. Classification of Canine Mammary Tumors. In: Kiupel M. (ed). *Surgical Pathology of Tumors of Domestic Animals. Volume 2: Mammary Tumors*. 2019. 1st Edtn. Pp 60-196. Davis-Thompson DVM Foundation, Gurnee, IL, USA.

Zhang, Z.; Liu, S.; Zhang, B.; Qiao, L.; Zhang, Y.; Zhang, Y. T Cell Dysfunction and Exhaustion in Cancer. 2020. *Frontiers in cell and developmental biology,* 8:17.

Zhong, S.; Jia, Z.; Zhang, H.; Gong, Z.; Feng, J.; Xu, H. Identification and validation of tumor microenvironment-related prognostic biomarkers in breast cancer. 2021. *Transl Cancer Res,* 10(10):4355-4364.

Zhou, B.; Zhang, D.; Pei, S.M.; Zhang, H.; Du, H.C.; Jin, Y.P.; Lin, D.G. Establishment of 5-Fluorouracil-resistant canine mammary tumor cell line. 2017. *Polish journal of veterinary sciences,* 20(1):103-110.

Zhou, J.; Tang, Z.; Gao, S.; Li, C.; Feng, Y.; Zhou, X. Tumor-Associated Macrophages: Recent Insights and Therapies. 2020. *Frontiers in oncology,* 10:188.

Zuccari, D.A.; Castro, R.; Gelaleti, G.B.; Mancini, U.M. Interleukin-8 expression associated with canine mammary tumors. 2011. *Genetics and molecular research : GMR,* 10(3):1522-1532.

ANEXO

ANEXO

En los siguientes anexos se incluyen las publicaciones científicas derivadas de la presente tesis doctoral.

ANEXO 1:

Alonso-Miguel, D.; Valdivia, G.; García-San José, P.; Alonso-Diez, Á.; Clares, I.; Portero, M.; Peña, L.; Pérez-Alenza, M.D.

Clinical outcome of dogs diagnosed with canine inflammatory mammary cancer treated with metronomic cyclophosphamide, a cyclooxygenase-2 inhibitor and toceranib phosphate

Veterinary and Comparative Oncology, 2022; 20(1):179-188

DOI: 10.1111/vco.12760

ANEXO 2:

Alonso-Miguel, D.; Valdivia, G.; Guerrera, D.; Perez-Alenza, M.D.; Pantelyushin, S.; Alonso-Diez, A.; Beiss, V.; Fiering, S.; Steinmetz, N.F.; Suarez-Redondo, M.; Vom Berg, J.; Peña, L.; Arias-Pulido, H.

Neoadjuvant in situ vaccination with cowpea mosaic virus as a novel therapy against canine inflammatory mammary cancer

Journal for immunotherapy of cancer, 2022; 10(3):e004044

DOI: 10.1136/jitc-2021-004044

ANEXO 1: Clinical outcome of dogs diagnosed with canine inflammatory mammary cancer treated with metronomic cyclophosphamide, a cyclooxygenase-2 inhibitor and toceranib phosphate

Check for updates

Received: 12 March 2021 | Accepted: 12 August 2021
DOI: 10.1111/vco.12760

ORIGINAL ARTICLE

Veterinary and Comparative Oncology WILEY

Clinical outcome of dogs diagnosed with canine inflammatory mammary cancer treated with metronomic cyclophosphamide, a cyclooxygenase-2 inhibitor and toceranib phosphate

Daniel Alonso-Miguel | Guillermo Valdivia | Paula García-San José | Ángela Alonso-Diez | Irene Clares | Miriam Portero | Laura Peña | Maria Dolores Pérez-Alenza

Department of Animal Medicine and Surgery, School of Veterinary Medicine, Complutense University of Madrid, Madrid, Spain

Correspondence
Daniel Alonso-Miguel, Department of Animal Medicine and Surgery, School of Veterinary Medicine, Complutense University of Madrid, Madrid, Spain.
Email: danialon@ucm.es

Funding information
Complutense University of Madrid; Mexican Council for Science and Technology; Spanish Ministry of Science, Innovation and Technology

Abstract

Canine inflammatory mammary cancer (IMC) is highly malignant, invasive and a therapeutic challenge, because effective medical treatment is still unavailable. This retrospective study compares the efficacy of an oral cyclooxygenase-2 (COX-2) inhibitor combined with toceranib phosphate and oral cyclophosphamide (multi-drug therapy [MT]) with COX-2 inhibitor therapy alone (single-drug therapy [ST]) in dogs diagnosed with secondary IMC. Clinical response, adverse events, overall survival time (OST), disease-free survival (DFS) and time to progression (TTP) were evaluated. Sixteen patients were included, eight received MT and eight receiving ST. Median OST was significantly higher in patients receiving MT (96.0 vs. 37.5 days; $p = .046$) and in patients with post-surgical rather than non-surgical IMC (86.5 vs. 41.5 days; $p = .038$). Additionally, median TTP was significantly higher in patients treated with MT ($p = .010$). In patients with non-surgical IMC, the clinical benefit (CB) was reached in 100% ($n = 3$) of patients receiving MT and in 33% ($n = 1$) of those receiving ST; the response duration was significantly longer in MT cases ($p = .026$). The absence of disease progression at day 30 of treatment was significantly associated with longer OST, DFS and TTP ($p = .018$, $p = .002$ and $p < .001$, respectively). Adverse events occurred more frequently in patients treated with MT compared with ST ($p = .026$). The MT protocol produced primarily mild to moderate toxicities, which were resolved with supportive care; therefore, the combination of drugs was adequately tolerated by most of the patients. The combination of toceranib, a COX-2 inhibitor and oral cyclophosphamide may be a protocol with potential therapeutic efficacy for dogs with IMC.

KEYWORDS
canine, COX-2 inhibitors, inflammatory mammary cancer, metronomic, toceranib

1 | INTRODUCTION

Canine inflammatory mammary cancer (IMC) is the most aggressive type of mammary cancer in dogs.[1–3] This type of cancer is uncommon, with a prevalence of 7.6% among mammary tumours and dysplasias in dogs.[2]

IMC is characterized by sudden development, local pain, firmness, erythema, warmth and oedema of the surrounding areas. In most

 © 2021 John Wiley & Sons Ltd

cases, multiple mammary glands are affected, with or without the presence of nodules.[1–4] Dogs with IMC frequently present systemic signs such as weakness, anorexia and weight loss.[2,3] The histopathological hallmark is the neoplastic invasion of superficial dermal lymphatic vessels.[5] Two clinical types of IMC have been identified in dogs: (1) primary IMC, when the tumour develops in a dog with no history of previous mammary tumours; and (2) secondary IMC, when IMC develops after a surgical procedure or in a tumour that has been present for a long time and suddenly develops the features of an IMC.[2] A similar condition has been established in humans as inflammatory breast cancer,[6] with IMC being proposed as an excellent spontaneous animal model of this neoplasia in people.[5,7]

Several immunohistochemical features are different in canine IMC compared with non-inflammatory malignant mammary tumours.[5,8,9] Exacerbated lymphangiogenesis and angiogenesis are related to the cyclooxygenase-2 (COX-2) expression in IMC,[10,11] which is significantly higher in canine IMC compared with non-inflammatory malignant mammary tumours.[12,13] The potential role of COX-2 in tumour development and progression has led to the proposal of COX-2 inhibitors as a therapeutic tool.[14]

Vascular endothelial growth factors (VEGFs; VEGF-A and VEGF-D) are also strongly expressed in IMC.[10,15] Moreover, other tyrosine kinase receptors implicated in angiogenesis, cell growth and tumour progression, such as platelet-derived growth factor receptor (PDGFR), KIT and colony-stimulating factor-1 receptor (CSF-1R), have been identified in non-inflammatory malignant mammary tumours; CSF-1R has also been identified in IMC.[11,16–18] Therefore, a multitargeted tyrosine kinase inhibitor, such as toceranib phosphate, which inhibits vascular endothelial growth factor receptor-2 (VEGFR-2), PDGFR and KIT (and probably CSF-1R),[19] may be useful in this setting due to its antiangiogenic, antineoplastic and immunomodulatory effects.

Metronomic chemotherapy has demonstrated both antiangiogenic and immunomodulatory effects, which may extend the time to disease progression while producing a low number of serious adverse events in several canine neoplasms;[20] however, this therapy has not evidenced to be effective in all canine malignancy cases.[21,22] In malignant mammary tumours, adjuvant metronomic cyclophosphamide combined with a COX-2 inhibitor after carboplatin chemotherapy has increased the survival time of dogs with metastatic disease, compared with adjuvant carboplatin chemotherapy.[23] However, the efficacy of this therapy has not yet been evaluated in IMC. Low-dose cyclophosphamide in a metronomic chemotherapy schedule combined with a COX-2 inhibitor and toceranib phosphate may have an additional effect that enhances control of IMC aggressiveness.

The use of COX-2 inhibitors or conventional chemotherapy in dogs with IMC has demonstrated an increase in survival time compared with palliative treatment.[3] The administration of COX-2 inhibitors has led to a better response, quality of life and survival time than a maximum tolerated dose chemotherapy protocol based on doxorubicin–cyclophosphamide.[4] COX-2 inhibitor therapy in human breast cancer is not used due to limited evidence of its effect and associated cardiovascular events.[24] Recently, hypofractionated radiotherapy has been suggested to increase control of IMC when combined with toceranib phosphate, piroxicam and thalidomide.[25] However, radiation therapy is not yet widely available, and an improvement in medical therapy protocols is still needed, because a multimodal medical therapy has not yet been compared with COX-2 inhibitors alone.

The present article reports the results of a retrospective study conducted in dogs with secondary IMC, in order to evaluate the effect on clinical outcome and tolerability of a multi-drug therapy (MT) based on metronomic chemotherapy with low-dose cyclophosphamide, a COX-2 inhibitor and a multitargeted tyrosine kinase receptor inhibitor compared with a treatment based on COX-2 inhibitor therapy alone.

2 | MATERIALS AND METHODS

2.1 | Animals and selection criteria

Female dogs diagnosed with IMC between 2014 and 2019 were retrospectively included. Patients with gross metastatic dissemination at diagnosis or systemic concurrent diseases (such as chronic kidney, hepatic disease or endocrinopathy), because both may affect the medical condition or reduce the survival time of the patient, as well as untreated patients or patients treated with conventional chemotherapy were excluded.

A suspected diagnosis of IMC was based on characteristic signs (sudden development, local pain, oedema, firmness, erythema and warmth), and confirmation was made through histopathology. Clinical staging was performed by thoracic radiographs and abdominal ultrasound. Additionally, complete blood counts, serum biochemistry and urinalysis were performed. Signalment, previous reproductive history, clinical features of the tumour, histological findings, treatment received, diagnostic imaging techniques, evaluation of response and incidence of adverse events during follow-up visits were recorded.

2.2 | Patient and tumour data

Twenty-three dogs were diagnosed with IMC during the evaluated period. Seven patients were excluded due to absence of follow-up ($n = 2$), rejection of any treatment by owners ($n = 2$), previous treatment with conventional chemotherapy ($n = 1$), severe kidney disease ($n = 1$) and advanced pulmonary metastatic disease ($n = 1$). Sixteen female patients were finally included. At diagnosis, the median age of these dogs was 10.9 years (range 6.6–13.9 years), and the median weight was 17.8 kg (range 7.1–39.0 kg). The clinicopathological features of dogs included are summarized in Tables 1 and 2. The median time from presentation of IMC signs to diagnosis was 18.0 days (range 5.0–40.0 days). All patients were diagnosed with secondary IMC, 10 of which were diagnosed after surgical excision (post-surgical secondary IMC), and six were not surgically treated (non-surgical secondary IMC). Histopathological diagnosis was performed on incisional (not surgically treated) or excisional (after surgical treatment) biopsies.

TABLE 1 Clinicopathological features and outcome of patients (P1–P8) treated with a cyclooxygenase-2 inhibitor alone

Variable	P1	P2	P3	P4	P5	P6	P7	P8
Age at diagnosis, years	12.5	10.1	7.0	6.6	10.6	12.1	8.9	13.9
Weight, kilograms	15.0	24.2	16.5	29.0	39.0	9.2	12.1	22.7
Breed	Mixed-breed	Mixed-breed	Beagle	Boxer	German Shepherd	Maltese	Mixed-breed	Mixed-breed
Spayed at tumour presentation	No	No	No	Yes	No	No	No	Yes
Spayed at medical treatment initiation	No	Yes	Yes	Yes	No	Yes	Yes	Yes
Previous parturition(s)	No	No	No	Yes	[b]	No	No	Yes
Previous pseudocyesis	No	No	Yes	Yes	[b]	Yes	Yes	Yes
Heat regularity	Regular	Irregular	Regular	Regular	[b]	Irregular	Regular	Regular
Previous progestin treatment	No	No	No	No	[b]	No	No	No
Clinical form of IMC	Secondary, non-surgical	Secondary, post-surgery	Secondary, post-surgery	Secondary, non-surgical	Secondary, post-surgery	Secondary, post-surgery	Secondary, post-surgery	Secondary, non-surgical
Time from IMC signs presentation to diagnosis (days)	25	16	35	10	30	10	36	5
Ulceration	Yes	No	Yes	Yes	No	No	No	No
Mammary chains involvement	Unilateral	Unilateral	Unilateral	Unilateral	Unilateral	Bilateral	Unilateral	Unilateral
Presence of mammary nodule	Yes	No	No	Yes	Yes	Yes	No	Yes
Histological type	[b]	Tubular carcinoma	Carcinoma & malignant myoepithelioma	Anaplastic carcinoma	Tubulopapillary carcinoma	Comedocarcinoma	Tubular carcinoma	Tubulopapillary carcinoma
Mitotic index[a]	[b]	High	High	Moderate	High	High	Moderate	Moderate
Nuclear pleomorphism[a]	[b]	High	Moderate	High	High	High	High	High
Presence of tumour necrosis	[b]	No	Yes	Yes	Yes	Yes	Yes	No
TTP, days	15	16	15	0	5	15	52	32
OST, days	35	81	92	11	21	40	160	34

Abbreviations: IMC, inflammatory mammary cancer; OST, overall survival time; P, patient number; TTP, time to progression.

[a]According to previously established histopathological criteria for malignant mammary carcinoma grading.[8]

[b]Information not available.

TABLE 2 Clinicopathological features and outcome of patients (P9–P16) treated with a combination of a cyclooxygenase-2 inhibitor, toceranib phosphate and metronomic cyclophosphamide

Variable	P9	P10	P11	P12	P13	P14	P15	P16
Age at diagnosis, years	13.3	12.7	11.4	11.1	13.4	7.8	12.0	10.8
Weight, kilograms	9.9	7.1	12.2	11.3	10.5	8.1	22.6	31.5
Breed	Kerry Blue Terrier	Mixed-breed	Poodle	Mixed-breed	Mixed-breed	Miniature Schnauzer	Dalmatian	Mixed-breed
Spayed at tumour presentation	Yes	Yes	No	Yes	No	Yes	No	Yes
Spayed at medical treatment initiation	Yes	Yes	Yes	Yes	No	Yes	No	Yes
Previous parturition(s)	No	No	Yes	[b]	[b]	No	No	[b]
Previous pseudocyesis	Yes	No	Yes	[b]	Yes	No	No	[b]
Heat regularity	Regular	Regular	[b]	[b]	Irregular	Irregular	Regular	Regular
Previous progestin treatment	No	No	No	[b]	No	No	No	Yes
Clinical form of IMC	Secondary, non-surgical	Secondary, post-surgery	Secondary, post-surgery	Secondary, post-surgery	Secondary, non-surgical	Secondary, post-surgery	Secondary, non-surgical	Secondary, post-surgery
Time from IMC signs presentation to diagnosis (days)	40	20	15	27	8	15	30	13
Ulceration	No	Yes	Yes	No	Yes	No	No	No
Mammary chains involvement	Unilateral	Unilateral	Bilateral	Unilateral	Bilateral	Unilateral	Unilateral	Unilateral
Presence of mammary nodule	No	No	No	No	Yes	Yes	No	No
Histological type	Comedocarcinoma	Tubular carcinoma	Anaplastic carcinoma	Comedocarcinoma	Anaplastic carcinoma	Tubulopapillary carcinoma	Lipid-rich carcinoma	Solid carcinoma
Mitotic index[a]	High	High	High	High	Moderate	High	Moderate	High
Nuclear pleomorphism[a]	High	High	High	High	Moderate	High	High	High
Presence of tumour necrosis	Yes	Yes	Yes	Yes	Yes	Yes	No	No
TTP, days	58	106	67	7	92	34	37	30
OST, days	66	263	165	56	121	71	48	265

Abbreviation: IMC, inflammatory mammary cancer; OST, overall survival time; P, patient number; TTP, time to progression.
[a]According to previously established histopathological criteria for malignant mammary carcinoma grading.[8]
[b]Information not available.

Tumours were classified and graded according to the veterinary histological classification.[8,26] The tumour characteristics are included in Tables 1 and 2. All tumours showed neoplastic emboli within dermal lymphatic vessels.

2.3 | Treatment

After diagnosis of IMC, patients were treated with a COX-2 inhibitor, which included firocoxib (Previcox, Merial [Lyon, France]; 5 mg/kg/d by mouth [mg/kg/d PO]) ($n = 13$); cimicoxib (Cimalgex, Vétoquinol [Lure, France]; 2 mg/kg/d PO) ($n = 1$); meloxicam (Metacam, Boehringer-Ingelheim [Ingelheim am Rhein, Germany]; 0.1 mg/kg/d PO) ($n = 1$) or piroxicam (Feldene, Pfizer [Brooklyn, NY, USA]; 0.3 mg/kg/d PO) ($n = 1$). They were either given alone as a single-drug therapy (ST) or as an MT in combination with toceranib phosphate and low-dose cyclophosphamide, according to the owner's decision. The MT was administered with the written authorization of the owner.

The patients in which surgery was feasible, even in the presence of IMC clinical signs, underwent surgical excision of the mammary lesions, as it has been suggested that previous surgery might be associated with longer survival in IMC cases.[3] All these patients presented histopathological diagnosis of IMC in the biopsy and had local recurrence with IMC clinical signs (secondary post-surgical form). In these cases, a COX-2 inhibitor was initiated immediately after surgery as post-surgical therapy. As soon as the histopathological report was available, before tumour recurrence, if MT was chosen, toceranib phosphate was added first; if no adverse effects were present 1 week after, low-dose cyclophosphamide was added. In patients with suspected IMC in which surgical excision was not an option (primary or secondary non-surgical IMC cases), a COX-2 inhibitor was started when an incisional biopsy was taken. If IMC was confirmed, toceranib phosphate was added; 1 week later, low-dose cyclophosphamide was added.

Toceranib phosphate (Palladia, Zoetis [Parsippany, NJ, USA]) was administered at a dose from 2.4 to 2.7 mg/kg PO on a Monday–Wednesday–Friday schedule. Cyclophosphamide (Genoxal, Baxter [Deerfield, IL, USA]) was given at a dose of 12.5 mg/m^2/d PO (based on previous studies[27,28]). All patients received 0.5 mg/kg PO of omeprazole or famotidine every 12 h. Additional treatments were tramadol for pain control, amoxicillin–clavulanic acid for patients with skin ulceration due to tumour progression and furosemide when tumour-related limb oedema was developed. When patients developed gastrointestinal toxicity, additional drugs were used for supportive care, such as metronidazole, maropitant and probiotics.

2.4 | Follow-up and toxicity evaluation

Patients were re-evaluated biweekly (and by phone when necessary) until death. Haematology and biochemistry were evaluated every 2 weeks, and urinalysis was done every 4 weeks. Adverse events were evaluated and classified according to the Veterinary Cooperative Oncology Group criteria (version 1.1).[29] An abdominal ultrasound and thoracic radiography were performed every 2 months to restage the disease and to rule out the presence of any disorders associated with treatment or tumour progression.

2.5 | Response evaluation

The treatment response was evaluated biweekly using the response evaluation criteria for solid tumours in dogs (version 1.0).[30] Following these guidelines, the responses were considered: complete response (CR) was considered when all lesions disappeared, partial response (PR) if there was a decrease of at least 30% in the sum of the diameters of the target lesions, progressive disease (PD) either when there was an increase of at least a 20% in the sum of the diameters of the target lesions or an appearance of one or more new lesions and stable disease (SD) when the change in the sum of the diameters was not enough to be considered to be either PR or PD. The response to therapy was identified only when the duration of response was at least 30 days. The clinical benefit (CB) was defined as the presence of CR, PR or SD. The overall objective response (OOR) was determined by the presence of either CR or PR.

2.6 | Statistical analysis

The comparison between treatment groups was assessed by a Fisher's exact test for categorical variables and an unpaired T-test and Wilcoxon rank-sum test for quantitative variables, using SAS software, v. 9.4 (SAS Institute, Cary, NC, USA). The survival analysis was assessed by Kaplan–Meier curves and a log-rank test with the IBM SPSS Statistics software, v. 25 (IBM, Armonk, NY, USA). The overall survival time (OST) was defined as the time from tumour diagnosis to cancer-related death or euthanasia. For secondary post-surgical cases, the period between the day of mastectomy and the development of local recurrence and/or metastatic disease was defined as disease-free survival (DFS), because, in these patients, the therapy was initiated immediately after surgery, without any macroscopic disease. Finally, the time to progression (TTP) was established as the period from tumour diagnosis to disease progression, including PD in macroscopic disease or recurrence/metastasis development in secondary post-surgical IMC cases. The significance level was established at $p < .05$.

3 | RESULTS

3.1 | Treatment groups

Eight patients were treated with ST using firocoxib ($n = 6$; median dose 4.3 mg/kg/d [range 3.8–4.9]), meloxicam ($n = 1$; 0.08 mg/kg/d) or piroxicam (n = 1; 0.26 mg/kg/d). Eight patients were treated with

MT using a combination of a COX-2 inhibitor, that is, firocoxib ($n = 7$; median dose 4.7 mg/kg/d [range 3.7–5.0]) or cimicoxib ($n = 1$; 1.9 mg/kg/d), toceranib phosphate (median dose 2.6 mg/kg [range 2.4–2.9]) and metronomic cyclophosphamide (12.5 mg/m^2/d). The firocoxib dose was not significantly different between treatment groups ($p = .286$). The clinicopathological features of patients treated with ST and MT are included in Tables 1 and 2, respectively, with no significant differences between groups.

3.2 | Therapy response and survival time

Only patients with secondary non-surgical IMC had macroscopic disease and were evaluated for treatment response ($n = 3$ per treatment group). A PR was reached in only one patient in the MT group; therefore, the OOR was 33% in patients in the MT group and 0% in the ST group. SD was achieved in one patient included in the ST group, and in the other two patients in the MT group. Thus, CB was obtained in 33% and 100% in the ST and MT groups, respectively. The median response duration was 15.0 days (range 0.0–32.0 days) in the ST group and 58.0 days (range 37.0–92.0 days) in the MT group ($p = .025$).

The median OST of all patients was 68.5 days (range 11.0–265.0 days); median DFS of the surgically treated cases was 23.0 days (range 5.0–106.0 days), and median TTP was 31.0 days (range 0.0–106.0 days). The cause of death in all cases was tumour progression.

The median OST (Figure 1) and TTP of patients in the MT group (96.0 days [range 48.0–265.0 days] and 47.5 days [range 7.0–106.0 days], respectively) were significantly higher than those in the ST group (37.5 days [range 11.0–160.0 days], $p = .046$ and 15.0 days [range 0.0–52.0 days], $p = .010$, respectively). The median OST was significantly higher in dogs surgically treated before the start of medical treatment in comparison to dogs not surgically treated (86.5 days [range 21.0–265.0 days] vs. 41.5 days [range 11.0–121.0 days], $p = .038$). Also, the presence of mammary nodule(s) at diagnosis was associated with a shorter median OST (35.0 days [range 11.0–121.0 days] vs. 92.0 days [range 48.0–265.0 days], $p = .009$), and dogs spayed at the time of treatment initiation had a prolonged DFS (30.0 days [range 7.0–106.0 days] vs. 5.0 days [$n = 1$], $p = .003$).

Moreover, the absence of PD or recurrence/metastasis development in patients 30 days after therapy initiation, regardless of treatment administered, was associated with higher median OST (121.0 days [range 34.0–265.0 days] vs. 40.0 days [range 11.0–92.0 days], $p = .018$; Figure 2), DFS (52.0 days [range 30.0–106.0 days] vs. 15.0 days [range 5.0–16.0 days], $p = .002$) and TTP (52.0 days [range 30.0–106.0 days] vs. 15.0 days [range 0.0–16.0 days], $p = <.001$).

3.3 | Adverse events

Eleven out of 16 patients presented some adverse event during the follow-up appointment(s). The incidence of any adverse event was significantly higher in patients receiving MT compared with those treated with ST ($p = .026$); all patients treated with MT had at least one adverse event, whereas three patients (37.5%) treated with a COX-2 inhibitor alone experienced an adverse event. Three patients, all included in the MT group, needed temporary therapy discontinuation (for 10, 12 and 17 days, respectively). Three patients needed a complete withdrawal of antineoplastic therapy; two were treated with MT and one with firocoxib alone (after 51, 151 and 10 days of treatment, respectively). These patients died 5, 14 and 1 days, respectively, after treatment withdrawal.

In the ST group, one patient had a mild increase in alkaline phosphatase, and another patient had grade 2 anaemia. In addition, two patients had gastrointestinal toxicity: grade 1 diarrhoea at firocoxib initiation and grade 1 vomiting after 30 days of treatment ($n = 1$), and grade 1 nausea and vomiting at firocoxib initiation and grade 3 anorexia and enteritis after 10 days ($n = 1$). Only the last patient needed treatment withdrawal and medical support.

Among the patients included in the MT group, one had gastrointestinal toxicity, three had haematology changes, three additional patients experienced both gastrointestinal and haematological toxicity and the remaining patient had gastrointestinal signs and grade

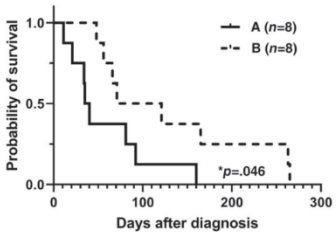

FIGURE 1 Kaplan–Meier survival curve for dogs diagnosed with IMC and treated with cyclooxygenase-2 inhibitor therapy alone (A) or in combination with toceranib phosphate and metronomic cyclophosphamide (B)

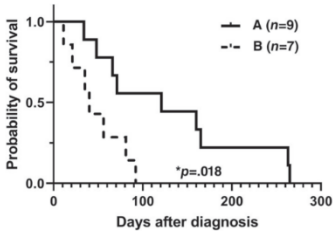

FIGURE 2 Kaplan–Meier survival curve for dogs without disease progression (A) compared with patients that presented progressive disease or metastasis/recurrence development (B) at day 30 after treatment initiation

1 lethargy. The gastrointestinal events were diarrhoea ($n = 3$, grade 1; $n = 1$, grade 2; and $n = 1$, grade 3), anorexia ($n = 1$, grade 1; $n = 2$, grade 2; and $n = 1$, grade 3) and vomiting ($n = 3$, grade 1; and $n = 1$, grade 3). One patient presented grade 3 diarrhoea, anorexia and vomiting after 151 days of treatment and needed hospitalization and treatment withdrawal. The patients with various mild (grade 1) or a moderate (grade 2) gastrointestinal events needed temporary discontinuation of therapy for 10–17 days; after normalization, treatment was reintroduced with more digestive protection, and no further drug withdrawal was required afterwards except for a patient with grade 2 anorexia, in which therapy discontinued due to renal toxicity.

Haematological adverse events in patients treated with MT were as follows: one patient developed grade 1 neutropenia, grade 3 thrombocytopenia (before therapy initiation, the patient had grade 1 thrombocytopenia) and grade 1 anaemia; one patient had only thrombocytopenia (grade 1); one patient had lymphopenia and monocytopenia; one patient presented grade 1 hypoalbuminemia and lymphopenia; one patient had grade 2 hypoalbuminemia, grade 2 urea increase and grade 1 anaemia, but presented grade 1 hypoalbuminemia before treatment initiation and one patient developed an increase in renal values (with a grade 3 increase of urea and a grade 2 increase of creatinine) and lymphopenia after 51 days of therapy, requiring therapy withdrawal only for this patient.

4 | DISCUSSION

IMC is an incurable type of cancer in dogs and has a poor prognosis. This study confirms that a medical treatment based on the combination of a COX-2 inhibitor, a tyrosine kinase inhibitor (toceranib phosphate) and metronomic chemotherapy with cyclophosphamide increases the survival time of dogs diagnosed with secondary IMC compared with the use of COX-2 inhibitor therapy alone, with adequate tolerability of these drugs in combination.

Although only 16 patients were included, this is a significant number of cases given the rarity of the neoplasia under study. Signalment and clinical features of dogs diagnosed with IMC in our study were similar to those in previous reports.[2–4,31] The presence of one or more mammary nodules, in contrast to patients which had only plaque-like lesions, was associated with shorter OST. To our knowledge, this association has not been previously described; however, more patients in the ST group presented a nodule at diagnosis than patients in the MT group, which may have caused a bias in this result. The prolonged OST in the patients that were spayed at treatment initiation should be interpreted with caution, because only one patient was not spayed at that time.

OST and TTP in the present study were significantly higher in the patients treated with a combination of a COX-2 inhibitor, toceranib and metronomic cyclophosphamide compared with dogs that only received COX-2 inhibitor therapy; however, this result should be interpreted with care, due to the low number of patients included and the absence of randomization. To our knowledge, this is the first study evaluating the effect of additional treatment to the already described effective use of the COX-2 inhibitor therapy.

The use of a COX-2 inhibitor has already been shown to improve the quality of life and the survival time of dogs diagnosed with IMC.[4] Potential mechanisms of action of COX-2 inhibitor therapy include an antiangiogenic effect and cell proliferation inhibition.[32] In IMC, this therapy may also develop its action through lymphangiogenesis inhibition, because COX-2 expression in these tumours is associated with VEGF-D and the receptor VEGFR-3, both implicated in lymphatic vessel formation.[10] The expression of COX-2 does not predict the response to the inhibition therapy; thus, other COX-2 independent mechanisms, such as apoptosis induction, might be implicated in the effects of COX-2 inhibitor therapy.[33] Furthermore, an immunomodulatory effect of COX-2 inhibitors is proposed, because the enzyme COX-2 may be implicated in the protumour activity of the tumour-associated macrophages and an increase in the activity of T regulatory cells,[14] which has been shown to promote tumour progression.[34]

Metronomic chemotherapy has been shown to produce an antiangiogenic effect by directly disrupting the proliferation and migration of endothelial cells in tumours and by inducing their apoptosis. Likewise, angiogenesis is affected by metronomic chemotherapy by reducing circulating endothelial progenitor cells and downregulating proangiogenic factors such as VEGF.[20] The use of cyclophosphamide in this antineoplastic approach additionally leads to an immunomodulatory effect by reducing the circulating T regulatory cells.[28,35] The different and additive mechanism of low-dose cyclophosphamide and COX-2 inhibitors has led to their combined use in metronomic chemotherapy protocols in dogs.[22,23,27,36]

Toceranib phosphate inhibits different tyrosine kinase receptors. Among others, VEGFR and PDGFR are implicated in the angiogenesis and lymphangiogenesis processes,[37] both exacerbated in IMC.[10] Toceranib phosphate has also demonstrated an immunomodulatory effect by reducing T regulatory cells.[38] Moreover, the probable effect through the inhibition of CSF-1R, a receptor expressed in IMC,[17] may contribute to the antineoplastic effect of toceranib phosphate. CSF-1R is implicated in the crosstalk between tumour-associated macrophages and neoplastic cells, resulting in enhanced tumour progression and invasion.[39]

The combination of these different approaches may produce additive effects, both antiangiogenic and immunomodulatory, resulting in a therapy that controls the progression of rapidly growing malignant tumours such as IMC. The combination of multitargeted inhibitors, such as toceranib phosphate, with metronomic chemotherapy has been suggested to overcome the acquired resistance of tumours to the metronomic chemotherapy, because tyrosine kinase inhibitors produce an antineoplastic effect by different mechanisms.[40] Another combination previously used in IMC cases—a COX-2 inhibitor (piroxicam), toceranib and thalidomide—has been reported to result in a shorter survival time than our patients treated with MT.[25]

All patients that received MT had at least an SD of 30 days after treatment initiation, with an ORR of 33% and CB of 100%, although a low number of cases were evaluated, and this result should be interpreted with caution. This response to the MT protocol represents the highest CB rate obtained with the use of medical therapy in canine patients with IMC. In previous studies, the use of medical therapy

achieved a CB that ranged from 5% to 64% and an OOR that ranged from 0% to 21%.[3,25,31] Only the use of hypofractionated radiation therapy, combined with medical treatment, has obtained a better response.[25] However, the use of radiotherapy is still not widely available. Moreover, in our patients, the absence of PD, recurrence or metastasis at day 30 of therapy was significantly related to a better outcome, indicating that the response to therapy may be a good indicator of longer survival time.

An important concern is the adverse effects associated with both treatments. However, severe adverse events were observed in 12% of the ST group and in 37% of the MT group, whereas in most of the patients, toxicities were mild to moderate and resolved with supportive care. MT produced a significantly higher incidence of toxicities than ST. The combination of toceranib phosphate, low-dose cyclophosphamide and a COX-2 inhibitor has already demonstrated to be tolerable in dogs, with primarily mild to moderate gastrointestinal toxicity that is controllable with medical therapy, and with sporadic severe events requiring temporary discontinuation and medical support,[41] similar to our study.

The development of lethargy, anaemia, neutropenia, thrombocytopenia, hypoalbuminemia and increases in urea and creatinine have been described in treatment with toceranib phosphate.[42–45] IMC has been reported to produce a reduction in platelets[2] and tumour progression may also be responsible for the development of thrombocytopenia. Furthermore, an increase in renal values has been described in a treatment of metronomic cyclophosphamide combined with a COX-2 inhibitor, an effect generally associated with the administration of the COX-2 inhibitor.[27,46]

Sterile haemorrhagic cystitis, an adverse event observed in dogs receiving cyclophosphamide, was not presented in our patients, probably because of the short treatment duration and the fact that a high cumulative dose was not reached.[46] Additionally, the use of furosemide, which has been shown to reduce the incidence of this adverse event,[47] was given to two patients in the MT group due to limb oedema.

There were several weaknesses in the current study, principally because of its retrospective nature, which may affect the reporting of adverse events. This weakness was partially resolved by following up with the dogs' owners by phone, but some haematological or urinary toxicities could be misrepresented as a result. The small number of dogs included, partly caused by the uncommonness of IMC tumours, may factor into the patients' outcomes; however, the statistical analyses demonstrated the effects of the selected therapy on the survival time. The therapeutic approach selected by the owners was based on previous information on the incidence of adverse events caused by the drug combination and the unknown effect of the MT in IMC cases. Therefore, the election of a COX-2 inhibitor alone was not due to less-dedicated owners. Finally, although MT increased tumour control and survival time compared with ST, it is currently unknown whether its success is attributable to metronomic cyclophosphamide, toceranib phosphate or its synergic or additive effects.

In conclusion, our results suggest that the incorporation of low-dose cyclophosphamide and toceranib phosphate to COX-2 inhibitor therapy in the treatment of canine IMC increases tumour growth control and survival time. Although the survival of the patients included in this retrospective study remains short, the adequate tolerability of the combination of these drugs suggests that this therapeutic approach may be an attractive medical option for canines diagnosed with IMC. Nonetheless, given the limitations of our work, randomized and prospective studies with a greater number of cases are still necessary for a better evaluation of this promising combination therapy that achieved a beneficial effect.

ACKNOWLEDGEMENTS

The authors would like to thank all the staff of the Veterinary Teaching Hospital Complutense. Financial support was provided by the Spanish Ministry of Science, Innovation and Technology, project PGC2018-094516-B-I00; the PhD contract at Complutense University (7026349846-Y0SC001170 to DAM); a PhD grant funded through the Mexican Council for Science and Technology (CONACYT;515916 to GV); and the ECVP specialization residency in Veterinary pathology grant from Complutense University (69/2018 to AAD).

CONFLICT OF INTEREST

No conflicts of interest have been declared.

DATA AVAILABILITY STATEMENT

The data that support the findings of this study are available from the corresponding author upon reasonable request.

ORCID

Daniel Alonso-Miguel https://orcid.org/0000-0003-4106-2278
Guillermo Valdivia https://orcid.org/0000-0002-6969-1597
Paula García-San José https://orcid.org/0000-0001-8531-9069
Ángela Alonso-Diez https://orcid.org/0000-0002-0296-2348
Laura Peña https://orcid.org/0000-0001-7135-6280
María Dolores Pérez-Alenza https://orcid.org/0000-0002-0426-0083

REFERENCES

1. Susaneck SJ, Allen TA, Hoopes J, Withrow SJ, Macy DW. Inflammatory mammary carcinoma in the dog. *J Am Anim Hosp Assoc*. 1983;9:971-976.
2. Perez Alenza MD, Tabanera E, Pena L. Inflammatory mammary carcinoma in dogs: 33 cases (1995-1999). *J Am Vet Med Assoc*. 2001;219(8):1110-1114.
3. Marconato L, Romanelli G, Stefanello D, et al. Prognostic factors for dogs with mammary inflammatory carcinoma: 43 cases (2003-2008). *J Am Vet Med Assoc*. 2009;235(8):967-972.
4. de M Souza CH, Toledo-Piza E, Amorin R, Barboza A, Tobias KM. Inflammatory mammary carcinoma in 12 dogs: clinical features, cyclooxygenase-2 expression, and response to piroxicam treatment. *Can Vet J*. 2009;50(5):506-510.
5. Pena L, Perez-Alenza MD, Rodriguez-Bertos A, Nieto A. Canine inflammatory mammary carcinoma: histopathology, immunohistochemistry and clinical implications of 21 cases. *Breast Cancer Res Treat*. 2003;78(2):141-148.

6. Singletary SE, Cristofanilli M. Defining the clinical diagnosis of inflammatory breast cancer. *Semin Oncol*. 2008;35(1):7-10.
7. Raposo TP, Arias-Pulido H, Chaher N, et al. Comparative aspects of canine and human inflammatory breast cancer. *Semin Oncol*. 2017; 44(4):288-300.
8. Pena L, De Andres PJ, Clemente M, Cuesta P, Perez-Alenza MD. Prognostic value of histological grading in noninflammatory canine mammary carcinomas in a prospective study with two-year follow-up: relationship with clinical and histological characteristics. *Vet Pathol*. 2013;50(1):94-105.
9. Illera JC, Perez-Alenza MD, Nieto A, et al. Steroids and receptors in canine mammary cancer. *Steroids*. 2006;71(7):541-548.
10. Clemente M, Sanchez-Archidona AR, Sardon D, et al. Different role of COX-2 and angiogenesis in canine inflammatory and non-inflammatory mammary cancer. *Vet J*. 2013;197(2):427-432.
11. Raposo TP, Pires I, Prada J, Queiroga FL, Argyle DJ. Exploring new biomarkers in the tumour microenvironment of canine inflammatory mammary tumours. *Vet Comp Oncol*. 2017;15(2):655-666.
12. Queiroga FL, Perez-Alenza MD, Silvan G, Pena L, Lopes C, Illera JC. Cox-2 levels in canine mammary tumors, including inflammatory mammary carcinoma: clinicopathological features and prognostic significance. *Anticancer Res*. 2005;25(6b):4269-4275.
13. de Souza TA, de Campos CB, De Biasi Bassani Goncalves A, et al. Relationship between the inflammatory tumor microenvironment and different histologic types of canine mammary tumors. *Res Vet Sci*. 2018;119:209-214.
14. Hashemi Goradel N, Najafi M, Salehi E, Farhood B, Mortezaee K. Cyclooxygenase-2 in cancer: a review. *J Cell Physiol*. 2019;234(5): 5683-5699.
15. Millanta F, Caneschi V, Ressel L, Citi S, Poli A. Expression of vascular endothelial growth factor in canine inflammatory and non-inflammatory mammary carcinoma. *J Comp Pathol*. 2010;142(1): 36-42.
16. Brunetti B, Beha G, Benazzi C, Bondin V, De Tolla L, Sarli G. CD117 expression influences proliferation but not survival in canine mammary tumours. *J Comp Pathol*. 2014;151(2–3):202-206.
17. Raposo TP, Beirão BC, Pires I, et al. Immunohistochemical expression of CCR2, CSF1R and MMP9 in canine inflammatory mammary carcinomas. *Anticancer Res*. 2016;36(4):1805-1813.
18. Koltai Z, Szabo B, Jakus J, Vajdovich P. Tyrosine kinase expression analyses in canine mammary gland tumours - a pilot study. *Acta Vet Hung*. 2018;66(2):294-308.
19. London CA. Small molecule inhibitors in veterinary oncology practice. *Vet Clin North Am Small Anim Pract*. 2014;44(5):893-908.
20. Gaspar TB, Henriques J, Marconato L, Queiroga FL. The use of low-dose metronomic chemotherapy in dogs-insight into a modern cancer field. *Vet Comp Oncol*. 2018;16(1):2-11.
21. Matsuyama A, Schott CR, Wood GA, Richardson D, Woods JP, Mutsaers AJ. Evaluation of metronomic cyclophosphamide chemotherapy as maintenance treatment for dogs with appendicular osteosarcoma following limb amputation and carboplatin chemotherapy. *J Am Vet Med Assoc*. 2018;252(11):1377-1383.
22. Marchetti V, Giorgi M, Fioravanti A, et al. First-line metronomic chemotherapy in a metastatic model of spontaneous canine tumours: a pilot study. *Invest New Drugs*. 2012;30(4):1725-1730.
23. de Campos CB, Lavalle GE, Monteiro LN, et al. Adjuvant thalidomide and metronomic chemotherapy for the treatment of canine malignant mammary gland neoplasms. *In Vivo*. 2018;32(6):1659-1666.
24. Mazhar D, Ang R, Waxman J. COX inhibitors and breast cancer. *Br J Cancer*. 2006;94(3):346-350.
25. Rossi F, Sabattini S, Vascellari M, Marconato L. The impact of toceranib, piroxicam and thalidomide with or without hypofractionated radiation therapy on clinical outcome in dogs with inflammatory mammary carcinoma. *Vet Comp Oncol*. 2018;16(4): 497-504.
26. Zappulli V, Peña L, Rasotto R, et al. Classification of canine mammary tumors. In: Kiupel M, ed. *Surgical Pathology of Tumors of Domestic Animals Volume 2: Mammary Tumors*. 1st ed. Gurnee, IL: Davis-Thompson DVM Foundation; 2019:60-196 chap H.
27. Elmslie RE, Glawe P, Dow SW. Metronomic therapy with cyclophosphamide and piroxicam effectively delays tumor recurrence in dogs with incompletely resected soft tissue sarcomas. *J Vet Intern Med*. 2008;22(6):1373-1379.
28. Burton JH, Mitchell L, Thamm DH, Dow SW, Biller BJ. Low-dose cyclophosphamide selectively decreases regulatory T cells and inhibits angiogenesis in dogs with soft tissue sarcoma. *J Vet Intern Med*. 2011;25(4):920-926.
29. VCOG. Veterinary cooperative oncology group - common terminology criteria for adverse events (VCOG-CTCAE) following chemotherapy or biological antineoplastic therapy in dogs and cats v1.1. *Vet Comp Oncol*. 2016;14(4):417-446.
30. Nguyen SM, Thamm DH, Vail DM, London CA. Response evaluation criteria for solid tumours in dogs (v1.0): a veterinary cooperative oncology group (VCOG) consensus document. *Vet Comp Oncol*. 2015; 13(3):176-183.
31. Clemente M, De Andres PJ, Pena L, Perez-Alenza MD. Survival time of dogs with inflammatory mammary cancer treated with palliative therapy alone or palliative therapy plus chemotherapy. *Vet Rec*. 2009; 165(3):78-81.
32. Sobolewski C, Cerella C, Dicato M, Ghibelli L, Diederich M. The role of cyclooxygenase-2 in cell proliferation and cell death in human malignancies. *Int J Cell Biol*. 2010;2010:215158.
33. Dore M. Cyclooxygenase-2 expression in animal cancers. *Vet Pathol*. 2011;48(1):254-265.
34. Hashemi V, Maleki LA, Esmaily M, et al. Regulatory T cells in breast cancer as a potent anti-cancer therapeutic target. *Int Immunopharmacol*. 2020;78:106087.
35. Denies S, Cicchelero L, de Rooster H, et al. Immunological and angiogenic markers during metronomic temozolomide and cyclophosphamide in canine cancer patients. *Vet Comp Oncol*. 2017;15(2):594-605.
36. Wendelburg KM, Price LL, Burgess KE, Lyons JA, Lew FH, Berg J. Survival time of dogs with splenic hemangiosarcoma treated by splenectomy with or without adjuvant chemotherapy: 208 cases (2001-2012). *J Am Vet Med Assoc*. 2015;247(4):393-403.
37. Haibe Y, Kreidieh M, El Hajj H, et al. Resistance mechanisms to anti-angiogenic therapies in cancer. *Front Oncol*. 2020;10:221.
38. Mitchell L, Thamm DH, Biller BJ. Clinical and immunomodulatory effects of toceranib combined with low-dose cyclophosphamide in dogs with cancer. *J Vet Intern Med*. 2012;26(2):355-362.
39. Pollard JW. Macrophages define the invasive microenvironment in breast cancer. *J Leukoc Biol*. 2008;84(3):623-630.
40. Riesco-Martinez M, Parra K, Saluja R, Francia G, Emmenegger U. Resistance to metronomic chemotherapy and ways to overcome it. *Cancer Lett*. 2017;400:311-318.
41. London CA, Gardner HL, Mathie T, et al. Impact of toceranib/piroxicam/cyclophosphamide maintenance therapy on outcome of dogs with appendicular osteosarcoma following amputation and carboplatin chemotherapy: a multi-institutional study. *PLoS One*. 2015;10(4):e0124889.
42. London CA, Hannah AL, Zadovoskaya R, et al. Phase I dose-escalating study of SU11654, a small molecule receptor tyrosine kinase inhibitor, in dogs with spontaneous malignancies. *Clin Cancer Res*. 2003; 9(7):2755-2768.
43. London CA, Malpas PB, Wood-Follis SL, et al. Multi-center, placebo-controlled, double-blind, randomized study of oral toceranib phosphate (SU11654), a receptor tyrosine kinase inhibitor, for the treatment of dogs with recurrent (either local or distant) mast cell tumor following surgical excision. *Clin Cancer Res*. 2009;15(11):3856-3865.
44. Bernabe LF, Portela R, Nguyen S, et al. Evaluation of the adverse event profile and pharmacodynamics of toceranib phosphate

administered to dogs with solid tumors at doses below the maximum tolerated dose. *BMC Vet Res*. 2013;9:190.
45. Laver T, London CA, Vail DM, Biller BJ, Coy J, Thamm DH. Prospective evaluation of toceranib phosphate in metastatic canine osteosarcoma. *Vet Comp Oncol*. 2018;16(1):E23-E29.
46. Matsuyama A, Woods JP, Mutsaers AJ. Evaluation of toxicity of a chronic alternate day metronomic cyclophosphamide chemotherapy protocol in dogs with naturally occurring cancer. *Can Vet J*. 2017;58(1):51-55.
47. Setyo L, Ma M, Bunn T, Wyatt K, Wang P. Furosemide for prevention of cyclophosphamide-associated sterile haemorrhagic cystitis in dogs receiving metronomic low-dose oral cyclophosphamide. *Vet Comp Oncol*. 2017;15(4):1468-1478.

How to cite this article: Alonso-Miguel D, Valdivia G, García-San José P, et al. Clinical outcome of dogs diagnosed with canine inflammatory mammary cancer treated with metronomic cyclophosphamide, a cyclooxygenase-2 inhibitor and toceranib phosphate. *Vet Comp Oncol*. 2022;20(1):179-188. doi:10.1111/vco.12760

ANEXO 2: Neoadjuvant in situ vaccination with cowpea mosaic virus as a novel therapy against canine inflammatory mammary cancer

Open access Original research

Journal for ImmunoTherapy of Cancer

Neoadjuvant in situ vaccination with cowpea mosaic virus as a novel therapy against canine inflammatory mammary cancer

Daniel Alonso-Miguel ,[1] Guillermo Valdivia ,[1] Diego Guerrera ,[2] Maria Dolores Perez-Alenza ,[1] Stanislav Pantelyushin ,[2] Angela Alonso-Diez ,[1] Veronique Beiss ,[3,4] Steven Fiering ,[5] Nicole F Steinmetz ,[3,4,6,7,8,9,10] Maria Suarez-Redondo ,[1] Johannes vom Berg ,[2] Laura Peña ,[1] Hugo Arias-Pulido [5]

To cite: Alonso-Miguel D, Valdivia G, Guerrera D, *et al*. Neoadjuvant in situ vaccination with cowpea mosaic virus as a novel therapy against canine inflammatory mammary cancer. *Journal for ImmunoTherapy of Cancer* 2022;**10**:e004044. doi:10.1136/jitc-2021-004044

► Additional supplemental material is published online only. To view, please visit the journal online (http://dx.doi.org/10.1136/jitc-2021-004044).

DA-M and GV contributed equally.
LP and HA-P contributed equally.

DA-M and GV are joint first authors.

LP and HA-P are joint senior authors.

Accepted 05 February 2022

Check for updates

© Author(s) (or their employer(s)) 2022. Re-use permitted under CC BY-NC. No commercial re-use. See rights and permissions. Published by BMJ.

For numbered affiliations see end of article.

Correspondence to
Dr Hugo Arias-Pulido; hugo.ariaspulido@dartmouth.edu

ABSTRACT

Background Inflammatory mammary cancer (IMC), the counterpart of human inflammatory breast cancer (IBC), is the deadliest form of canine mammary tumors. IMC patients lack specific therapy and have poor outcomes. This proof-of-principle preclinical study evaluated the efficacy, safety, and effect on survival of neoadjuvant intratumoral (in situ) empty cowpea mosaic virus (eCPMV) immunotherapy in companion dogs diagnosed with IMC.

Methods Ten IMC-bearing dogs were enrolled in the study. Five dogs received medical therapy, and five received weekly neoadjuvant in situ eCPMV immunotherapy (0.2–0.4 mg per injection) and medical therapy after the second eCPMV injection. Efficacy was evaluated by reduction of tumor growth; safety by hematological and biochemistry changes in blood and plasma; and patient outcome by survival analysis. eCPMV-induced immune changes in blood cells were analyzed by flow cytometry; changes in the tumor microenvironment were evaluated by CD3 (T lymphocytes), CD20 (B lymphocytes), FoxP3 (Treg lymphocytes), myeloperoxidase (MPO; neutrophils), Ki-67 (proliferation index, PI; tumor cell proliferation), and Cleaved Caspase-3 (CC-3; apoptosis) immunohistochemistry.

Results Two neoadjuvant in situ eCPMV injections resulted in tumor shrinkage in all patients by day 14 without systemic adverse events. Although surgery for IMC is generally not an option, reduction in tumor size allowed surgery in two IMC patients. In peripheral blood, in situ eCPMV immunotherapy was associated with a significant decrease of $Treg^{+}/CD8^{+}$ ratio and changes in $CD8^{+}$Granzyme B^{+} T cells, which behave as a lagging predictive biomarker. In the TME, higher neutrophilic infiltration and MPO expression, lower tumor Ki-67 PI, increase in $CD3^{+}$ lymphocytes, decrease in $FoxP3^{+}/CD3^{+}$ ratio ($p<0.04$ for all comparisons), and no changes in $CC\text{-}3^{+}$ immunostainings were observed in post-treatment tumor tissues when compared with pretreatment tumor samples. eCPMV-treated IMC patients had a statistically significant ($p=0.033$) improved overall survival than patients treated with medical therapy.

Conclusions Neoadjuvant in situ eCPMV immunotherapy demonstrated anti-tumor efficacy and improved survival in IMC patients without systemic adverse effects. eCPMV-induced changes in immune cells point to neutrophils as a driver of immune response. Neoadjuvant in situ eCPMV immunotherapy could be a groundbreaking immunotherapy for canine IMC and a potential future immunotherapy for human IBC patients.

INTRODUCTION

Inflammatory breast cancer (IBC) is a rare, aggressive, and highly metastatic form of human breast cancer (BC). At time of diagnosis, all IBC patients have lymph node involvement and ~40% have distant identifiable metastases.[1 2] IBC accounts for roughly 2.5% of all newly diagnosed BC in the US, but is responsible for ~10% of BC-related deaths,[3 4] making it the deadliest form of BC. Anthracycline-taxane-based chemotherapy, with targeted therapy when appropriate, remains the backbone of neoadjuvant therapy for IBC[5 6]; and its efficacy is minimally effective as shown by a 15-year survival rate of ~20%–30%.[6] The inability to identify effective therapy has multiple factors, but two major contributing factors are the absence of optimal models to identify mechanisms involved in the aggressive behavior of IBC, and the associated lack of knowledge of in vivo IBC biology. The limited knowledge we do have has been obtained from in vitro studies using cell lines and patient-derived xenograft models using immunodeficient mice.[7] While cell lines are useful for drug sensitivity studies, and published data reveal a remarkable correlation between drug responses in patient-derived xenograft models and clinical patient outcomes,[8 9] a

J Immunother Cancer: first published as 10.1136/jitc-2021-004044 on 11 March 2022. Downloaded from http://jitc.bmj.com/ on November 16, 2022 by guest. Protected by copyright.

direct extrapolation of useful data obtained from these models into human clinical trials is not always possible. This is particularly true for immunotherapy studies since human xenografts can only be studied in vivo using immunodeficient mice.

Rodent cancer immunotherapy studies usually use syngeneic cell lines in inbred mice, but there is no rodent cell line model of IBC or canine inflammatory mammary cancer (IMC). Canine cancer patients, however, can bridge rodent lab studies and human clinical trials.[10–12] Cancers in dogs occur spontaneously, have clinical and pathophysiological presentation equivalent to human cancers, and share genomic and immune features. Canine patients are outbred, have intact immune systems and a tumor that, like spontaneous human tumors, is predominantly 'self' immunologically, making them a uniquely valuable model for immunotherapy studies. The progression of disease in dogs recapitulates disease course in humans to a much greater extent than rodent cancer models.[10–12] Canine mammary tumors are the most frequent neoplasia in sexually intact female dogs.[13 14] The annual incidence of mammary tumors within all canine tumors is ~17%,[14] and the frequency of malignant tumors varies from 48% to 70% of the overall mammary tumor patients.[13 14] Strikingly, dogs are also affected by IMC which, as in human IBC, is the most aggressive type of mammary tumors, with a reported incidence of 18% of all canine malignant mammary tumors.[15] IMC dogs live an average of 1 month post diagnosis in absence of specific treatment.[15] As we have recently reviewed, canine IMC represents a unique and excellent therapeutic model to evaluate the clinical efficacy of new anticancer agents, approaches or combinations, including immunotherapy.[16]

In our previous studies, we extensively documented the ability of in situ vaccination using cowpea mosaic virus (CPMV) nanoparticles and empty CPMV (eCPMV) virus-like nanoparticles to stimulate antitumor immune responses and improve outcomes in various syngeneic murine tumor models, including BC,[17–19] and canine oral melanoma.[20] In this proof-of-principle study, we evaluated the clinical efficacy of the highly immunogenic eCPMV nanoparticles against canine IMC. CPMV and eCPMV are identical in their protein content, but eCPMV lacks RNA and, therefore, is non-infectious toward plants, offering safety from an agricultural perspective. Our results demonstrated robust clinical efficacy of neoadjuvant in situ eCPMV immunotherapy (eCPMV immunotherapy from here on) leading to tumor reduction in all treated IMC dogs and improved survival of dogs treated with this agent. eCPMV immunotherapy induced a strong neutrophilic tumor infiltration associated with necrosis and supported neutrophils as a driver of tumor cell death. This study is the first step towards human clinical trials using eCPMV to treat IBC which therapeutically remains an orphan disease.

MATERIALS AND METHODS

Canine patient recruitment and selection criteria

Inclusion criteria at diagnosis, histopathological and histological grade classification are described in detail in online supplemental file 1. Diagnosis of IMC was based on the presence of characteristic clinical signs including erythema, edema, warmth, pain, and histopathological confirmation of neoplastic invasion of superficial dermal lymphatic vessels.[15 21] The characteristics of the 10 IMC patients included in this study are summarized in table 1. All patients' owners signed an informed consent. For this study, we followed the ARRIVE guidelines 2.0.[22]

eCPMV immunotherapy protocol and follow-up

A pretreatment incisional biopsy of the target tumor was taken from all patients followed by intratumoral eCPMV injection immediately after obtaining the biopsy sample. Collection of the tumor biopsy is described in online supplemental file 1. Incisional biopsies from two patients with confirmed IMC status referred from a different institution were not available. eCPMV production, dosage, number of the tumor injections, and the tumor injection procedure are described in online supplemental file and figure S1. In situ eCPMV vaccination was administered once a week (day 0 (D0) and day 7 (D7)). Reduction in tumor volume (Tv) was observed by D14 and a few owners of IMC patients agreed to additional eCPMV immunotherapy (table 2). The IMC patients treated in this study presented one (patients P3, P4 and P5) or two individual tumor masses (patients P1 and P2). For P1, only the larger tumor was injected during the first two treatments, and both tumors were injected in the subsequent treatments. For P2, both tumors were always injected.

IMC patients are not eligible for a surgical procedure.[23] The medical therapy[24] (described in online supplemental file) was added to eCPMV immunotherapy after the second eCPMV injection. Patient P1 had severe adverse events to toceranib and was taken off medical therapy after 23 days of administration. After diagnosis, all IMC control dogs not treated with eCPMV received the medical therapy until death (table 1).

When eCPMV-induced tumor reduction allowed surgery, the tumor was resected with collection of a surgical biopsy, and the medical therapy was maintained as adjuvant treatment. Surgical procedures were performed per institutional standard of care protocol (described in online supplemental file). After surgery, follow-up was performed once a month until death or euthanasia. Thoracic radiographs and abdominal ultrasound were performed every 2 months to search for distant metastases.

Quality of life and tumor response evaluation

Each canine patient was closely observed by the attending veterinarian in the clinic for 4 hours after each injection and subsequently by the owner on a daily basis to evaluate the potential adverse events induced by eCPMV vaccination. The quality of life (QOL) of each patient was

J Immunother Cancer: first published as 10.1136/jitc-2021-004044 on 11 March 2022. Downloaded from http://jitc.bmj.com/ on November 16, 2022 by guest. Protected by copyright.

Table 1 Epidemiological and clinicopathological characteristics of eCPMV-treated and control canine IMC patients

Patient	Age, y.	Weight, kg	TS,* cm	TS,† cm^3	Breed	Type	Histo. grade	Histo. type	sdLVI	LNI	Therapy	OS, days
eCPMV-treated IMC patients												
P1	11.0	10.3	15.1	74.8	Mixed	Primary	III	Special type	Yes	Yes	+FCT	174
P2	13.5	25.6	15.7	45.7	Mixed	Secondary	III	Simple	Yes	Yes	+FCT	156
P3	10.7	8.2	19.6	104.2	Poodle	Secondary	III	Simple	Yes	Yes	+FCT	109
P4	10.7	17.0	17.3	52.7	Kerry Blue Terrier	Secondary	III	Simple	Yes	Yes	+FCT	165
P5	11.9	2.7	3.9	4.3	Bichon Frise	Secondary	III	Simple	Yes	Yes	+FCT	67
Control IMC patients												
P6	13.0	26.2	14.0	252.0	Mixed	Secondary	III	DA	Yes	Yes	FCT	27
P7	14.2	7.6	7.0	14.0	Maltese	Secondary	III	Simple	Yes	Yes	FCT	40
P8	9.7	10.3	4.0	32.0	Mixed	Secondary	III	Simple	Yes	Yes	FCT	132
P9	13.0	9.3	5.0	30.6	Miniature Schnauzer	Secondary	III	Simple	Yes	Yes	FCT	63
P10	8.9	7.7	3.0	9.4	Poodle	Secondary	III	Simple	Yes	Yes	FCT	73

Age at diagnosis in years.
+FCT indicates that eCPMV-treated dogs received FCT therapy starting after second eCPMV injection until surgery or death, and P1 and P5 continued on FCT as adjuvant therapy until death.
*TS refers to the largest diameter of the target tumor in cm.
†TS refers to tumor volume in cm3; type, refers to primary and secondary IMC.
DA, ductal associated; eCPMV, empty cowpea mosaic virus; FCT, firocoxib+cyclophosphamide+toceranib; Histo, histologic; IMC, inflammatory mammary cancer; LNI, regional lymph node involvement; OS, overall survival time; sdLVI, superficial dermal lymphovascular invasion; TS, tumor size.

evaluated at first eCPMV dose and at D7 and D14 using a preestablished survey.[25]

The tumor response to the eCPMV vaccination was evaluated once a week during the treatment period by measuring the Tv with calipers using the formula Tv=0.5× long axis × short $axis^2$. The percentage of tumor growth inhibition (%TGI) was estimated by the formula %TGI=100x(final Tv-initial Tv)/initial Tv. All measurements are in cubic centimeters (cm^3). Although the Response Evaluation Criteria in Solid Tumors in cancer immunotherapy trials (iRECIST) is not designed to address in situ vaccination in canine patients (27), the iRECIST criteria are also provided in online supplemental table S1.

Hematological, flow cytometry, biochemical and cytokine analyses

A blood sample (~10 mL) was collected from each patient at D0, D7, and D14 to evaluate changes induced by eCPMV immunotherapy. Hematological analyses were done using a standard hematology analyzer (ADVIA 120, Siemens Healthcare, Madrid, Spain). Samples collected at D0, D14, and at various time points after surgery were used to isolate peripheral blood mononuclear cells (PBMCs) for flow cytometry using the Lymphocyte Isolation Reagent kit per manufacturer's instructions (Ficoll 1.077 g/mL solution, Rafer, Zaragoza, Spain). Isolated cells were transferred to a freezing medium (70% RPMI, 20% DMSO and 10% fetal bovine serum), frozen at −80°C overnight, and then transferred into liquid nitrogen until sample processing. Flow cytometry analysis was performed using a 14-color panel (online supplemental table S2) using reagents and procedures as previously described.[26] Stained samples were acquired using LSR Fortessa II (BD Biosciences, San Jose, California, USA) equipped with 4 lasers and 16 detectors. Flow cytometric analysis was performed using FlowJo software (V.10.7.1; BD Bioscience).

The biochemical panel (glucose, creatinine, urea and alanine aminotransferase (ALT)) of each patient was performed by reflection spectrophotometry (Refrovet Plus, Scil animal care company, Viernhheim, Germany) and for total proteins by Biuret's colorimetric test (Bradford Diagnostics, Sigma-Aldrich, St. Louis, MO, USA). Cytokine measurement in plasma samples was performed using the MILLIPLEX Canine Cytokine/Chemokine Magnetic Bead Panel (Merck Millipore, Burlington, MA, USA). The list of cytokines is provided in online supplemental file 1. The evaluation of hematological, biochemical and other adverse events related to eCPMV immunotherapy was performed according to the Veterinary Cooperative Oncology Group criteria in the V.2.[27]

Histopathology and immunohistochemistry assays

Single 3 µm tumor tissue sections were used for histopathology and immunohistochemistry (IHC). The IHC assays for Ki-67, CC-3, myeloperoxidase (MPO), IL-8, CD3, CD20, and FoxP3, and the scoring of all markers are

J Immunother Cancer: first published as 10.1136/jitc-2021-004044 on 11 March 2022. Downloaded from http://jitc.bmj.com/ on November 16, 2022 by guest. Protected by copyright.

Table 2 Tv changes in eCPMV-treated and control dogs

Patient	Day	eCPMV dose, mg	Treatments	Tv, cm^3	%TGI	P value
P1 (T1)	D0	0.200	8	67.4	0.0	
	D7	0.200		49.5	−26.5	
	D19	0.200		36.9	−45.3	0.063
	DFU			13.2	−80.4	0.007
P1 (T2)	D0		6	7.4	0.0	
	D7			10.0	35.1	
	D19	0.200		17.8	140.7	0.179
	DFU			5.2	−29.7	0.977
P2 (T1)	D0	0.350	7	39.6	0.0	
	D7	0.350		28.6	−27.8	
	D14	0.350		23.6	−40.4	0.137
	DFU	0.350		43.1	8.9	0.920
P2 (T2)	D0	0.050	7	6.1	0.0	
	D7	0.050		2.1	−64.9	
	D14	0.050		0.7	−89.3	0.163
	DFU	0.050		2.9	−52.3	0.379
P3	D0	0.400	2	104.2	0.0	
	D7	0.400		25.2	−75.8	
	D14			24.7	−76.3	0.330
P4	D0	0.400	3	52.7	0.0	
	D7	0.400		61.4	16.6	
	D15	0.400		51.0	−3.1	0.907
P5	D0	0.200	2	4.3	0.0	
	D9	0.200		4.5	3.5	
	D17			4.2	−3.5	0.667
Control canine IMC patients						
P6	D0			252.0		
	D25			459.0	82.2	
P7	D0			14.0		
	NA			NA		
P8	D0			32.0		
	D73			75.3	124.6	
P9	D0			30.6		
	D35			94.6	209.0	
P10	D0			9.4		
	D39			30.8	228.6	

D0, D7, D14, DFU, day 0, 7, 14 and at last follow-up (D92 in P1 and D79 in P2), respectively; T1, target tumor; T2, second tumor treated; NA, not available; Treatments refer to the total number of eCPMV injections; %TGI, percentage of tumor growth inhibition. P values obtained by regression analysis as described in Methods. The first P value shows regression analysis from D0 to D14; the second, from D0 to last follow-up.
DFU, date of follow-up; eCPMV, empty cowpea mosaic virus; NA, not available; TGI, tumor growth inhibition; Tv, tumor volume.

described in online supplemental file 1 and are reported following REMARK guidelines.[28]

Statistical analyses

Primary outcomes were efficacy, measured by reduction in Tv; biosafety, measured by evaluation of hematological and biochemistry changes in blood and plasma; and, survival of treated patients, measured by tracking clinical status of patients. The Kaplan-Meier method with the log-rank test was used to estimate survival. Unpaired Student's t-test, Mann-Whitney U test, Fisher's exact test, and the $\chi 2$ test were used as appropriate. Two-tailed p values less than 0.05 were considered statistically

J Immunother Cancer: first published as 10.1136/jitc-2021-004044 on 11 March 2022. Downloaded from http://jitc.bmj.com/ on November 16, 2022 by guest. Protected by copyright.

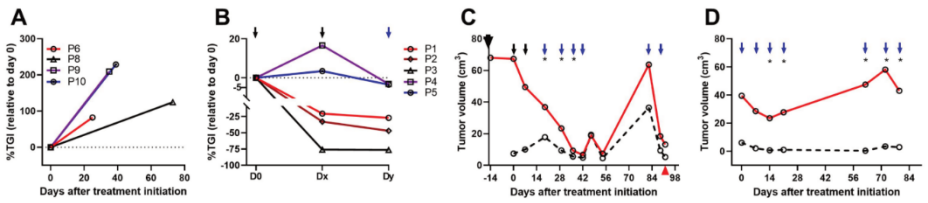

Figure 1 Neoadjuvant in situ eCPMV immunotherapy induced tumor regression in canine IMC patients. IMC patients were treated and followed up as described in the Methods. (A, B) Tumor growth inhibition (TGI) as percentage of growth relative to D0. (A) %TGI in control canine IMC patients treated with medical therapy from D0, but no eCPMV therapy. Tumor volume changes in P7 during follow-up were not available. (B) %TGI in eCPMV-treated IMC patients. Dx refers to measurements done at D7 (P1, P2, P3, P4) and D9 (P5). Dy refers to measurements at D14 (P2, P3); D15 (P4), D17 (P5) and D19 (P1). Black arrows indicate eCPMV immunotherapy for all dogs; blue, for P1, P2 and P4. (C, D) Tumor growth kinetics in P1 (C) until surgery at D92 indicated by a red arrowhead, and P2 (D) until last day of follow-up at D79. Large black arrow in C indicates start of anti-COX2 therapy (15 days before eCPMV immunotherapy). Black arrows in C indicate eCPMV immunotherapy given to T1 and *, medical therapy as described in the Methods section. P1 and P2 patients have a second tumor mass (black broken line) (C, D). Blue arrows indicates treatment provided to the largest (T1; solid red line) and smallest (T2; interrupted black line) tumors in P1 (C) and both tumors in P2 (D). eCPMV, empty cowpea mosaic virus; IMC, inflammatory mammary cancer.

significant. Statistical analyses were carried out using IBM SPSS Statistics program (V.25) and GraphPad Prism (V.7.02; GraphPad San Diego, California, USA) software. Full details of statistical analysis are provided in online supplemental file 1.

RESULTS

eCPMV immunotherapy vaccination induces tumor shrinkage in IMC patients

Of the 10 enrolled IMC patients, 5 did not receive the eCPMV immunotherapy because the owners declined treatment. These patients were used as control cases (figure 1A; table 2). The remaining five IMC patients were treated with eCPMV immunotherapy: Patients P3 and P5 received two injections, P4, three injections (figure 1B), P1, eight injections (figure 1C), and P2, seven injections (figure 1D). Owners of patients P3 and P4 refused additional treatment for personal reasons. P3 died at D109 of unknown cause and P4 was euthanized at D165 due to disease progression (table 1). P1 and P2 are described in detail below. Treatment response evaluated by %TGI demonstrated shrinkage of Tv at D7 in three patients (P1, P2, and P3, figure 1B and table 2) and tumor growth (pseudoprogression) in patients P4 and P5 with tumor shrinkage by D14 (figure 1B and table 2). The eCPMV immunotherapy resulted in tumor reduction sufficient to enable surgery in P5 and P1 after 2 and 8 injections, respectively (figure 1B,C). Regression analyses indicate that all patients had a reduction in tumor burden after two eCPMV injections (table 2).

Patients P1 and P2 received more treatments and were followed up in more detail. P1 presented two concurrent large masses classified as special type carcinoma located in different mammary chains (table 2). Before eCPMV treatment, this patient was on anti-COX-2 (firocoxib) therapy for 15 days without responding to that therapy. As shown in figure 1C, the tumor growth kinetics demonstrate that eCPMV immunotherapy resulted in an immediate response that was sustained following each weekly eCPMV injection. At D20, medical therapy was added for 3 weeks to the eCPMV immunotherapy, but due to toxicities, toceranib was removed (at D42, after 23 days of toceranib treatment), and the dog received only firocoxib and metronomic cyclophosphamide along with eCPMV immunotherapy for three additional treatments. With regards to durability of treatment response, a rapid tumor growth was observed during the time the patient was receiving firocoxib and metronomic cyclophosphamide, but not eCPMV immunotherapy because the owners and the dog were not available (D54–D82 in figure 1C). However, as soon as the eCPMV injections were resumed, a sharp decrease in tumor growth was observed to the point that the patient underwent bilateral radical mastectomy to remove the tumor masses (D92 in figure 1C). Of note, treatment of a second IMC mass was also started on D19 and the clinical response was similar to the largest mass treated at the same time (figure 1B). This patient lived ~6 months and died of noncancer-related renal failure.

P2 with two tumor masses classified as simple carcinomas in different mammary chains was enrolled from an external clinic at D57 of her diagnosis. For simplicity, the first eCPMV injection is represented here as D0. This tumor showed fluctuation in the response to eCPMV immunotherapy with a decrease in tumor size followed by tumor growth up to D70, and again, a decrease in tumor size up to D79 (figure 1D). Shortly after that visit the patient was euthanized in a different clinic at about D99 due to dyspnea and metastatic lung disease. Similar to patient P1, tumor growth was observed during the time the patient was not on treatment because the Hospital was closed due to COVID-19 lockdown (D21 to D62 in figure 1D). Interestingly, a second eCPMV-treated mass in this patient was more responsive to the therapy and

J Immunother Cancer: first published as 10.1136/jitc-2021-004044 on 11 March 2022. Downloaded from http://jitc.bmj.com/ on November 16, 2022 by guest. Protected by copyright.

after a decrease in the Tv, it never significantly grew again and remained almost unchanged during the observation period (figure 1D; table 2). This patient lived ~5 months.

eCPMV immunotherapy is not toxic

No adverse reactions at injection site or systemic reactions were observed during the 4-hour period after each eCPMV administration. eCPMV immunotherapy did not induce significant fluctuations in hematocrit and hemoglobin levels in any dog over the 14-day period. Fluctuations remained within the normal range in all eCPMV treated dogs (online supplemental figure S2). Further, no significant changes in total proteins (albumin and globulins levels) were observed during the treatment period (online supplemental table S3 and figure S3A). Despite fluctuations in the levels of glucose, urea, creatinine, and ALT during eCPMV immunotherapy, these changes remained within the normal ranges (online supplemental figure S3B–E). Hence, these findings indicate that eCPMV immunotherapy with this dosing does not negatively affect hepatic, renal and digestive functions in the vaccinated dogs. No changes were observed in blood cell numbers, and protein levels in the control patients not treated with eCPMV (online supplemental table S4).

Per our QOL questionnaire, QOL was improved in three dogs (P1, P2, and P3) and two dogs reported no changes in QOL during the 14-day observation time (P4 and P5; data not shown).

eCPMV immunotherapy induces changes in immune blood cell populations

White blood cell analysis indicates a decrease in lymphocyte, monocyte, and mature neutrophil numbers at D7 in three dogs (P3, P4, and P5), with a subsequent increase close to pretreatment levels in lymphocytes and mature neutrophils, and a further decrease in the monocyte levels (online supplemental figure S4A–C). Immature neutrophils in these three cases remain close to or slightly higher than pretreatment levels (online supplemental figure S4D). In the other two eCPMV-treated dogs (P1 and P2), lymphocytes and monocytes remained increased at D14. An increase in mature and immature neutrophils was observed in both dogs, with P1 showing a large increase in immature neutrophils without reaching statistical significance (online supplemental figure S4D). Change in blood cell numbers during treatment in all treated dogs is shown in online supplemental table S3. These findings suggest that eCPMV immunotherapy induces an increase in peripheral blood inflammatory cells.

Immunophenotyping by flow cytometry on canine PBMCs collected at D0 and after eCPMV immunotherapy detected a decrease of the regulatory T cells (Treg)/CD8$^+$ ratio in treated IMC patients to various degrees (figure 2A; p=0.019; gating strategy is shown in online supplemental figure S5). Individual changes in CD8$^+$, Treg$^+$, Treg$^+$/CD8$^+$ cells ratio, and CD8$^+$ granzyme B (GZMB)$^+$ cells numbers is presented in online supplemental table S5. Individual analysis of immune cell changes in patients P1, P2, P4, and P5 over time during eCPMV immunotherapy revealed a general trend of decreased Treg$^+$/CD8$^+$ ratio in the various patients with some fluctuations in P1 and P5 (figure 2B). Of note, as we observed for the %TGI, an increase in Treg$^+$/CD8$^+$ ratio was observed in P1 around the time when eCPMV immunotherapy was interrupted (D54 to D82 in figure 2B). However, as soon as the treatment was restarted at D82, a subsequent sharp decrease in Treg$^+$/CD8$^+$ ratio was observed in P1 (figure 2B). In addition, a sharp increase in Treg$^+$/CD8$^+$ ratio post-surgery was observed in P1 and P5 patients, the only two dogs that underwent surgery (figure 2B).

Changes in CD8$^+$ T cells expressing cytotoxicity marker GZMB were also evaluated in four patients (figure 2C and online supplemental table S5). A fluctuation in CD8$^+$GZMB$^+$ T cells was observed in the treated

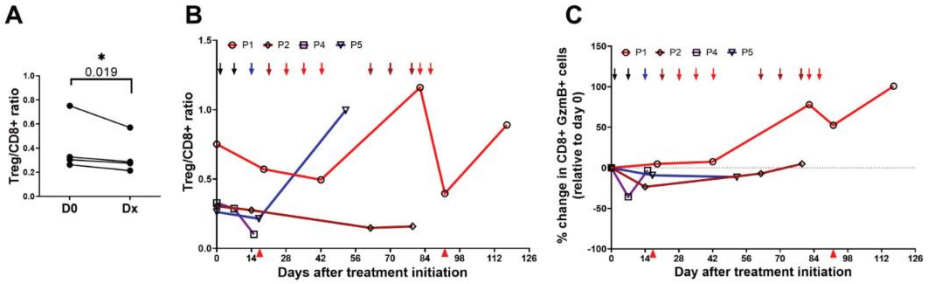

Figure 2 Neoadjuvant in situ eCPMV immunotherapy induced changes in T cell populations in canine IMC patients. PBMCs were processed for flow analysis as described in Methods. (A) Change of Treg$^+$/CD8$^+$ ratio in IMC patients before (D0) and at first isolation after eCPMV treatment (Dx). Asterisk (*) indicates p<0.05 in a paired t-test. (B) Individual changes in Treg$^+$/CD8$^+$ ratio in IMC patients treated with eCPMV. Black arrows indicate eCPMV therapy for all dogs; blue for P1, P2, and P4; red for P1, and brown for P2. (C) Percentage change in CD8$^+$GZMB$^+$ T cell population during eCPMV treatment; values are represented as percentage change over D0. Red arrowheads in the x-axis indicate surgery time on D17 for P5 and D92 for P1. eCPMV, empty cowpea mosaic virus; IMC, inflammatory mammary cancer; PBMCs, peripheral blood mononuclear cells.

J Immunother Cancer: first published as 10.1136/jitc-2021-004044 on 11 March 2022. Downloaded from http://jitc.bmj.com/ on November 16, 2022 by guest. Protected by copyright.

IMC patients, with an initial decrease in circulating $CD8^+GZMB^+$ T cells in patients P2, P4, and P5 and a subsequent increase in patients P2 and P5. Patient P1 showed increases in $CD8^+GZMB^+$ T cells from the start of eCPMV immunotherapy up to D84 when the levels started decreasing until D92 when surgery was performed. Then, a sharp postsurgery increase in $CD8^+GZMB^+$ T cells was observed until the last follow-up on D117 (figure 2C). This increase pattern was significant over the treatment period (figure 2C; p=0.007 (data not shown)).

eCPMV immunotherapy induces changes in IL-8 plasma levels

Of the 13 cytokines analyzed, no significant eCPMV-induced changes were observed at D7 and D14 when compared with D0, except for IL-8 which increased at D7 in P1, P4, and P5. The IL-8 levels decreased by D14 in all dogs, except in P1 where the levels showed a 10-fold increase when compared with pretreatment levels (online supplemental figure S6; P = 0.039). Average changes in IL-8 plasma levels in all patients during treatment are shown in online supplemental table S3.

Neoadjuvant in situ eCPMV immunotherapy is associated with a strong neutrophilic infiltration and tumor cell death in tumor tissues and tumor emboli

eCPMV immunotherapy induced a large neutrophilic infiltration and associated tumor cell death (necrosis) in post-treatment as compared with pretreatment tumor samples (table 3; figure 3; H&E staining) and emboli (figure 3; H&E staining). The percentage of total necrosis area and neutrophil-associated necrosis area was significantly higher in post-treatment as compared with pretreatment tumor tissues (p=0.024, for both; online supplemental table S6; table 3). Furthermore, MPO expression, an enzyme secreted by neutrophils during inflammation, was significantly higher in post-treatment than in pretreatment tumor specimens (p=0.032; online supplemental table S6; figure 3; table 3). In addition, tumor Ki-67 proliferation index (PI) was lower in post-treatment than in pretreatment tumor samples (figure 3; table 3; online supplemental table S6; P=0.038). The percentage of tumor cells undergoing apoptosis ($CC\text{-}3^+$) was not different between pretreatment and post-treatment tumor samples (figure 3; table 3; online supplemental table S6), indicating that apoptosis is not the mechanism of tumor cell death. Of note, although it was not possible to quantify the CC-3 expression in tumor emboli due to insuficient number of cells in emboli to apply the scoring system, a similar pattern of neutrophil influx, changes in MPO, CC-3, and Ki-67 immunostaining as in the tumor tissue were observed in tumor emboli from post-treatment samples as compared with pretreatment samples (figure 3). Further, a significant increase in $CD3^+$ T lymphocyte density was observed in post-treatment compared with pretreatment samples (p=0.024; online supplemental table S6; table 3; online supplemental figure S7). An increase in $CD20^+$ B lymphocytes in post-treatment was observed in two of three IMC patients (table 3; online supplemental table S6 and figure S7), and a decrease in $FoxP3^+$ lymphocytes was observed in two of three post-treatment samples (table 3; online supplemental table S6 and figure S7). In addition, the $FoxP3^+/CD3^+$ ratio decreased significantly in post-treatment samples (p=0.012; online supplemental table S6).

eCPMV immunotherapy is associated with improved survival in treated patients

The mean survival time of dogs treated with eCPMV was significantly higher than the mean survival time of the control group which received the medical therapy but not eCPMV immunotherapy (134 days vs 67 days (data not shown); figure 4, p=0.033). All patients, except P1 (who died of unrelated renal failure), were euthanized due to tumor progression.

DISCUSSION

This study established the potential clinical utility of eCPMV nanoparticles as a novel immunotherapy against canine IMC, a highly aggressive and metastatic disease. Given the extensive local involvement, the presence of coagulopathies and distant metastatic disease, surgery is not recommended for IMC.[23] To our knowledge, this is the first report of an immunotherapy-based approach to treat canine IMC patients, and the first time a treatment allowed surgical intervention in IMC patients.

The translational value of our findings relates to tumor regression in response to eCPMV immunotherapy. All IMC patients enrolled in this study who received just two injections of eCPMV immunotherapy within a ~2-week period had tumor regression. The positive response to eCMPV therapy translated into a survival of ~6 months for patient P1 who died of renal failure with no evidence of metastatic disease in the kidneys. Necropsy analysis showed that renal failure was probably caused by COX inhibitors and kidney infarcts, which could be associated with tumor-related coagulopathies.[23 29] Further, overall survival benefit was statistically significant in IMC patients treated with eCMPV therapy compared with IMC control patients who lived an average of 1 month without treatment.[15 30] Although an excellent survival of ~6 months was reported for IMC patients receiving more aggressive medical therapy (piroxicam, thalidomide, and toceranib) plus radiation therapy,[31] to our knowledge, reports of improved survival in IMC patients receiving medical therapy and just a single agent as demonstrated in this study are very limited.[24 32] Collectively, our results support the beneficial effect of eCPMV immunotherapy on survival in companion dogs diagnosed with spontaneous IMC, as previously reported in metastatic canine oral melanoma tumors.[20]

Although the blood analysis in eCPMV-treated IMC dogs demonstrated individual fluctuations in the levels of lymphocytes, monocytes, mature and immature neutrophils, immature neutrophils always remained above the pretreatment levels. Similar fluctuations within normal ranges were observed in blood biochemistry analysis. Hence, eCPMV immunotherapy does not induce toxic

J Immunother Cancer: first published as 10.1136/jitc-2021-004044 on 11 March 2022. Downloaded from http://jitc.bmj.com/ on November 16, 2022 by guest. Protected by copyright.

Table 3 Histopathological and immunohistochemical changes in individual tumor samples induced by eCPMV immunotherapy

Patient	Ki-67 (%)	CC-3 (%)	MPO (%)	IL-8	CD3*	CD20*	FoxP3*	FoxP3/CD3	Total necrosis (%)‡	NAN (%)	nNAN (%)
eCPMV-treated canine IMC patients											
P1											
Pretreated	†	†	0.86	0.00	241.89	162.53	63.68	0.26	0.00	0.00	0.00
Post-treated (day 92)	41.42	12.00	15.45	2.00	1422.32	944.63	133.05	0.09	5.38	5.19	0.19
P2											
Pretreated	37.93	17.09	0.99	0.00	258.21	318.63	107.25	0.42	0.63	0.00	0.63
Post-treated (day 156)	29.48	5.18	2.09	2.00	343.89	80.42	77.51	0.23	0.97	0.47	0.50
P5											
Pretreated	60.75	1.00	1.14	0.00	253.79	130.32	99.73	0.39	0.59	0.00	0.59
Post-treated (day 17)	38.59	6.41	9.62	2.00	759.79	162.74	88.15	0.12	2.21	1.43	0.78
Control canine IMC patients											
P6	82.24	8.36	0.56	0.00	107.16	160.32	41.47	0.39	0.04	0.04	0.00
P7	70.70	3.29	2.50	0.00	258.21	145.58	57.88	0.22	0.01	0.00	0.01
P8	48.88	3.13	0.26	1.00	326.00	307.26	142.74	0.44	0.00	0.00	0.00

*The number of CD3-positive, CD20-positive, and FoxP3-positive cells is provided per mm^2.
†Ki-67 and CC-3 percentages were not calculated for pretreatment biopsy of P1 due to the low availability of neoplastic cells in the pretreatment biopsy.
‡The presence of necrosis (total, neutrophil and non-neutrophil associated) was the only histopathological change assessed in H&E.
CC-3, cleaved caspase-3; eCPMV, empty cowpea mosaic virus; IL-8, interleukin-8; IMC, inflammatory mammary cancer; MPO, myeloperoxidase; NAN, neutrophil-associated necrosis; nNAN, non-neutrophil-associated necrosis.

J Immunother Cancer: first published as 10.1136/jitc-2021-004044 on 11 March 2022. Downloaded from http://jitc.bmj.com/ on November 16, 2022 by guest. Protected by copyright.

J Immunother Cancer: first published as 10.1136/jitc-2021-004044 on 11 March 2022. Downloaded from http://jitc.bmj.com/ on November 16, 2022 by guest. Protected by copyright.

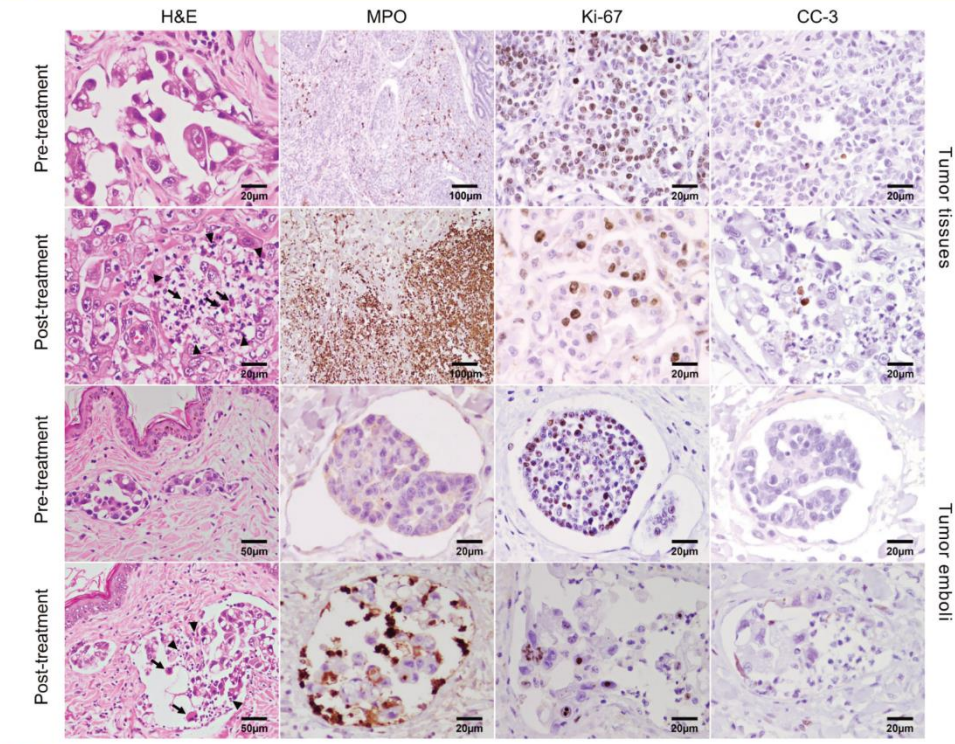

Figure 3 Neoadjuvant in situ eCPMV immunotherapy induced a high neutrophilic infiltration in tumor samples and tumor emboli. Representative histopathology and immunostaining of tumor tissues from pretreatment/control and post-treatment samples. A strong neutrophilic infiltration is seen in post-treatment tumor tissues and emboli than in pretreatment tissues and tumor emboli as indicated by H&E and myeloperoxidase (MPO) expression. Higher Ki-67 proliferation index is observed in pretreatment tumor tissues and emboli than in post-treatment tumor tissues and emboli. There is no difference in cleaved caspase 3 (CC-3) immunolabeling between pretreatment tumor tissues and emboli than in post-treatment tumor tissues and emboli. eCPMV, empty cowpea mosaic virus.

events. Of note, of the 13 cytokines analyzed, IL-8 was the only cytokine showing notable changes in the blood of eCPMV-treated IMC patients. IL-8 is secreted by blood monocytes, alveolar macrophages, fibroblasts, endothelial cells, and epithelial cells.[33] The pleiotropic functions of IL-8 include varied effects such as recruitment of neutrophils, stimulation of angiogenesis and stimulation of tumor-cell proliferation.[33] While high systemic IL-8 levels are associated with adverse cancer prognosis, resistance to immunotherapy in human tumors,[34 35] and worse outcome in canine mammary tumors,[36] changes in plasma IL-8 levels did not correlate with response in eCPMV-treated IMC dogs. These findings suggest a different role of IL-8 in the biology of IMC patients or in the response to a potent immunogenic agent such as eCPMV nanoparticles.

In previous syngeneic murine tumor models, including the breast 4T1 model, we demonstrated that eCPMV particles were rapidly taken up by and activate neutrophils in the tumor microenvironment (TME) as an important part of the antitumor immune response.[17] In this canine model, we observed that eCPMV immunotherapy induced an increase in blood mature and inmature blood neutrophils, transient increases in IL-8 in the blood, and a strong neutrophilic infiltration in the tumor mass. Of note, neutrophil infiltration was predictive of treatment benefit in murine mastocytomas treated with intratumoral injection of Complete Freund's adjuvant (CFA, containing killed mycobacteria).[37] Mycobacteria triggers an immune response by activating toll-like receptors (TLR) 2 and 4.[38] Furthermore, intratumoral CFA injections resulted in high neutrophil influx accompanied by extensive tumor necrosis in human renal, prostate, bladder and cervical carcinomas; and an increased B and T cell infiltration was observed in treated canine mastocytomas,[37] providing evidence of a systemic immune response to the in situ

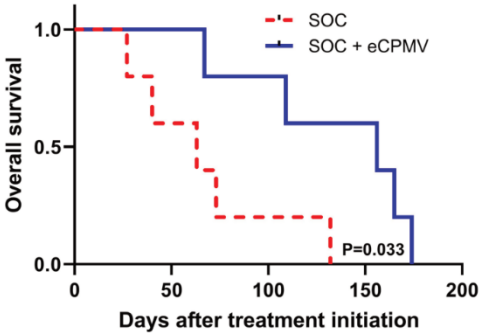

Figure 4 Neoadjuvant in situ eCPMV immunotherapy is associated with improved survival in canine IMC patients. Canine patients treated with eCPMV injections (continuous line) showed longer survival than dogs treated only with medical therapy (broken line), but not eCPMV therapy. Y-axis denotes the survival probability and x-axis the number of days after first treatment with eCPMV therapy. Kaplan-Meier analysis was performed as described in Materials and Methods. eCPMV, empty cowpea mosaic virus; IMC, inflammatory mammary cancer; SOC, standard of care.

treatment similar to what we observed in our eCPMV-treated dogs.

We have previously demonstrated that eCPMV induced immune response in mice by activating TLR2 and TLR4 to generate a high level inflammatory response.[17 39] This leads to phagocyte activation and switching their immune suppressive status to become antigen presenting cells carrying tumor antigens to the draining lymph nodes where effector T cells are generated. These activated T cells, along with the activated myeloid cells, are responsible for the anti-tumor response and systemic effects which result in elimination of circulating and distant tumor deposits. While we cannot be sure that details of responses to eCPMV do not vary between mice and dogs, it is reasonable to assume that they are quite similar overall.

The lower Ki-67 PI of cancer cells and the absence of an increase in the percentage of tumor cells undergoing apoptosis suggest that apoptosis is not the mechanism of cell death, and that eCPMV-activated neutrophils are potentially responsible for tumor cell death. Importantly, the fact that post-treatment tumor emboli show strong neutrophilic activity and similar staining of MPO, Ki-67, and CC-3 as in post-treatment tumor samples is of clinical relevance. Tumor emboli in human IBC are associated with metastatic behavior of IBC.[40 41] Induction of cell killing in tumor emboli could explain delayed metastatic formation and better survival in eCPMV-treated patients. Although significant and promising, a higher number of IMC cases treated with eCPMV are necessary to confirm these results.

Blood samples from canine cancer patients have an increased $Treg^+/CD8^+$ T cell ratio compared with healthy dogs[42] and a higher ratio was associated with short survival in canine osteosarcoma.[43] Our analysis demonstrated a steady decrease of the peripheral blood $Treg^+/CD8^+$ ratio in all dogs during treatment with a sharp increase observed in both surgically treated dogs (P1 and P5) after surgery. Although both metronomic cyclophosphamide and toceranib decrease Treg in dogs,[44 45] we consider that eCPMV immunotherapy was the driving factor in decreasing the $Treg^+/CD8^+$ ratio because it was the only therapy given to all dogs for 2 weeks. Further, during the time the patient was not undergoing treatment, a sharp increase in the $Treg^+/CD8^+$ ratio in patient P1 was observed. At that time, the patient was on anti-COX-2 and cyclophosphamide therapy without eCPMV immunotherapy. The post-surgery sharp increase in $Treg^+/CD8^+$ ratio in patients P1 and P5 is likely surgery related. Of note, a post-treatment decrease in $FoxP3^+/CD3^+$ ratio was also observed in P1, P2, and P3 tumor samples (table 3), indirectly indicating a decrease in immunosuppressive Treg lymphocytes. Our results extend previous findings that CPMV therapy induced Treg depletion in 4T1 BC model.[19] Similar to the impressive response shown in IMC dogs, in situ CPMV vaccination in mice combined with systemic low-dose cyclophosphamide chemotherapy significantly inhibited tumor growth and substantially improved survival of mice bearing 4T1 tumors.[19]

Changes in $CD8^+GZMB^+$ T cells in peripheral blood induced by eCPMV immunotherapy behave as a lagging biomarker of response to therapy. While the effect is clearly observed in patient P1, the most responsive patient to eCPMV immunotherapy, studies with more patients are needed to draw definitive conclusions.

Efficacious therapies combining treatments like chemotherapy with radiation therapy are associated with adverse events like cutaneous, hematologic, and gastrointestinal toxicities in dogs.[31 46] Blood plasma biochemistry studies did not show abnormal changes in any of the indicators used to track potential adverse events caused by eCMPV therapy. In agreement with previous studies,[20] we did not observe adverse reactions at the injection site or systemic reactions after any eCPMV administration, and QOL was even improved in three out of five patients. Hence, eCMPV therapy appears to be safe and well tolerated.

The strengths of this proof-of-principle study are: (1) This novel in situ eCPMV vaccination approach was highly effective and resulted in significant tumor reduction; it was safe, without adverse events; and it improved QOL and survival in treated IMC patients. (2) While immune changes observed in blood and tumor biopsies are still hypothesis-generating, changes in blood $Treg^+/CD8^+$ ratio and $CD8^+GZMB^+$ T cells, and tumor $FoxP3^+/CD3^+$ ratio tracked tumor reduction and could be potential predictors of response to eCPMV immunotherapy. (3) Neutrophils are potentially responsible for tumor cell death. However, a higher number of IMC cases treated with eCPMV and more analysis of neutrophil effector functions are necessary to confirm these results. (4) eCPMV immunotherapy resulted in significant tumor

J Immunother Cancer: first published as 10.1136/jitc-2021-004044 on 11 March 2022. Downloaded from http://jitc.bmj.com/ on November 16, 2022 by guest. Protected by copyright.

reduction allowing surgery in two patients. Collectively, these findings have clinical relevance and translation value for human IBC. The exceedingly high efficacy of neoadjuvant in situ eCPMV vaccination in IMC patients opens the possibility of employing in situ eCPMV vaccination as a potential novel and effective neoadjuvant immunotherapy against IBC, a therapeutically orphan disease with poor outcome.

This proof-of-principle study has limitations such as low patient numbers and lack of randomization because IMC patients are rare. A potential bias in survival analysis may result by allocating sicker dogs in the control group than in the treatment arm. However, as indicated in table 1, high-risk factors were similar in both groups and all owners of dogs in either group of the study expressed interest in experimental treatment. Dog owner refusal to participate in the trial was primarily related to their inability to return for planned eCPMV injections on the required schedule, rather than lack of interest in aggressive treatment.

Going forward, future studies will focus on expanding the therapy to a larger number of IMC patients with an in-depth analysis of tumor samples to generate insights into mechanisms of action of eCPMV nanoparticles in IMC. Further, we intend to expand our studies to evaluate combinations of eCMPV therapy with chemotherapy and/or immune checkpoint inhibitors.

Most canine tumors express PD-L1 constitutively and both innate and adaptive immune stimuli can further upregulate PD-L1 expression.[47 48] We expect that combining in situ eCPMV immunotherapy with cross-functional human anti-PD-L1 inhibitors[49] or canine anti-PD-1/PD-L1 inhibitors, as they become available,[48 50] will result in higher efficacy than single agent used as monotherapy. We have demonstrated that in situ eCPMV synergizes with systemic checkpoint immunotherapy in various mouse models.[51]

CONCLUSION

Our findings support the implementation of neoajuvant in situ eCPMV immunotherapy as a novel and safe immunotherapy against IMC and suggest that neutrophils are drivers of tumor cell death. We envision neoadjuvant in situ eCPMV immunotherapy as a future treatment for IBC patients.

Author affiliations
[1]Department of Animal Medicine, Surgery and Pathology, Mammary Oncology Unit, Veterinary Teaching Hospital, Veterinary Medicine School, Complutense University of Madrid, Madrid, Spain
[2]Institute of Laboratory Animal Science, University of Zurich, Schlieren, Switzerland
[3]Department of Biomedical Engineering, Case Western Reserve University School of Medicine, Cleveland, Ohio, USA
[4]Department of NannoEngineering, University of California San Diego, La Jolla, California, USA
[5]Department of Microbiology and Immunology, and Norris Cotton Cancer Center, Geisel School of Medicine at Dartmouth and Dartmouth Hitchcock Health, Dartmouth College Geisel School of Medicine, Lebanon, New Hampshire, USA
[6]Department of Radiology, University of California San Diego, La Jolla, California, USA
[7]Department of Bioengineering, University of California San Diego, La Jolla, California, USA
[8]Moores Cancer Center, University of California San Diego, La Jolla, California, USA
[9]Center for Nano-ImmunoEngineering, University of California San Diego, La Jolla, California, USA
[10]Institute for Materials Discovery and Design, University of California San Diego, La Jolla, California, USA

Acknowledgements We would like to thank all canine owners who were very generous and supportive of the present study and the personnel of the Veterinary Teaching Hospital Complutense for their help and support, and Mrs. Kathleen J. Bryar for proofreading the manuscript.

Contributors Conception and design: HA-P, LP, SF and NFS; Development of methodology: VB, NFS and JvB; Acquisition of data (provided animals, acquired and managed patients and provided facilities): MDP-A, DA-M, GV, AA-D, MS-R, LP, SF, NFS, JvB; Analysis and interpretation of data (eg, statistical analysis, biostatistics and computational analysis): DA-M, GV, MDP-A, LP, DG, SP, JvB, SF, HA-P; Writing, review and/or revision of the paper: HA-P, DA-M, GV, DG, SP, JvB, MDP-A, AA-D, VB, LP, SF, NFS; Administrative, technical or material support (ie, generating eCPMV, reporting or organizing data, constructing databases): HA-P, DA-M, LP, SF, NFS, JvB. Guarantor: HA-P.

Funding This study was supported in part by the NCI (U01CA218292 and R01CA224605 to NFS and SF); Spanish Ministry of Science, Innovation and Technology (project PGC2018-094516-B-I00 to LP and MDP-A); the PhD contract at Complutense University (7026349846-Y0SC001170 to DAM); the ECVP specialization 'Residency in Veterinary Pathology' grant from Complutense University (69/2018 to AA-D); a PhD grant funded through the Mexican Council for Science and Technology (CONACYT; 515916 to GV); the Swiss Cancer Research grants (KFS-3852-02-2016 and KFS-4146-02-2017; to JvB); and the Novartis Foundation for Medical-Biological Research (#16C231; to JvB).

Competing interests NFS and SF are co-founders of, have equity in, and have a financial interest with Mosaic ImmunoEngineering Inc. SF serves as scientific advisor and paid consultant to Mosaic; NFS serves as Director, Board Member, and Acting Chief Scientific Officer, and paid consultant to Mosaic. JvB is a cofounder and has financial interest in InCephalo AG and is a part-time employee at InCephalo. The other authors declare no potential conflicts of interest.

Patient consent for publication Not applicable.

Ethics approval This prospective study was performed at the Mammary Oncology Unit of the Veterinary Teaching Hospital at Complutense University, Madrid, Spain, from October 2018 to November 2020 (approved by the institutional animal care and use committee; Study #04/2018).

Provenance and peer review Not commissioned; externally peer reviewed.

Data availability statement Data sharing not applicable as no datasets generated and/or analysed for this study.

Supplemental material This content has been supplied by the author(s). It has not been vetted by BMJ Publishing Group Limited (BMJ) and may not have been peer-reviewed. Any opinions or recommendations discussed are solely those of the author(s) and are not endorsed by BMJ. BMJ disclaims all liability and responsibility arising from any reliance placed on the content. Where the content includes any translated material, BMJ does not warrant the accuracy and reliability of the translations (including but not limited to local regulations, clinical guidelines, terminology, drug names and drug dosages), and is not responsible for any error and/or omissions arising from translation and adaptation or otherwise.

Open access This is an open access article distributed in accordance with the Creative Commons Attribution Non Commercial (CC BY-NC 4.0) license, which permits others to distribute, remix, adapt, build upon this work non-commercially, and license their derivative works on different terms, provided the original work is properly cited, appropriate credit is given, any changes made indicated, and the use is non-commercial. See http://creativecommons.org/licenses/by-nc/4.0/.

ORCID iDs
Daniel Alonso-Miguel http://orcid.org/0000-0003-4106-2278
Guillermo Valdivia http://orcid.org/0000-0002-6969-1597
Diego Guerrera http://orcid.org/0000-0002-5323-4447
Maria Dolores Perez-Alenza http://orcid.org/0000-0002-0426-0083
Stanislav Pantelyushin http://orcid.org/0000-0002-3490-3860

J Immunother Cancer: first published as 10.1136/jitc-2021-004044 on 11 March 2022. Downloaded from http://jitc.bmj.com/ on November 16, 2022 by guest. Protected by copyright.

Angela Alonso-Diez http://orcid.org/0000-0002-0296-2348
Veronique Beiss http://orcid.org/0000-0002-0953-053X
Steven Fiering http://orcid.org/0000-0003-0624-974X
Nicole F Steinmetz http://orcid.org/0000-0002-0130-0481
Maria Suarez-Redondo http://orcid.org/0000-0001-8689-2713
Johannes vom Berg http://orcid.org/0000-0002-4086-1564
Laura Peña http://orcid.org/0000-0001-7135-6280
Hugo Arias-Pulido http://orcid.org/0000-0003-4941-1110

REFERENCES

1 van Uden DJP, Bretveld R, Siesling S, *et al*. Inflammatory breast cancer in the Netherlands; improved survival over the last decades. *Breast Cancer Res Treat* 2017;162:365–74.
2 Fayanju OM, Ren Y, Greenup RA, *et al*. Extent of axillary surgery in inflammatory breast cancer: a survival analysis of 3500 patients. *Breast Cancer Res Treat* 2020;180:207–17.
3 Hance KW, Anderson WF, Devesa SS, *et al*. Trends in inflammatory breast carcinoma incidence and survival: the surveillance, epidemiology, and end results program at the National Cancer Institute. *J Natl Cancer Inst* 2005;97:966–75.
4 Goldner B, Behrendt CE, Schoellhammer HF, *et al*. Incidence of inflammatory breast cancer in women, 1992-2009, United States. *Ann Surg Oncol* 2014;21:1267–70.
5 Low JA, Berman AW, Steinberg SM, *et al*. Long-term follow-up for locally advanced and inflammatory breast cancer patients treated with multimodality therapy. *J Clin Oncol* 2004;22:4067–74.
6 Ueno NT, Buzdar AU, Singletary SE, *et al*. Combined-modality treatment of inflammatory breast carcinoma: twenty years of experience at M. D. Anderson cancer center. *Cancer Chemother Pharmacol* 1997;40:321–9.
7 Lim B, Woodward WA, Wang X, *et al*. Inflammatory breast cancer biology: the tumour microenvironment is key. *Nat Rev Cancer* 2018;18:485–99.
8 Evans KW, Yuca E, Akcakanat A, *et al*. A population of heterogeneous breast cancer patient-derived xenografts demonstrate broad activity of PARP inhibitor in BRCA1/2 wild-type tumors. *Clin Cancer Res* 2017;23:6468–77.
9 McAuliffe PF, Evans KW, Akcakanat A, *et al*. Ability to generate patient-derived breast cancer xenografts is enhanced in chemoresistant disease and predicts poor patient outcomes. *PLoS One* 2015;10:e0136851.
10 Schiffman JD, Breen M. Comparative oncology: what dogs and other species can teach us about humans with cancer. *Phil Trans R Soc Lond B Biol Sci* 2015;370:20140231.
11 Valdivia G, Alonso-Diez Ángela, Pérez-Alenza D, *et al*. From conventional to precision therapy in canine mammary cancer: a comprehensive review. *Front Vet Sci* 2021;8:623800.
12 Dow S. A role for dogs in advancing cancer immunotherapy research. *Front Immunol* 2019;10:2935.
13 Vascellari M, Capello K, Carminato A, *et al*. Incidence of mammary tumors in the canine population living in the Veneto region (northeastern Italy): risk factors and similarities to human breast cancer. *Prev Vet Med* 2016;126:183–9.
14 Salas Y, Márquez A, Diaz D, *et al*. Epidemiological study of mammary tumors in female dogs diagnosed during the period 2002-2012: a growing animal health problem. *PLoS One* 2015;10:e0127381.
15 Pérez Alenza MD, Tabanera E, Peña L. Inflammatory mammary carcinoma in dogs: 33 cases (1995–1999). *J Am Vet Med Assoc* 2001;219:1110-4.
16 Raposo TP, Arias-Pulido H, Chaher N, *et al*. Comparative aspects of canine and human inflammatory breast cancer. *Semin Oncol* 2017;44:288–300.
17 Lizotte PH, Wen AM, Sheen MR, *et al*. In situ vaccination with cowpea mosaic virus nanoparticles suppresses metastatic cancer. *Nat Nanotechnol* 2016;11:295–303.
18 Kerstetter-Fogle A, Shukla S, Wang C, *et al*. Plant virus-like particle in situ vaccine for intracranial glioma immunotherapy. *Cancers* 2019;11:4.
19 Cai H, Wang C, Shukla S, *et al*. Cowpea mosaic virus immunotherapy combined with cyclophosphamide reduces breast cancer tumor burden and inhibits lung metastasis. *Adv Sci* 2019;6:1802281.
20 Hoopes PJ, Wagner RJ, Duval K, *et al*. Treatment of canine oral melanoma with Nanotechnology-Based immunotherapy and radiation. *Mol Pharm* 2018;15:3717–22.
21 Peña L, Perez-Alenza MD, Rodriguez-Bertos A, *et al*. Canine inflammatory mammary carcinoma: histopathology, immunohistochemistry and clinical implications of 21 cases. *Breast Cancer Res Treat* 2003;78:141–8.
22 Percie du Sert N, Hurst V, Ahluwalia A, *et al*. The ARRIVE guidelines 2.0: updated guidelines for reporting animal research. *PLoS Biol* 2020;18:e3000410.
23 Marconato L, Romanelli G, Stefanello D, *et al*. Prognostic factors for dogs with mammary inflammatory carcinoma: 43 cases (2003-2008). *J Am Vet Med Assoc* 2009;235:967–72.
24 Alonso-Miguel D, Valdivia G, García-San José P, *et al*. Clinical outcome of dogs diagnosed with canine inflammatory mammary cancer treated with metronomic cyclophosphamide, a cyclooxygenase-2 inhibitor and toceranib phosphate. *Vet Comp Oncol* 2021;9.
25 Lynch S, Savary-Bataille K, Leeuw B, *et al*. Development of a questionnaire assessing health-related quality-of-life in dogs and cats with cancer. *Vet Comp Oncol* 2011;9:172–82.
26 Pantelyushin S, Ranninger E, Bettschart-Wolfensberger R, *et al*. OMIP-065: dog immunophenotyping and T-cell activity evaluation with a 14-Color panel. *Cytometry A* 2020;97:1024–7.
27 LeBlanc AK, Atherton M, Bentley RT, *et al*. Veterinary cooperative oncology group-common terminology criteria for adverse events (VCOG-CTCAE V2) following investigational therapy in dogs and cats. *Vet Comp Oncol* 2021;19:311–52.
28 Sauerbrei W, Taube SE, McShane LM, *et al*. Reporting recommendations for tumor marker prognostic studies (REMARK): an abridged explanation and elaboration. *J Natl Cancer Inst* 2018;110:803–11.
29 Monteiro-Steagall BP, Steagall PVM, Lascelles BDX. Systematic review of nonsteroidal anti-inflammatory drug-induced adverse effects in dogs. *J Vet Intern Med* 2013;27:1011–9.
30 Clemente M, De Andrés PJ, Peña L, *et al*. Survival time of dogs with inflammatory mammary cancer treated with palliative therapy alone or palliative therapy plus chemotherapy. *Vet Rec* 2009;165:78–81.
31 Rossi F, Sabattini S, Vascellari M, *et al*. The impact of toceranib, piroxicam and thalidomide with or without hypofractionated radiation therapy on clinical outcome in dogs with inflammatory mammary carcinoma. *Vet Comp Oncol* 2018;16:497–504.
32 de M Souza CH, Toledo-Piza E, Amorin R, *et al*. Inflammatory mammary carcinoma in 12 dogs: clinical features, cyclooxygenase-2 expression, and response to piroxicam treatment. *Can Vet J* 2009;50:506–10.
33 Alfaro C, Sanmamed MF, Rodríguez-Ruiz ME, *et al*. Interleukin-8 in cancer pathogenesis, treatment and follow-up. *Cancer Treat Rev* 2017;60:24–31.
34 Schalper KA, Carleton M, Zhou M, *et al*. Elevated serum interleukin-8 is associated with enhanced intratumor neutrophils and reduced clinical benefit of immune-checkpoint inhibitors. *Nat Med* 2020;26:688–92.
35 Yuen KC, Liu L-F, Gupta V, *et al*. High systemic and tumor-associated IL-8 correlates with reduced clinical benefit of PD-L1 blockade. *Nat Med* 2020;26:693–8.
36 Gelaleti GB, Jardim BV, Leonel C, *et al*. Interleukin-8 as a prognostic serum marker in canine mammary gland neoplasias. *Vet Immunol Immunopathol* 2012;146:106–12.
37 Carroll CSE, Andrew ER, Malik L, *et al*. Simple and effective bacterial-based intratumoral cancer immunotherapy. *J Immunother Cancer* 2021;9:e002688.
38 Quesniaux V, Fremond C, Jacobs M, *et al*. Toll-like receptor pathways in the immune responses to mycobacteria. *Microbes Infect* 2004;6:946–59.
39 Mao C, Beiss V, Fields J, *et al*. Cowpea mosaic virus stimulates antitumor immunity through recognition by multiple MYD88-dependent toll-like receptors. *Biomaterials* 2021;275:120914.
40 Alpaugh ML, Tomlinson JS, Kasraeian S, *et al*. Cooperative role of E-cadherin and sialyl-Lewis X/A-deficient MUC1 in the passive dissemination of tumor emboli in inflammatory breast carcinoma. *Oncogene* 2002;21:3631–43.
41 Lehman HL, Dashner EJ, Lucey M, *et al*. Modeling and characterization of inflammatory breast cancer emboli grown in vitro. *Int J Cancer* 2013;132:2283–94.
42 O'Neill K, Guth A, Biller B, *et al*. Changes in regulatory T cells in dogs with cancer and associations with tumor type. *J Vet Intern Med* 2009;23:875–81.
43 Biller BJ, Guth A, Burton JH, *et al*. Decreased ratio of CD8+ T cells to regulatory T cells associated with decreased survival in dogs with osteosarcoma. *J Vet Intern Med* 2010;24:1118–23.
44 Burton JH, Mitchell L, Thamm DH, *et al*. Low-dose cyclophosphamide selectively decreases regulatory T cells and inhibits angiogenesis in dogs with soft tissue sarcoma. *J Vet Intern Med* 2011;25:920–6.
45 Mitchell L, Thamm DH, Biller BJ. Clinical and immunomodulatory effects of toceranib combined with low-dose cyclophosphamide in dogs with cancer. *J Vet Intern Med* 2012;26:355–62.

J Immunother Cancer: first published as 10.1136/jitc-2021-004044 on 11 March 2022. Downloaded from http://jitc.bmj.com/ on November 16, 2022 by guest. Protected by copyright.

46 Gaspar TB, Henriques J, Marconato L, *et al*. The use of low-dose metronomic chemotherapy in dogs-insight into a modern cancer field. *Vet Comp Oncol* 2018;16:2–11.
47 Hartley G, Faulhaber E, Caldwell A, *et al*. Immune regulation of canine tumour and macrophage PD-L1 expression. *Vet Comp Oncol* 2017;15:534–49.
48 Maekawa N, Konnai S, Nishimura M, *et al*. PD-L1 immunohistochemistry for canine cancers and clinical benefit of anti-PD-L1 antibody in dogs with pulmonary metastatic oral malignant melanoma. *NPJ Precis Oncol* 2021;5:10.
49 Pantelyushin S, Ranninger E, Guerrera D, *et al*. Cross-reactivity and functionality of Approved human immune checkpoint blockers in dogs. *Cancers* 2021;13:785.
50 Igase M, Nemoto Y, Itamoto K, *et al*. A pilot clinical study of the therapeutic antibody against canine PD-1 for advanced spontaneous cancers in dogs. *Sci Rep* 2020;10:18311.
51 Wang C, Steinmetz NF. A combination of cowpea mosaic virus and immune checkpoint therapy synergistically improves therapeutic efficacy in three tumor models. *Adv Funct Mater* 2020;30. doi:10.1002/adfm.202002299. [Epub ahead of print: 04 05 2020].

J Immunother Cancer: first published as 10.1136/jitc-2021-004044 on 11 March 2022. Downloaded from http://jitc.bmj.com/ on November 16, 2022 by guest. Protected by copyright.

Supplementary Data

Canine patient recruitment and selection criteria

Given the rarity of IMC and the scarcity of specific beneficial therapies [1,2], any female canine patients diagnosed with IMC were recruited. Ten IMC patients were enrolled in this study (Table 1). Two clinical presentations of IMC have been recognized: primary IMC spontaneously occurs in dogs without any previous mammary nodules; secondary IMC arises in patients with a history of mammary tumors that develop inflammatory signs [1]. One dog was diagnosed with a primary IMC and nine dogs were diagnosed with secondary IMC (Table 1). Inclusion criteria at diagnosis included female dogs without evidence of metastatic dissemination, no severe infection of the target tumor, no chronic-life threatening disease or any systemic disease that could influence the immune system response (such as endocrinopathies, immune-mediated disease, leishmaniasis and ehrlichiosis), and no treatment with immunosuppressive drugs. The histopathological classification of tumors was performed according to the veterinary histological classification [3], and the histological grade of malignancy was performed as previously described [4].

Collection of tumor biopsies and surgical procedures

For the collection of the incisional tumor biopsy, all patients were sedated (Medetomidine, methadone (10 and 300 micrograms/kg, intramuscularly, respectively)) when the incisional biopsy was collected and, when necessary, analgesia was provided (Tramadol, 2 mg/kg, orally, every 12 h for 4 days). If dogs were not under sedation, the intratumoral eCPMV inoculation was performed under topical local anesthesia using a tetracaine ointment.

For surgical procedures, all patients were premedicated with medetomidine and methadone (10 and 300 micrograms/kg, intramuscularly, respectively), followed by induction with propofol (1mg/kg, intravenously) and inhalational anesthesia with isoflurane (1.5%-2.5%). Intravenous

cephazolin was given 20 min before surgery (22mg/kg). Further, depending on the mastectomy procedure, transversus abdominis plane block with bupivacaine (up to 2 mg/kg) and/or epidural anesthesia using morphine 0.1 mg/kg plus bupivacaine (up to 2 mg/kg) was provided. Diffusion catheters were placed during surgery (DC Mila International Inc®) in order to administer bupivacaine (1-2 mg/kg every 6h) in the post-operative period. Soft sterile wound dressings and a tubular mesh were placed to cover the wound. Post-surgical therapy also included firocoxib (5 mg/kg, orally every 12 h for 7 days) and tramadol (3mg/kg, orally every 12 h for 3 days). No post-operative antibiotics were prescribed. Catheters were left in place for 3 days. Wounds healed uneventfully and skin sutures were removed after 12 days.

eCPMV nanoparticles and dosage

CPMV particles devoid of RNA1 or RNA2 (empty CPMV or eCPMV) were produced through agroinfiltration of *Nicotiana benthamiana* plants using vector pEAQexpress-VP60-24K [5]. For eCPMV purification, infiltrated leaves were harvested 7 days post infiltration and homogenized with 2-3 vol of 0.1 M potassium phosphate (KP) buffer (pH 7.0) followed by addition of ¼ vol of a 20% PEG solution in water with 1 M NaCl to the clarified homogenate; PEG precipitation was carried out by stirring overnight at 4ºC. After 2x centrifugation (27,000g, 15 mins, at 4ºC) the pellet was resuspended in 0.01 M KP buffer and ultracentrifuged (130,000g, 3 hours, at 4ºC) over a 30% sucrose cushion. The sucrose fraction was collected, dialyzed against 0.1 M KP buffer, and characterized using size exclusion chromatography, native and denaturing gel electrophoresis, ultraviolet-visible spectroscopy, and transmission electron microscopy (Figure S8).

eCPMV doses were based on a previously published study in canine oral melanoma patients [6]. Briefly, the eCPMV nanoparticles were diluted in 0.5 ml of sterile phosphate buffered saline (PBS) and injected using a 25G needle (Fig. S1). The injected PBS volume was equally distributed in 3

to 5 locations within a treated tumor. The total volume of PBS was equally distributed when applying injections. The amount of eCPMV per treatment was constant regardless of the tumor size.

Medical therapy

The medical therapy consists of a cyclooxygenase-2 (COX-2) inhibitor (firocoxib, 5mg/kg; daily; oral), cyclophosphamide-based metronomic chemotherapy (12.5 mg/m^2; daily; oral) and toceranib phosphate (at 2.4-2.7 mg/kg/oral 3 days per week)[7].

Histopathological assesment of tumor necrosis area

Hematoxylin and eosin (H&E)-stained tumor tissue sections were used for histopathological diagnosis and the assesment of tumor necrosis area. Tumor necrosis area was evaluated by CellSense Entry software (Olympus, Waltham, MA, USA) measuring areas of neutrophil-associated necrosis and non-neutrophil-associated necrosis on whole microscopic slides, and calculating the percentage of necrosis as necrosis area/total tumor area*100. Total necrosis was defined as the summatory of neutrophil-associated necrosis and non-neutrophil-associated necrosis.

Immunohistochemistry (IHC) assays

Tumor biopsies from P1, P2, and P5 (pre- and post-treatment) and three control dogs were available for IHC. Unfortunately, the pre-treatment biopsy from P1 consists mostly of skin tissue with a few tumor cells and immune cells (~5% and ~20% of tumor and immune cells, respectively); P2 post-treatment biopsy was taken at necropsy 24 h after the dog died, affecting the quality of collected tumor samples. Histopathologic analysis demonstrated good tissue quality in the necropsy tissue. P3 and P4 patients were referred to our Hospital with documented IMC diagnosis,

undergone a pre-treatment biopsy (not available to us), and they died outside our Hospital without tumor biopsy collection. Single 3 µm tumor tissue cuts were used for the immunostaining of Ki-67, Cleaved Caspase-3 (CC3), myeloperoxidase (MPO), and interleukin-8 (IL-8). Deparaffination and antigen retrieval were performed in a PT Lab Vision module (Thermo Fisher Scientific Inc, Waltham, MA, USA) by immersion in 1mM EDTA buffered solution at 95 °C for 20 minutes, the sections were cooled down, and immunolabelled in an automatic autostainer (Autostainer 480S, Thermo Fisher), using a polymer-based method and a peroxidase detection system (UltraVision Quanto MAD-021881QK, Master diagnostic, Granada, Spain). Antibodies against Ki-67 (Master Diagnóstica, Sevilla, Spain; Cat. No. MAD-000310QD ready-to-use; clone SP6), CC3 (Cell Signaling, Danvers, Ma, USA; Cat. No. 9661L; 4µg/ml), MPO (Dako, Santa Clara, Ca, USA; Cat.No. A0398; 33 µg/ml), IL-8 (Abcam, Cambridge, UK; Cat. No. Ab106350; 2µg/ml), CD3 (Dako, Santa Clara, Ca, USA; Cat.No. A045201; 6µg/ml), CD20 (Thermo fisher scientific, Walham, Ma, USA; Cat. No. RB-9013; 0.33 µg/ml), FoxP3 (Master Diagnóstica, Sevilla, Spain; Cat. No. MAD-000536QD ready-to-use; clone SP97) were used as recommended by manufacturers. External controls (canine thymus for CC-3 and FoxP3; neutrophilic sebaceous adenitis for MPO and IL-8; canine lymph node for CD3 and CD20) and internal controls (tumor mitotic figures for Ki-67) were used. The corresponding negative control slides were obtained by replacing the primary antibody with a nonreacting antibody on canine tissues.

Scoring of IHC markers.

Proliferation and apoptosis indexes were defined as the percentage of positive tumor cells with the Ki-67 and CC3 markers, respectively, by counting positive and negative nuclei in 10 high-power-fields (40×). MPO was quantitatively evaluated with the binary image thresholding method as the percentage of positive area in ten 100x fields. IL-8 was semi-quantitatively scored as negative (0),

low (1+), moderate 2+ and strong (3+) extracellular stromal immunolabeling. The number of B ($CD20^+$), T ($CD3^+$), and T regulatory lymphocytes ($FoxP3^+$) was assessed in hot spots (lymphocytic-rich areas) as the number of positive cells/mm^2. T regulatory lymphocytes/T lymphocyte ratio was calculated dividing the number of $FoxP3^+$ cells/mm^2 by the number of $CD3^+$ cells/mm^2.

Cytokine measurement

The MILLIPLEX® Canine Cytokine/Chemokine Magnetic Bead Panel was used to measure 13 cytokines in plasma samples as indicted by the manufacturer (Merck Millipore, Burlington, MA, USA): GM-CSF, IFN-γ, KC (CXCL1), IP-10 (CXCL10), IL-2, IL-6, IL-7, IL-8, IL-10, IL-15, IL-18, MCP-1 (CCL2), and TNF-α.

Statistical analyses

Primary outcomes were efficacy, measured by reduction in tumor volume, biosafety by evaluation of hematological and biochemistry changes in blood and plasma, and survival of treated patients by tracking physical status of patients. For evaluation of individual eCPMV-induced changes in tumor size between start of treatment and after the first and second eCPMV injections, linear regression analysis of percentage of changes in tumor volumes by days for each tumor was performed. To evaluate potential toxic and immunological effects of eCPMV therapy in dogs, a two-tailed Student's t-test or Wilcoxon test were performed as appropriate to compare eCPMV-induced changes in blood cell numbers and plasma levels of total proteins (albumin and globulins), glucose, urea, creatinine, and ALT, and cytokine levels in samples collected before and during treatment, and at surgery. Individual changes in blood parameters and IL-8 levels were analyzed by linear regression analysis. Survival was calculated from the date of diagnosis with death from mammary cancer scored as an event and censoring of other patients at the date of last follow-up

or non-disease-related death. The Kaplan-Meier method with the log-rank test was used to estimate survival. The presence of necrosis and the immunolabeling of the IHC markers were compared between the pre-treatment/control and post-treatment biopsies to determine the effect of the eCPMV on the tumor tissue. Unpaired Student t-test or Mann-Whitney U test was used to compare continuous variables between groups. The Fisher's exact test and the Chi-square test were used to compare binary categorical variables and categorical variables with more than two categories, respectively. Pearson's correlation coefficient was used to evaluate the correlation between continuous variables. Two-tailed P values less than 0.05 were considered statistically significant. Statistical analyses were carried out using IBM SPSS Statistics program (version v.25; Armonk, NY, USA) and GraphPad Prism (version 7.02; GraphPad San Diego, CA, USA) software.

Supplementary figures and tables.

Figure S1. *In situ* eCPMV injections. The eCPMV nanoparticles were diluted in 0.5 ml of sterile phosphate buffered saline (PBS) and injected using an insulin syringe (25G needle without dead volume). The injected PBS volume was equally distributed in 3 to 5 locations within the injected tumor to perfuse the tumor with the nanoparticles as much as possible. For every eCPMV injection, the needle was inserted as illustrated above and the nanoparticles were slowly injected while the needle was slowly retracted. Pressure was put on the injection site before taking the needle out to avoid leakage.

Figure S2. Neoadjuvant *in situ* eCPMV immunotherapy does not affect red blood cell and hemoglobin levels in treated canine IMC patients. Changes induced by eCPMV injections in hematocrit (A) and hemoglobin (B). Black circles indicate basal levels at D0, blue rectangles, at D7, and brown triangles at D14. NR, refers to normal range values.

Figure S3. Neoadjuvant *in situ* eCPMV immunotherapy does not affect hepatic, renal and digestive functions in the vaccinated canine IMC patients. Changes induced by eCPMV

injections in (A) protein (albumin and globulins), (B) glucose, (C) creatinine, (D) urea, and (E) ALT levels. Black circles indicate basal levels at D0, blue rectangles, at D7, and brown triangles at D14. NR, refers to normal range values.

Figure S4. Neoadjuvant *in situ* eCPMV immunotherapy induced minimal changes in peripheral blood immune cells. Changes induced by eCPMV injections in lymphocytes (A), monocytes (B), mature neutrophils (C), and immature neutrophils (D). Black circles indicate basal levels at D0, blue rectangles, at D7, and brown triangles at D14. NR, refers to normal range values.

Figure S5. Gating strategy for immunophenotyping of canine PBMCs. (A) Leukocytes (SSC-A/FSC-A) were further defined as single (doublet exclusion FSC-H/FSC-A) live cells (SSC-A/Viability Aqua). (B) Live leukocytes were further discriminated in $CD45^+$ leukocytes and $CD14^+CD45^+$ monocytes. (C) Differential expression of MHCII and CD4 on monocytic population. (D) $CD45^+$ leukocytes were divided into lymphocytes ($CD22^+$ B cells and $CD5^+$ T cells) and (E) a CD22-CD5- cell population further characterized into MHCII+ antigen presenting cells and $CD4^+$ neutrophils ([8] and references therein). (F) Gating for $GzmB^+CD3$- NK cells. (G) Identification of $CD4^+$ T helper and $CD8^+$ T cytotoxic cells within the $CD5^+$ T cell population, and $FoxP3^+$ regulatory T cells differentially expressing CD25 within the $CD4^+$ T cell population (H). (I) Expression of cytotoxic cell marker GzmB within the $CD8^+$ T cell population. Parent population is indicated above the plots.

Figure S6. Neoadjuvant *in situ* eCPMV immunotherapy induced a differential effect on IL-8 in canine IMC patients. eCPMV injections induced an increase in IL-8 in P1 during the 14 day treatment, and a transient increase in P3, P4, and P5 by D7 with a subsequent decrease by D14. IL-8 levels in P1 were significantly higher at D14 compared to day 0 (P=0.039; linear regression analysis). Black circles indicate basal levels at D0, blue rectangles, at D7, and brown triangles at D14.

Figure S7. Neoadjuvant *in situ* eCPMV immunotherapy induces T lymphocyte infiltration and depletion of T regulatory lymphocytes in tumor samples. Representative immunostaining of tumor tissues from pre-treatment and post-treatment (P1) samples. A strong infiltration of T lymphocytes ($CD3^+$) is observed in post-treatment tumor tissue compared to pre-treatment tissues.

eCPMV treatment markedly reduces T regulatory lymphocytes (FoxP3^{+}) in post-treatment tumor tissue.

Figure S8. Transmission electron microscopy images of negatively stained eCPMV at 49,000x enlargement. White bar = 50 nm.

Table S1. Tumor changes in IMC patients by iRECIST criteria.

Table S2. List of monoclonal antibodies used for flow cytometry.

Table S3. Blood cell, biochemistry and cytokine changes during eCPMV immunotherapy in canine IMC patients.

Table S4. Blood cell and protein changes in untreated control canine IMC patients.

Table S5. Changes in the percentage of CD8, Treg and GZMB cells during eCPMV immunotherapy.

Table S6. Histopathological and Immunohistochemical changes induced in tumor samples by neoadjuvant *in situ* eCPMV therapy.

References:

1. Perez Alenza MD, Tabanera E, Pena L (2001) Inflammatory mammary carcinoma in dogs: 33 cases (1995–1999). J Am Vet Med Assoc 219 (1110–1114). doi:10.2460/javma.2001.219.1110
2. Clemente M, De Andrés PJ, Peña L, Pérez-Alenza MD (2009) Survival time of dogs with inflammatory mammary cancer treated with palliative therapy alone or palliative therapy plus chemotherapy. Vet Rec 165 (3):78-81. doi:10.1136/vetrec.165.3.78
3. Zappulli V, Pena L, Rassoto R, Goldschmidt M, Gama A, Seruggs J, Kiupel M (2019) Classification of Canine Mammary Tumors In: M Kiupel (ed) Surgical Pathology of Tumors of Domestic Animals Volume 2: Mammary Tumors Vol 2 Ch H, 60-196 (Davis-Thompson DVM Foundation: Gurnee, IL, USA)
4. Peña L, De Andrés PJ, Clemente M, Cuesta P, Pérez-Alenza MD (2013) Prognostic value of histological grading in noninflammatory canine mammary carcinomas in a prospective study with two-year follow-up: relationship with clinical and histological characteristics. Vet Pathol 50 (1):94-105. doi:10.1177/0300985812447830
5. Saunders K, Sainsbury F, Lomonossoff GP (2009) Efficient generation of cowpea mosaicvirus empty virus-like particles by the proteolytic processing of precursors in insect cells and plants. Virology 393 (2):329-337. doi:10.1016/j.virol.2009.08.023
6. Hoopes PJ, Wagner RJ, Duval K, Kang K, Gladstone DJ, Moodie KL, Crary-Burney M, Ariaspulido H, Veliz FA, Steinmetz NF, Fiering SN (2018) Treatment of Canine Oral Melanoma

with Nanotechnology-Based Immunotherapy and Radiation. Mol Pharm 15 (9):3717-3722 doi:10.1021/acs.molpharmaceut.8b00126
7. Alonso-Miguel D, Valdivia G, García-San José P, Alonso-Diez Á, Clares I, Portero M, Peña L, Pérez-Alenza MD (2021) Clinical outcome of dogs diagnosed with canine inflammatory mammary cancer treated with metronomic cyclophosphamide, a cyclooxygenase-2 inhibitor and toceranib phosphate. Vet Comp Oncol. doi:10.1111/vco.12760
8. Pantelyushin S, Ranninger E, Bettschart-Wolfensberger R, Vom Berg J (2020) OMIP-065: Dog Immunophenotyping and T-Cell Activity Evaluation with a 14-Color Panel. Cytometry A 97 (10):1024-1027. doi:10.1002/cyto.a.24168

Table S1. Tumor changes in IMC patients by iRECIST criteria.

Patient	Day	eCPMV dose, mg	Treatments	Tumor size, cm	%Change	iRECIST
eCPMV treated canine patients						
P1 (T1)	D0	0.200	8	11.0	0.0	
	D7	0.200		11.0	0.0	SD
	D19	0.200		9.4	-14.5	SD
	DFU			9.6	-13.0	SD
P1 (T2)	D0		6	4.1	0.0	
	D7			5.0	22.0	PD
	D19	0.200		5.7	39.0	PD
	DFU			9.3	127.6	PD
P2	D0	0.400	7	15.7	0.0	
(T1&T2)*	D7	0.400		15.1	-3.8	SD
	D14	0.400		13.9	-11.5	SD
	DFU	0.400		19.6	24.8	PD
P3	D0	0.400	2	19.6	0.0	
	D7	0.400		20.2	3.1	SD
	D14			20.1	2.6	SD
P4	D0	0.400	3	17.3		
	D7	0.400		16.6	-3.8	SD
	D15	0.400		17.8	3.4	SD
P5	D0	0.200	2	3.9		
	D9	0.200		3.5	-9.1	SD
	D17			2.9	-24.9	SD
Control canine IMC patients						
P6	D0			14.0		
	D25			15.9	13.6	SD
P7	D0			7.0		
	NA			NA		
P8	D0			4.0		
	D73			4.8	26.3	PD
P9	D0			5.0		
	D35			7.0	40.0	PD
P10	D0			3.0		
	D39			4.5	50.0	PD

Legends: D0, D7, D14, DFU, day 0, 7, 14, and at last follow-up (D92 in P1 and D79 in P2), respectively; T1, target tumor; T2, second tumor treated; SD, stable disease; PD, progressive disease. *, the eCPMV doses in P2 are shown as the sum for the two tumors.

Table S2. List of monoclonal antibodies used for flow cytometry.

Antibody	Clone	Fluorochrome	Provider, cat. #
CD45	YKIX716.13	eFluor 450	eBioscience™, ThermoFisher 48-5450-41
CD25	P4A10	Super Bright 600	eBioscience™, ThermoFisher, 63-0250-42
CD4	YKIX302.9	Super Bright 645	eBioscience™, ThermoFisher, 64-5040-42
CD8a	YCATE55.9	Super Bright 702	eBioscience™, ThermoFisher, 67-5080-42
EOMES	WD1928	PerCP-eFluor 710	eBioscience™, ThermoFisher, 46-48877-42
CD22	RFB-4	PE	ThermoFisher, MHCD2204
FOXP3	FJK-16s	PE-Cyanine7	eBioscience™, ThermoFisher, 25-5773-80
MHC Class II	YKIX334.2	APC	ThermoFisher, 17-5909-42
Ki-67	SolA15	Alexa Fluor 700	eBioscience™, ThermoFisher, 56-5698-82
CD5	YKIX322.3	APC-eFluor 780	eBioscience™, ThermoFisher, 47-5050-42
CD14	M5E2	Brilliant Violet 785	Biolegend, 301840
CD3	CA17.2A12	FITC	BioRad, MCA1774F
Granzyme B	Granzyme B	PE-CF594	BD, 562462
Dead cells		Zombie Aqua™ Fixable Viability Kit	Biolegend, 423102

Table S3. Blood cell, biochemistry and cytokine changes during eCPMV immunotherapy in canine IMC patients.

Variable	Day 0	Day 7	Day 14	P value*
Total leukocytes (cells/µL)	12452.0 ± 1303.0	9242.0 ± 1414.1	13920.0 ± 3417.4	**0.043**; 0.625; 0.080
Total lymphocytes (cells/µL)	1144.6 ± 334.7	925.4 ± 217.5	1438.4 ± 298.9	0.576; 0.536; 0.097
Total monocytes (cells/µL)	1073.6 ± 85.3	896.8 ± 172.6	747.0 ± 253.1	0.202; 0.242; 0.382
Total mature neutrophils (cells/µL)	9902.8 ± 1144.6	6894.8 ± 1021.2	11099.4 ± 2979.8	**0.043**; 0.686; 0.080
Total immature neutrophils (cells/µL)	0.0	84.8 ± 29.2	448.4 ± 212.3	0.068; **0.043**; 0.166
Total proteins (g/dL)	7.4 ± 0.4	7.3 ± 0.4	6.4 ± 0.4	0.655; 0.273; 0.655
Interleukin-8 (pg/mL)	1366.5 ± 798.9	4296.9 ± 1055.9	2036.8 ± 1496.2	0.068; 0.593; 0.285

Legends: ± denotes standard error; *, P values estimated by Student-T test or Wilcoxon test for day 7 and day 14 compared to day 0, and between day 7 and 14, respectively.

Table S4. Blood cell and protein changes in untreated control canine IMC patients.

Variable	Day 0	Day 14	P value*
Total leukocytes (cells/μL)	7860.0 ± 599.7	7333.3 ± 1975.1	0.593
Total lymphocytes (cells/μL)	1530.0 ± 387.7	861.3 ± 214.8	0.109
Total monocytes (cells/μL)	292.4 ± 78.4	658.7 ± 513.1	0.593
Total mature neutrophils (cells/μL)	5664.8 ± 241.2	5555.3 ± 1341.3	0.593
Total immature neutrophils (cells/μL)	40.8 ± 26.5	54.0 ± 29.1	0.593
Total proteins (g/dL)	6.4 ± 0.3	5.8 ± 1.2	0.655

Legends: ± denotes standard error; *, P values estimated by Student-T test or Wilcoxon test.

Table S5. Changes in the percentage of CD8, Treg and GZMB cells during eCPMV immunotherapy.

Variable	Patient	Day 0	First isolation after treatment
$CD8^+$ cells	P1	25.80	37.30
	P2	44.30	34.10
	P4	46.00	46.30
	P5	45.70	49.80
$FoxP3^+$ (Treg) cells	P1	19.40	21.30
	P2	13.50	9.39
	P4	15.10	13.30
	P5	12.00	10.70
$Treg^+/CD8^+$ cells ratio	P1	0.75	0.57
	P2	0.30	0.28
	P4	0.33	0.29
	P5	0.26	0.21
$CD8^+$ $GZMB^+$ cells	P1	28.90	30.30
	P2	77.90	59.60
	P4	22.40	14.40
	P5	69.80	63.40

Legends: GZMB: granzyme B; See supplementary Fig. S4 for gating information.

Table S6. Histopathological and Immunohistochemical changes induced in tumor samples by neoadjuvant *in situ* eCPMV therapy.

Markers	Pre-treatment n=6	Post-treatment n=3	P value*
Total necrosis (%) [a]	0.21 ± 0.31	2.85 ± 2.27	**0.024***
Neutrophil-associated necrosis (%)	0.01 ± 0.02	2.36 ± 2.49	**0.024***
Non-neutrophil-associated necrosis (%)	0.21 ± 0.31	0.49 ± 0.30	0.262*
MPO (%)	1.1 ± 0.4	9.59 ± 3.9	**0.032****
IL-8 score			**0.011**
Absence (0)	5	0	
Low (1+)	1	0	
Intermediate (2+)	0	3	
$CD3^+$ per mm^2	240.9 ± 29.4	842.0 ± 314.0	**0.024***
$CD20^+$ per mm^2	204.1 ± 34.8	395.9 ± 275.4	0.999*
$FoxP3^+$ per mm^2	85.5 ± 15.4	99.6 ± 17.0	0.592**
$FoxP3^+/CD3^+$ ratio	0.35 ± 0.04	0.15 ± 0.04	**0.012****
Ki-67^+ (%)	60.1 ± 7.8 [b]	36.5 ± 3.6	**0.038****
CC-3^+ (%)	6.6 ± 2.9 [b]	7.9 ± 2.1	0.767**

Legends: ± denotes standard error; CC3: cleaved Caspase-3; MPO: myeloperoxidase; IL-8: interleukin-8; *, P values estimated by Mann-Whitney U test (*), Student-T test (**), and Chi-square test. [a], the presence of necrosis (total, neutrophil- and non-neutrophil-associated) was the only histopathological change assessed in hematoxylin & eosin. [b], Pre-treatment biopsy of P1 was not included for Ki-67 and CC-3 quantification due to low availability of neoplastic cells.



Figure S1. *In situ* eCPMV injections. The eCPMV nanoparticles were diluted in 0.5 ml of sterile phosphate buffered saline (PBS) and injected using an insulin syringe (25G needle without dead volume). The injected PBS volume was equally distributed in 3 to 5 locations within the injected tumor to perfuse the tumor with the nanoparticles as much as possible. For every eCPMV injection, the needle was inserted as illustrated above and the nanoparticles were slowly injected while the needle was slowly retracted. Pressure was put on the injection site before taking the needle out to avoid leakage.

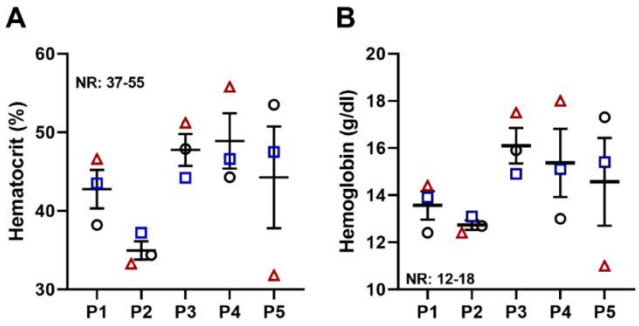

Figure S2. Neoadjuvant *in situ* eCPMV immunotherapy does not affect red blood cell and hemoglobin levels in treated canine IMC patients. Changes induced by eCPMV injections in hematocrit (A) and hemoglobin (B). Black circles indicate basal levels at D0, blue rectangles, at D7, and brown triangles at D14. NR, refers to normal range values.

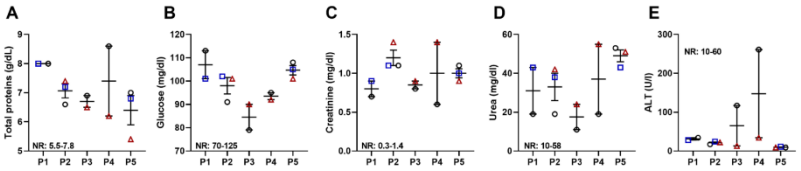

Figure S3. Neoadjuvant *in situ* eCPMV immunotherapy does not affect hepatic, renal and digestive functions in the vaccinated canine IMC patients. Changes induced by eCPMV injections in (A) protein (albumin and globulins), (B) glucose, (C) creatinine, (D) urea, and (E) ALT levels. Black circles indicate basal levels at D0, blue rectangles, at D7, and brown triangles at D14. NR, refers to normal range values.

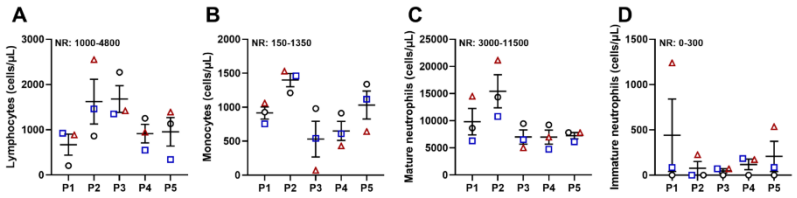

Figure S4. Neoadjuvant *in situ* eCPMV immunotherapy induced minimal changes in peripheral blood immune cells. Changes induced by eCPMV injections in lymphocytes (A), monocytes (B), mature neutrophils (C), and immature neutrophils (D). Black circles indicate basal levels at D0, blue rectangles, at D7, and brown triangles at D14. NR, refers to normal range values.

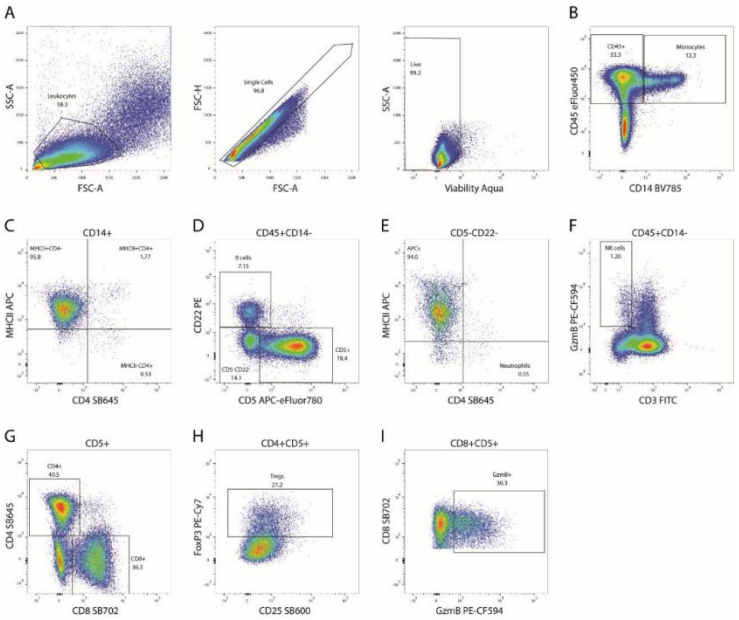

Figure S5. Gating strategy for immunophenotyping of canine PBMCs. (A) Leukocytes (SSC-A/FSC-A) were further defined as single (doublet exclusion FSC-H/FSC-A) live cells (SSC-A/Viability Aqua). (B) Live leukocytes were further discriminated in $CD45^+$ leukocytes and $CD14^+CD45^+$ monocytes. (C) Differential expression of MHCII and CD4 on monocytic population. (D) $CD45^+$ leukocytes were divided into lymphocytes ($CD22^+$ B cells and $CD5^+$ T cells) and (E) a CD22-CD5- cell population further characterized into MHCII+ antigen presenting cells and $CD4^+$ neutrophils ([8] and references therein). (F) Gating for $GzmB^+CD3$- NK cells. (G) Identification of $CD4^+$ T helper and $CD8^+$ T cytotoxic cells within the $CD5^+$ T cell population, and $FoxP3^+$ regulatory T cells differentially expressing CD25 within the $CD4^+$ T cell population (H). (I) Expression of cytotoxic cell marker GzmB within the $CD8^+$ T cell population. Parent population is indicated above the plots.

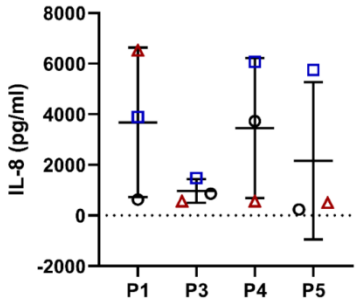

Figure S6. Neoadjuvant *in situ* eCPMV immunotherapy induced a differential effect on IL-8 in canine IMC patients. eCPMV injections induced an increase in IL-8 in P1 during the 14 day treatment, and a transient increase in P3, P4, and P5 by D7 with a subsequent decrease by D14. IL-8 levels in P1 were significantly higher at D14 compared to day 0 (P=0.039; linear regression analysis). Black circles indicate basal levels at D0, blue rectangles, at D7, and brown triangles at D14.

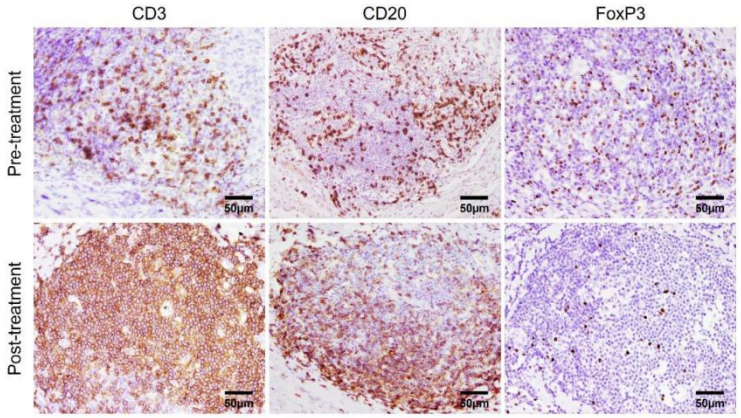

Figure S7. Neoadjuvant *in situ* eCPMV immunotherapy induces T lymphocyte infiltration and depletion of T regulatory lymphocytes in tumor samples. Representative immunostaining of tumor tissues from pre-treatment and post-treatment (P1) samples. A strong infiltration of T lymphocytes ($CD3^+$) is observed in post-treatment tumor tissue compared to pre-treatment tissues. eCPMV treatment markedly reduces T regulatory lymphocytes ($FoxP3^+$) in post-treatment tumor tissue.

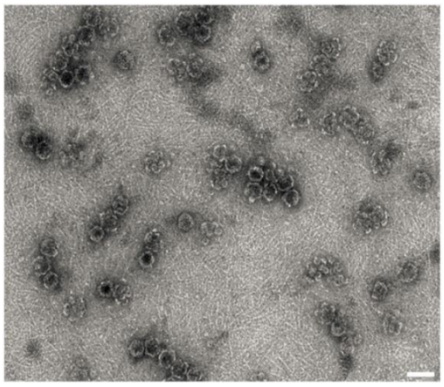

Figure S8. Transmission electron microscopy images of negatively stained eCPMV at 49,000x enlargement. White bar = 50 nm.

Supplemental material BMJ Publishing Group Limited (BMJ) disclaims all liability and responsibility arising from any reliance placed on this supplemental material which has been supplied by the author(s) *J Immunother Cancer*

NOTE: Please save this file locally before filling in the table, DO NOT work on the file within your internet browser as changes will not be saved. Adobe Acrobat Reader (available free here) is recommended for completion.

The ARRIVE guidelines 2.0: author checklist

The ARRIVE Essential 10

These items are the basic minimum to include in a manuscript. Without this information, readers and reviewers cannot assess the reliability of the findings.

Item		Recommendation	Section/line number or reason for not reporting
Study design	1	For each experiment, provide brief details of study design including:	Methods: Lines 87-88 & Table 1
		a. The groups being compared, including control groups. If no control group has been used, the rationale should be stated.	Methods: Line 87-88
		b. The experimental unit (e.g. a single animal, litter, or cage of animals).	Results: Lines 164-166
Sample size	2	a. Specify the exact number of experimental units allocated to each group, and the total number in each experiment. Also indicate the total number of animals used.	Discussion: Lines 388-389
		b. Explain how the sample size was decided. Provide details of any *a priori* sample size calculation, if done.	Supplementary Data
Inclusion and exclusion criteria	3	a. Describe any criteria used for including and excluding animals (or experimental units) during the experiment, and data points during the analysis. Specify if these criteria were established *a priori*. If no criteria were set, state this explicitly.	No exclusions
		b. For each experimental group, report any animals, experimental units or data points not included in the analysis and explain why. If there were no exclusions, state so.	Results: Lines 164-166
		c. For each analysis, report the exact value of *n* in each experimental group.	
Randomisation	4	a. State whether randomisation was used to allocate experimental units to control and treatment groups. If done, provide the method used to generate the randomisation sequence.	Discussion: Lines 388-389
		b. Describe the strategy used to minimise potential confounders such as the order of treatments and measurements, or animal/cage location. If confounders were not controlled, state this explicitly.	Not applicable
Blinding	5	Describe who was aware of the group allocation at the different stages of the experiment (during the allocation, the conduct of the experiment, the outcome assessment, and the data analysis).	Not blinding
Outcome measures	6	a. Clearly define all outcome measures assessed (e.g. cell death, molecular markers, or behavioural changes).	Methods: Lines 154-156
		b. For hypothesis-testing studies, specify the primary outcome measure, i.e. the outcome measure that was used to determine the sample size.	Not applicable
Statistical methods	7	a. Provide details of the statistical methods used for each analysis, including software used.	Methods: Lines 156-161, and Suppl. Data
		b. Describe any methods used to assess whether the data met the assumptions of the statistical approach, and what was done if the assumptions were not met.	Not applicable
Experimental animals	8	a. Provide species-appropriate details of the animals used, including species, strain and substrain, sex, age or developmental stage, and, if relevant, weight.	Suppl. Data, Table 1
		b. Provide further relevant information on the provenance of animals, health/immune status, genetic modification status, genotype, and any previous procedures.	Methods: Lines 83-88, Suppl. Data, Table 1
Experimental procedures	9	For each experimental group, including controls, describe the procedures in enough detail to allow others to replicate them, including:	Methods: Lines 90-152 & Suppl. Data
		a. What was done, how it was done and what was used.	Methods: Lines 90-127
		b. When and how often.	Methods: Lines 81-82
		c. Where (including detail of any acclimatisation periods).	
		d. Why (provide rationale for procedures).	
Results	10	For each experiment conducted, including independent replications, report:	Methods: Lines 90-152
		a. Summary/descriptive statistics for each experimental group, with a measure of variability where applicable (e.g. mean and SD, or median and range).	Tables 1, 2, 3, S1, S3, S4, S5, S6
		b. If applicable, the effect size with a confidence interval.	Not applicable

The Recommended Set

These items complement the Essential 10 and add important context to the study. Reporting the items in both sets represents best practice.

Item		Recommendation	Section/line number or reason for not reporting
Abstract	11	Provide an accurate summary of the research objectives, animal species, strain and sex, key methods, principal findings, and study conclusions.	Abstract: Lines 2-31
Background	12	a. Include sufficient scientific background to understand the rationale and context for the study, and explain the experimental approach. b. Explain how the animal species and model used address the scientific objectives and, where appropriate, the relevance to human biology.	Introduction: Lines 33-78 Introduction: Lines 50-65 Introduction: Lines 69-71
Objectives	13	Clearly describe the research question, research objectives and, where appropriate, specific hypotheses being tested.	Methods: Line 83
Ethical statement	14	Provide the name of the ethical review committee or equivalent that has approved the use of animals in this study, and any relevant licence or protocol numbers (if applicable). If ethical approval was not sought or granted, provide a justification.	Not applicable
Housing and husbandry	15	Provide details of housing and husbandry conditions, including any environmental enrichment.	Methods: Lines 114-117 & Suppl. Data
Animal care and monitoring	16	a. Describe any interventions or steps taken in the experimental protocols to reduce pain, suffering and distress. b. Report any expected or unexpected adverse events. c. Describe the humane endpoints established for the study, the signs that were monitored and the frequency of monitoring. If the study did not have humane endpoints, state this.	Methods: Lines 145-147 Methods: Lines 91-112
Interpretation/ scientific implications	17	a. Interpret the results, taking into account the study objectives and hypotheses, current theory and other relevant studies in the literature. b. Comment on the study limitations including potential sources of bias, limitations of the animal model, and imprecision associated with the results.	Discussion: Lines 283-374 Discussion: Lines 388-392
Generalisability/ translation	18	Comment on whether, and how, the findings of this study are likely to generalise to other species or experimental conditions, including any relevance to human biology (where appropriate).	Introduction: Lines 50-65 Discussion: Lines 384-387
Protocol registration	19	Provide a statement indicating whether a protocol (including the research question, key design features, and analysis plan) was prepared before the study, and if and where this protocol was registered.	Not applicable
Data access	20	Provide a statement describing if and where study data are available.	Page 2: Availability of data and material
Declaration of interests	21	a. Declare any potential conflicts of interest, including financial and non-financial. If none exist, this should be stated. b. List all funding sources (including grant identifier) and the role of the funder(s) in the design, analysis and reporting of the study.	Page 2: Competing interests Pages 2-3: Funding information

NC 3Rs National Centre for the Replacement Refinement & Reduction of Animals in Research

www.ARRIVEguidelines.org

Supplemental material BMJ Publishing Group Limited (BMJ) disclaims all liability and responsibility arising from any reliance placed on this supplemental material which has been supplied by the author(s) *J Immunother Cancer*

Neoadjuvant *in situ* vaccination with cowpea mosaic virus as a novel therapy against canine inflammatory mammary cancer.

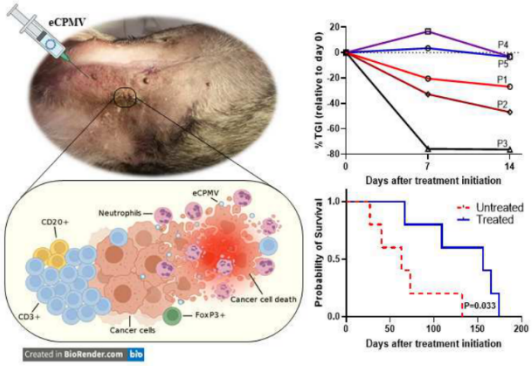

Authors
Daniel Alonso-Miguel, Guillermo Valdivia, Diego Guerrera, Maria Dolores Perez-Alenza, Stanislav Pantelyushin, Angela Alonso-Diez, Veronique Beiss, Steven Fiering, Nicole F. Steinmetz, María Suárez, Johannes vom Berg, Laura Peña, Hugo Arias-Pulido.

Correspondence
hugo.ariaspulido@dartmouth.edu

In brief
Two neoadjuvant intratumoral (*in situ*) eCPMV injections led to tumor shrinkage, increased survival, and good quality of life with no adverse events. eCPMV-injected tumors have a strong neutrophilic-mediated cell death, increased $CD3^+$ T lymphocyte infiltration, and decreased in $FoxP3^+$ T cells, while a significant decrease in Treg/CD8+ ratio was observed in peripheral blood.