

Facultad de Medicina

Universidad Complutense de Madrid

# La proteína S100 en los Tumores Melanocíticos de la Piel.

Tesis Doctoral

Ana M<sup>a</sup> Valcayo Peñalba. 1993.

INFORME DEL DIRECTOR DE LA TESIS

El trabajo de investigación titulado: \* LA PROTEINA S-100 en los TUMORES MELANOCITICOS DE LA PIEL \* ha sido realizado bajo mi dirección en el Departamento de Medicina II (DERMATOLOGIA) y reúne, en mi opinión todos los requisitos para ser presentado como Tesis Doctoral en esta Universidad.

Vº Bº  
EL TUTOR (2)

El Director de la Tesis



Fdo.: Evaristo Sanchez Yus  
(fecha y firma)

Fdo.: Evaristo Sanchez Yus  
(fecha y firma)

D.N.I.: 17.028.781 - H Madrid, 28 Octubre 1992 D.N.I.: 17.028.781-H


INFORME DEL CONSEJO DE DEPARTAMENTO

Reunido el Consejo del Departamento el pasado día 30 de Octubre y visto el informe favorable del Director de la Tesis, no existe ningún inconveniente para que la mencionada Tesis sea defendida ante el Tribunal correspondiente.

Fecha reunión  
Consejo Departamento

30 Octubre 1992

El Director del Departamento



Prof. A. Robledo Aguilar

Fdo.: \_\_\_\_\_  
(fecha y firma)

Madrid, 2 de Diciembre de 1992

**A Santos y Jorge** que tanto me han ayudado  
y tanta paciencia han tenido.

## **AGRADECIMIENTOS:**

Al Dr. Alfredo Robledo, a quien debo mis conocimientos y mi formación como especialista.

Al Dr. Evaristo Sanchez Yus, director de la tesis, por todas sus enseñanzas en Dermatología y Dermatopatología, y su total colaboración, sin la cual no hubiera sido posible realizar este trabajo.

Al Dr. Edelmiro Menendez, que a puesto a mi disposición todos sus conocimientos de informática y ha sido en todo momento una valiosa ayuda.

A la Dra. M<sup>a</sup> Teresa Lopez, que generosamente me ha ofrecido siempre su apoyo.

A la Dra. Rosario Vives, cuyo estímulo y constante ayuda me han impulsado en tantas ocasiones.

A la Srta. Vicenta Castellanos, ayudante del Laboratorio de Dermatopatología del Hospital Clínico de Madrid, por su indispensable colaboración para recopilar y preparar todo el material que ha sido necesario para llevar a cabo este trabajo.

A la Srta. M<sup>a</sup> Carmen Gallego, por su generosa colaboración.

## **ABREVIATURAS:**

- Ac: anticuerpo.
- AEC: 3 amino 9 etil carbamazol.
- Ag: antígeno.
- C: capa córnea.
- 5C, 4C...: 5 campos, 4 campos...
- CB: células basales.
- C-C: cabeza y cuello.
- C. DENDRIT.: células dendríticas.
- CSB: células suprabasales.
- CUDE: células de la unión dermoepidérmica.
- DAB: diaminobenzidina.
- D. ARQUIT.: distribución arquitectónica.
- DS: dermis superficial.
- DP: dermis profunda.
- E: epidermis.
- EEUU: Estados Unidos.
- EI: extremidad inferior.
- EPIT: celularidad epiteloide.
- ES: extremidad superior.
- F: epitelio folicular.
- FUSI: celularidad fusdiforme.
- GS: glándulas sebáceas.
- H: hombre, masculino.
- HOM: distribución homogénea.
- IC: intracitoplásmica.
- IF: inmunofluorescencia.
- IN: intranuclear.
- IRRE: disposición irregular.
- IPAP: complejo inmunoperoxidasa-antiperoxidasa.
- LS: léntigo simple.
- L. CELULAR: localización celular.
- L-CUDE: zona de léntigo y células de la unión dermoepidérmica.
- m: mucha cantidad.
- M: mujer, femenino.
- M: melanófagos.
- MDS: melanófagos de dermis superficial.
- MDP: melanófagos de dermis profunda.
- MES: melanoma de extensión superficial.
- MLA: melanoma lentiginoso acral.
- MLM: melanoma tipo léntigo maligno.
- MMN: melanoma maligno nodular.
- MM: melanoma maligno.
- N: nidos.
- NA: nevus azul.
- NC: nevus compuesto.
- NCG: nevus congénito.
- ND: nevus displásico.
- NFP: nevus fusocelular pigmentado.
- NH: nevus con halo.
- NH: no hay.
- NID: nevus intradérmico.

- NJ: nevus juntural.
- NMA: nevus melanocíticos adquiridos.
- NO HOM: distribución no homogénea.
- NS: nevus de Spitz.
- NUDE: nidos de la unión dermoepidérmica.
- NV: no valorable.
- p: poca cantidad.
- PN: perinuclear.
- PS100: proteína S100.
- REG: disposición regular.
- R. INFLAM.: reacción inflamatoria.
- SNC: sistema nervioso central.
- SNP: sistema nervioso periférico.
- TF: tinción de fondo.
- TM: tumor melanocítico.
- TMB: tumor melanocítico benigno.
- TMM: tumor melanocítico maligno.
- TRON: tronco.
- UDE: unión dermoepidérmica.

# INDICE

1.- INTRODUCCION. ....	1-48
1.1.- Introducción general.....	1
1.2.- Biología del sistema pigmentario cutáneo.....	1-3
1.3.- Tumores melanocíticos cutáneos.....	3-32
1.3.1.- Definición.....	3
1.3.2.- Clasificación.....	4
1.3.3.- Léntigo simple.....	5
1.3.3.1.- Definición.....	5
1.3.3.2.- Clínica.....	5
1.3.3.3.- Histopatología.....	5
1.3.4.- Nevus melanocíticos adquiridos.....	6-21
1.3.4.1.- Definición.....	6
1.3.4.2.- Perspectiva histórica.....	6-7
1.3.4.3.- Epidemiología.....	8
1.3.4.4.- Clínica.....	8-9
1.3.4.5.- Histopatología.....	9-10
1.3.4.6.- Nevus juntural.....	11-12
1.3.4.6.1.- Clínica.....	11
1.3.4.6.2.- Histopatología.....	11-12
1.3.4.7.- Nevus compuesto.....	12-13
1.3.4.7.1.- Clínica.....	12
1.3.4.7.2.- Histopatología.....	12-13

1.3.4.8.- Nevus intradérmico.....	13-14
1.3.4.8.1.- Clínica.....	13
1.3.4.8.2.- Histopatología.....	13-14
1.3.4.9.- Nevus con halo.....	15-16
1.3.4.9.1.- Definición.....	15
1.3.4.9.2.- Clínica.....	15
1.3.4.9.3.- Histopatología.....	15-16
1.3.4.10.- Nevus de Spitz.....	16-18
1.3.4.10.1.- Definición.....	16
1.3.4.10.2.- Clínica.....	16-17
1.3.4.10.3.- Histopatología.....	17-18
1.3.4.11.- Nevus fusocelular pigmentado.....	18
1.3.4.11.1.- Definición.....	18
1.3.4.11.2.- Clínica.....	18
1.3.4.11.3.- Histopatología.....	18
1.3.4.12.- Nevus displásico.....	19-21
1.3.4.12.1.- Definición.....	19
1.3.4.12.2.- Clínica.....	19-20
1.3.4.12.3.- Histopatología.....	20-21
1.3.5.- Nevus melanocíticos congénitos.....	21-23
1.3.5.1.- Definición.....	21
1.3.5.2.- Epidemiología.....	21-22
1.3.5.3.- Clínica.....	22
1.3.5.4.- Histopatología.....	23
1.3.6.- Nevus azul.....	23-25
1.3.6.1.- Definición.....	23-24
1.3.6.2.- Clínica.....	24

1.3.6.3.- Histopatología.....	24-25
1.3.7.- Melanoma maligno.....	25-32
1.3.7.1.- Definición.....	25
1.3.7.2.- Epidemiología.....	25-26
1.3.7.3.- Clínica.....	26
1.3.7.4.- Clasificación.....	26-28
1.3.7.5.- Melanoma maligno y nevus.....	28-29
1.3.7.6.- Histopatología.....	29-32
1.4.- Técnicas de inmunohistoquímica.....	32-41
1.4.1.- Concepto de inmunohistoquímica.....	32-33
1.4.2.- Perspectiva histórica.....	33-34
1.4.3.- Técnica de inmunoperoxidasas.....	34-36
1.4.4.- Formas de aplicación de técnicas de inmunoperoxidasas en histopatología.....	37-38
1.4.5.- Tinción de fondo.....	38-39
1.4.6.- Controles de calidad de la técnica.....	39
1.4.7.- Cromógenos.....	39-40
1.4.8.- Utilidad de técnicas de inmunoperoxidasas en histopatología.....	40-41
1.5.- Proteína S100.....	41-48
1.5.1.- Características biofísicas.....	41-42
1.5.2.- Función.....	43
1.5.3.- Distribución de la PS100.....	43-46
1.5.3.1.- Perspectiva histórica.....	43-45
1.5.3.2.- Distribución de la PS100 en tejidos normales.....	45

1.5.3.3.- Distribución de PS100 en neoplasias.....	46
1.5.3.4.- Localización celular de PS100.....	46
1.5.4.- Utilidades clínicas de la PS100.....	46-48
2.- OBJETIVOS.....	49
3.- MATERIAL Y METODOS.....	50-60
3.1.- Selección de tumores melanocíticos objeto del estudio.	50
3.2.- Selección de casos.....	50-52
3.3.- Procesamiento de muestras.....	52-54
3.3.1.- Técnicas Histológicas habituales.....	52
3.3.2.- Determinación de PS100 por el método del complejo inmunoperoxidasa-antiperoxidasa.....	52-54
3.4.- Criterios histológicos.....	54-56
A- Pigmentación.....	54-55
1- Cantidad.....	54
2- Localización.....	55
B- Reacción inflamatoria.....	55-56
C- Patrones arquitectónicos histológicos y tipos celulares.....	56
3.5.- Criterios inmunohistoquímicos.....	56
3.5.1.- Características de la expresión de PS100 en la lesión.....	56-58
a- Presencia de PS100 e intensidad global.....	56
b- Intensidad de expresión de PS100.....	57
c- Número de células con expresión de PS100....	57
d- Regularidad de expresión	

e intensidad de PS100.....	57
e- Porcentaje de células con PS100 de igual intensidad.....	58
f- Distribución arquitectónica de las áreas teñidas.....	58
g- Localización celular de la PS100.....	58
3.5.2.- Controles tintoriales.....	58-59
3.5.2.a.- Control positivo.....	58
3.5.2.b.- Control negativo.....	59
3.5.2.c.- Tinción de fondo.....	59
3.5.3.- Valoración de células claras epidérmicas.....	59-60
3.6.- Datos clínicos.....	60
4.- RESULTADOS.....	61-122
4.1.- Tumores melanocíticos benignos.....	61-99
4.1.1.- De origen epidérmico.....	61-68
4.1.1.1.- Léntigo simple.....	61
4.1.1.2.- Nevus melanocíticos adquiridos.....	62-67
4.1.1.2.A.- Formas comunes.....	62-64
4.1.1.2.A.1.- Nevus juntural.....	62
4.1.1.2.A.2.- Nevus compuesto.....	62-63
4.1.1.2.A.3.- Nevus intradérmico.....	63-64
a)Nevus intradérmico.....	63-64
b)NID neuroide.....	64
4.1.1.2.B.- Formas atípicas.....	64-67

4.1.1.2.B.1.- Nevus con halo.....	64-65
4.1.1.2.B.2.- Nevus de Spitz.....	65-66
4.1.1.2.B.3.- Nevus fusocelular pigmentado.....	66
4.1.1.2.B.4.- Nevus displásico.....	66-67
4.1.1.3.- Nevus congénito.....	67-68
4.1.2.- De origen dérmico.....	68-99
4.1.2.1.- Nevus azul.....	68-99
4.2.- Tumores melanocíticos malignos.....	99-119
4.2.1.- Melanoma de extensión superficial.....	99-101
4.2.2.- Melanoma tipo léntigo maligno.....	101
4.2.3.- Melanoma maligno nodular.....	102
4.2.4.- Melanoma lentiginoso acral.....	102-119
4.2.5.- Nevus asociado a melanoma maligno.....	119
4.3.- Valoración de células claras epidérmicas con PS100..	119-122
4.3.1.- Células suprabasales.....	119
4.3.2.- Células basales.....	120-122
5.- DISCUSION.....	123-151
5.1.- Discusión de la selección y características de la muestra.	123-126
5.1.a.- Tumores melanocíticos benignos.....	123-125
5.1.b.- Melanoma maligno cutáneo primario.....	125-126
5.2.- Discusión del método.....	126-129

5.2.1.- Técnica inmunohistoquímica.....	126-129
5.2.1.a.- Controles negativos.....	126
5.2.1.b.- Controles positivos.....	127
5.2.1.c.- Tinción de fondo.....	127-128
5.2.1.d.- Cromógeno.....	128
5.2.1.e.- Proteína S100.....	128-129
5.2.2.- Discusión de la valoración y análisis de resultados.....	129
5.3.- Discusión de los resultados.....	129-143
5.3.1.- Expresión de PS100 en tumores	
melanocíticos benignos.....	129-135
5.3.1.a.- Léntigo simple.....	129-130
5.3.1.b.- Nevus melanocíticos adquiridos comunes...	130-131
5.3.1.c.- Nevus melanocíticos adquiridos atípicos.....	131-133
5.3.1.c.1.- Nevus con halo.....	131-132
5.3.1.c.2.- Nevus de Spitz.....	132
5.3.1.c.3.- Nevus fusocelular pigmentado.....	133
5.3.1.c.4.- Nevus displásicos.....	133
5.3.1.d.- Nevus congénitos.....	134
5.3.1.e.- Nevus azul.....	134-135
5.3.2.- Expresión de PS100 en melanoma maligno	
cutáneo primario.....	135-141
5.3.2.1.- Rasgos inmunohistoquímicos generales...	135-139
5.3.2.2.- Melanoma de extensión superficial.....	139.140

5.3.2.3.- Melanoma tipo léntigo maligno.....	140
5.3.2.4.- Melanoma maligno nodular.....	140-141
5.3.2.5.- Melanoma lentiginoso acral.....	141
5.3.2.6.- Melanoma asociado a nevus.....	141
5.3.4.- Valoración de la distribución de las células claras.....	141-143
5.3.4.1.- Células suprabasales.....	142
5.3.4.2.- Células basales.....	143
6.- CONCLUSIONES.....	144-147
7.- BIBLIOGRAFIA.....	148-164

# **1.- INTRODUCCION**

## **1.1.- Introducción general.**

En los últimos 40 años, dentro del estudio de los tumores cutáneos, los derivados de los melanocitos son los que mayor interés y debate han suscitado. Esto probablemente sea debido a varios factores, entre ellos:

- a) A incluirse en este grupo de tumores el Melanoma Maligno (MM), considerado como la más agresiva y fatal de las neoplasias cutáneas. Es el responsable del 75% de las muertes por cánceres cutáneos, pese a representar sólo el 5% del total de éstos (1,2).
- b) Al aumento continuo de incidencia del MM observado a nivel mundial. En EEUU este incremento sólo es superado por el del cancer de pulmón en mujeres (1-3).
- c) A que sea el tratamiento quirúrgico precoz la única terapéutica eficaz del MM. Por lo que, dermatólogos y patólogos se han visto impulsados a descubrir y estudiar más detalladamente las lesiones melanocíticas, tanto en su aspecto clínico como en el histológico, y en su comportamiento biológico.
- d) Al desarrollo de nuevas técnicas de inmunohistoquímica, que han permitido su ensayo en este tipo de lesiones al objeto de definir patrones fiables para el diagnóstico de benignidad o malignidad.

Estos factores han motivado el reconocimiento de nuevas entidades y cuadros clínicos, así como mejores conocimientos respecto a la naturaleza, origen y comportamiento biológico de lesiones descritas con anterioridad.

## **1.2.- Biología del sistema pigmentario cutáneo.**

Los melanocitos son células capaces de sintetizar tirosinasa, la cual, cuando se incorpora en organelas especializadas, los melanosomas, inicia un proceso de síntesis y depósito de melanina.

Además de encontrar melanocitos en la unión dermoepidérmica, folículos pilosebáceos, y dermis, en humanos también se encuentran en mucosas, sistema nervioso, globo ocular, y oído interno (4).

Tanto los melanocitos de la unión dermoepidérmica como los de los folículos pilosos, muestran una peculiar relación simbiótica con los queratinocitos en los que descargan los melanosomas a través de sus procesos dendríticos. Esta actividad secretora denominada "citocrina" por Masson (5), es la responsable de la pigmentación cutánea. Esta interacción entre melanocitos y queratinocitos es lo que actualmente se conoce como unidad funcional o "unidad epidérmica de melanina". En la epidermis humana cada melanocito está asociado con cerca de 36 queratinocitos viables (4) que transportan y, en algunos casos, degradan la melanina recibida por los melanocitos. La piel humana contiene un gran número de estas unidades funcionales y su color es el impacto visual de la melanina dispuesta en ellas.

La mayoría de los melanocitos de localización extracutánea así como los dérmicos, no descargan sus melanosomas en las células de alrededor por lo que Masson (5) los denominó "melanocitos contenedores" en contraposición a los epidérmicos que denominó "melanocitos secretores". Parece probable que los melanocitos extracutáneos sólo sintetizan melanina en período embrionario (6).

Los melanocitos epidérmicos se disponen individualmente o aislados en la capa basal. Su número oscila entre un 6% de las células basales en áreas no expuestas y un 15% en áreas de piel expuesta (7,8). Son células de núcleo ligeramente menor que el de los queratinocitos basales, hiper cromático y redondeado, no apreciándose el nucleolo. El citoplasma es claro y con tendencia a la retracción.

En 1965, Fitzpatrick y cols. (9) definen la terminología y conceptos de las células de los vertebrados que contienen melanina, sus precursores, células relacionadas y partículas específicas. La mayoría de estos conceptos están vigentes hoy en día salvo en lo que se refiere a la célula de Langerhans, que los autores presumían de la serie del melanocito y que en la actualidad se sabe pertenece al sistema histiofagocitario. Así definen:

"MELANOCITO: célula que sintetiza una organela conteniendo melanina, el melanosoma. Se incluyen células diferenciadas que sintetizan premelanosomas no melanizados o parcialmente melanizados como productos terminales."

"MELANÓFORO: tipo de melanocito que participa con otros cromatóforos en el cambio rápido de color de los animales por el desplazamiento intracelular (agrupación y dispersión) de melanosomas."

"MELANOBLASTO: célula que sirve en todos los estadios del ciclo vital como precursor del melanocito (y el melanóforo)."

"MELANOSOMA: organela conteniendo melanina, en la cual la melanización es completa. Se ha demostrado más o menos electrodensa por microscopía electrónica, con actividad tirosinasa no siempre demostrable."

"PREMELANOSOMA: todos los estadios particulares característicos de la maduración de los melanosomas de variable electrodensidad. Posee un sistema de tirosinasa activo para el inicio de la síntesis de melanina."(9)

Merece la pena destacar la falta de mención del término células névicas en este glosario, debido a que según la definición de melanocito éstas entrarían en esta denominación.

Desde 1948 por los trabajos de Rawles (10) se sabe que el origen del melanocito es en la cresta neural, desde donde migra hasta la capa basal de epidermis en el periodo embrionario.

### **1.3.- Tumores melanocíticos cutáneos.**

#### **1.3.1.- Definición.**

Son un grupo de lesiones cuya característica común es la de derivar de los melanocitos de la piel. Por tanto, su rasgo clínico más marcado, pero no imprescindible, es el de ser lesiones pigmentadas. Sus células pueden sintetizar premelanosomas no melanizados o melanizarse sólo parcialmente. Del mismo modo pero a la inversa, conviene recordar que no todos los tumores cutáneos clínicamente pigmentados son de origen melanocítico.

### 1.3.2.- Clasificación.

#### TUMORES MELANOCITICOS BENIGNOS (TMB):

##### - DE ORIGEN EPIDERMICO:

COMUNES: LENTIGO SIMPLE (LS)

NEVUS MELANOCITICOS ADQUIRIDOS (NMA):

NEVUS JUNTURAL (NJ)

NEVUS COMPUESTO (NC)

NEVUS INTRADERMICO (NID)

ATIPIICOS: EVOLUTIVOS: NEVUS CON HALO (SUTTON) (NH)

CITOLOGICOS: NEVUS SPITZ (NS)

NEVUS FUSOCELULAR PIGMENTADO (NFP)

BIOLOGICOS: NEVUS DISPLASICO (ND)

CONGENITOS: NEVUS MELANOCITICOS CONGENITOS (NCG)

##### - DE ORIGEN DERMICO:

MELANOCITOSIS DERMICAS: MANCHA MONGOLICA

NEVUS DE OTA

NEVUS DE ITO

NEVUS AZUL

#### TUMORES MELANOCITICOS MALIGNOS (TMM): MELANOMA MALIGNO (MM)

- DE ORIGEN EPIDERMICO: MM EXTENSION SUPERFICIAL(MES)

MM TIPO LENTIGO MALIGNO (MLM)

MM NODULAR (MMN)

MM LENTIGINOSO ACRO (MMLA)

- DE ORIGEN DERMICO: MM EN NEVUS CONGENITO

MM EN NEVUS AZUL

### **1.3.3.- Léntigo simple.**

#### **1.3.3.1.- Definición.**

Son máculas hiperpigmentadas adquiridas ó congénitas caracterizadas histológicamente por ser una proliferación localizada de melanocitos epidérmicos.

#### **1.3.3.2.- Clínica.**

Son máculas hiperpigmentadas, netas y circunscritas, redondeadas o irregulares, generalmente menores de 5 mm. Pueden verse aisladas en piel, lecho ungueal o mucosas, o bien presentarse de forma generalizada formando parte de diversos síndromes (Leopard, Peutz-Jeghers, Lamb,...). No está clara la relación entre el LS y los nevus melanocíticos incipientes. Hay casos de LS que son indistinguibles clínicamente de nevus de unión. Algunos autores (11) sugieren que pueden ser el estadio inicial de los NM y otros (12) han descrito formas atípicas de LS como precursores de MM acros o de mucosas.

#### **1.3.3.3.- Histopatología.**

Se caracteriza por proliferación de melanocitos de aspecto normal en una capa basal que presenta alargamiento de crestas sin agrupación focal ni nidos. Es el patrón histológico más frecuente de la lesiones pigmentadas acras de razas negroides (12).

### **1.3.4.- Nevus melanocíticos adquiridos.**

#### **1.3.4.1.- Definición.**

Son proliferaciones benignas de melanocitos, que aparecen en la infancia o más tarde, con una evolución clínico-histológica característica que consiste en iniciarse casi de forma exclusiva en la epidermis (juntural), pasar inevitablemente por una fase con componente intraepidérmico e intradérmico (compuesto) hasta, finalmente ser totalmente intradérmicos (dérmicos) (13). Esta definición excluye por tanto, a los nevos azules, que no pasan por estos tres estadios evolutivos, y a los nevos melanocíticos congénitos que presentan fases similares al mismo tiempo pero no de forma evolutiva, y que están presentes desde el nacimiento.

#### **1.3.4.2.- Perspectiva histórica.**

En un primer acercamiento, llama poderosamente la atención la cantidad de términos empleados y la ausencia de unanimidad sobre su significado exacto. Esta confusión es más notoria respecto a los NMA. Ackerman (13) recoge las diferentes definiciones y clasificaciones sobre NMA propugnadas por los más prestigiosos investigadores en los últimos años: Lever y Schaumburg 1983, Murphy, Kwan y Mihm 1984, Allen 1985, Caro y Bronstein 1985, Mackie 1986, Mehregan 198, Rhodes 1987, y Rosai 1989. Las distintas terminologías utilizadas que recopila, reafirman el poco acuerdo existente entre dermatólogos y patólogos acerca de la clasificación de los tumores melanocíticos en general y sobre los NMA en particular.

Ya la misma palabra "NEVUS" es fuente de confusión inicial. Como voz latina su significado es "mancha". En Dermatología se usa para denominar una malformación circunscrita de la piel, de origen embrionario, frecuentemente congénita, de transmisión hereditaria no establecida, a veces con carácter familiar. Según las estructuras afectadas por la malformación se conocen: Nevus Sebáceo, Nevus Epidérmico,... Al mismo tiempo "Nevus" se utiliza para denominar a la mayoría de los tumores melanocíticos benignos, pese a que muchos de ellos son realmente proliferaciones benignas y no

malformaciones embrionarias. No obstante, este término, aplicado a las lesiones melanocíticas benignas, se ha consolidado por su uso en el tiempo .

Respecto a las células que componen los nevus melanocíticos, tampoco existe unanimidad. Se vienen denominando, posiblemente por costumbre: células névicas, nevocitos o nevomelanocitos. En el momento actual, hay evidencias claras, histológicas y bioquímicas, de que son melanocitos. Las células de los nevus melanocíticos encajarían perfectamente en la definición de melanocitos reseñada anteriormente y propugnada por Fitzpatrick y cols (9). Las células névicas observadas en microscopía convencional no se pueden considerar como elementos propios de la piel normal, fundamentalmente por su aspecto histológico y el patrón arquitectural evolutivo, que son muy diferentes a los de melanocitos normales. Hasta que no se desarrollaron las técnicas de microscopía electrónica y posteriormente la inmunohistoquímica, no se pudo demostrar la naturaleza y origen de estas células. Los estudios de Mishima en 1962 (14) y de Gottlieb en 1965 (15) demuestran que sus organelas son activas enzimáticamente y que se originan dentro de las células névicas, y por tanto, son capaces de sintetizar melanina. Posteriormente, los estudios inmunohistoquímicos también confirman las características de las células névicas como melanocitos (16, 17).

En la actualidad se sabe (pese a teorías anteriores que sugerían el origen a partir de una célula precursora diferente de la cresta neural) que los NMA son proliferaciones de melanocitos epidérmicos preexistentes. El estímulo para que proliferen los melanocitos es desconocido, pero el rápido desarrollo y crecimiento de los NMA en la pubertad indica que los factores hormonales pueden ser importantes. También se ha descrito la aparición repentina de NMA tras daño epidérmico como quemadura solar y eritema exudativo multiforme severo (18, 19). Bullough (20, 21) cree en la hipótesis de la ausencia de una chalona que restringe la proliferación melanocítica en la epidermis, por un mecanismo de feedback negativo. Distintas causas podrían alterar localmente ese mecanismo ocasionando la proliferación de melanocitos. La tendencia a desarrollar múltiples NMA de forma familiar (22, 23) hace pensar en la posibilidad de factores genéticos poco claros en su génesis. También podría explicarse por una mutación somática que hiciera desarrollarse un clon de melanocitos anómalos biológicamente.

#### **1.3.4.3.- Epidemiología.**

Los tumores melanocíticos cutáneos en general son numerosos, siendo los NMA los de mayor incidencia. En la raza blanca, la prevalencia media de NMA por persona en edades postpuberales oscila alrededor de 15 a 43 lesiones (24). Hasta el 80% de la población presenta uno o más NMA (25). En la raza blanca se estima que el 100 % de la población presenta varias lesiones melanocíticas a lo largo de la vida. En estudios realizados en la población blanca australiana, se habla de hasta 43 NMA por persona en varones y de 27 en mujeres entre la segunda y tercera década de la vida (25). Sin embargo en la raza negra la prevalencia media es menor, de 2 a 8 NMA por persona (25-27). Nicholls (25) observa un pico máximo de lesiones a los 15 años en varones y entre 20-29 años en mujeres, y que en mayores de 80 años los NMA son extraordinariamente raros. El porcentaje de personas que presentan al menos 1 ó más NMA oscila entre el 60% y el 80% (25). Además el número de nevus por persona varía según las edades estudiadas, siendo mayor en las décadas intermedias de la vida. O sea que, a partir del nacimiento, en la infancia y la adolescencia, aumenta el número de NMA progresivamente. A la inversa van disminuyendo con el envejecimiento.

#### **1.3.4.4.- Clínica.**

Su aspecto clínico es muy variable, pero en general presentan una conformación arquitectural y coloración regular, simétrica y homogénea. Pueden ser papilomatosos, sesiles, pedunculados, o de superficie plana. Su color varía desde color piel normal y marrón claro a oscuro, e incluso negro. Suelen ser lesiones bien delimitadas, de contorno oval ó redondeado. La superficie puede ser lisa, ó bien mamelonada, y puede carecer de folículos pilosos ó bien tenerlos en menor, igual o mayor número que la piel de alrededor. Los nevus planos son difíciles de diferenciar clínicamente de léntigos y manchas café con leche, además de con el MM.

En general, el aspecto clínico de los nevus puede sugerir un determinado tipo histológico de NMA pero en muchas ocasiones esto no se confirma en estudios anatomopatológicos. Las lesiones más elevadas suelen conllevar una menor hiperpigmentación y tienden histológicamente, a tener un mayor

componente intradérmico. Por el contrario, en las lesiones más planas y oscuras predomina el componente *juntural*. La *proliferación juntural* está presente en casi todos los NMA que se ven en niños, en el 50% de los de jóvenes y sólo en el 10% de los de adultos mayores de 50 años (11). A la inversa, los intradérmicos son infrecuentes en la primera década de la vida pero su proporción aumenta con la edad.

#### **1.3.4.5.- Histopatología.**

Los rasgos característicos comunes de NMA son:

- a) Disposición de la proliferación de melanocitos en *tecas* o *nidos*.

Los NMA son tumores constituidos por melanocitos dispuestos en agrupaciones conocidas como *nidos* o *tecas*, a diferencia de la disposición habitual de los melanocitos de piel normal en unidades aisladas. Esta disposición sugiere diferencias específicas en los constituyentes de la membrana celular e indica una inhibición de contacto disminuida propia de neoplasias o tumores.

- b) *Simetría*.

Como la mayoría de las neoplasias benignas, presentan células de aspecto monomorfo, con *simetría arquitectónica* respecto a los ejes principales, y *nidos* dispuestos de forma equidistante.

- c) Buena delimitación.

Tanto en márgenes laterales como en el profundo el límite es neto y bien marcado.

- d) Maduración de melanocitos de la superficie a la profundidad del tumor.

Los estudios de microscopía demuestran cambios en los rasgos citológicos de las células de los NMA de la superficie a la profundidad del tumor. Ya en 1935, Miescher y Von Albertini (28) clasifican las "células névicas" en tipos que denomina A, B y C según el nivel que ocupen en epidermis y dermis y sus rasgos citológicos. Estos diferentes rasgos sugirieron a Masson (29) su famosa teoría sobre el origen "bipolar" de los nevus: las células névicas situadas en la parte inferior del tumor derivarían de estructuras neurales, específicamente de las células de Schwann; por proliferación en dermis estas células llegarían a encontrarse con las que descendían derivadas de los melanoblastos epidérmicos. Thorne en 1971 (30) demuestra actividad tirosinasa en los tres tipos de "células névicas" mediante

microscopía electrónica usando una técnica de dopa modificada, y por tanto que todos son melanocitos.

Los cambios que van presentando los melanocitos en su morfología y biología, durante su descenso desde la epidermis hacia la dermis, es lo que denominamos "maduración en profundidad". En epidermis y parte superior de dermis, las células son relativamente grandes, tienen rasgos nucleares y citoplásmicos similares a los de los melanocitos epidérmicos y melanosomas activos. Su forma es oval o cuboidea, su citoplasma es bien definido y homogéneo. Su núcleo es grande con nucleolo visible. Más profundamente, las células son de menor tamaño y recuerdan a células linfoides por su citoplasma escaso y su núcleo más hiper cromático. Sintetizan pocos melanosomas que son menos electrodensos que los de las células más altas. En la parte más profunda de algunos nevos, las células tienden a ser fusiformes, y contienen pocas organelas subcelulares. Se asemejan a células de Schwann o fibroblastos cuando se disponen aisladas o incluso estando agrupadas en sábana, cordones o nidos. Los dos últimos tipos celulares raramente tienen melanina visible y no se hacen más pigmentados cuando se los incuban con dopa.

Esta evolución de los rasgos citológicos del NMA, ha sido interpretada tradicionalmente como una demostración de que los nidos de los NMA se originan en la unión dermoepidérmica, gradualmente se rodean de tejido conectivo de dermis papilar y son "goteados" hacia la dermis. La formación sucesiva de nidos en zona juntural, y su incorporación en dermis origina el crecimiento del nevus y su elevación sobre la superficie, de tal manera que los nidos más profundos son presumiblemente los más viejos. Toda la actividad celular va disminuyendo a medida que las células profundizan en dermis, es decir, envejecen.

Otros rasgos:

El número de macrófagos cargados con melanina en los NMA es muy variable. Se disponen preferentemente en dermis papilar superficial. En las lesiones clínicamente muy pigmentadas, la cantidad de melanina es grande.

El infiltrado inflamatorio suele ser leve o ausente.

No se observan rasgos de displasia: proliferación de vasos, fibrosis eosinofílica, ni fibroplasia laminar.

#### **1.3.4.6.- *Nevus Juntural.***

##### **1.3.4.6.1.- *Clínica.***

Clínicamente son máculas o pápulas ligeramente elevadas, hiperpigmentadas, netamente demarcadas, que aparecen en cualquier parte de piel o mucosa visible. Su tamaño varía entre escasos milímetros y 2 cms., pero suelen ser menores de 1 cm. de diámetro. Su color oscila desde el marrón claro hasta oscuro, casi negro. No altera los pliegues de la superficie cutánea. Suelen aparecer en la infancia, siendo excepcional su aparición en adultos y evolucionan con los años hacia los tipos compuesto e intradérmico. Estas lesiones no se consideran particularmente susceptibles de desarrollar MM, ni siquiera los de palmas-plantas y genitales. Sin embargo, son lesiones que clínicos poco experimentados pueden confundir con MM por la gran hiperpigmentación que presentan.

##### **1.3.4.6.2.- *Histopatología.***

Su rasgo específico es la presencia de nidos de melanocitos agrupados en la unión dermoepidérmica, justo sobre la membrana basal. Son nidos regulares en tamaño y contorno, y netamente demarcados de los queratinocitos adyacentes. Los melanocitos son homogéneos y sus dendritas, fácilmente visibles, se disponen de forma estrellada. Si los nidos son grandes, los melanocitos se disponen de forma compacta, viéndose ovals o redondeados, sin dendritas prominentes. Los gránulos de melanina se disponen de forma dispersa en el citoplasma y, en ocasiones, se ven gránulos gigantes. Con frecuencia, se observa un número aumentado de melanocitos dispuestos como unidades solitarias en la capa basal, comparado con el número de melanocitos de la piel normal circundante. Esto ocurre sobre todo, en aquellos NJ que han evolucionado desde léntigo simple. También puede acentuarse el patrón de crestas epidérmicas y, en ese caso, los nidos se disponen en su base.

Al estar los nidos confinados en epidermis, las lesiones suelen ser planas, pero pueden elevarse ligeramente según el grado de hiperplasia epidérmica que presenten.

La coloración de los NJ esta en relación con la cantidad de melanina. Esta suele ser intensa, dado el gran número de melanocitos epidérmicos funcionantes y productores de melanina que hay. La cantidad de melanina de los queratinocitos sobre NJ está aumentada, pudiendo verse incluso en estrato córneo.

#### **1.3.4.7.- *Nevus Compuesto.***

##### **1.3.4.7.1.- *Clinica.***

Son pápulas pigmentadas, bien delimitadas, redondeadas u ovals. Su tonalidad oscila desde muy claro a muy oscuro. La coloración suele ser homogénea pero en ocasiones también presenta bordes más claros. Pueden ser desde ligeramente elevados hasta pediculados y su superficie con grados variables de papilomatosis.

##### **1.3.4.7.2.- *Histopatología.***

Su rasgo histológico específico es la presencia de nidos de melanocitos, tanto en unión dermoepidérmica como en dermis.

En lesiones jóvenes predomina el componente juntural sobre el dérmico, pudiendo verse muy pocos nidos pequeños en dermis. Los cambios en epidermis suprayacente son frecuentes y numerosos, a diferencia de lo que ocurre en los NJ puros. El cambio epidérmico más común es la elongación de las crestas epidérmicas, las cuales se estrechan y anastomosan. Hay casos en que simulan a léntigos simples o queratosis seborreicas. En esos casos, la córnea está engrosada con patrón en cestillo y son frecuentes pseudoquistes de células queratinizadas.

Los nidos en dermis están en la zona papilar y alrededor de anejos, o sea, en dermis adventicial, la cual se encuentra engrosada. Los nidos, al introducirse en dermis, se van rodeando de haces colágenos finos y agrupados que finalmente los rodearán de tal forma que se pierde su conexión con epidermis. Al progresar este proceso de formación y goteo, se van apilando unos sobre otros los nidos

dérmicos, al mismo tiempo que la epidermis protruye y se engruesa la dermis. La disposición de los nidos es regular y ordenada.

Las células de los nidos superficiales son homogéneas, redondeadas u ovals, con núcleo central y anillo citoplásmico pálido. Las de nidos más profundos pueden ser fusiformes y disponerse en cordones o bandas reticuladas. En general, sólo los melanocitos situados más superficiales son los que sintetizan melanina. De este modo, la coloración de los NC depende de la cantidad de nidos junturales que tenga. Por el contrario, el volumen de la lesión está en relación con la cantidad de componente dérmico y estroma.

En dérmis, los melanocitos de la perifería son menores que los situados en las zonas centrales del nido, y sus núcleos se disponen de forma más compacta. Los melanosomas son menos numerosos y menos melanizados e incluso pueden estar ausentes. Pero se detecta actividad tirosinasa incluso en las células más profundas.

#### **1.3.4.8.- Nevus Intradérmicos.**

##### **1.3.4.8.1.- Clínica.**

Este tipo de NMA es el más frecuente y predomina en adultos. Su aspecto es el de pápulas con frecuencia pediculadas, de superficie lisa o papilomatosa. Su color oscila entre el de piel normal o levemente pigmentado. Su tamaño es variable pero rara vez supera 1 cm.

##### **1.3.4.8.2.- Histopatología.**

Son NMA caracterizados por la ausencia de componente juntural. No obstante, si se realizan búsquedas minuciosas en cortes seriados de NID pueden encontrarse uno o varios nidos junturales. En la práctica, cuando los cortes de rutina no muestran nidos junturales se habla de NID, ya que la presencia de un componente juntural mínimo no es significativa.

La epidermis de los NID suele estar aplanada, debido a la pérdida de crestas y papilas dérmicas.

Es frecuente encontrar aumento de melanina en la capa basal de la epidermis y en los nidos de dermis superficial. Incluso, a veces, hay aumento del número de melanocitos aislados en epidermis. También hay melanina en los nidos situados en dermis superficial.

En los nidos superficiales se ven melanocitos gigantes multinucleados que presentan núcleos muy basófilos, agrupados de forma compacta. Los nidos de un determinado nivel dérmico son de tamaño similar y homogéneos con forma redondeada u oval. Al irse haciendo más profundos disminuyen de tamaño y adoptan disposición cordonal o en bandas, o salpicados de forma individual.

En la parte profunda de los NID las células adoptan variados patrones como encaje, adamantinoide, o neuroide. Los cambios neuroides son frecuentes y pueden verse sólo en algunos melanocitos o bien estar presentes en toda la lesión, entonces los denominamos *nevus neuroides*. Es cuando los nidos adquieren una forma serpiginosa, tubular o en salchicha. Los haces están formados por un estroma pálido finamente fibrilar, en el que los núcleos están dispersos y los contornos celulares son difíciles de precisar. Los núcleos pueden ser redondeados, ovales o alargados. En los NID, sobre todo en los neuroides, hay un aumento del número de mastocitos en el estroma.

Los NMA no son lesiones estáticas. En su paulatino proceso de evolución desde NJ hasta NID sufren diversos cambios involutivos (31). Las células más profundas de los NID raramente sufren proceso de división y por tanto es probable que la población celular disminuya por agotamiento. Con la edad, hay una reducción gradual del número y tamaño de los nidos, al mismo tiempo que aumenta la cantidad de estroma fibroso del nevus. Haces de tejido conectivo fino penetran y separan las células de los nidos. En muchos nevus, también aparecen grupos de adipocitos entre los nidos y en el estroma. El resultado final con frecuencia es un fibroma o nevus fibrolipomatoso con muy pocos nidos de células névicas o ninguno.

#### **1.3.4.9.- Nevus con halo.**

##### **1.3.4.9.1.- Definición.**

Se define como un nevus nevomelanocítico rodeado de un haloacrómico. Su aspecto clínico es característico, en el centro el nevus es de color marrón o rosado y de pequeño tamaño, rodeado de un halo macular blanco, simétrico y de contorno redondeado u oval.

##### **1.3.4.9.2.- Clínica.**

El número de nevus con halo por persona es variable y entre el 25 y el 50% de los casos son formas múltiples (32). Se trata de una entidad poco frecuente. Se ha descrito de forma aislada y asociado a varias patologías, con mayor frecuencia a vitiligo (32).

##### **1.3.4.9.3.- Histopatología.**

Cualquier nevus, independientemente de la región anatómica en la que asiente, puede presentar NH, pero es más frecuente en los de espalda. El haloacrómico aparece sobre lesiones névicas preexistentes y puede persistir indefinidamente sin cambios, o bien presentar variaciones en su coloración e incluso aplanarse y desaparecer en un periodo de meses o años. Los hallazgos histológicos en la zona central son un NMA asociado a un infiltrado inflamatorio linfocitario de intensidad variable en dermis. El patrón del infiltrado puede adoptar una disposición en banda debajo del nevus o extenderse entremezclado entre las células névicas. El NMA central puede ser juntural, intradérmico o compuesto, siendo esta última forma la que se observa con mayor frecuencia (33). Según la fase evolutiva, en las lesiones iniciales el infiltrado es intenso con poca o ninguna célula névica destruida. En fases más avanzadas predomina la citólisis de las células névicas e incluso parte de ellas pueden observarse dentro de macrófagos (34). El infiltrado inflamatorio no se extiende en la zona correspondiente al halo, donde sí se pueden ver desde melanocitos epidérmicos en fase de

destrucción, hasta ausencia total de ellos y aparición de numerosas células de Langerhans en las capas basales de la epidermis (35).

#### **1.3.4.10.- *Nevus de Spitz.***

##### **1.3.4.10.1.- *Definición.***

Ha recibido diversas denominaciones, como melanoma juvenil, pseudomelanoma, nevus de Spitz. Aún persiste gran confusión sobre el mejor nombre a emplear. En la actualidad, este último está imponiéndose por su brevedad y neutralidad.

Se trata de un tumor melanocítico habitualmente benigno, único y adquirido, con rasgos clínicos e histológicos peculiares. Tiene muchas características que sugieren que se trata de una variante de NMA.

##### **1.3.4.10.2.- *Clínica.***

La variedad más frecuente de NS es la de lesión única solitaria, asintomática, en forma de pápula o nódulo firme o sesil, carente de folículos pilosos, de superficie verrucosa o lisa con teleangiectasias. La tonalidad de la lesión puede variar desde un rosado claro o rojizo, que es lo más frecuente, hasta tonos marrones oscuros o formas muy pigmentadas que son infrecuentes, encontrándose en menos del 7% de los casos (36-38). Se han descrito lesiones pediculadas, o bien recubiertas de costra o escamosas (37). Además hay una forma de lesiones agminadas múltiples, de aparición en los primeros años de la vida sobre manchas café con leche congénitas (37) y también formas solitarias o múltiples sobre NM congénitos (39). El tamaño de las lesiones en un 94% de los casos es menor de 1 cm. de diámetro (37).

Al describirse la entidad se pensó que era de presentación casi exclusiva en edades tempranas de la vida. Posteriormente, en series amplias, se ha comprobado que entre un 15 y 61% aparece en adolescentes mayores de 14 años y adultos (40). Weedon y Little (41) encuentran un 33% en menores

de 10 años y un 31% en mayores de 20 años. Se han descrito casos congénitos que representarían hasta un 7% (42). Un rasgo característico de su evolución es la tendencia a iniciarse con crecimiento rápido y brusco.

Su prevalencia en la población no está clara, pero representarían entre un 1-8% de los nevos nevomelanocíticos extirpados en niños (37). Weedon y Little (41) estiman una incidencia anual de 1,4 casos/ 100.000 habitantes en Australia.

Las localizaciones más frecuentes son cabeza y cuello, extremidades superiores y tronco. En la serie de Kopf (37), estas localizaciones suponen un 42, 21 y 21% respectivamente. Suelen respetar palmas, plantas, y mucosas.

#### **1.3.4.10.3.- Histopatología.**

Los rasgos arquitectónicos del NS son muy similares a los de los NMA. Son lesiones bien delimitadas y simétricas, de pequeño tamaño y que presentan maduración celular según profundizan en dermis.

Sin embargo, las características que lo definen son :

- presencia de melanocitos y/o células névicas con núcleos grandes y formas ovales, fusiformes, redondas o poligonales;
- nidos de melanocitos en la unión dermoepidérmica de forma alargada y dispuestos verticalmente hacia la superficie cutánea;
- presencia de hendiduras entre los nidos y alrededor de los queratinocitos;
- tendencia a penetrar melanocitos aislados en las capas altas epidérmicas;
- disposición de un infiltrado linfocitario perivascular moderadamente denso, a través del nevus;
- evidencia de respuesta epidérmica con hiperqueratosis, hipergranulosis, e hiperplasia epidérmica;
- frecuente observación de cuerpos globulosos (cuerpos de Kamino) homogéneos, eosinófilos, y deslustrados en la periferia de los nidos de la epidermis;
- aparición de mitosis en melanocitos o células névicas, especialmente en aquellas de la porción superior.

De la misma forma que en NMA, se observan variantes junturales, compuestas e intradérmicas.

#### **1.3.4.11.- Nevus Fusocelular Pigmentado.**

##### **1.3.4.11.1.- Definición.**

Es un nevus melanocítico adquirido descrito recientemente por Reed (43), que algunos autores, al principio, han considerado como una variante de NS. Se caracteriza clínicamente por su gran hiperpigmentación y localización preferente en miembros inferiores de personas jóvenes.

##### **1.3.4.11.2.- Clínica.**

Son pápulas pequeñas, menores de 1 cm., lisas y sesiles, muy pigmentadas. Son más frecuentes en jóvenes y en mujeres (44). Se localizan principalmente en extremidades y raíces de miembros.

##### **1.3.4.11.3.- Histopatología.**

Con frecuencia son nevus junturales, pero también se ven formas compuestas. Sus márgenes están bien definidos y las lesiones muestran simetría arquitectural. Los nidos junturales son con frecuencia redondos, bien delimitados y situados en la base de unas crestas epidérmicas alargadas. Los nidos se componen de células fusiformes. En ocasiones, se ve, invasión epidérmica por células solitarias o nidos pequeños, siempre sobre el nevus y no en la periferia. No hay signos de atíпия ni mitosis, pero sí puede existir, conjuntamente, hiperplasia melanocítica juntural lentiginosa (44).

Presentan gran cantidad de melanina, tanto en los nidos como en la epidérmis. Puede verse incluso en córnea, y en melanófagos dispuestos en banda debajo de los nidos de la lesión. Hay infiltrado inflamatorio de diversa intensidad en la base.

### **1.3.4.12.- Nevus Displásico.**

#### **1.3.4.12.1.- Definición.**

Con el término nevus displásico, designamos aquellos nevus melanocíticos que, clínicamente, se caracterizan por tener un tamaño mayor de 1 cm., bordes irregulares, distribución de pigmento no homogénea y, en ocasiones, eritema periférico. Pese a ser un término muy utilizado en la clínica, sus rasgos patognomónicos y su diagnóstico son histológicos: presencia de displasia melanocítica y de reacción inflamatoria. Son lesiones que histológica y clínicamente, recuerdan y simulan al MM. Su reconocimiento nos sirve de marcador de riesgo para desarrollar MM en la población.

Fué Clark (22), en 1978, el primero en describir unos NMA peculiares en miembros de una familia con varios casos de MM. También se constató que los familiares de enfermos con MM, que presentaban esos NMA peculiares tenían mayor riesgo de desarrollar MM, que los familiares sin ellos. A partir de estos trabajos se definen los rasgos que caracterizan al nevus displásico, al síndrome del nevus displásico familiar (SNDF) (22), y al síndrome del ND no familiar o esporádico (SNDE).

Maize (45) cree que el nevus displásico es un tipo de nevus melanocítico benigno como lo son el nevus con halo, el nevus de Spitz, etc... El significado de un nevus displásico aislado está aún por determinar. En el contexto de una historia familiar de MM tiene un significado claro de aumento de riesgo para desarrollar MM. Por el momento es más indicado reservar el término de Síndrome de nevus displásico para aquellos casos en que se presentan varios o muchos nevus displásicos en una persona que tiene, al mismo tiempo, una mayor tendencia a desarrollar MM y/o una historia familiar de MM.

#### **1.3.4.12.2.- Clínica.**

El rasgo clínico más llamativo de los ND es su heterogeneidad clínica. Su forma y perímetro es variable, son irregulares o mal limitados pero guardando cierta simetría. Su tamaño como mínimo sobrepasa los 0,7 cm., y su color puede ser abigarrado. Se presentan en cualquier área corporal, pero

predominan en tronco y nalgas. Otro rasgo importante son las denominadas "hombreras del ND" que son clínicamente una zona macular pigmentada color marrón claro que rodea la porción elevada, central. Este halo, más claro, se corresponde histológicamente con la extensión periférica del componente intraepidérmico.

Estudios recientes indican que, un 75-80% de los adultos postpuberales blancos presentan uno o más NM, pero sólo el 1-8% presentan uno o más ND (23, 46). La mayoría de los ND aparecen al final de la primera y segunda décadas de la vida y pueden seguir apareciendo a lo largo de la vida adulta. Investigaciones llevadas a cabo en enfermos con MM esporádico, encuentran hasta un 30% de ellos que presentan uno o más ND (47); dato que contrasta enormemente con la baja prevalencia de los ND en la población general.

#### **1.3.4.12.3.- Histopatología.**

El patrón histológico más frecuente del ND, es el de un NMA compuesto, con melanocitos dispuestos en unidades solitarias y en nidos situados en la unión dermopidérmica. Su rasgo diagnóstico específico es la presencia de este componente intraepidérmico extendiéndose de forma variable por fuera de la zona central. Es característica la disposición de los melanocitos, que se presentan aislados, en unidades solitarias o en nidos de diferentes tamaños y formas. Los nidos pueden disponerse horizontalmente o verticalmente, ocupando unos las bases de las crestas interpapilares mientras otros se disponen en los lados o bien en la meseta suprapapilar. A diferencia de lo que ocurre en el MM in situ, prácticamente todos los melanocitos, se situan en plena unión dermoepidérmica. En los MM in situ suele ser llamativa la presencia de melanocitos salpicados por todo el espesor epidérmico.

Los melanocitos tienen núcleo oval pequeño y citoplasma abundante pálido conteniendo melanina pulverulenta. Estos dos últimos rasgos pueden verse en los melanocitos pagetoides de los MM in situ, pero se diferencian en las atipias nucleares que caracterizan al MM. Sin embargo, los ND pueden presentar núcleos con atipias, en estas ocasiones son los rasgos arquitectónicos más que los citológicos, los que nos permiten hacer el diagnóstico.

En la zona de la "hombreira", el ND puede presentar fibroplasia laminar o concéntrica, infiltrado linfocitario de diversa intensidad, y neoangiogénesis. Hay casos de ND que carecen de la zona central compuesta.

Pese a que no está claro el comportamiento biológico de los ND, se cree que un 5% de todos los MM cutáneos derivan de un ND (45). Es más, se cree que estos MM empiezan en contiguidad con la proliferación melanocítica de la "hombreira" de los ND, considerando a esta porción intraepidérmica una forma de transición al MM.

### **1.3.5.- Nevus Melanocíticos Congénitos.**

#### **1.3.5.1.- Definición.**

Son nevus melanocíticos presentes desde el nacimiento y constituidos por células névicas en epidermis y/o dermis. Por tanto, el dato clínico básico que los caracteriza es su presencia desde el nacimiento, documentada fundamentalmente por los padres. Es posible que, lesiones pigmentadas, probablemente congénitas por su gran tamaño, pero no constatadas desde los primeros días de vida sean excepciones debido a que no sean evidenciables al nacer por carecer de pigmento en ese momento y que con el tiempo desarrollen pigmentación.

#### **1.3.5.2.- Epidemiología.**

Mientras al menos un 2,5 % de los recién nacidos presenta algún tipo de lesión pigmentada (48), los NCG diagnosticados mediante biopsia son sólo un 1% (48, 49). El índice de prevalencia más fiable de NCG es el obtenido por Walton (48) en un grupo racial homogéneo, confirmando mediante biopsia las lesiones pigmentadas en niños blancos examinados en las primeras 72 horas de vida. Encuentra una prevalencia de 0,83% NCG (48) que es similar a la de EEUU (1,1%) (49), y a la de Sud-América (0,2%) (50). En la serie de Walton (48) ningún enfermo presentó lesiones de NCG múltiples, en la de Alper (49) sólo se presentaron dos en un enfermo, y Castilla (50) encontró hasta un 9%. Se han

descrito NCG grandes o gigantes asociados con diversas malformaciones (51).

### **1.3-5-3- Clínica.**

El rasgo clínico más importante para diferenciar los NCG de los NMA es el tamaño. Los NCG son con frecuencia mayores de 1,5 cm de diámetro (48, 52) mientras que la mayoría de los NMA no sobrepasan los 0,6 cm de tamaño. No obstante, algunas lesiones congénitas pueden no ser diferenciables ni clínica ni histológicamente de NMA.

Basándonos en el tamaño, se reconocen dos tipos de NCG:

A) NCG GIGANTES: se incluirían en este tipo todos aquellos que miden más de 20 cm (53). El criterio de medida no es estricto, admitiéndose también lesiones de menor tamaño, mayores de 10 cm., pero que deben ocupar la mayor parte de una metámera (54).

B) NCG NO GIGANTES: los menores de 20 cm. en su diámetro mayor.

Durante los primeros meses de vida son máculas ligeramente coloreadas y que pueden simular manchas café con leche. Con el tiempo va apareciendo una pigmentación moteada. Este aspecto puede permanecer sin cambios durante toda la vida, o bien, seguir evolucionando haciéndose lesiones elevadas de aspecto uniforme, ligeramente papulosas o muy papilomatosas. La coloración también cambia con el tiempo, adquiriendo tonos más oscuros distribuidos irregular u homogéneamente. Pueden presentar pelos engrosados y rudimentarios en su superficie. El aumento de tamaño que sufren estas lesiones siempre es proporcional al desarrollo normal de la persona que los presenta.

Los NCG gigantes muestran una mayor capacidad de malignización que la piel normal, induciendo la formación de MM que según diversas series, oscila entre el 2 y el 30% (51, 55), o sea, una media que Kopf estima del 12% (53). El riesgo para originar MM probablemente aumenta en relación con el tamaño del nevus y hasta el momento actual, no hay datos fidedignos sobre la incidencia de MM en los pequeños (53). Según Solomon, en los NCG no gigantes, la incidencia de MM es mucho menor (56). Cerca del 60% de los MM que ocurren en NCG aparecen en la primera década de la vida, el 10% durante la segunda década y el 30% restante posteriormente (55).

#### **1.3.5.4.- Histopatología.**

Generalmente, sus rasgos histológicos son similares a los de los NMA. No obstante, hay cuatro características que cuando se presentan juntas indican que un nevus es congénito. Son:

- 1- tamaño mayor de 10 mm.
- 2- células névicas dispuestas en banda en una dermis papilar engrosada.
- 3- presencia de células névicas alrededor y entre estructuras anexiales como folículos pilosebáceos, glándulas ecrinas, músculo erector, y en vasos y nervios.
- 4- células névicas esparcidas en forma de unidades individuales entre los haces de colágeno en dermis reticular. Este es el único signo más frecuente de nevus congénito. A veces incluso se extienden hasta tejido celular subcutáneo. Sin embargo en los NCG pequeños es raro encontrar células névicas a esa profundidad.

En ocasiones, se pueden ver en la parte intradérmica melanocitos bipolares similares a los Nevus Azules, y células névicas grandes y poligonales como las del NS. Los NCG también pueden presentar fenómenos de diferenciación neural.

#### **1.3.6.- Nevus Azul.**

##### **1.3.6.1.- Definición.**

Por nevus azul conocemos aquellas lesiones azuladas congénitas o adquiridas que están compuestas por proliferaciones aberrantes de melanocitos dérmicos dendríticos y/o fusiformes que producen melanina activamente.

En general se localizan en piel, pero también se han descrito en otras localizaciones como mucosas (57). Suelen ser adquiridos. Esto parece confirmarse por estudios en grandes muestras de recién nacidos en las que no se han encontrado NA (48, 49).

Clásicamente se dividen en tres variantes: 1- nevus azul común, 2- nevus azul celular, y 3- nevus azul combinado con nevus melanocítico. Esta clasificación, que es convencional, se basa en el

predominio celular que presente la lesión. Algunos autores prefieren utilizar el término genérico de nevus azul y precisar su aspecto histológico de forma complementaria.

#### **1.3.6.2.- Clínica.**

El NA común se presenta como una mácula, pápula, o nódulo, que no suele sobrepasar el cm. de tamaño, bien circunscrito, de color azul claro o más oscuro casi negro. Aparecen en cualquier localización, pero son más frecuentes en el dorso de manos y pies. Otras localizaciones frecuentes son nalgas, cara, y zonas extensoras de extremidades. Suelen ser únicos, aunque se han descrito lesiones múltiples o agminadas, o dispuestas en placas de mayor tamaño formadas por varias pápulas o nódulos con áreas de decoloración azulada entre ellos (58). Los NA en grandes placas pueden ser congénitos, o bien aparecer más tarde durante la infancia. Los NA son más frecuentes en personas de pigmentación mas oscura y parecen afectar el doble a las mujeres que a los hombres.

El NA celular se diferencia del común, en que suele ser de mayor tamaño, oscilando entre 1-2 cm.,o incluso mayores. Es más agresivo localmente, y en ocasiones se asocia con "metástasis" ganglionares (59). Su superficie es lisa y a veces irregular. Cerca de la mitad de los casos se localizan en nalgas o región sacrocoxígea(59). En raras ocasiones sí se desarrolla una variante verdaderamente maligna de NA celulares.

El nevus azul combinado-nevus melanocítico, es el nevus combinado más frecuente. Suele asociarse a un nevus compuesto o intradérmico normal.

#### **1.3.6.3.- Histopatología.**

El NA común presenta melanocitos alargados, con procesos dendríticos largos y ramificados. Los melanocitos pueden agruparse o disponerse aisladamente como unidades solitarias entre los haces de colágeno. Ocupa con frecuencia dermis superior y media, pero también pueden extenderse a dermis papilar y tejido celular subcutáneo. Su orientación es paralela a epidermis. Contienen numerosos gránulos finos de melanina que ocultan los núcleos y acentúan sus largos procesos

dendríticos. Tienden a agregarse alrededor de anejos. La epidermis no muestra cambios, salvo cuando los melanocitos se sitúan en su proximidad en cuyo caso puede observarse acantosis, y proliferación de melanocitos en capas basales. Los nevus combinados muestran mayores alteraciones epidérmicas. El estroma suele ser fibroso, incluso puede simular un dermatofibroma pigmentado.

El NA celular muestra característicamente un patrón bifásico que combina, además de partes similares al NA común, zonas formadas por nidos y cordones de grandes células fusiformes, de núcleo ovocídeo y abundante citoplasma pálido careciendo de melanina o con mínima cantidad. Suelen también agruparse en fascículos adoptando un aspecto neuroide, con escaso estroma.

### **1.3.7.- Melanoma Maligno.**

#### **1.3.7.1.- Definición.**

Es una neoplasia maligna, ocasionada por la proliferación de melanocitos epidérmicos que progresivamente invade en profundidad y en extensión. Dejada a su evolución espontánea se comporta de un modo agresivo y conlleva un desenlace fatal. Con mayor frecuencia se origina en melanocitos de piel, no obstante también puede surgir en cualquier área que contenga epitelio pigmentado incluyendo uñas, ojos, superficies mucosas y Sistema Nervioso Central.

#### **1.3.7.2.- Epidemiología.**

Aunque era considerado un proceso poco frecuente, en las últimas décadas la incidencia del MM está aumentando en todo el mundo, con un ritmo de progresión más rápido que cualquier otra neoplasia humana (1, 2).

La incidencia de MM entre 1950 y 1970 en diferentes países se ha duplicado, triplicado, o cuadruplicado (59-63). Este aumento se ha intentado explicar, en parte, por un diagnóstico mejor y más precoz del MM y lesiones melanocíticas precursoras. Sin embargo estos factores no justifican por completo el incremento. De hecho las tasas de mortalidad, generalmente más fiables que las de

incidencia, también se han elevado progresivamente (59-66).

En España, de forma similar, se observa un aumento de incidencia como se refleja indirectamente en las tasas de mortalidad durante los años 1951-1970, publicadas por el Ministerio de Sanidad. En el año 1951 eran de 0,02 por 100.000 tanto para hombres como para mujeres y aumentan en 1970 a 0,18 y 0,16 por 100.000 en hombres y mujeres, respectivamente (67).

#### **1.3.7.3.- Clínica.**

Cuando el MM se origina de novo, suele iniciarse como una pequeña lesión pigmentada que, con el tiempo, adquiere sus rasgos clínicos más típicos. Son rasgos muy sugestivos de MM: la asimetría, bordes mal delimitados o desflecados, y pigmentación irregular desde marrón a negro pizarroso. Los datos clínicos que nos alertan a sospechar un MM, son cualquier cambio que se detecte respecto a: color, tamaño, superficie y consistencia (friabilidad, ulceración, descamación, costras o sangrado); así como aparición de sintomatología como picor, dolor, o sensibilidad en la lesión, y cambios en la piel perilesional.

#### **1.3.7.4.- Clasificación.**

En un intento de correlacionar características clínico-histológicas con tipos biológico-evolutivos, Clark y cols. (68) establecieron una clasificación de cuatro tipos de MM que son: Melanoma de extensión superficial (MES), Melanoma tipo lentigo maligno (MLM), Melanoma nodular (MMN), y Melanoma lentiginoso acral (MLA). Esta clasificación se basa en el modo de comienzo y progresión clínica, así como en el patrón histológico. Sin embargo, algunos autores como Ackerman (69) creen que esta división es superflua. No obstante dada su utilidad para resumir los rasgos clínicos comunes de los cuatro tipos de MM, y la gran difusión que ha tenido en los últimos años, debe ser tenida en cuenta a la hora de iniciarse en el tema.

**a) Melanoma de extensión superficial**

Es más frecuente en la cuarta o quinta década de la vida, afectando principalmente tronco en varones, y extremidades inferiores en mujeres (70). Suele iniciarse como lesión ligeramente elevada, de color marrón, a veces hiperqueratósica y con un borde irregular pero bien definido. Puede persistir así meses o años antes de comenzar el crecimiento invasivo del tumor. Durante este tiempo pueden producirse cambios clínicos considerables debido al crecimiento y regresión concomitantes. Cuando invade, se observan nódulos elevados, sangrado o exudación serosa. Un rasgo muy característico es la presencia de varias tonalidades entremezcladas.

**b) Melanoma tipo lentigo maligno**

Es un tipo de melanoma donde la fase de crecimiento radial es mucho más prolongada que en el MES. La mayoría se localizan en cara (71). En un 10% la localización es extrafacial, comúnmente en zonas expuestas, como mano o pierna. Predomina en edades avanzadas, de preferencia entre la sexta y séptima década de la vida. El aspecto inicial es el de una mácula marrón de superficie lisa y opaca que gradualmente aumenta de tamaño, de forma muy insidiosa. Con el tiempo adopta coloración y bordes irregulares, pudiéndose observar distintos tonos entremezclados. La aparición de un nódulo elevado dentro de la lesión pigmentada marca el inicio del crecimiento invasivo.

**c) Melanoma nodular**

Se caracteriza por presentar crecimiento vertical invasivo desde su inicio. Es más frecuente entre la 5ª y 6ª década de la vida, y en varones más que en mujeres (2:1). Predomina en cabeza, cuello y tronco. Suele aparecer elevado cupuliforme o incluso pediculado, de color frecuentemente marrón-rojizo pero puede no estar pigmentado. Es frecuente la ulceración y sangrado.

#### **d) Melanoma lentiginoso acral**

Representa sólo el 10% de todos los MM en la raza blanca. En otras razas es más frecuente, como en Japón que es cerca del 50 % de todos los MM, y en la raza negra que es el tipo de MM más frecuente (72). Las lesiones se localizan en sitios de piel lampiña, incluyendo palmas y plantas, sub y periungueal y en superficies mucosas. Se caracteriza por un área maculosa pigmentada, alrededor de un tumor elevado invasivo. Aproximadamente el 50% de todos los MM que aparecen en el pie entran en esta categoría.

#### **1.3.7.5.- Melanoma maligno y nevus.**

El MM puede originarse de novo, sobre piel normal, o asociado a un nevus preexistente. La mayoría se origina de novo, siendo en las series publicadas entre un 75-83% (73, 74). En la actualidad hay gran controversia respecto al concepto del desarrollo de neoplasias malignas a partir de neoplasias benignas. Pero indudablemente, la asociación de MM a nevus preexistente se constata reiteradamente, ya sea en la anamnesis o en histopatología. Los dos grupos de nevus melanocíticos que parecen asociarse con un mayor riesgo de transformación maligna son los nevus congénitos y los displásicos.

#### **a) Nevus Congénitos**

Como se ha mencionado anteriormente es en los gigantes donde se observa más claramente una capacidad de malignización. Respecto a los medianos y pequeños, las dificultades en desarrollar criterios diagnósticos válidos para estudios retrospectivos hacen que, aún hoy, no esté claro cuál es su potencial para desarrollar MM. Así, Rhodes cuando valora el origen de un MM sobre nevus preexistente mediante datos obtenidos en la anamnesis, encuentra un 15% y esta cifra disminuye a un % de los MM cuando valora los rasgos histológicos (74-76). El riesgo de transformación maligna para CG oscila en otras series entre un 2-28% (53, 77).

**b) Nevus Displásicos**

También se asocian con riesgo de transformación maligna (25). Como se ha comentado previamente, el concepto de Síndrome de Nevus displásico familiar es útil y permite identificar una *pequeña proporción de la población con riesgo aumentado de desarrollar MM*. Sin embargo, respecto al SND esporádico requiere ser cautos y estrictos en cuanto a sus criterios clínicos e histológicos, con el fin de determinar con certeza su prevalencia y su conducta biológica. No obstante, Maize (73) encuentra un 5% de MM asociados a un SNDE.

**c) Nevus Melanocíticos Adquiridos**

La relación con este tipo de nevus es más difícil de interpretar que en los anteriores. Según Lopansri y Mihm, la frecuencia de MM asociado o que surge de NMA, varía del 18 al 23%, dependiendo de los criterios que use el investigador (71).

**1.3.7.6.- Histopatología.**

En la mayoría de los MM cutáneos, el origen es en la epidermis por proliferación de melanocitos aislados en la unión dermoepidérmica. Esto es aplicable tanto a los MM que se originan de novo, como a los que surgen en asociación con un nevus de unión o compuesto. Constituyen una excepción los nevus congénitos, en los que el MM puede surgir del componente dérmico profundo. En un primer momento sólo hay aumento del número de melanocitos, de aspecto aparentemente normal, dispuestos aisladamente en un pequeño foco. Con el tiempo, se van formando pequeños nidos de melanocitos atípicos en la unión dermoepidérmica. Al mismo tiempo va produciéndose penetración en dermis papilar. Este descenso puede ocurrir cuando la neoplasia aún es pequeña, de unos 5 mm de extensión, o muchos años después cuando el MM ya alcanza clínicamente varios centímetros de tamaño. Una vez en dermis, el proceso de proliferación y penetración en profundidad es progresivo, alcanzando dermis reticular y tejido celular subcutáneo si no se ha realizado tratamiento quirúrgico.

Independientemente del tamaño y sitio anatómico, los MM muestran unos rasgos histológicos comunes que son:

- en el momento en que se practica la biopsia, la extensión de la lesión suele ser mayor de 6 mm.
- configuración arquitectónica asimétrica
- mala delimitación, con melanocitos atípicos aislados en unión dermoepidérmica extendiéndose periféricamente, y sobrepasando la zona de nidos epidérmicos.
- un número aumentado de melanocitos atípicos aislados en epidermis y en estructuras epiteliales anexiales, así como, focos con predominio de melanocitos aislados sobre la formación de nidos.
- melanocitos aislados, salpicados en las capas más altas de la epidermis.
- nidos de melanocitos no equidistantes, con tendencia a confluir.
- nidos irregulares con diversos tamaños y formas, siendo éstas, en ocasiones, irregulares.
- falta de maduración de los melanocitos atípicos durante el descenso progresivo en dermis.
- distribución parcheada y asimétrica de la melanina en la neoplasia.
- extensión profunda de melanocitos atípicos en las estructuras epiteliales de anejos.
- distribución asimétrica del infiltrado inflamatorio de densidad variable en la base de la neoplasia.

Además de los rasgos arquitectónicos, hay rasgos citológicos que comparten, como son: atipia nuclear, necrosis de melanocitos y un número elevado de melanocitos en mitosis. Las células tumorales en dermis suelen mostrar gran variación de forma y tamaño. Sin embargo, pueden reconocerse dos tipos celulares "mayores": epitelioides y fusiformes (68). La mayoría de los tumores presentan ambos tipos celulares, pero generalmente predomina uno de ellos sobre el otro. El tipo celular más frecuente es el epitelioides, por predominar estas células en MES y MMN que son los dos tipos más frecuentes. Por otra parte las células fusiformes son más comunes en el MLM y MLA.

La melanina puede encontrarse tanto en las células tumorales como en melanófagos del estroma, y su cantidad oscila enormemente, pudiendo incluso estar ausente.

También el infiltrado inflamatorio es variable. Como norma general, los MM invasivos en estadios iniciales muestran un infiltrado inflamatorio en banda, mezclado con melanófagos, en la base del tumor. En MM ya invasivos, el infiltrado en banda con frecuencia se extiende más allá del tumor hacia zonas de epidermis aparentemente normal (68). En tumores que infiltran la dermis profunda, el infiltrado tiende

a ser ligero-moderado (78).

### ***Histopatología de cada tipo de MM:***

#### ***a) Melanoma extensión superficial:***

Comprende el 60-70% de las series descritas (71). Está constituido por melanocitos grandes, epitelioides, en general con melanina "pulverulenta" en su citoplasma, que se disponen en nidos y en células aisladas a todos los niveles de la epidermis (68). En un primer momento infiltran en forma de pequeños grupos de células, pero posteriormente originan nódulos de mayor tamaño. En un 2% de los casos hay desmoplasia y neurotropismo. En la fase invasiva no suele existir respuesta inflamatoria en la base.

#### ***b) Melanoma tipo lentigo maligno:***

Comprende el 5-10% de todos los MM (71). En los primeros momentos, hay un aumento de melanocitos individuales en la capa basal con atipia celular variable. La epidermis suele ser atrófica. Posteriormente, los melanocitos se disponen en nidos, bastante distanciados entre sí, y hacen protusión hacia dermis. En este momento hay pleomorfismo celular. Cuando existe invasión se observa un infiltrado inflamatorio linfocítico, disperso, próximo a la zona de la lámina basal. La dermis subyacente muestra intensa degeneración solar del colágeno. En fases posteriores, al invadir, las células tienden a ser fusiformes. En un 12-15% de los casos se observa desmoplasia y neurotropismo. La mayoría de los MM desmoplásicos asientan en la fase de crecimiento vertical de un MLM.

#### ***c) Melanoma nodular***

Constituye el 10% de todos los MM (79). El MMN está, por definición, en fase de crecimiento vertical. De forma convencional, se decidió que el componente intraepidérmico no debe extenderse más allá de 3 crestas interpapilares laterales a la porción dérmica invasora (80).

#### **d) Melanoma lentiginoso acral**

Su rasgo más característico es la escasa tendencia a formar nidos, y cuando lo hace, se sitúan en las puntas de las crestas interpapilares. También es típica la presencia de un infiltrado linfocitario liquenoide, intenso, que tiende a oscurecer la interfase dermoepidérmica (68, 79, 80). Los melanocitos son grandes, con dendritas prominentes. El pigmento es tosco, aunque puede ser escaso o ausente. En la fase infiltrante predominan las células fusiformes. Se encuentra neurotropismo en un 14% de los casos.

A pesar de las cuatro variantes histológicas del MM, existe un número de tumores en los que se observa una FCR con melanocitos neoplásicos, pero que no puede clasificarse en ninguno de los grupos citados. Estos casos se denominan melanoma "inclasificable", y representan el 2-10% de todos los MM.

Además, se han descrito otras variantes histológicas de MM, muy poco frecuentes, como son: MM desmoplásico (81), con su variante MM neurotrofo (81), MM pediculado o polipoide (82), MM de células balonizadas (83), MM de desviación mínima y MM borderline (84).

#### **1.4.- Técnicas de Inmunohistoquímica.**

##### **1.4.1.- Concepto de inmunohistoquímica.**

Con este término designamos una serie de técnicas que, basándose en la afinidad de un anticuerpo (Ac) para unirse a un antígeno (Ag), permiten visualizar antígenos específicos. Lo que las diferencia entre sí son las reacciones subsiguientes que se desencadenan y sirven para visualizar el Ag. Aprovechan la alta especificidad de los Ac como reactantes para identificarlos y ubicarlos. Al utilizarse en secciones histológicas permiten al patólogo correlacionar patrones de experimentación antigénica con rasgos morfológicos, tanto de microscopía convencional como ultraestructural, y usarlos con fines diagnósticos y pronósticos (85).

Fundamentalmente comprende dos técnicas:

a) Inmunofluorescencia (IF): se visualiza la unión del Ac mediante monitorización de la absorción y emisión característica de isocianato de fluoresceína que está ligado a ese Ac o a un reactante siguiente.

b) Técnicas enzimáticas o de inmunoperoxidasas: todas ellas utilizan la actividad enzimática de diversas sustancias para lograr la visualización del Ac mediante la capacidad cromógena de ellas.

#### **1.4.2.- Perspectiva histórica.**

Las técnicas de inmunofluorescencia surgen en 1941, cuando Coons y cols. (86, 87) introducen el uso del isocianato de fluoresceína al objeto de disponer de preparados conjugados de éste con anticuerpos. Desde entonces esta técnica ha tenido amplia difusión y utilidad en diversos campos, histológicos y de laboratorio, tanto desde el punto de vista experimental como diagnóstico. Al irse conociendo nuevos y diferentes antígenos y anticuerpos, tisulares y celulares específicos, se han impulsado nuevos avances en inmunología e inmunopatología.

Es en los últimos 25 años, cuando el uso experimental de la IF se consolida y paulatinamente se definen y standardifican los métodos de preparación y condiciones de lectura e interpretación de estas técnicas. Su aplicación puede ser tanto en líquidos o extractos del organismo, como en cortes histológicos. En el primer caso su utilidad se restringe a la detección de sustancias (Ag, Ac, secreciones tisulares y otros componentes celulares). En el segundo caso, no sólo detecta esas sustancias sino que también es útil para localizarlas y correlacionar estructuras. Paradójicamente, el éxito de la IF en aquellos años, aumentó la necesidad de disponer de sistemas marcadores alternativos y más satisfactorios dirigidos a mejorar los resultados y paliar los inconvenientes que tiene. Las mayores desventajas de la IF son carecer de permanencia y la pobre morfología que ofrece en patología. Además, requiere instrumental específico y métodos de conservación y fijación diferentes de los habituales en la patología de rutina, por lo que no permite su aplicación de forma retrospectiva. Su uso en cortes histológicos sigue siendo imprescindible para el estudio y diagnóstico de diversas patologías, como enfermedades ampollasas o de la membrana basal, en las que la IF es imprescindible hoy en día, y posiblemente seguirá siéndolo. Sin embargo, en otras aplicaciones ha sido

ampliamente desbancada por el desarrollo de los métodos de inmunoperoxidasas.

Una primera alternativa fué la introducción de anticuerpos marcados con ferritina (88) que se visualizaba con microscopía electrónica. El mayor inconveniente es la escasa penetrancia tisular que presenta, posiblemente debido al gran peso molecular del conjugado (650.000 comparado con 190.000 del conjugado de peroxidasa). Además, produce agregados fácilmente (88). Todo ello desaconseja su utilización.

En 1970, Sternberger (89) inicia la aplicación del método peroxidasa antiperoxidasa. Desde entonces, su uso está ampliamente extendido e introducido en patología, dadas las ventajas que ofrece sobre la IF. Posteriormente, y en la misma línea de obtener métodos de visualización por medio de enzimas que permitan la conservación del material histológico, se desarrolla una variante de la inmunoperoxidasa conocida como complejo avidina-biotinaperoxidasa (90). Esta técnica se basa en la gran afinidad que tiene la avidina, glicoproteína de la clara del huevo, por la biotina.

#### **1.4.3.- Técnica de inmunoperoxidasas.**

Hay varios métodos de aplicación de inmunoperoxidasas, pero todos ellos usan la actividad de la peroxidasa del rábano picante con un sustrato cromógeno como marcador visual. La peroxidasa posee la cualidad de cambiar el color de un cromógeno apropiado en presencia de peróxido de hidrógeno.

Los métodos son análogos a los de IF. Pueden ser directos o indirectos:

- 1- En el método directo: el Ac conjugado con peroxidasa es específico para el Ag que se va a estudiar (figura 1A).
- 2- En el método indirecto: primero se pone en contacto un antisuero primario específico para un Ag, y seguidamente un Ac con peroxidasa que procede de otra especie, y reacciona ante los componentes de inmunoglobulina del antisuero primario (figura 1B). Este método indirecto o "sandwich" es más sensible que el directo y permite obtener antisueños primarios para una gran variedad de antígenos. Además, posibilita mayor número de controles de especificidad que el directo, al poder reemplazar el antisuero primario por otros del mismo origen pero sin especificidad relevante.

Se han diseñado diversos métodos, para solucionar desventajas inherentes a los procesos de conjugación y así, aumentar la sensibilidad de la reacción y reducir la tinción inespecífica.

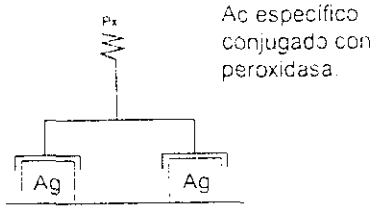
Los principales métodos son:

1- Método de Ac híbrido (86): el Ac obtenido contra el Ag objeto del estudio se rompe enzimáticamente, y se reconstruye a su forma primitiva con antisuero derivado de la misma especie pero dirigido contra la peroxidasa. El Ac reconstituido se purifica mediante absorción selectiva de moléculas divalentes, una valencia para el Ag específico y la otra para la peroxidasa. El paso final de este método es añadir peroxidasa libre y cromógeno a la sección (figura 1C). La peroxidasa se une en los sitios localizados del Ac híbrido por su capacidad específica antiperoxidasa. La principal desventaja de este método es que la preparación siempre contiene algunas cantidades de Ac no híbrido o con dos valencias idénticas, lo que disminuye la sensibilidad del método.

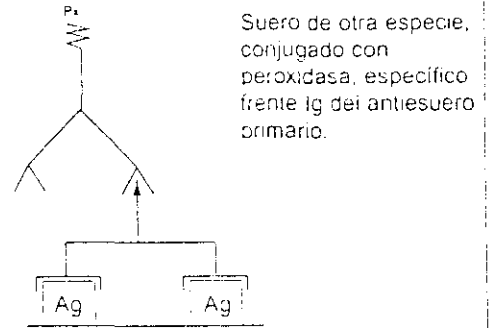
2- Método de la enzima puente (EP) (86): es una técnica de tres capas de Ac. En una primera fase, se usa antisuero primario de conejo frente a un Ag. En una segunda fase, se añade inmunoglobulina (Ig) de cerdo anticonejo que reacciona con el antisuero anterior, previamente unido a su Ag. Como a esa Ig le queda una valencia libre, ésta se unirá al nuevo suero de conejo con el que entra en contacto y que es Ig-antiperoxidasa. Por último, al añadir peroxidasa libre a estas reacciones en cadena, se localiza la reacción mediante el sustrato cromógeno (figura 1D).

3- Método del complejo inmunoperoxidasa-antiperoxidasa (IPAP): Este método ofrece la ventaja de aumentar la sensibilidad de la IF, unas 100 a 1.000 veces más (86). Como en el método anterior, se usa inmunoglobulina de cerdo anticonejo para unirse a la inmunoglobulina de conejo del complejo IPAP y a la inmunoglobulina de conejo antiantígeno primario (figura 1E). El complejo IPAP está formado por Ac de conejo frente a la peroxidasa y Ag de peroxidasa.

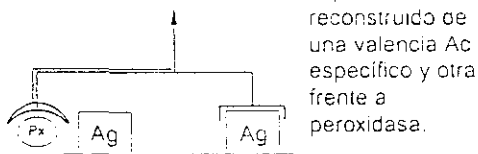### A - METODO DIRECTO



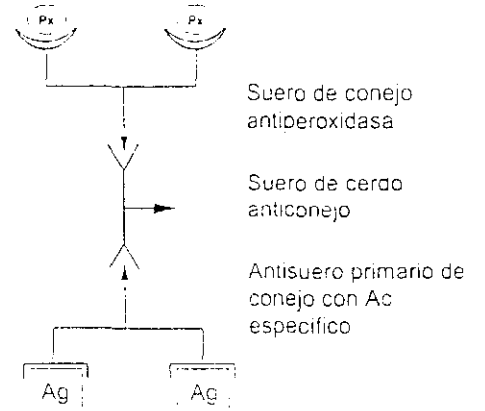
### B - METODO INDIRECTO



### C - METODO AC HIBRIDO



### D - METODO ENZIMA PUENTE



### E - METODO COMPLEJO INMUNOPEROXIDASA-PEROXIDASA

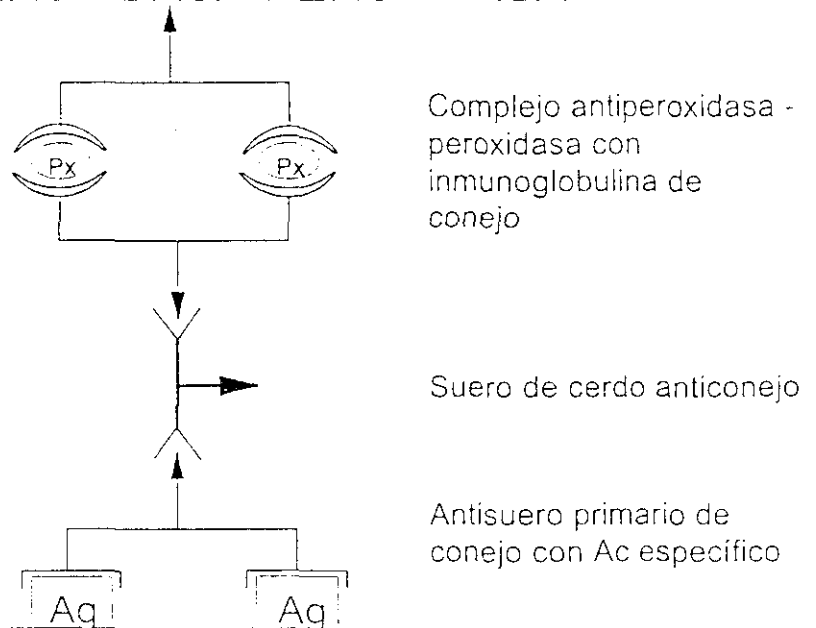


Figura 1: Técnicas de Inmunoperoxidasas.

#### **1.4.4.- Formas de aplicación de técnicas de inmunoperoxidasas en histopatología.**

Estas técnicas pueden utilizarse para detectar y mostrar la presencia de antígenos de la superficie celular, intracelulares o bien extracelulares de los tejidos. La detección del Ag en diferentes localizaciones, en el citoplasma o en la membrana celular, depende de la forma en que la población celular se expone al sistema de IPAP. Según el tipo de fijación, el grado de rotura de la membrana celular, y el tamaño molecular del mayor componente del sistema de detección de IPAP, se producen diversos grados de penetrancia en células y tejidos.

Sustratos en los que se puede emplear:

- a) Células vivas: Para detectar antígenos de superficie se usan células viables en suspensión.
  
- b) Extensiones citológicas o improntas: Las técnicas de IPAP se han aplicado para identificar Ag citoplasmáticos en citología (91). No está comprobado que con esta técnica se detecten Ag de superficie, y éstos pueden confundirse con Ag citoplasmáticos.
  
- c) Cortes histológicos: Se usan estas técnicas para detectar Ag intracelulares, de membrana basal y de espacios extracelulares. Los Ag de la superficie celular, que sólo están en pequeñas cantidades, como las inmunoglobulinas de superficie, no se visualizan bien ni siquiera usando preparaciones fijadas con frío.
  
- La mayor ventaja de este método es la gran compatibilidad que hay entre la IPAP y la técnica histológica rutinaria de fijación en formol e inclusión en parafina, que nos permite apreciar los detalles de los rasgos tisulares y citológicos y por tanto identificar morfológicamente. Si se utiliza en cortes congelados no se aprecian más detalles que con la IF (86).
  
- d) Microscopía electrónica: También se ha adaptado las IPAP para estudios con microscopía electrónica (ME) (86). Se usan dos métodos fundamentalmente:

1- Difusión o preincubación: las preparaciones gruesas congeladas de tejidos fijados se marcan con IPAP y luego se procesan. El mayor inconveniente práctico de este método es la poca penetración del Ac y del complejo IPAP.

2- Superficie o postincubación: se tiñen con IPAP los Ag presentes en la superficie de los cortes ultrafinos. No es un método que proporcione penetración, y es impredecible la cantidad de Ag expuesto en la superficie de la sección. El procesamiento suele originar una pérdida de la antigenicidad por lo que su utilidad es limitada.

#### **1.4.5.- Tinción de fondo.**

Denominamos tinción de fondo (TF) al marcaje difuso no deseado de estructuras, resultante de aplicar este método de localización de Ag. La utilidad del IPAP radica en la capacidad de contrastar la tinción del Ag en la preparación por lo que una TF intensa puede hacer la técnica menos valiosa o inservible. La TF puede ser específica o inespecífica.

a) TF específica: se debe a la presencia de Ag en diversas concentraciones por toda la preparación. La difusión del Ag desde su localización intracelular puede ocurrir antes de fijar el corte o por una fijación inadecuada del mismo. También cualquier grado de infiltrado inflamatorio, necrosis tisular o autólisis ocasiona la difusión del Ag. Por ésto se aconseja usar material fijado rápidamente y en buenas condiciones.

b) TF inespecífica inmunológica: se debe a reacciones inmunológicas por la presencia de Ag con especificidad leve ante el antisuero utilizado. En realidad sería una TF específica no deseada, e incluye la ocasionada por anticuerpos naturales de animales frente a componentes tisulares humanos, que se evita realizando una preparación cuidadosa y meticulosa del antisuero utilizado. También es por la presencia de pequeñas cantidades de Ac no específico. Se evita utilizando el antisuero primario a elevada dilución, o mediante el uso de anticuerpos monoclonales. En la actualidad hay kits comerciales disponibles, en los que se realizan controles estrictos y, por tanto, proporcionan un material de trabajo fiable.

c) *TF inespecífica no inmunológica*: los métodos de IPAP y el de EP reducen esta TF. Se debe evitar el uso de antisuero conjugado que pueda contener inmunoglobulina marcada libre, desnaturalizada, o agregados. La tendencia que tienen las preparaciones con IPAP de formar agregados si se almacenan puede controlarse mediante centrifugación a altas velocidades antes de ser utilizada. Se ha descrito TF inespecífica con IPAP, tanto en tejidos sin fijar como en cortes de formol-parafina por unión a fibras de colágeno y reticulina. Esta puede disminuir por el sistema de reacciones múltiples ya que la primera proteína añadida será la que producirá mayores uniones inespecíficas. Si añadimos antes del proceso una Ig "neutra", que no reaccione ni interfiera con el antisuero específico, la mayoría de las localizaciones de posibles uniones inespecíficas ya estarán ocupadas por esa Ig. No obstante, pese a reducirse mucho la TF, no logra abolirla totalmente ya que este tipo de uniones son reversibles.

#### **1.4.6.- Controles de calidad de la técnica.**

En antisueros monoespecíficos se detectan varias especies de Ig de diversas afinidades para los determinantes antigénicos en cuestión. También contienen, de hecho, Ac de diferentes especificidades, dirigidos contra dos o más determinantes antigénicos de la molécula usada como inmunógeno. Esto ocasiona reacciones cruzadas (86). Pese a todas estas posibles interferencias, los materiales disponibles en el comercio ofertan unos reactantes bastante purificados, pero que requieren controles cuidadosos. La interpretación de resultados debe valorar controles positivos y negativos. Los controles más útiles consisten en observar estructuras conocidas previamente positivas o negativas.

También debe practicarse, en el momento de la tinción, un control en el cual se realizan todas las fases de la reacción, salvo el uso del antisuero primario que es sustituido por Ig del mismo origen y especie.

#### **1.4.7.- Cromógenos.**

Los cromógenos que se utilizan son específicos para IPAP. Es conveniente que produzcan compuestos de color estable, coloreados, y fáciles de visualizar e identificar. Deben ser compatibles

con los otros colorantes usados de rutina, además de carecer de toxicidad, ser sustancias disponibles y baratas.

Los más utilizados son:

- a) La diaminobenzidina (DAB, 3, 4, 3', 4', tetra-amino-biphenyl hydrochloride): produce un color marrón que no se aclara con el tiempo y contrasta bien con la hematoxilina-eosina. La benzidina pura no es aconsejable.
- b) El 3 amino 9 etil carbamazol (AEC): a diferencia de la DAB, es soluble en solventes orgánicos y proporciona una mayor intensidad de tinción. La reacción que produce es color rojo cereza y es más labil que la DAB.
- c) La alfa-naphthol pironina: da un color rojo, menos característico que el anterior y puede transformarse con alcohol.
- c) El 2,2', oxidietanol 4 clornaftol: induce una coloración negra.

El funcionamiento del cromógeno debe controlarse antes de iniciar el método y se debe bloquear la peroxidasa endógena.

#### **1.4.8.- Utilidad de técnicas de inmunoperoxidasas en histopatología.**

Son numerosos los productos celulares que se han beneficiado y utilizado el método de IPAP para ser determinados tanto en secciones tisulares conservadas en parafina como por congelación.

Entre las sustancias que se determinan por IPAP están:

- 1- Enzimas: fosfatasa ácida, fosfatasa alcalina, histaminasa, lisocima, etc.
- 2- Hormonas: calcitonina, hormona gonadotrópica coriónica, hormonas pancreáticas y gastrointestinales (por ejemplo glucagon, somatostatina, gastrina,...), hormonas hipofesarias, testosterona, estradiol, tiroglobulina, etc.
- 3- Proteínas séricas: inmunoglobulinas, alfa-1-antitripsina, etc.
- 4- Antígenos virales: Ag viral de reacción cruzada, Ag de la hepatitis B, Ag asociados a herpes simple, etc.
- 5- Otros: alfa-fetoproteína, Ag carcinaembrionario, caseína, proteína ácida glial fibrilar, etc.

Hasta el momento actual las áreas donde estas técnicas han demostrado ser más útiles son:

- a) En la clasificación y diferenciación de linfomas malignos y procesos linfoproliferativos atípicos, al poder ser utilizadas para la demostración de varias clases de inmunoglobulinas.
- b) En la identificación y diferenciación de diversas neoplasias endocrinas y condiciones premalignas según su contenido hormonal, ya que se emplean para la identificación de hormonas polipeptídicas.
- c) En la identificación y clasificación de varias células tumorales en tejidos, según la expresión de marcadores específicos que se determinan por estas técnicas.

No obstante, múltiples trabajos publicados (92) señalan y previenen sobre la necesidad de evaluar de nuevo, contrastar, desarrollar y standardizar los métodos de IPAP, antes de usarlos de forma general y rutinaria en el laboratorio, no sólo con carácter de investigación sino, sobre todo cuando se realizan con fines diagnósticos. Para lograr esto son necesarios estudios comparativos de patologías similares, incluyendo controles tisulares positivos y negativos, y realizados por distintos laboratorios. *El potencial de utilización de estas técnicas en anatomía patológica es prácticamente ilimitado.*

## **1.5.- Proteína S100.**

### **1.5.1.- Características biofísicas.**

La proteína S100 (PS100) fue aislada y purificada por Moore (93), en 1965, a partir de un extracto de cerebro bovino. Se denominó S100 por su solubilidad en sulfato amónico saturado al 100%, a pH neutro. Es además una proteína de pH isoelectrico muy ácido, hidrosoluble, de bajo peso molecular (21.000-24.000 daltons)(93). Su peculiaridad electroforética, es poseer una gran carga negativa neta, por su gran contenido en ácido glutámico y aspártico (93). Estas características de la PS100 son utilizadas en el proceso de extracción y purificación (94).

En un principio, se observó como una mezcla de dos tipos de proteínas: S100a y S100b, de 20.907 y 21.014 daltons, respectivamente. Desde hace años se sabe no son idénticas, ya que sólo hay un residuo de triptofano para 21.000 daltons (94).

Están formadas, a su vez, por dos subunidades o polipéptidos, alfa y beta, de 93 y 91 aminoácidos (95). Se ha determinado la secuencia aminoacídica de estas subunidades: presentan una homología entre sí del 58% (95). Ambas subunidades poseen un grupo ácido de 12 aminoácidos muy parecido, con sitios de unión para el calcio. Se asocian en dímeros beta-beta (bb), y alfa-beta (ab) (96). En 1985, Jensen (97) determina la secuencia de la subunidad beta en extracto de cerebro humano. Posteriormente, se aisló una tercera variante que es la PS100a compuesta sólo por subunidades alfa, y que en el extracto de cerebro bovino está en un pequeño porcentaje (98).

Ya en 1978, Isobe y Okuyama (95) demuestran que cada subunidad de PS100 tiene, en la mitad C terminal de la molécula, una secuencia muy parecida a las del grupo ligador de calcio. Por tanto, se considera una proteína del tipo de las proteínas ligadoras de calcio o calcium-binding proteins (CBP). Su unión con calcio es reversible (99). En este grupo estarían también la parvaábumina, la troponina C, cadenas ligeras de la miosina (CBP intestinal) y la calmodulina. Se cree que todas ellas derivan de un precursor común (95). Glenney (100) aisló en pulmón bovino una proteína de bajo peso molecular que denominó p36. Al encontrar que esta proteína tiene muchas propiedades similares a la PS100 cerebral, como son auto-asociación, unión al Ca con afinidad moderada mediante dos localizaciones por subunidad, y exposición de una localización hidrofóbica tras saturación con calcio, la denomina también PS100L. Los tripletes peptídicos derivados de PS100L tienen una secuencia parecida a la de otros miembros de la PS100, pero claramente diferente de ellos. No obstante, no presenta reacción cruzada con Ac para PS100 cerebral. Se ha estudiado su distribución con Ac policlonales y monoclonales frente a PS100L encontrando niveles altos en riñón y tejido pulmonar de bóvidos, bajos en cerebro e intestino, y niveles intermedios en músculo (100).

En la actualidad con el término PS100 se conoce un grupo heterogéneo de proteínas ácidas, de bajo peso molecular, todas ellas ligadoras de calcio. Sin embargo, no está clara la razón de la heterogeneidad de la PS100.

### **1.5.2.- Función.**

Pese a conocerse múltiples detalles morfológicos de la PS100, aún son inciertas sus funciones, por lo que hay varias hipótesis. Unos autores, basándose en su localización, la implican en funciones dependientes de las células que la presentan. Otros, se basan en los resultados que obtienen en sus estudios in vitro.

- 1- Es una proteína ligadora de calcio (95, 99).
- 2- Interacciona con otros iones metálicos (101).
- 3- Puede unirse a drogas psicótropas (102).
- 4- Regula la fosforilización de ciertas proteínas.
- 5- Estimula la actividad enzimática de la aldolasa in vitro (103).
- 6- La PS100a podría participar en la regulación del pH, agua y electrolitos dada su localización preferente en glándulas salivares y sudoríparas, así como en células renales (104).
- 7- Se cree que participa en la estimulación de la extensión neuronal, debido a que Kligman y Markshak (105) purificaron un factor de extensión neuronal que tiene una secuencia de aminoácidos idéntica a la de la PS100b.
- 8- Puede estar implicada en la estimulación in vitro unión-desunión de microtúbulos (106).
- 9- La presencia de PS100a en determinadas fibras musculares sugiere la posibilidad de que participe en alguna función básica muscular, pero no parece que realice un papel directo en la contractura muscular (107).

### **1.5.3.- Distribución de la PS100.**

#### **1.5.3.1.- Perspectiva histórica.**

Los estudios de cuantificación de PS100 se realizan mediante técnicas de fijación de complemento, inmunoelectroforesis cuantitativa, radioinmunoanálisis, y prueba de la doble difusión (108). En tejidos la técnica de detección más empleada es, sin duda, la de IPAP.

Los primeros estudios cuantitativos encontraron concentraciones de PS100, 10.000 veces mayores en cerebro que en otros tejidos, presentando la subunidad beta de PS100, en cerebro, niveles 100 veces superiores a los de otros tejidos humanos (109). Tanto en sistema nervioso central como en el periférico, se determina PS100, hayandose mayor cantidad en sustancia blanca que en la gris, y sus niveles más altos en cerebelo (110). Esto motivó la idea inicial, de que la PS100 fuese una proteína propia del sistema nervioso en el que realizaría una función específica (110).

Otro dato que apoyaba la idea de función específica en el tejido nervioso fue el que se encontrara en varios vertebrados, lo que parece indicar que filogenéticamente se ha mantenido a través de la evolución (94, 111).

Trabajos posteriores determinaron su presencia en líneas celulares no derivadas de sistema nervioso como en: células de Schwann en SNP (112), melanocitos (112-114), adipocitos (115), linfocitos T (116), condrocitos (117), glándulas salivares humanas, específicamente en las células mioepiteliales (118), células reticuladas interdigitantes de ganglios linfáticos (119), células de Langerhans (112), y varios tumores neurales y no neurales (114,120). Esto demuestra la ausencia de especificidad neural.

Parece que la PS100b de diferentes tejidos de la misma especie serían idénticas. Hay pequeñas variaciones entre la PS100b de distintas especies en un determinado tejido. Los niveles más altos de PS100b se encuentran en SNC, tejido adiposo y cartilago.

Los primeros estudios de localización y distribución de PS100 se realizaron con antisueros obtenidos frente a PS100 cerebral bovina. Al ser mínima la cantidad de PS100ao en ese extracto los primeros resultados no hacían referencia a esa fracción. Kato y cols. (109) observan que la distribución de PS100ao (aa) es muy diferente de la de PS100b (bb). Esta se encuentra en músculo estriado y cardíaco a niveles mucho mayores que en SNC. No obstante, la PS100ao también se ha detectado en células de túbulos renales, neuronas de SNC y SNP, linfáticos y macrófagos (119).

Takahashi (119) estudió la distribución y localización de las subunidades a y b de la PS100 en tejidos normales y neoplasias humanas encontrando subunidad a en células gliales, neuronas, células estrelladas de la glándula pituitaria, melanocitos, condrocitos, células mioepiteliales, y macrófagos de ganglios linfáticos. La subunidad b es muy abundante en cerebro.

Al comprobarse la amplia distribución de la PS100 ha perdido valor el concepto de proteína específica. Cabría suponer que las células que la presentan derivarían de un precursor común y posteriormente migrarían en la embriogénesis. O bien, que se localice en esas células independientemente de su origen embriológico (114, 120). A parte, se ha comprobado la presencia de PS100 en múltiples células originadas en las tres capas embrionarias. También son muchos los tumores benignos y malignos que la presentan, e incluso en algunas patologías inflamatorias o sistémicas puede estar en las células implicadas. No obstante, se mantiene la utilidad de demostrarla en cortes para estudios de fines clínicos y de investigación.

#### **1.5.3.2.- Distribución de la PS100 en tejidos normales:**

- 1- SNC: astrocitos, oligodendroglia, neuronas, células intersticiales de la glándula pineal, y células estrelladas de la adenohipófesis.
- 2- SNP: células de Schwann, células satélites de los ganglios raquídeos posteriores y de los ganglios autonómicos.
- 3- Piel: melanocitos, células de Langerhans, corpúsculos de Meissner y Paccini , células claras de glándula ecrina y mioepiteliales, hipodermis.
- 4- Glándulas: células ductales y mioepiteliales de glándulas salivares y mama; glándulas serosas de pulmón.
- 5- Riñón: algunas células de la parte distal de la nefrona (porción delgada del asa de Henle, túbulos colectores y conectores).
- 6- Suprarrenal: células sustentaculares, y neuroblastos fetales de médula.
- 7- S. Linfático: células reticulares interdigitadas e histiocitos de ganglios linfáticos, bazo y timo; linfocitos T (T8) de sangre periférica.
- 8- Cartílago: condrocitos.

### **1.5.3.3.- Distribución de PS100 en neoplasias.**

- 1- Origen neural: gliomas, neurinomas, neurofibromas, neurofibrosarcomas, mioblastoma de células granulosas, ganglioneuroma, neuroblastoma.
- 2- T. Melanocíticos: nevus y melanoma maligno.
- 3- T. mixtos de glándulas sudoríparas, ecrinas y apocrinas.
- 4- T. glándulas Salivares: adenoma pleomórfico.
- 5- T. de mama: carcinoma medular de mama y ductales infiltrantes.
- 6- T. de suprarrenal: feocromocitomas.
- 7- T. de ovario: teratoma.
- 8- T. condroides: endro y osteocondromas, condrosarcomas.
- 9- T. pulmonar: carcinoma bronquioalveolar (ocasional).

### **1.5.3.4.- Localización celular de PS100.**

Se detecta en citoplasma y núcleo.

En citoplasma se ha localizado PS100b, mediante microscopía electrónica (121), en: polisomas, retículo sarcoplásmico, alrededor de gotas lipídicas, membrana plasmática, membrana externa de mitocondrias, y filamentos finos y gruesos (122). No se ha localizado en retículo endoplásmico, aparato de Golgi, mitocondrias, melanosomas, ni en los gránulos de Birbeck de las células de Langerhans.

En el núcleo se dispone en el nucleoplasma pero no en nucleolo ni en la membrana (112).

### **1.5.4.- Utilidades clínicas de S100.**

- 1- Caracterización de células en diversas patologías.

La inmunohistoquímica nos permite detectar antígenos celulares como la PS100, y por tanto identificar células que sólo por sus características morfológicas no serían reconocibles. El

reconocimiento de un tipo celular, así como constatar su cantidad y distribución en secciones anatomopatológicas aporta nuevos elementos diagnósticos en patología general. En dermatopatología tumoral e inflamatoria los estudios inmunohistoquímicos proporcionan información que puede utilizarse tanto en investigación como con fines diagnósticos.

Estudios recientes de Allore (123) y Duncan (124) confirman la localización del gen codificador de la subunidad beta de la PS100 en 21q21–q23. Al estar en la región crítica de la trisomía del 21 parece confirmar la posibilidad de que la función de la PS100 este implicada en las alteraciones neurológicas del síndrome de Down.

## 2- Marcador tumoral.

La PS100 no resulta un marcador celular tan específico como se pensó en un primer momento por su localización en gran cantidad de tejidos y tumores. No obstante, su distribución en el organismo tampoco es al azar, como lo evidencian los estudios realizados sobre su distribución (120). Por tanto, su detección en patología tumoral completa otros datos clínicos y anatomopatológicos para realizar el diagnóstico.

## 3- Marcador de histogénesis tumoral.

Los tumores en los que se determina PS100 se corresponden, casi siempre, con estirpes celulares que también la presentan. La presencia de PS100 en células tumorales se interpreta como una característica heredada de sus progenitoras normales y no como una dediferenciación. Stefansson y cols. (125) al detectar gran cantidad de PS100 en el mioblastoma de células granulosas propone su origen a partir de células de Schwann. Hasta ese momento se dudaba de la histogénesis de este tumor, pensandose podía derivar de fibroblastos, fibras musculares estriadas, células mesenquimales primitivas o células de Schwann.

#### 4- Diagnóstico diferencial de tumores indiferenciados.

En tumores muy anaplásicos la *determinación de PS100 puede ayudar a enfocar el diagnóstico*. De especial utilidad es para diferenciar entre MM y carcinomas escamosos de células fusiformes, y entre fibrosarcomas y leiomiomas. En patología general permite diferenciar metástasis de MM amelanótico de linfomas histiocíticos y carcinomas anaplásicos. La positividad de la PS100 excluye el linfoma y todos los carcinomas excepto el medular de mama y otros ductales infiltrantes.

#### 5- Valor pronóstico.

Diversos autores han intentado correlacionar la cantidad de PS100 de los diferentes tumores con el grado de malignidad de los mismos. En tumores neurales, aquellos bien diferenciados suelen presentar *más inmunoreactividad que los de menor diferenciación*.

Rode y Dhillon (126) correlacionan la expresión de PS100 en MM con el intervalo libre de enfermedad y la presencia de metástasis. Encontraron que la PS100 aportaba varias categorías de pronóstico, *más claras que las que ofrecía el espesor tumoral*.

Fargnat y cols. (127), determina PS100 en suero mediante radioinmunoanálisis, en enfermos con diversas enfermedades neurológicas, MM, e individuos sanos. Encuentra concentraciones elevadas en tumores del SNC sobre todo meningiomas, glioblastoma y neurinoma. También halla cifras anómalas en enfermedades neurológicas vasculares y en metástasis de MM. Por el contrario no encuentra elevación en casos de MM estadio I. Postula la poca validez de la determinación de PS100 en suero como marcador de malignidad. Tampoco resulta útil con fines diagnósticos. Sin embargo, podría resultar un buen marcador de daño cerebral, con valor pronóstico.

## 2.- OBJETIVOS

En las series publicadas de tumores melanocíticos (TM) investigadas con PS100 no se estudian con detalle los diferentes tipos de nevus, ni tampoco la presencia de dicha sustancia en las diversas células tumorales y en su ambiente (reacción inflamatoria y células claras de la epidermis suprayacente y circundante).

Por ello, en este estudio nos hemos propuesto:

- Investigar la presencia de PS100 mediante técnica de IPAP en tumores melanocíticos cutáneos benignos y malignos.

- Determinar los rasgos inmunohistoquímicos que presenta cada entidad peculiar de TM al objeto de intentar constatar patrones tintoriales cualitativos y cuantitativos específicos de cada uno.

- Evaluar en cada tipo de TM la presencia de PS100 en el mismo.

- Comparar rasgos histológicos (grado de pigmentación, reacción inflamatoria, tipo celular) con los inmunohistoquímicos intentando encontrar alguna relación significativa y predecible entre ellos.

- Estudiar la presencia de PS100 en las células claras epidérmicas basales y suprabasales.

- Estudiar y comparar la densidad de células claras teñidas entre epidermis lesional y perilesional de los TM.

- Comparar la densidad de estas células en epidermis lesional y perilesional entre los diferentes tipos de TM al objeto de determinar, principalmente en las células suprabasales, si están en relación con la benignidad o malignidad de la proliferación melanocítica.

### **3.- MATERIAL Y METODOS**

#### **3.1.- Selección de tumores melanocíticos objeto del estudio.**

Decidimos seleccionar los tumores melanocíticos cutáneos (TM), en dos grupos: uno de TM benignos y otro de malignos.

En el primer grupo, dado que incluye numerosas entidades, se intento estudiar en mayor número los más representativos y frecuentes en la práctica diaria: lentigo simple, nevus melanocíticos adquiridos y congénitos, nevus de Spitz, NFP, nevus displásicos, y nevus azules.

El segundo grupo comprendería una entidad clínica, melanomas malignos primitivos cutáneos, estando representados y clasificados según los tipos clinicopatológicos de Clark (78), de forma proporcional a su incidencia en nuestro entorno.

#### **3.2.- Selección de casos.**

Este trabajo se ha realizado con material histológico de pacientes estudiados en el departamento de Dermatología del Hospital Clínico de Madrid. En todos los casos, las piezas provenían de lesiones biopsiadas o extirpadas. Se utilizó material obtenido entre 1983-1986. No obstante, para poder aumentar el número de casos de entidades poco frecuentes como MM, ND, NS y NFP se incluyeron casos anteriores a 1983, seleccionados para otros trabajos de investigación realizados en el mismo Departamento.

Debido a que la nomenclatura de los TM es variada y compleja, y a que en los últimos años ha sufrido grandes modificaciones conceptuales, se realizó una primera búsqueda en base a los datos registrados en fichero e informes. Tras esta primera selección obtuvimos 149 casos. Posteriormente se procedió a revisar el patrón histológico de cada caso para clasificarlos intentando homogeneizar y usar criterios diagnósticos actuales, así como comprobar la existencia de material incluido, disponible. Y tras practicar nuevos cortes, objetivar presencia de lesión melanocítica en ellos que nos posibilitará

el estudio.

Treinta casos debieron ser excluidos por los motivos antes enumerados, y algún caso aislado por corresponder a otro tipo de patología. Las 119 lesiones restantes, eran suficientes para el estudio ya que aportaban un número de casos representativo de los TM que queríamos investigar. Los TM benignos representaban unos dos tercios de la muestra y los malignos un tercio.

Una vez revisadas todas las preparaciones, algunas lesiones de TMB no correspondían al diagnóstico atribuido inicialmente. Debido a que la mayoría eran tumores melanocíticos pudieron ser incluidas en el estudio con el nuevo diagnóstico, pero en entidades diferentes de las iniciales. Esto repercutió acortando el tamaño de la muestra en algunos tipos de TMB y aumentando otros. De esta forma, algunas entidades reunieron un número menor de casos. Estas variantes eran las de menor incidencia. También son lesiones que por su clínica banal y poco inquietante, habitualmente no son objeto de consulta ni de extirpación. Por todo esto nos pareció difícil e innecesario reclutar nuevos casos. Nuestra idea fue disponer de un número proporcional a la frecuencia de presentación de cada entidad.

Los TM malignos seleccionados a priori fueron más numerosos teniendo en cuenta su menor incidencia en la población general y que sólo recogen cuatro tipos: MES, MLM, MN, y MLA. El número de casos de MLA es muy pequeño como corresponde a su incidencia en nuestro medio.

Por último, por defectos de técnica, se tuvieron que eliminar 7 lesiones.

La muestra sobre la que hemos realizado el estudio consta de 112 casos. Distribuidos:

TMB:	Lentigo Simple	5
	Nevus Adquiridos	17
	Nevus Adquiridos Atípicos	22
	Nevus Congénitos	19
	Nevus Azul	9
	Total TMB	72

TMM:	Melanoma Extensión Superficial	22
	Melanoma Lentigo Maligno	9
	Melanoma Maligno Nodular	7
	Melanoma Lentiginoso Acro	2
	<b>Total TMM</b>	<b>40</b>

### **3.3.- Procesamiento de muestras.**

Todas las muestras fueron procesadas para examen histológico en el laboratorio del Servicio de Dermatología del Hospital Clínico de Madrid.

#### **3.3.1.- Técnicas histológicas habituales.**

Se realizó mediante:

- Fijación en formol al 10% tamponado durante al menos 24 horas.
- Inclusión en parafina de 57°-60° tras los perceptivos pases por alcoholes crecientes y tolueno.
- Realización de cortes seriados para disponer de 4 portas como mínimo.
- Tinción de cortes de 5 micras de espesor, mediante técnicas standard de laboratorio, con hematoxilina-eosina.

#### **3.3.2.- Determinación de PS100 por el método del complejo inmunoperoxidasa-antiperoxidasa.**

Se realizó a temperatura ambiente, con técnica indirecta de peroxidasa-antiperoxidasa, modificada de Sternberger (89):

a) Parte I: desparafinado e hidratación

- Se utilizarán bloques de parafina almacenados y cortados a 5 micras para el estudio.
- Las secciones fueron desparafinadas mediante dos pases en xilol de tres minutos cada uno.

- Se rehidrató mediante: dos pases de tres minutos cada uno en alcohol absoluto (100°) y otros dos pases de tres minutos en alcohol de 95°.
- Encirclado de las lesiones en el porta mediante lapiz de diamante, tras secar el porta con paño seco.
- Lavado durante 5 minutos, por inmersión en PBS (phosphate-buffered saline). Este buffer es el que se utilizará en éste y todos los lavados siguientes.

#### b) Parte II: Inmunotinción

- *Secar la pieza retirando el exceso de líquido*
- *Incubar con peróxido de hidrógeno (H<sub>2</sub>O<sub>2</sub>) durante 10 minutos a temperatura ambiente (37°).*  
*Esta y todas las incubaciones siguientes se realizan fuera de la luz directa, colocando en una placa de Petri los cortes para después envolverla en material opaco.*
- Lavado con PBS y secado del exceso de líquido alrededor de la preparación.
- Incubación con suero normal que actúa como reactante bloqueante, durante 20 minutos.
- Lavado y secado como en el paso anterior.
- Se añade cantidad suficiente para cubrir el corte con anticuerpo primario específico. En la preparación usada como control negativo no se añade el anticuerpo primario sino suero normal de la misma especie u origen que la del Ac primario. Incubación a temperatura ambiente durante 30 minutos.
- Lavado y secado como en veces anteriores.
- Verter sobre el corte anticuerpo ligador (suero antiinmunoglobulina) e incubar durante 20 minutos como en ocasiones anteriores.
- Lavado y secado.
- Aplicar anticuerpo marcador (peroxidasa-antiperoxidasa) e incubar 20 minutos en las condiciones previas.
- Preparar solución sustrato mediante combinación de una gota de peróxido de hidrógeno, y una gota de AEC (3-amino-9-etilcarbamazol) en 2 mL de buffer acetato.
- Aplicar la solución sustrato tras lavado y secado. Incubar a temperatura ambiente durante 40

minutos.

- Lavar y sumergir en hematoxilina durante 3 minutos.
- Sumergir en agua unos segundos y secar.
- Se monta utilizando gelatina glicerina.

Se utilizarón Kits de tinción inmunoenzimática Dakopatts para PS100 (K524) (Dako corporation California USA).

Se realizarón tinciones de 10 preparaciones en cada ocasión, incluyendo dos de cada caso, una para el control negativo. Debido a que los diversos cortes contenían estructuras como glándulas ecrinas y nervios que dan tinción positiva, estas nos sirvieron de control positivo sin necesidad de incluir otra preparación.

### **3.4.- Criterios histológicos.**

Realizamos la confirmación del diagnóstico histológico según los criterios actuales expuestos con mayor detalle en la primera parte del trabajo. Algunos casos debieron ser incluidos en variantes de TM diferentes de la inicial.

En todos los casos se valorarón los siguientes rasgos:

A- Pigmentación:

1- Cantidad

El grado de pigmentación de las diferentes lesiones depende de la cantidad de melanina presente en ellas y para precizarla se valoraron:

a) Intensidad de pigmento: utilizamos una escala que abarca desde la ausencia total (---);

presencia de melanina en pequeña cantidad y de aspecto fino y pulverulento (+); moderada cantidad (++); y melanina abundante en forma de gruesos acúmulos (+++).

b) Proporción de zonas pigmentadas de la lesión: cuando había pigmento, realizamos una estimación del porcentaje global de células con pigmento respecto del total de la lesión.

Procuramos utilizar unos porcentajes representativos escalonados:

ausencia total de pigmento .....	---
mínima cantidad de pigmento .....	1%
pequeña cantidad " " .....	10%
pigmento en una cuarta parte de la lesión.....	25%
pigmento en la mitad de la lesión .....	50%
gran cantidad de pigmento .....	75%
pigmentación por toda la lesión .....	90%

## 2- Localización:

Precisamos la distribución de la melanina que además de presentarse en las células melanocíticas tumorales, podía estar en melanófagos. En epidermis la encontramos en capa córnea (C), a nivel de la unión dermoepidérmica (UDE) bien en células de la capa basal (CUDE), o en nidos (NUDE). En dermis se localiza en nidos (N) o en melanófagos (M) que se disponen en niveles superficiales (DS) o bien en profundidad (DP).

## B- Reacción inflamatoria:

En los casos que no presentaban inflamación se registró como negativa(---). Cuando observamos un cierto grado de infiltrado inflamatorio este se valoró con una sencilla escala de intensidad de una a tres cruces (+, ++, +++).

Así mismo, constatamos la presencia (+) o ausencia (---) de células dendríticas PS100 positivas dentro del componente inflamatorio.

C- Patrones arquitectónicos histológicos y tipos celulares:

1- Patrón arquitectónicos: en las lesiones benignas melanocíticas se precisó la existencia de componente juntural único (NJ), o bien si era sólo intradérmico (NID), y formas combinadas de ambos (NC).

2- Tipo Celular: especificamos el tipo de células de cada caso, epitelioides (EPIT), fusiformes (FUSI), etc. En los nevos melanocíticos valoramos porcentajes de los tres tipos celulares: A, B, C.

3- Nivel de Invasión: en MM constatamos la profundidad de extensión del tumor en las preparaciones teñidas para PS100. Utilizamos los criterios del nivel de invasión de Clarck (68).

### **3.5- Criterios inmunohistoquímicos.**

#### **3.5.1- Características de la expresión de PS100 en la lesión.**

Se valoraron varios parámetros:

##### **3.5.1.a.- Presencia de PS100 e intensidad global.**

Cuando las células tumorales no presentaban tinción era considerada negativa (---); si la había, ésta podía presentar diversos grados de intensidad global que valoramos de una a tres cruces (+, ++, +++). Esta gradación está directamente relacionada con los dos parámetros siguientes, que valoramos de forma independiente.

### **3.5.1.b.- Intensidad de expresión de PS100.**

Se refleja por la intensidad de la coloración que presentan las **células teñidas**. Oscila desde coloración suave (+), pasando por moderada o media (++), hasta de gran intensidad (+++), incluso en ocasiones con una peculiar tonalidad anaranjada.

### **3.5.1.c.- Número de células con expresión de PS100.**

Podía observarse desde en unas pocas células hasta en todas ellas. Realizamos una estimación del porcentaje global de células con PS100 independientemente de la intensidad de tinción que presentaran. Al objeto de facilitar y homogeneizar los datos, se valoraron los porcentajes en una serie de niveles graduales que consideramos más representativos y significativos:

ninguna célula teñida .....	---
mínima cantidad de células teñidas .....	1 %
pequeño número con tinción .....	10 %
una cuarta parte de las células teñidas .....	25 %
la mitad de las células con tinción .....	50 %
tres cuartas partes con tinción .....	75 %
la gran mayoría de células con tinción .....	>75 %
la totalidad de células están teñidas .....	>90 %

### **3.5.1.d.- Regularidad de expresión e intensidad de PS100.**

Cuando al menos el 75% de las células con PS100 presentaban la misma intensidad, independientemente de su grado, la consideramos homogénea globalmente (HOM). Por el contrario, si cada nivel de intensidad presentaba un número más o menos moderado de células teñidas y por tanto la mayoría de las células no presentaban la misma intensidad la consideramos no homogénea (NO HOM).

### **3.5.1.e.- Porcentaje de células con PS100 de igual intensidad.**

Realizamos una estimación del número de células que tenían PS100 según los tres niveles de intensidad: +, ++, +++. Este parámetro está en íntima relación con el anterior.

### **3.5.1.f.- Distribución arquitectónica de las áreas teñidas.**

El conjunto de la lesión podía mostrar dos aspectos fácilmente diferenciables. Una imagen simétrica y regular a todos los niveles que denominamos regular (REG). O bien adoptar un aspecto salpicado, con zonas presentando PS100 junto a otras sin ella o con mucho menos. También se entremezclaban áreas muy pigmentadas. El conjunto abigarrado que mostraban lo denominamos irregular (IRRE).

### **3.5.1.g.- Localización celular de la PS100.**

Es bien conocido que la PS100 puede estar en el citoplasma (IC), o además presentarse intranuclear (IN). Como la IC está siempre presente y predominante, no la hemos cuantificado. Pero como en general, en muy pocas células había localización intranuclear, constatamos si era en pocas (p) o en muchas células (m).

## **3.5.2.- Controles tintoriales.**

### **3.5.2.a.- Control positivo.**

En cada preparación se investigó la presencia (SI) o ausencia (NO) de ovillo secretor de glándulas ecrinas y nervios. Ambas estructuras presentan PS100 de forma habitual, por lo que son de interés en nuestro estudio al confirmarnos la realización correcta de la técnica. Constatamos si mostraban PS100 (+) o no (-), sin grados de intensidad ni realizando conteo de las mismas.

### **3.5.2.b.- Control negativo.**

En cada caso dispusimos de dos preparaciones para realizar la técnica simultaneamente en ambas, siguiendo los mismos pasos salvo en el que se incorpora el antisuero primario. En este paso, al corte que utilizamos como control negativo, le añadimos inmunoglobulinas del mismo origen y especie del antisuero pero que no poseen Ac específico.

### **3.5.2.c.- Tinción de fondo.**

La ausencia (---), o presencia de tinción no deseada se valoró en una escala que abarca desde ausencia o negatividad(-), hasta (+++), pasando por (+) y (++) según su intensidad. Además se especificaron las estructuras en las que se presentaba TF según cada caso. Así, de fuera a dentro, se podía encontrar en córnea (C), epidermis (E), epitelio folicular (F), glándulas sebáceas (GS), y el tejido conectivo perilesional de dermis (DS). La tinción de fondo de dermis profunda en el borde inferior de la lesión no se valoró por carecer de repercusión en la interpretación de resultados.

### **3.5.3- Valoración de células claras epidérmicas.**

Realizamos contaje de células claras conteniendo PS100 en epidermis lesional y perilesional, en cada caso. Consideramos dos tipos de células claras, las situadas en la capa basal (CB) epidérmica y las localizadas en capas suprabasales (CSB).

Intentamos realizar una estimación lo más objetiva posible, similar y comparable entre todas las lesiones. Para ello procedimos contando CB y CSB al mismo tiempo en cada campo, y en cinco campos consecutivos. Decidimos situar el primer campo a contar en uno de los dos extremos de la lesión y desde éste, seguir de forma consecutiva hacia piel sana en primer lugar, y posteriormente, desde el mismo punto pero en sentido inverso, es decir, hacia la epidermis sobre la lesión.

El lado perilesional a estudiar lo elegíamos teniendo en cuenta el mejor estado de la epidermis y la cantidad que hubiese. Si ambos eran similares elegimos al azar uno de los dos. En los casos en que la poca cantidad de piel perilesional no permitía el contaje de 5 campos consecutivos se realizó

en los que había, y especificamos entonces el número de campos examinados en los resultados. Cuando no había piel adyacente a la lesión por el tipo de extirpación practicada, se precisó como ausente (NH).

En aquellos casos, en que el tipo de lesión tenía abundante componente juntural no se pudo relizar un contaje fiable y se reseña como no valorable (NV).

Para poder comparar la densidad de células claras entre los distintos tipos de lesiones realizamos: primero, el cálculo de las mismas por un sólo campo en cada caso, mediante división del total hallado entre los campos contados. Así, por ejemplo, si eran 13 CSB en 5 campos contados, por un campo serían 2,8. Cuando teníamos un total de 2 CSB en 4 campos contados, serían 0,5. Esto nos permitió hacer más homogéneos los datos, y poder incluir y no desaprovechar aquellos casos en que el contaje se había realizado en menos de 5 campos.

Posteriormente obtuvimos la media aritmética de CSB y CB, en epidermis lesional y adyacente de cada tipo de tumor. Indudablemente cuanto mayor es el número de casos estudiados, más representativo y fiable es el resultado que obtenemos.

Con estos datos analizamos las diferentes densidades entre epidermis lesional y adyacente en cada tumor, y los comparamos entre los diferentes tumores.

### **3.6.- Datos clínicos.**

Se reseñan sexo, edad en el momento del diagnóstico y localización de la lesión en todos los casos en que se obtuvo esta información.

La localización se agrupó según cuatro áreas anatómicas:

cabeza y cuello (C-C)

tronco (TRON)

extremidad superior (ES)

extremidad inferior (EI).

## **4.- RESULTADOS**

### **4.1.- Tumores melanocíticos benignos.**

#### **4.1.1.- De origen epidérmico.**

##### **4.1.1.1.- Léntigo Simple.**

Estudiamos 5 LS. Los resultados de cada caso se exponen en la tabla I.

En los 5 el componente lentiginoso puro no presentó PS100. No obstante, tres lesiones mostraron PS100 en células de los escasos nidos que presentaban en UDE, con una intensidad moderada (++) . El número de células con PS100 en los tres positivos fué muy pequeño (1%, 10%, 25%), y en ninguno mayor del 25% de células. Los tres tenían la mayoría de células con la misma intensidad, y una distribución irregular. Sólo se observó localización intracitoplásmica de la PS100.

Todos los casos presentaron glándulas ecrinas y nervios con PS100 salvo uno, en el que no se observaron glándulas. Tinción de fondo sólo se vió leve (+) en una lesión, en epidermis y folículos.

En los cinco LS la cantidad de melanina fué similar, leve (+), apareciendo en el 25% de la lesión. Se localizaba en el componente lentiginoso en dos casos, siempre en células de UDE (CUDE) y con frecuencia en melanofagos de dermis superficial (MDS).

En los cinco hubo reacción inflamatoria, en tres leve (+), y en dos intensa (+++). Sólo encontramos células dendríticas teñidas en un caso que tenía intensidad leve.

En cuatro lesiones no había epidermis perilesional por lo que no se pudo evaluar la presencia de células claras teñidas en ella. En el caso restante sólo había 4 campos donde el conteo fué de cero para CB y CSB.

Por el tipo de lesión tampoco se pudo valorar el número de basales en la epidermis lesional y no encontramos suprabasales teñidas en ninguno.

#### **4.1.1.2.- Nevus melanocíticos adquiridos.**

##### **4.1.1.2.A.- Formas Comunes.**

###### **4.1.1.2.A.1.- Nevus juntural.**

Los casos de NJ puro son poco frecuentes. Sólo encontramos dos (tabla II).

Ambos mostraron PS100 con intensidad leve (+), sólo en un 25% de células, de forma homogénea, distribución irregular, y localización intracitoplásmica. En ambos casos el componente lentiginoso que presentaban fué negativo.

En los dos los controles positivos estaban presentes y tenían PS100. No encontramos tinción de fondo en ninguno.

En las dos lesiones había pigmento en la mayor parte de la lesión (90%) localizándose en las células de UDE y en melanofagos altos (MDS). No obstante, la intensidad del pigmento fué muy superior (+++) en un caso, y leve en el otro (+).

En ambos encontramos infiltrado inflamatorio que fué de (++) y (+) de intensidad. En ningún caso pudimos constatar la presencia de células dendríticas con PS100 en el infiltrado.

No encontramos ninguna CSB en epidermis lesional ni en perilesional. Las CB no pudieron valorarse en la zona de la lesión y no se objetivaron en la piel adyacente.

###### **4.1.1.2.A.2.- Nevus compuesto.**

En este tipo de NMA sólo estudiamos dos casos (tabla II).

Ambos presentaban PS100 con gran intensidad (+++), en gran número de células (>75 y 90% en cada uno), de intensidad homogénea, localización en citoplasma, y distribución irregular (figura 2). Los nidos junturales aparecieron teñidos con menor intensidad (Figura 3 y 4).

Los controles positivos estaban teñidos en los dos casos y la tinción de fondo resultó leve (+), sólo en folículos en un caso, y moderada (++) en epidermis, folículos y dermis superficial en el otro.

El pigmento era discreto en una lesión (+ / 10%) y mayor en la otra (++ / 25%), localizándose en

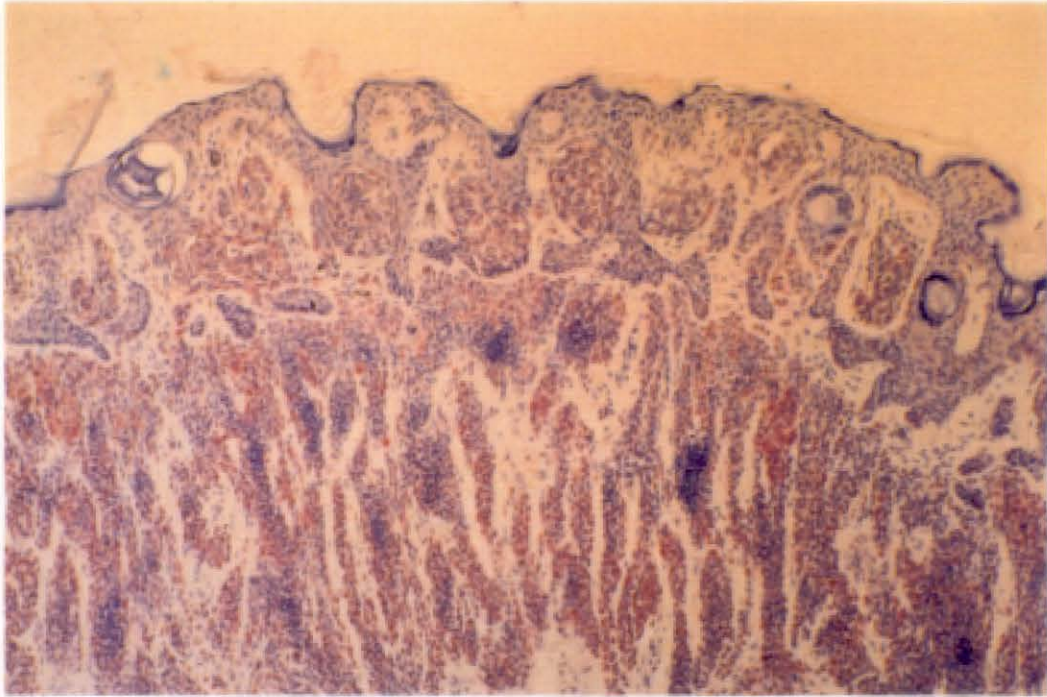


Figura 2. Nevus melanocítico compuesto. Variaciones en la intensidad de expresión de PS100 dentro de una misma lesión.

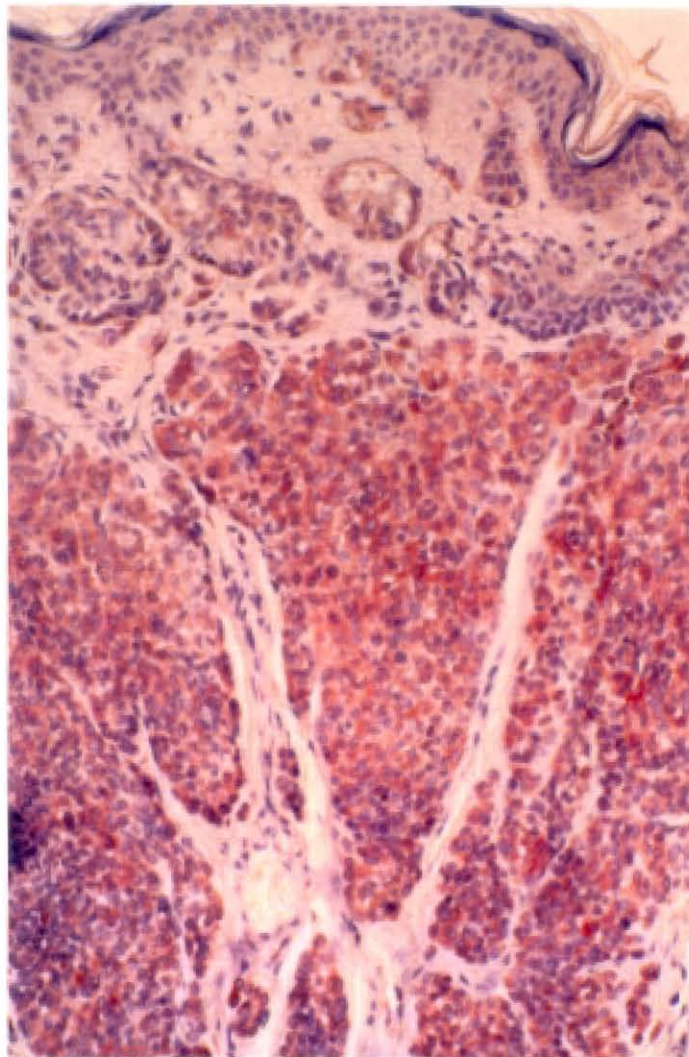


Figura 3. Nevus melanocítico compuesto. Detalle. Nidos juncturales de menor expresión de PS100.

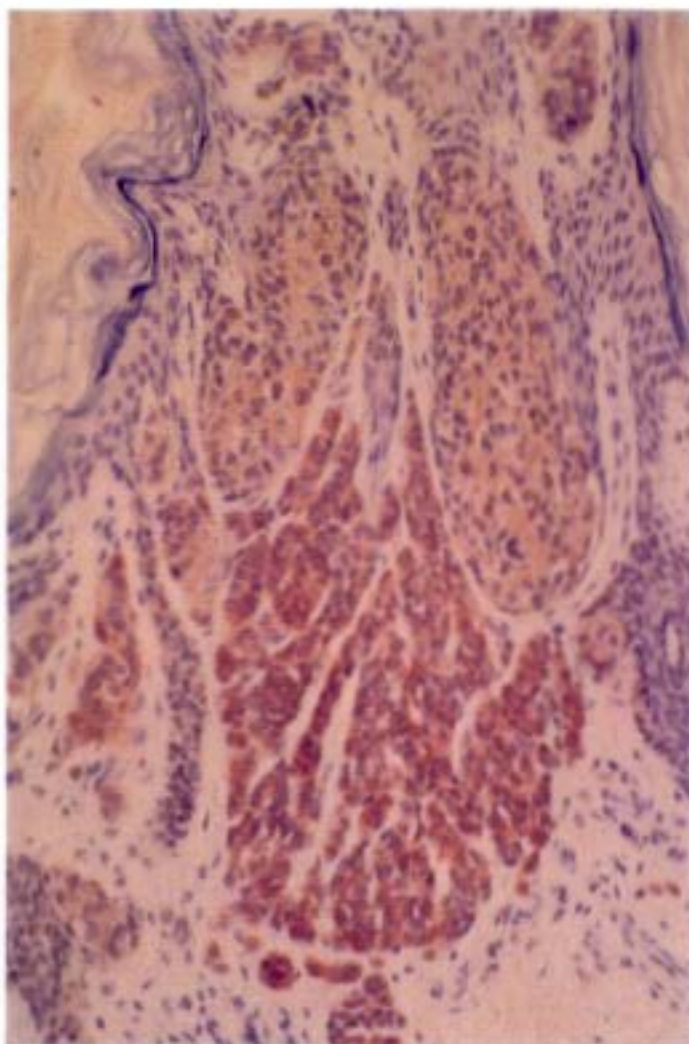
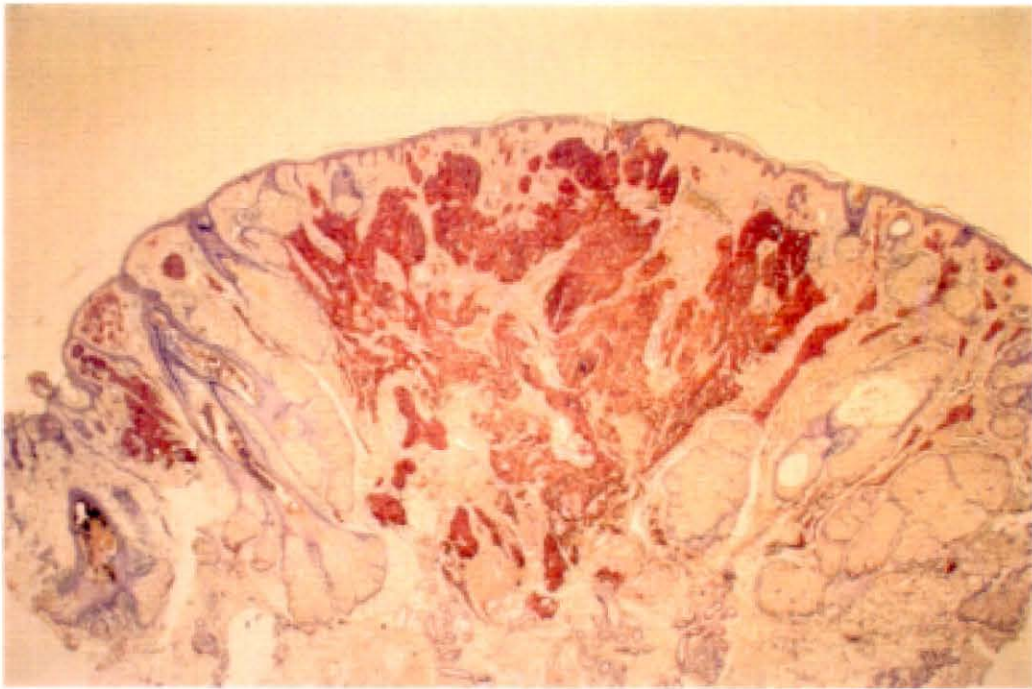
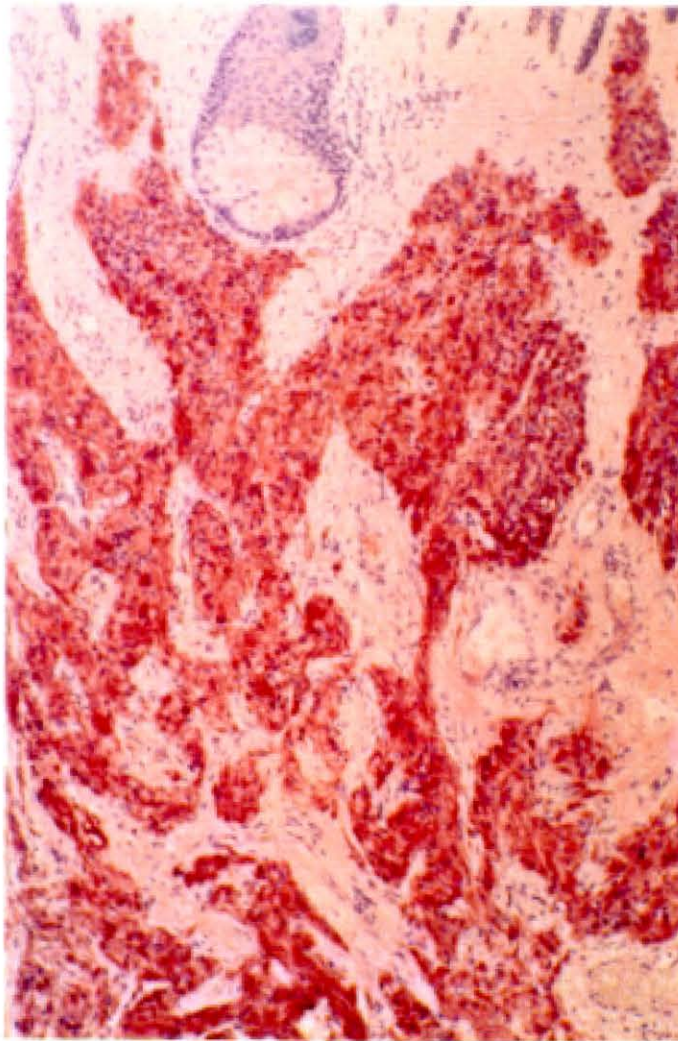


Figura 4. Nevus melanocítico compuesto. Detalle.  
Nidos con intensidad variable de PS100.



**Figura 5. Nevus melanocítico neuroide. Panorámica.**



**Figura 6. Nevus melanocítico neuroide. Detalle de las células C con gran intensidad de PS100. Tonalidad anaranjada peculiar.**

ambos en CUDE y MDS. No había reacción inflamatoria en ninguna.

Las CSB teñidas fueron más numerosas en la piel perilesional de un caso, y de igual número que la lesional en el otro.

El número de CB no mostró grandes variaciones entre piel lesional y perilesional.

#### **4.1.1.2.A.3.- Nevus intradérmico.**

Estudiamos 13 casos (tablas III y IV), de los cuales 3 reunían criterios de NID neuroides al estar compuestos por células C en su mayoría, y por tanto los valoramos independientemente en un subgrupo.

##### a) Nevus intradérmicos.

Eran 10 casos y en todos, la intensidad global fué alta, 5 de (++) y 5 de (+++), y el número de células con PS100 grande, mayor del 75% (3 con >90%). Predominaron los casos de inmunotinción homogénea (8/10). La distribución arquitectónica fué regular en la mitad de las lesiones. En todos, la localización intracitoplásmica de PS100, predominó, pero en 5 también se encontró intranuclear, siendo esta última numerosa sólo en uno.

En 2 lesiones no se encontraron glándulas ecrinas pero si nervios con PS100. En otro, que si presentó ecrinas con PS100 no se encontraron nervios. Y otro que no presentó ecrinas tenía nervios sin PS100. Sólo un caso careció de ambas estructuras.

La tinción de fondo fué negativa (3/10), o leve (+) (7/10), localizandose siempre en epitelio folicular y en 3 casos también en epidermis; sólo una lesión presentó además TF en dermis superficial.

En todos los casos la cantidad de pigmento fué mínima (+) (9/10), o ausente (1/10), afectando a menos del 1% de la lesión (8/10) o 10% (1/10).

Así mismo todas las lesiones carecieron de reacción inflamatoria.

Sólo se pudieron valorar 5 campos de epidermis adyacente en 4 casos, ya que en cuatro no había, y en los dos restantes era escasa, contandose 3 y 4 campos respectivamente. No obstante, sólo uno presentó células epidérmicas con PS100, con 17 CSB en 5C y 14 CB en 5C de epidermis

perilesional.

En la lesional de ese caso, el número de CSB y CB fué muy similar con 12 y 14 respectivamente.

En epidermis lesional sólo tres casos presentaban células teñidas en gran número, CSB: 13, 12, 8, y CB: 25, 14, 10, respectivamente.

b) Nevus intradérmicos neuroides.

Se incluyeron tres lesiones (tabla IV). Las características de la expresión de PS100 de ellas son superponibles: gran intensidad (+++), la práctica totalidad de las células mostraban PS100 (>90%), de forma homogénea en todas las células y una distribución regular (Figura 5). En los tres, también encontramos localización de PS100 intranuclear abundante, además de intracitoplásmica. Los tres mostraron una peculiar tonalidad anaranjada intensa, que no encontramos en otro tipo de TM (Figura 6). Sólo en zonas de algunos de los otros NID se observó esa tonalidad pero de forma mucho menos notoria.

Todos los casos presentaron glándulas y nervios con PS100, y la TF fué moderada (2 (++), 1 (+)) en epidermis, y epitelio folicular; en dermis superficial también en 2 casos.

Sólo un NID neuroide presentó mínima cantidad de melanina (+), en un 1% de la lesión, y localizada en melanófagos de dermis superficial. Ningún caso presentó infiltrado inflamatorio.

El número de CSB con PS100 fué muy pequeño y sin grandes diferencias entre piel lesional y adyacente oscilando entre 0 y 3 por 5C.

Respecto a las CB sólo encontramos 2 en piel adyacente de una lesión.

#### **4.1.1.2.B.- Formas Atípicas.**

##### **4.1.1.2.B.1.- Nevus con halo.**

En nuestro estudio sólo incluimos un nevus con halo (tabla II), del tipo NC.

Mostró expresión de PS100 con intensidad moderada (++), en un 75% de las células, de forma homogénea, y distribución irregular. Además de localización citoplásmica observamos intranuclear

aislada.

Encontramos glándulas ecrinas sin PS100 y nervios con ella. La TF fué mínima con (+), en epidermis y epitelio folicular.

La lesión carecía de pigmento, pero presentaba una intensa reacción inflamatoria (+++), con células dendríticas positivas con PS100.

Las CSB en piel perilesional fueron numerosísimas en contraste con el número de las mismas en piel lesional (41 /5).

Por el contrario, encontramos el mismo número de CB en piel sobre la lesión y adyacente.

#### **4.1.1.2.B.2.- Nevus de Spitz.**

En este grupo incluimos 9 lesiones, todas ellas de tipo compuesto (tabla V y VI). Cinco de ellas mixtas respecto a su celularidad, dos fusiformes y dos epitelioides.

Todos presentaron PS100, con gran intensidad oscilando entre moderada (++) (5/9) (Figura 7), e intensa (+++) (3/9); sólo uno fué débil (+). En la mayoría de los casos (7/9) se tiñeron un 75% o más de células, de forma homogénea y con distribución irregular en 5/9. Además de tener localización intracitoplásmica, 7 casos presentaron PS100 intranuclear, siendo escasa en todos ellos menos en uno, en el que fué abundante.

En un caso no se objetivaron glándulas y en otro se vieron negativas, estando en el resto con PS100. En todos había nervios con tinción. No hubo tinción de fondo o fué mínima en la mayoría de los casos.

En tres NS no se observó pigmento, en 5 era escaso (+/10%), y uno estaba muy pigmentado (+++/90%). La melanina se localizó preferentemente en CUDE (5/9), en menos casos (3/9) también se presentó en melanófagos de DS, y en el de mayor cantidad hasta en los de DP.

En todas las lesiones había reacción inflamatoria, que osciló desde leve en la mayoría (+ en 5/9), moderada (3/9), e intensa en un caso. En 6 lesiones se vieron células dendríticas positivas entre el infiltrado independientemente de la intensidad del mismo.

En dos casos no pudimos valorar epidermis lesional por estar ocupada por nidos, prácticamente en todos sus niveles. En un tercer caso sólo se pudieron valorar CSB. La epidermis adyacente fué

mínima en dos casos con sólo un campo, y en otros dos se valoraron 4C.

El número de CSB sobre la lesión fué llamativamente alto en 3 de 7 casos (19, 37, 40), en los otros oscilaron entre 1 y 6 por 5C. Si lo comparamos con el número de CSB encontradas en piel adyacente, e incluimos los dos casos con 4C valorados encontramos en 2 de 7, cifras no tan altas pero si elevadas (19, 14), y el contraste se marca más al ser las CSB 0 en 4 de los 7 casos.

El número de CB mostró poca variación entre piel lesional y perilesional.

#### **4.1.1.2.B.3.- Nevus fusocelular pigmentado.**

Se incluyeron 4 NFP, todos ellos eran NJ (tabla VI).

Uno de los casos fué negativo, los otros 3 presentaron PS100 con (+) dos, y (++) uno. La cantidad de células con PS100 fué muy variable con 25, 75, y >75%, pero los tres fueron homogéneos, con predominio de células con (+). Sólo la lesión con mayor intensidad presentó distribución regular. Sólo un NFP mostró localización intranuclear de PS100 abundante.

En todas las lesiones observamos glándulas y nervios con PS100. No hubo TF en 3/4, y era leve en córnea, epidermis y folículos en uno.

Como corresponde a este tipo de nevus, la cantidad de melanina en las cuatro lesiones era muy elevada (Figura 8), con (+++) tres y (++) una. En todas ellas distribuida prácticamente por toda la lesión, y localizada en CUDE y MDA. En los cuatro había reacción inflamatoria, de (+) en 3 y (++) en uno. Sólo encontramos células dendríticas positivas en la lesión con más infiltrado.

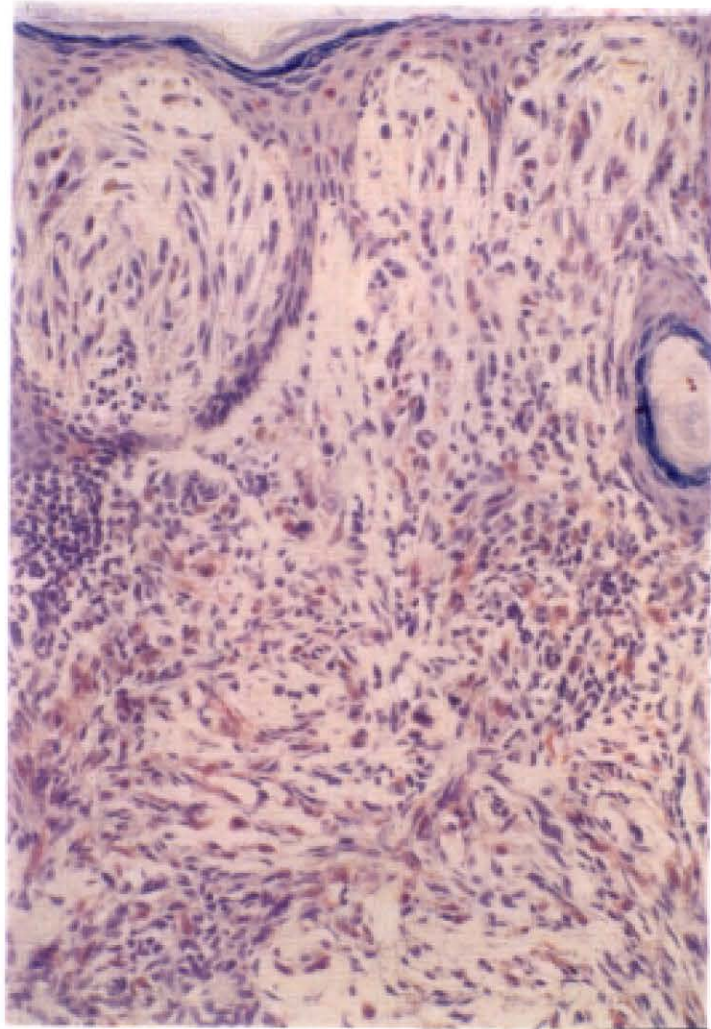
En un caso no pudimos valorar la epidermis sobre la lesión. En los otros no encontramos CB con PS100 en piel lesional, pero si CSB en número de: 2, 9, 13.

En piel perilesional las CSB positivas fueron menos numerosas con 3, 0, 9, 0, dos eran determinaciones en 4C. Las CB con PS100 de piel adyacente también fueron pocas: 0, 1, 2, 0.

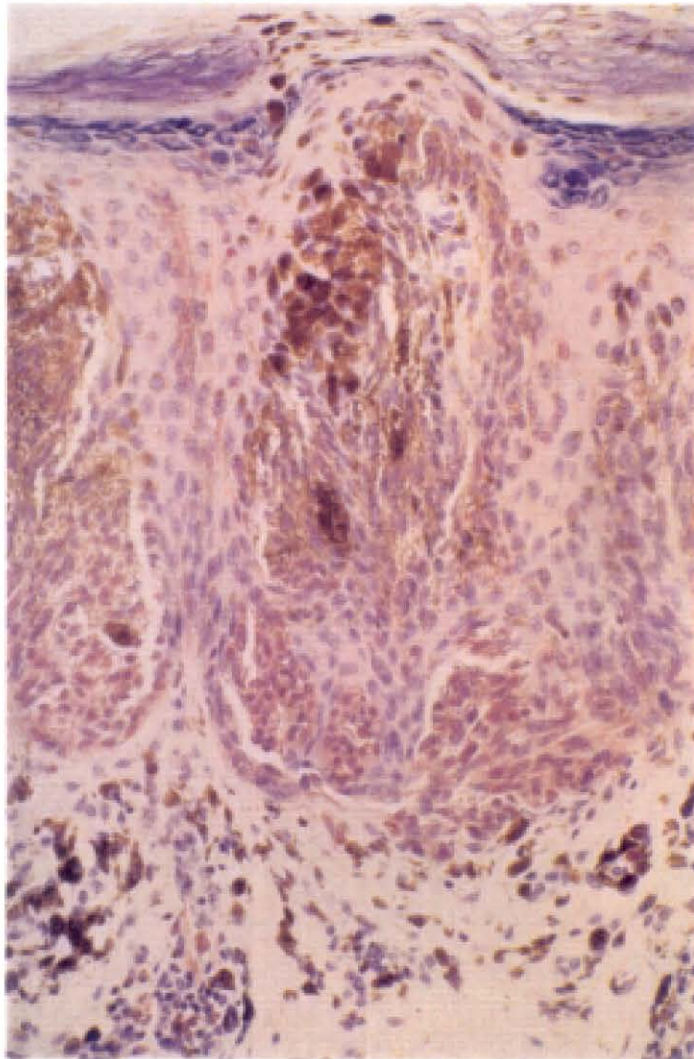
#### **4.1.1.2.B.4.- Nevus displásico.**

Obtuvimos una serie de 8 ND, todos ellos eran NC (tablas VII y VIII).

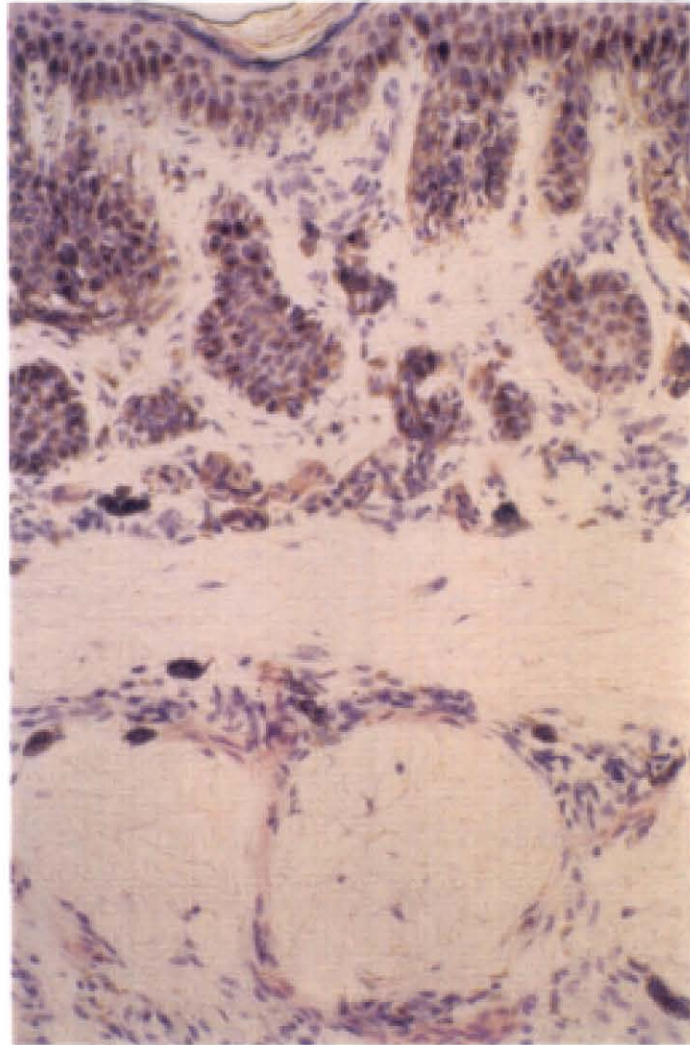
La presencia de PS100 fué constante, su intensidad predominantemente moderada (++) (3/8), o



**Figura 7. Nevus de Spitz. Intensidad moderada de PS100.**



**Figura 8. Nevus fusocelular pigmentado. Area muy pigmentada con leve intensidad de PS100 en las células névicas.**



**Figura 9. Nevus displásico. Detalle de zona juntural y lentiginosa negativa con PS100. En la parte inferior nervio inmunotefido.**

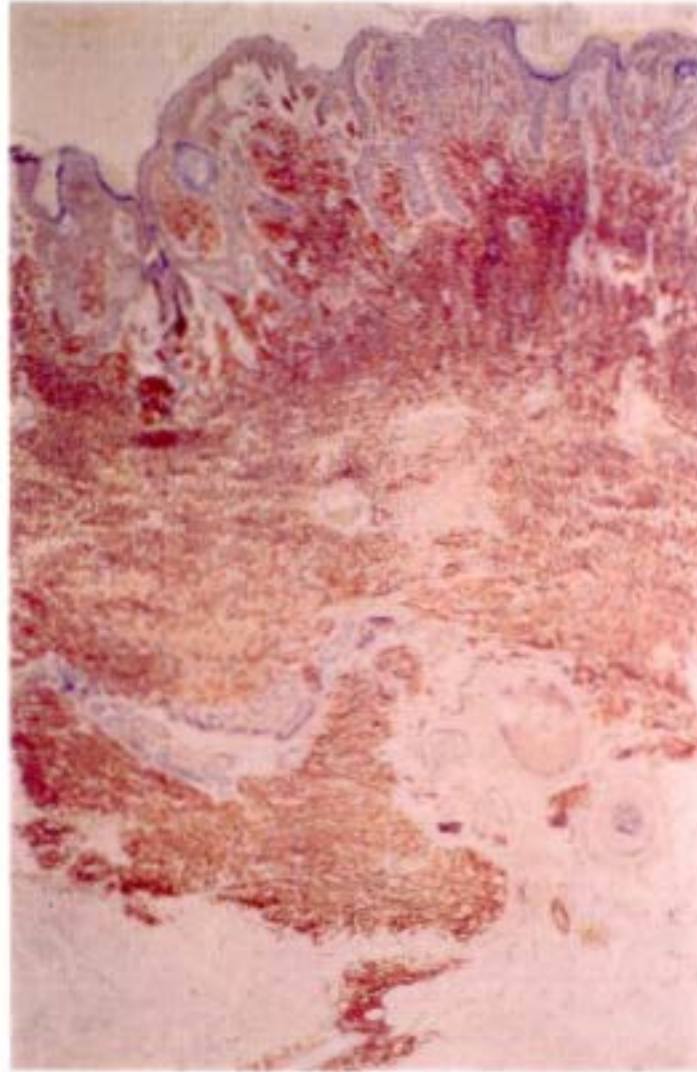
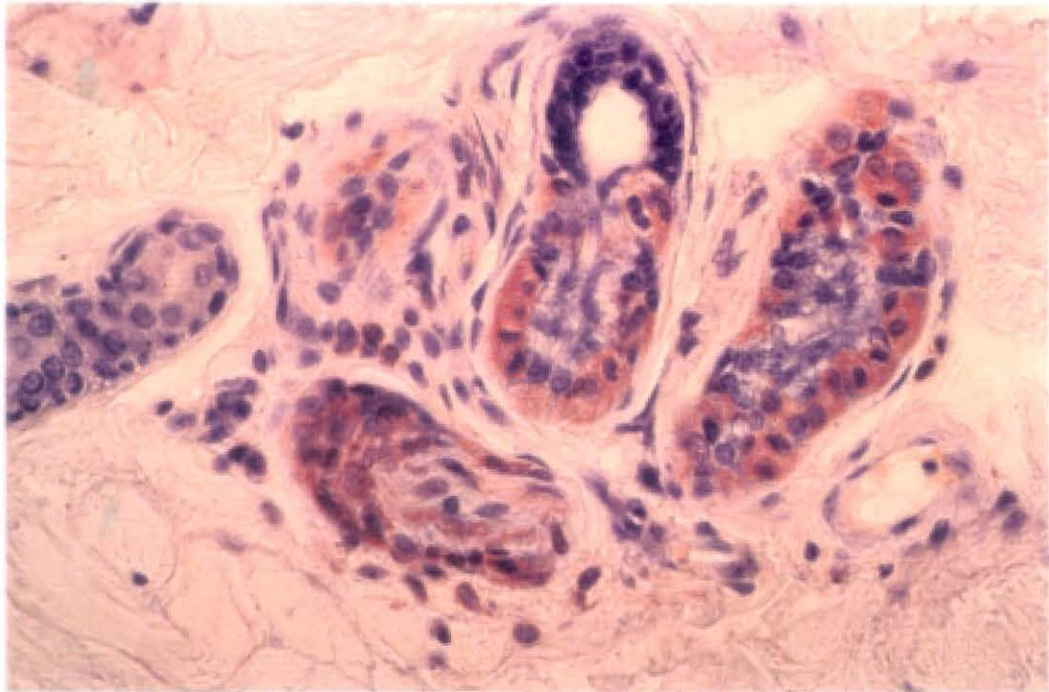
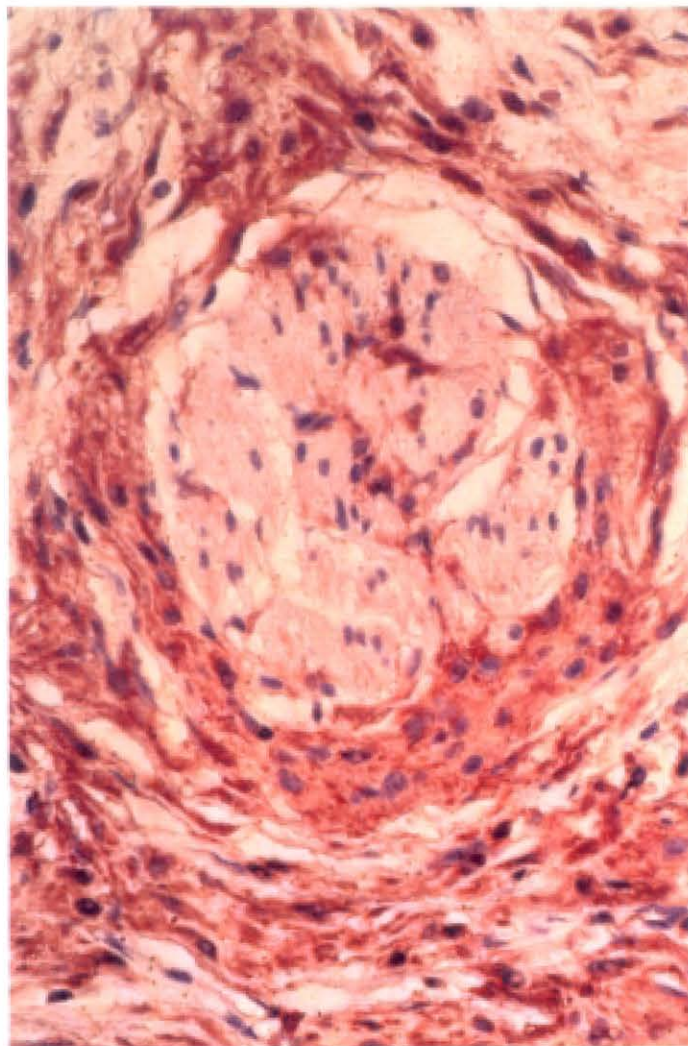


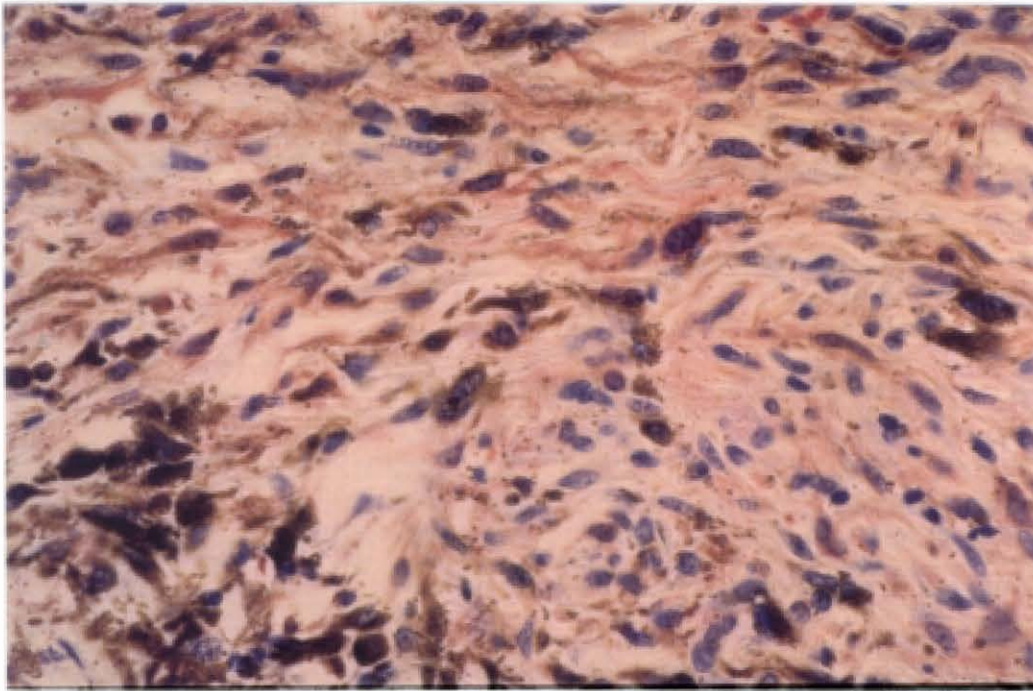
Figura 10 Nevus congénito. Panorámica.



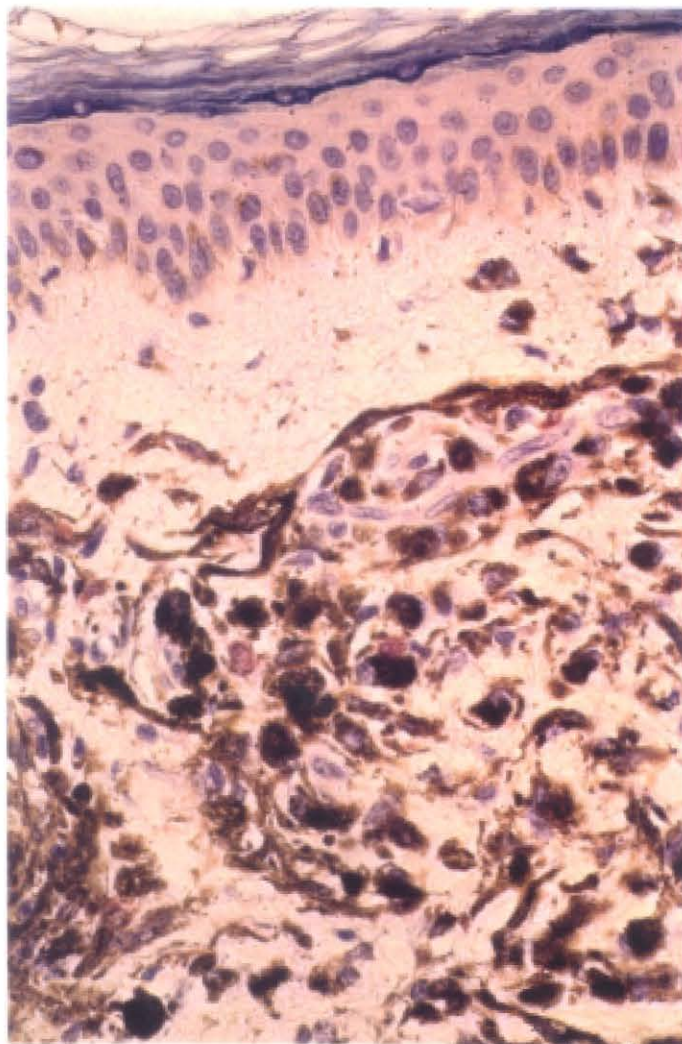
**Figura 11. Nevus congénito. Detalle de infiltración névica de nervio manifestada por PS100. Tinción de glándulas ecrinas.**



**Figura 12. Nevus congénito. Detalle de infiltración névica de músculo erector marcada por la PS100.**



**Figura 13. Nevus azul. Detalle de zona positiva con PS100.**



**Figura 14. Nevus azul. Detalle de zona sin expresión de PS100.**

intensa (+++) (4/8), con sólo un caso suave (+) (Figura 9). En todas las lesiones el 75% o más de las células mostraban PS100, 3 y 4 respectivamente; sólo el ND de intensidad debil (+) mostró PS100 en el 25% de células. Se observó homogénea en 7/8, y su distribución regular en 4/8. En 5/8, objetivamos localización de PS100 intranuclear escasa.

Salvo en un caso en que no encontramos glándulas, en el resto, éstas y los nervios mostraban PS100. La TF fué negativa en 2, y debil (+) en los demás; la encontramos en córnea (4), epidermis (6), folículos (2), y en uno en dermis superficial.

La mitad de los ND no tenían pigmento (2) o era mínimo (+/1%). En la otra mitad la pigmentación era moderada (++/30%) en 3 y menor (+/10%) en uno, y siempre localizada en CUDE. En todos encontramos un infiltrado inflamatorio debil (+), que mostró células dendríticas positivas en 3/8.

En el conteo de CSB con PS100 encontramos predominio de cifras medias en piel lesional: 5, 3, 2, 11, 9, 4, 0, 25, dos con mayor número. En piel adyacente encontramos cifras más elevadas de CSB positivas en 5 casos, y en tres ninguna.

Las CB con PS100 eran menos numerosas tanto en piel lesional como en piel perilesional, salvo en uno en el que encontramos 32 en piel adyacente. En ese caso la zona basal no pudo valorarse sobre la lesión por la afectación juntural intensa que presentaba.

#### **4.1.1.3.- Nevus congénitos.**

Recopilamos un total de 19 NCG. La mayoría de ellos presentaton PS100 abundante con una intensidad elevada (+++) 10/19 (Figuras 10, 11, y 12), o moderada (++) 6/19. En sólo 3 fué debil (+). El número de células con PS100 fué muy alto en la mayoría, con 16/19 casos de 75% o más células (4 de 75%, 8 de >75%, 4 de >90%). Los 3/19 casos con menor intensidad tenían 50% células con PS100 2, y uno 25%. En 15/19 casos la presencia de PS100 fué homogénea. La proporción de lesiones de aspecto regular e irregular fué de 9 a 10. Además de en citoplasma, encontramos PS100 intranuclear en 10/19 casos, que era escasa en todos salvo en dos en que fué más abundante.

En todas las lesiones menos dos vimos glándulas ecrinas con PS100. Una no mostró ecrinas y otro tenía pero sin PS100. Se vieron nervios positivos en todas. Hubo TF debil (+) en 14/19 casos, generalmente en epidermis y epitelio folicular. En 3 no había TF. En 2, la TF fué mayor con (++) y

(+++), observándose además en sebáceas y dermis superficial.

Carecieron de pigmento (3) o bien éste eran mínimo (+/1%) (5) cerca de la mitad de las lesiones, 8/19. En 6/19 el pigmento fué discreto con (+/10%). En sólo 5/19 la melanina era muy abundante con (++) y 25%, 50% y 75 % de zonas pigmentadas en 3, 1, y 1 lesiones respectivamente. Sólo observamos reacción inflamatoria debil (+) en 5/19 lesiones, y en todas ellas encontramos células dendríticas positivas.

En epidermis lesional, 10/19 casos no tenían CSB con PS100 o eran poco numerosas (4 de 0 CSB, 2 de 1 CSB, 3 de 2 CSB y 1 de 8 CSB). En los otros 9, el número de CSB de epidermis sobre la lesión fué elevado (14, 15, 13, 19, 20, 11, 31, 15, 18).

La epidermis adyacente fué valorada tanto para CSB como para CB sólo en 10 casos, ya que en 6 no había, y en tres había sólo 2 y 4 campos. En la mitad, 5/10, el número de CSB positivas era bajo (2 de 0, 1 de 4, 1 de 7, 1 de 1), y en la otra mitad, encontramos CSB muy numerosas (40, 17, 21, 12, 24).

No había o eran pocas CB con PS100 en epidermis lesional en 13/19 casos (5 de 0, 2 de 2, y uno de 1, 3, 5, 7, 8, 9). En 6/19 casos el número de CB fué tan alto como los que encontramos de CSB (19, 11, 30, 25, 13, 20).

En epidermis perilesional, las CB positivas fueron mucho menos numerosas en la mayoría de los casos 8/10 (2 de 0, 2 de 6, 2 de 8, y uno de 3 y 9), con cifras elevadas en sólo 2 (32, 14).

#### **4.1.2.- De origen dérmico.**

##### **4.1.2.1.- Nevus azul.**

Reunimos 9 NA, de los cuales 4 eran del tipo NA celular y 5 del tipo común, uno de ellos esclerosado (tabla XII y XIII).

Seis expresaban PS100 (6/9) de intensidad debil (Figura 13) y 3 carecieron de PS100 (Figura 14). El número de células con PS100 en cada lesión era siempre escaso, 50% o menos, 2 y 3 respectivamente. En un sólo caso este número fué mayor con el 75% de las células con PS100. En todos ellos la intensidad era homogénea entre sus células positivas, pero en la mayoría (5/6) la

## LENTIGO SIMPLE (Tabla I)

**S100**

CASO Nº	1	1L	2	2L	3	4	5
INTENSIDAD	++	---	+	---	+	---	---
PORCENTAJE CELULAS TENIDAS	10	---	25	---	1	---	---
DISTRIBUCION TINCION	HOM	---	HOM	---	HOM	---	---
PORCENTAJE INTENSIDAD	3+-0 2+-100 1+-0	3+-0 2+-0 1+-0	3+-0 2+-0 1+-100	3+-0 2+-0 1+-0	3+-0 2+-0 1+-100	3+-0 2+-0 1+-0	3+-0 2+-0 1+-0
D. ARQUIT. TINCION	IRRE	---	IRRE	---	IRRE	---	---
L. CELULAR TINCION	IC	---	IC	---	IC	---	---
GLANDULAS ECRINAS TINCION	SI/+		NO		SI/+	SI/+	SI/+
NERVIOS TINCION	SI/+		SI/+		SI/+	SI/+	SI/+
TINCION FONDO	---		---		+ E-F	---	---

### OTROS RASGOS HISTOLOGICOS

CASO Nº	1	1L	2	2L	3	4	5
PIGMENTO: LOCALIZACION	L-CUDE ---		L-CUDE MDS		CUDE MDS	CUDE MDS	CUDE MDS
INTENSIDAD	+ / 30 %		+ / 25 %		+ / 25 %	+ / 25 %	+ / 25 %
R. INFLAM.	+		+		+++	+++	+
C. DENDRIT.	+		-		-	-	-

**EPIDERMIS SOBRE LESION** (Tabla I cont.)**CELULAS TEÑIDAS / 5 CAMPOS**

CASO Nº	1	1L	2	2L	3	4	5
SUPRABASALES	0		0		0	0	0
BASALES	NV		NV		NV	NV	NV

**EPIDERMIS ADYACENTE A LA LESION****CELULAS TEÑIDAS / 5 CAMPOS**

SUPRABASALES	NH		NH		0/4 C	NH	NH
BASALES	NH		NH		0/4 C	NH	NH

**DATOS CLINICOS**

CASO Nº	1	1L	2	2L	3	4	5
SEXO	H		M		H	M	H
EDAD	22		26		23	13	65
LOCALIZACION	TRON		TRON		TRON	TRON	TRON

## NEVUS ADQUIRIDOS I (Tabla II)

S100

CASO N°	JUNTURALES				COMPUESTOS		N-HALO
	1	1L	2	2L	1	2	1
INTENSIDAD	+	---	+	---	+++	+++	++
PORCENTAJE CELULAS TENIDAS	25	---	25	---	>75	>90	75
DISTRIBUCION TINCION	HOM	---	HOM	---	HOM	HOM	HOM
PORCENTAJE INTENSIDAD	3+0 2+0 1+-100	3+0 2+0 1+0	3+0 2+0 1+-100	3+0 2+0 1+0	3+-15 2+-75 1+-10	3+-75 2+-25 1+-0	3+-75 2+-25 1+-0
D. ARQUIT. TINCION	IRRE	---	IRRE	---	IRRE	IRRE	IRRE
L. CELULAR TINCION	IC	---	IC	---	IC	IC	IC IN (p)
GLANDULAS ECRINAS TINCION	SI / +		SI / +		SI / +	SI / +	SI / +
NERVIOS TINCION	SI / +		SI / +		SI / ---	SI / +	SI / +
TINCION FONDO	---		---		+ F	++ E-F-DS	+ E-F

### OTROS RASGOS HISTOLOGICOS

CASO N°	1	1L	2	2L	1	2	1
PIGMENTO: LOCALIZACION	C-CUDE MDS		C-CUDE MDS		CUDE MDS	CUDE MDS	-- --
INTENSIDAD	+++/90%		+++/90%		+ / 10 %	++ / 25 %	--
R. INFLAM.	++		+		--	--	+++
C. DENDRIT.	--		--		--	--	+
TIPO-NEVUS	NJ		NJ		NC	NC	NC
PORCENTAJE CELULAS NEVICAS	A 100 B --- C ---		A 100 B -- C ---		A 70 B 30 C ---	A 25 B 75 C --	A 10 B 90 C ---

**EPIDERMIS SOBRE LESION** (Tabla II cont.)**CELULAS TEÑIDAS / 5 CAMPOS**

	<b>JUNTURALES</b>				<b>COMPUESTOS</b>		<b>N-HALO</b>
CASO Nº	1	1L	2	2L	1	2	1
SUPRABASALES	0		0		1	2	5
BASALES	NV		NV		3	4	5

**EPIDERMIS ADYACENTE A LA LESION****CELULAS TEÑIDAS / 5 CAMPOS**

SUPRABASALES	0		0		9	2	41
BASALES	0		0		4	2	5

**DATOS CLINICOS**

CASO Nº	1	1L	2	2L	1	2	1
SEXO	H		M		H	M	M
EDAD	14		8		11	27	13
LOCALIZACION	TRON		EI		TRON	TRON	TRON

## NEVUS ADQUIRIDOS II (Tabla III)

S100

### INTRADERMICOS

CASO Nº	1	2	3	4	5	6	7
INTENSIDAD	+++	++	++	++	+++	++	+++
PORCENTAJE CELULAS TENIDAS	>90	>75	>75	75	>75	>75	>90
DISTRIBUCION TINCION	HOM	HOM	NO HOM	NO HOM	HOM	HOM	HOM
PORCENTAJE INTENSIDAD	3+-100 2+-0 1+-0	3+-0 2+-75 1+-25	3+-20 2+-60 1+-20	3+-0 2+-60 1+-40	3+-75 2+-25 1+-0	3+-25 2+-75 1+-0	3+-90 2+-10 1+-0
D. ARQUIT. TINCION	REG	IRRE	IRRE	IRRE	REG	REG	REG
L. CELULAR TINCION	IC IN (m)	IC	IC	IC IN (p)	IC IN (p)	IC IN (p)	IC
GLANDULAS ECRINAS TINCION	SI/+	SI/+	SI/+	SI/+	SI/+	NO	NO
NERVIOS TINCION	SI/+	SI/+	SI/+	SI/+	NO	NO	SI/+
TINCION FONDO	+ E-F	---	---	---	+ E-F	+ E-F-DS	+ F

### OTROS RASGOS HISTOLOGICOS

CASO Nº	1	2	3	4	5	6	7
PIGMENTO: LOCALIZACION	-- MDS	-- MDS	CUDE MDS	CUDE MDS	L-CUDE --	-- MDS	-- MDS
INTENSIDAD	+ / 1 %	+ / 10 %	+ / 1 %	+ / 1 %	+ / 1 %	+ / 1 %	+ / 1 %
R. INFLAM.	--	--	--	--	--	--	--
C. DENDRIT.	--	--	--	--	--	--	--
TIPO-NEVUS	NID	NID	NID	NID	NID	NID	NID
PORCENTAJE CELULAS NEVICAS	A -- B 80 C 20	A -- B 80 C 20	A -- B 100 C --	A -- B 80 C 20	A -- B 90 C 10	A -- B 30 C 70	A -- B 90 C 10

**EPIDERMIS SOBRE LESION** (Tabla III cont.)**CELULAS TEÑIDAS / 5 CAMPOS****INTRADERMICOS**

CASO Nº	1	2	3	4	5	6	7
SUPRABASALES	13	0	0	0	12	1	0
BASALES	25	0	0	0	14	0	0

**EPIDERMIS ADYACENTE A LA LESION****CELULAS TEÑIDAS / 5 CAMPOS**

SUPRABASALES	0	NH	0 / 4C	NH	17	0	0
BASALES	0	NH	0 / 4C	NH	14	0	0

**DATOS CLINICOS**

CASO Nº	1	2	3	4	5	6	7
SEXO	H	M	H	M	H	M	M
EDAD	28	32	30	32	19	30	41
LOCALIZACION	TRON	TRON	EI	C-C		C-C	TRON

## NEVUS ADQUIRIDOS III (Tabla IV)

S100

	INTRADERMICOS			NEUROIDES			
CASO N°	8	9	10		1	2	3
INTENSIDAD	+++	++	+++		+++	+++	+++
PORCENTAJE CELULAS TENIDAS	>75	>75	>90		>90	>90	>90
DISTRIBUCION TINCION	HOM	HOM	HOM		HOM	HOM	HOM
PORCENTAJE INTENSIDAD	3+-75 2+-25 1+-0	3+-15 2+-75 1+-10	3+-100 2+-0 1+-0		3+-100 2+-0 1+-0	3+-100 2+-0 1+-0	3+-100 2+-0 1+-0
D. ARQUIT. TINCION	IRRE	IRRE	REG		REG	REG	REG
L. CELULAR TINCION	IC	IC	IC IN (p)		IC IN (m)	IC IN (m)	IC IN (m)
GLANDULAS ECRINAS TINCION	NO	NO	SI/+		SI/+	SI/+	SI/+
NERVIOS TINCION	SI/+	SI/---	SI/+		SI/+	SI/+	SI/+
TINCION FONDO	+ F	+ F	+ F		+ E-F	++ E-F-DS	++ E-F-DS

### OTROS RASGOS HISTOLOGICOS

CASO N°	8	9	10		1	2	3
PIGMENTO: LOCALIZACION	L-CUDE ---	NDS MDS	-- ---		-- MDS	-- ---	-- ---
INTENSIDAD	+ / 1 %	+ / 1 %	--		+ / 1 %	--	--
R. INFLAM.	--	--	--		--	--	--
C. DENDRIT.	--	--	--		--	--	--
TIPO-NEVUS	NID	NID	NID		NID	NID	NID
PORCENTAJE CELULAS NEVICAS	A -- B 90 C 10	A -- B 90 C 10	A -- B 75 C 25		A -- B 10 C 90	A -- B 10 C 90	A -- B 10 C 90

**EPIDERMIS SOBRE LESION** (Tabla IV cont.)**CELULAS TEÑIDAS / 5 CAMPOS**

CASO Nº	<b>INTRADERMICOS</b>			<b>NEUROIDES</b>		
	8	9	10	1	2	3
SUPRABASALES	8	0	0	0	1	1
BASALES	10	0	0	0	0	0

**EPIDERMIS ADYACENTE A LA LESION****CELULAS TEÑIDAS / 5 CAMPOS**

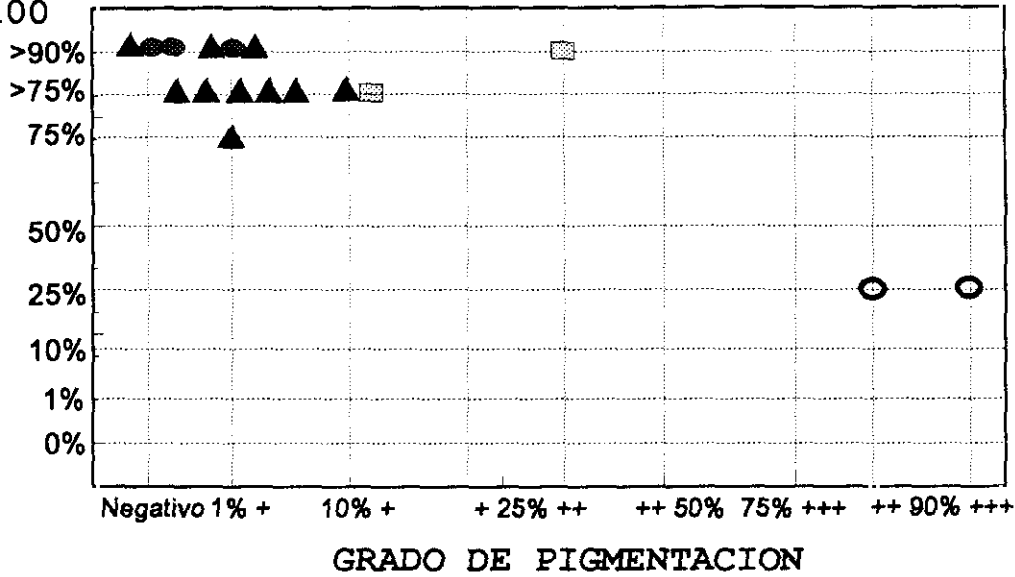
SUPRABASALES	NH	0 / 3C	NH		0	0 / 3C	3 / 3C
BASALES	NH	0 / 3C	NH		0	2 / 3C	0 / 3C

**DATOS CLINICOS**

CASO Nº	8	9	10		1	2	3
SEXO	M	M	M		H	H	H
EDAD	25	21	34		63	23	63
LOCALIZACION	TRON	TRON	TRON		C-C	C-C	C-C

# NM ADQUIRIDOS COMUNES

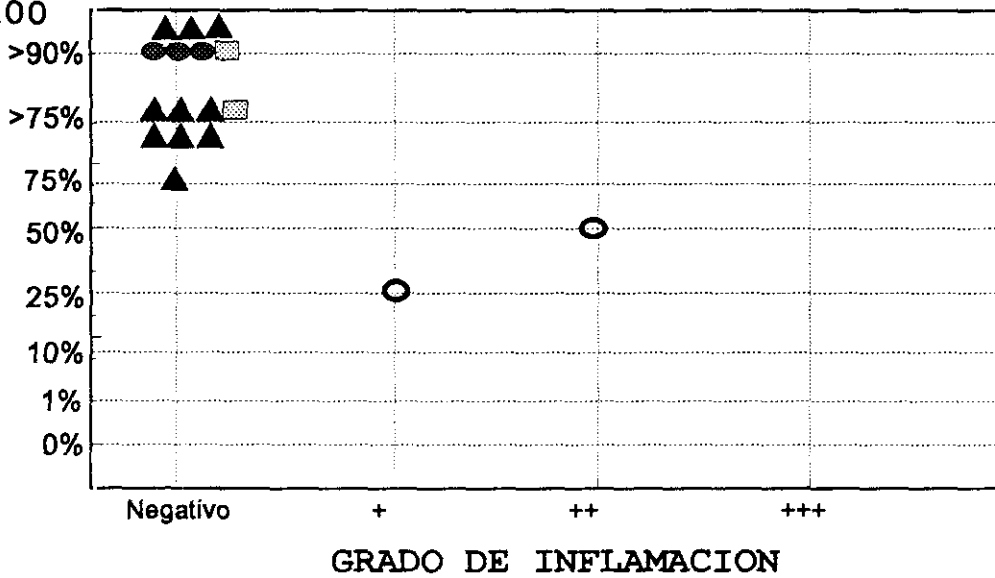
PORCENTAJE DE CELULAS TEÑIDAS  
PS100



○ NJ (2)      ▨ NC (2)      ▲ NID (10)      ● NEUROIDES (3)

# NM ADQUIRIDOS COMUNES

PORCENTAJE DE CELULAS TEÑIDAS  
PS100



○ NJ (2)      ▨ NC (2)      ▲ NID (10)      ● NEUROIDES (3)

## NEVUS DE SPITZ I (Tabla V)

**S100**

CASO Nº	1	2	3	4	5	6	7
INTENSIDAD	+++	++	+	+++	++	++	+++
PORCENTAJE CELULAS TENIDAS	>75	>75	75	>75	50	10	>75
DISTRIBUCION TINCION	HOM	HOM	HOM	NO HOM	HOM	NO HOM	NO HOM
PORCENTAJE INTENSIDAD	3+-25 2+-75 1+-0	3+-0 2+-25 1+-75	3+-0 2+-0 1+-100	3+-25 2+-50 1+-25	3+-0 2+-25 1+-75	3+-50 2+-25 1+-25	3+-40 2+-40 1+-20
D. ARQUIT. TINCION	REG	REG	REG	IRRE	IRRE	IRRE	REG
L. CELULAR TINCION	IC IN(p)	IC IN(p)	IC	IC IN(p)	IC IN (p)	IC IN (m)	IC IN (p)
GLANDULAS ECRINAS TINCION	SI / +	SI / +	SI / +	NO	SI / +	SI / +	SI / +
NERVIOS TINCION	SI / +	SI / +	SI / +	SI / +	SI / +	SI / +	SI / +
TINCION FONDO	+ F	---	---	+ E	+ F	+ F	+ E-F

### OTROS RASGOS HISTOLOGICOS

CASO Nº	1	2	3	4	5	6	7
PIGMENTO: LOCALIZACION	--- MDS	CUDE MDS	CUDE MDS-DP	CUDE ---	--- ---	CUDE ---	CUDE ---
INTENSIDAD	+ / 10 %	+ / 10 %	+++/90%	+ / 10 %	---	+ / 10 %	+ / 10 %
R. INFLAM.	+	++	+	++	+++	+	++
C. DENDRIT.	+	+	---	+	+	+	---
TIPO-NEVUS	NC	NC	NC	NC	NC	NC	NC
PORCENTAJE CELULAS NEVICAS	EPIT 100	EPIT 25 FUSI 75	EPIT 25 FUSI 75	EPIT 50 FUSI 50	FUSI 100	FUSI 100	EPIT 100

**EPIDERMIS SOBRE LESION** (Tabla V cont.)**CELULAS TEÑIDAS / 5 CAMPOS**

CASO Nº	1	2	3	4	5	6	7
SUPRABASALES	1	19	5	6	37	40	NV
BASALES	0	0	5	1	0	NV	NV

**EPIDERMIS ADYACENTE A LA LESION****CELULAS TEÑIDAS / 5 CAMPOS**

SUPRABASALES	0 / 1C	0	0 / 4C	2	0 / 1C	19	0
BASALES	0 / 1C	0	0 / 4C	2	0 / 1C	10	0

**DATOS CLINICOS**

CASO Nº	1	2	3	4	5	6	7
SEXO	M	M	H	M	H	M	M
EDAD	2	12	8	12	7	25	13
LOCALIZACION	ES	EI	C-C	EI	C-C	EI	EI

## NEVUS DE SPITZ II (Tabla VI)

S100

CASO Nº	N SPITZ			N FUSOCELULAR PIGMENTADO			
	8	9		1	2	3	4
INTENSIDAD	++	++		++	---	+	+
PORCENTAJE CELULAS TEÑIDAS	>75	75		>75	---	75	25
DISTRIBUCION TINCION	NO HOM	HOM		HOM	---	HOM	HOM
PORCENTAJE INTENSIDAD	3+-25 2+-25 1+-50	3+-0 2+-75 1+-25		3+-0 2+-75 1+-25	3+-0 2+-0 1+-0	3+-0 2+-25 1+-75	3+-0 2+-0 1+-100
D. ARQUIT. TINCION	IRRE	IRRE		REG	---	IRRE	IRRE
L. CELULAR TINCION	IC IN(p)	IC		IC	---	IC	IC IN (m)
GLANDULAS ECRINAS TINCION	SI / +	SI / ---		SI / +	SI / +	SI / +	SI / +
NERVIOS TINCION	SI / +	SI / +		SI / +	SI / +	SI / +	SI / +
TINCION FONDO	++ C-E-F- DS	---		---	---	+ C-E-F	---

### OTROS RASGOS HISTOLOGICOS

CASO Nº	8	9		1	2	3	4
PIGMENTO: LOCALIZACION	--	--		C-CUDE MDS	C-CUDE MDS	C-CUDE MDS	C-CUDE MDS
INTENSIDAD	--	--		++ /90 %	+++ /90%	+++ /90%	+++ /90%
R. INFLAM.	+	+		++	+	+	+
C. DENDRIT.	+	---		+	--	---	--
TIPO-NEVUS	NC	NC		NJ	NJ	NJ	NJ
PORCENTAJE CELULAS NEVICAS	EPIT 25 FUSI 75	EPIT 50 FUSI 50		FUSI 100	FUSI 100	FUSI 100	FUSI 100

**EPIDERMIS SOBRE LESION** (Tabla VI cont.)**CELULAS TEÑIDAS / 5 CAMPOS**

CASO N°	8	9		1	2	3	4
SUPRABASALES	2	NV		NV	2	9	13
BASALES	4	NV		NV	0	0	0

**EPIDERMIS ADYACENTE A LA LESION****CELULAS TEÑIDAS / 5 CAMPOS**

SUPRABASALES	14	0 / 4C		3	0	9 / 4C	0 / 4C
BASALES	1	0 / 4C		0	1	2 / 4C	0 / 4C

**DATOS CLINICOS**

CASO N°	8	9		1	2	3	4
SEXO	H	H		M	M	M	H
EDAD	6	16		23	26	10	5
LOCALIZACION	EI	C-C		EI	EI	ES	TRON

## NEVUS DISPLASICO I (Tabla VI)

**S100**

CASO Nº	1	2	3	4
INTENSIDAD	+++	+++	++	++
PORCENTAJE CELULAS TEÑIDAS	>75	>75	75	75
DISTRIBUCION TINCION	HOM	HOM	NO HOM	HOM
PORCENTAJE INTENSIDAD	3+-75 2+-25 1+-0	3+-75 2+-15 1+-10	3+-0 2+-60 1+-40	3+-0 2+-75 1+-25
D. ARQUIT. TINCION	REG	REG	IRRE	IRRE
L. CELULAR TINCION	IC IN (p)	IC IN (p)	IC	IC IN (p)
GLANDULAS ECRINAS TINCION	NO	SI / +	SI / +	SI / +
NERVIOS TINCION	SI / +	SI / +	SI / +	SI / +
TINCION FONDO	+ C-E-DS	+ C-E	+ C-E	---

### OTROS RASGOS HISTOLOGICOS

CASO Nº	1	2	3	4
PIGMENTO: LOCALIZACION	CUDE --	-- --	CUDE --	CUDE --
INTENSIDAD	+ / 10 %	--	+ / 1 %	+ / 1 %
R. INFLAM.	+	+	+	+
C. DENDRIT.	--	--	--	+
TIPO-NEVUS	NC	NC	NC	NC
PORCENTAJE CELULAS NEVICAS	A 10 B 80 C 10	A 30 B 70 C ---	A 30 B 70 C ---	A 30 B 70 C ---

**EPIDERMIS SOBRE LESION** (Tabla VII cont.)**CELULAS TEÑIDAS / 5 CAMPOS**

CASO Nº	1	2	3	4
SUPRABASALES	5	3	2	11
BASALES	0	3	1	1

**EPIDERMIS ADYACENTE A LA LESION****CELULAS TEÑIDAS / 5 CAMPOS**

SUPRABASALES	9 / 4C	5 / 3C	7	10 / 4C
BASALES	4 / 4C	3 / 3C	6	1 / 4C

**DATOS CLINICOS**

CASO Nº	1	2	3	4
SEXO	H	M	H	H
EDAD	1	20	31	20
LOCALIZACION	TRON	TRON	TRON	TRON

## NEVUS DISPLASICO II (Tabla VIII)

**S100**

CASO Nº	5	6	7	8
INTENSIDAD	++	+++	+	+++
PORCENTAJE CELULAS TEÑIDAS	75	>75	25	>75
DISTRIBUCION TINCION	HOM	HOM	HOM	HOM
PORCENTAJE INTENSIDAD	3+-10 2+-75 1+-15	3+-90 2+-10 1+-0	3+-0 2+-0 1+-100	3+-75 2+-25 1+-0
D. ARQUIT. TINCION	IRRE	REG	IRRE	REG
L. CELULAR TINCION	IC	IC IN (p)	IC	IC IN (p)
GLANDULAS ECRINAS TINCION	SI / +	SI / +	SI / +	SI / +
NERVIOS TINCION	SI / +	SI / +	SI / +	SI / +
TINCION FONDO	---	+ E	+ E-F	+ C-E-F

### OTROS RASGOS HISTOLOGICOS

CASO Nº	5	6	7	8
PIGMENTO: LOCALIZACION	CUDE --	-- --	CUDE --	CUDE --
INTENSIDAD	+ / 25 %	--	+ / 25 %	+ / 25 %
R. INFLAM.	+	+	+	+
C. DENDRIT.	--	+	--	+
TIPO-NEVUS	NC	NC	NC	NC
PORCENTAJE CELULAS NEVICAS	A 30 B 70 C ---	A 30 B 70 C ---	A 90 B 10 C ---	A 90 B 10 C ---

**EPIDERMIS SOBRE LESION** (Tabla VIII cont.)**CELULAS TEÑIDAS / 5 CAMPOS**

CASO Nº	5	6	7	8
SUPRABASALES	9	4	0	25
BASALES	0	1	0	NV

**EPIDERMIS ADYACENTE A LA LESION****CELULAS TEÑIDAS / 5 CAMPOS**

SUPRABASALES	0 / 3C	0	0	14
BASALES	0 / 3C	1	0	32

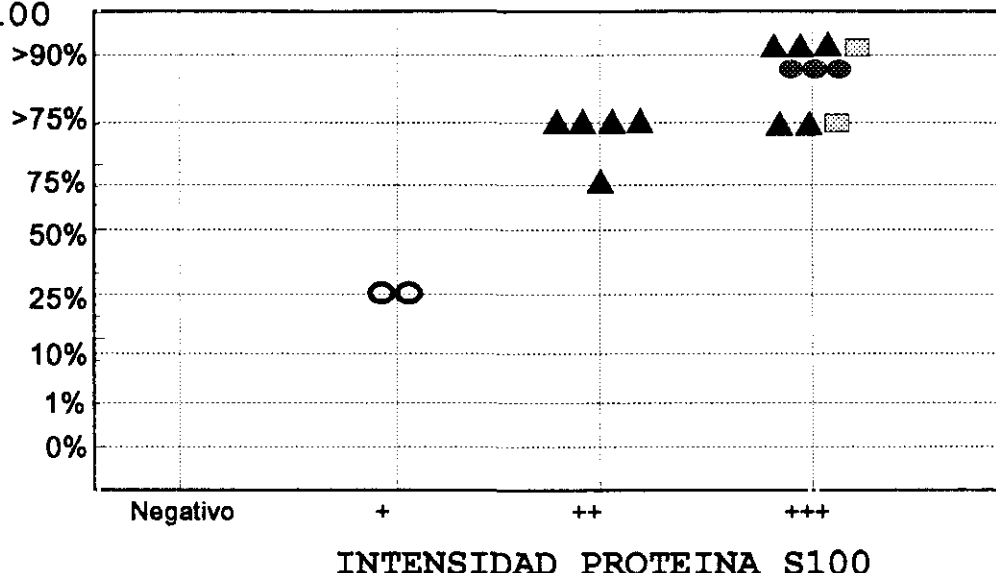
**DATOS CLINICOS**

CASO Nº	5	6	7	8
SEXO	H	M	H	H
EDAD	25	45	66	23
LOCALIZACION	TRON	ES	TRON	TRON

## NM ADQUIRIDOS COMUNES

PORCENTAJE DE CELULAS TEÑIDAS

PS100

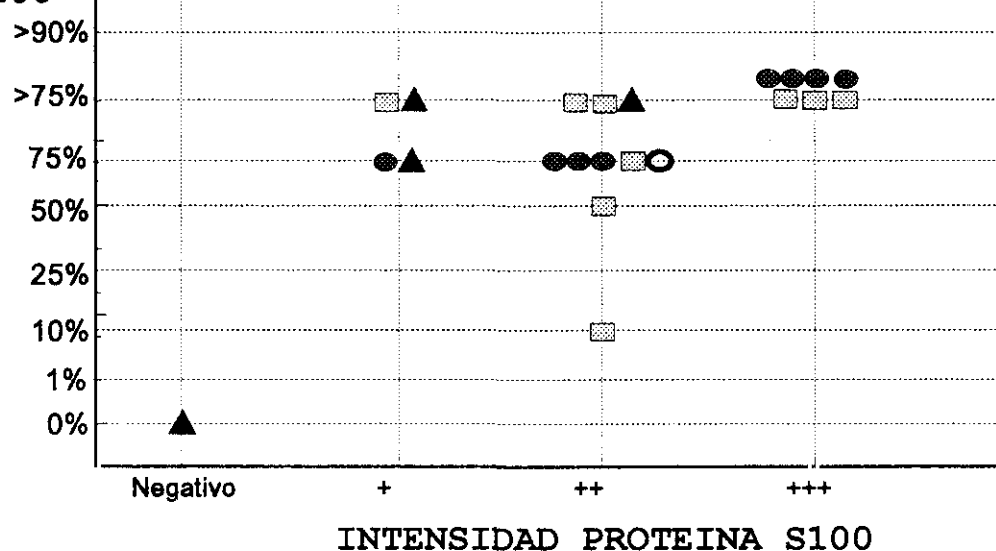


○ NJ (2)      ▨ NC (2)      ▲ NID (10)      ● NEUROIDES (3)

## NM ADQUIRIDOS ATIPICOS

PORCENTAJE DE CELULAS TEÑIDAS

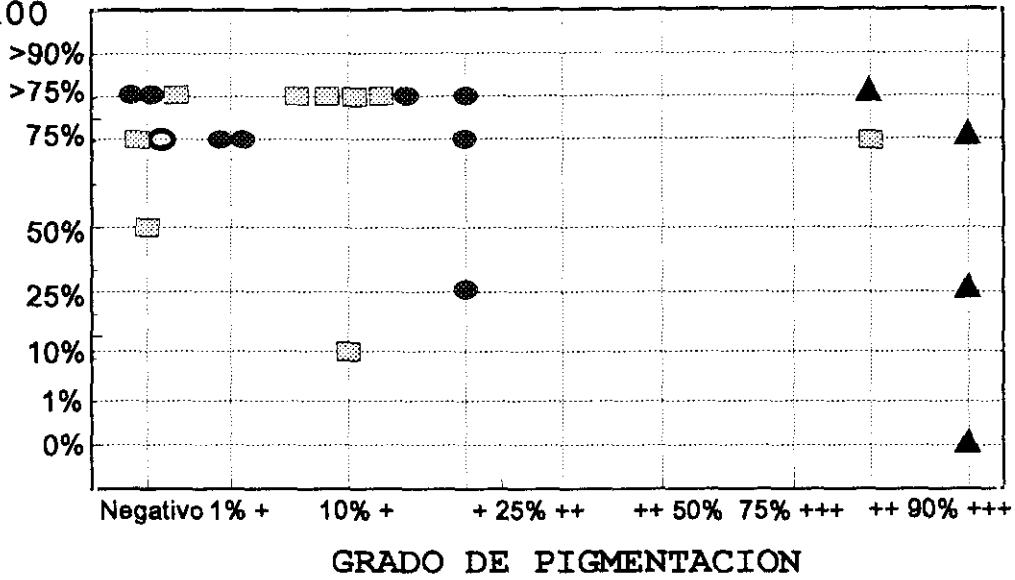
PS100



○ NH (1)      ▨ NS (9)      ▲ NFP (4)      ● ND (8)

## NM ADQUIRIDOS ATIPICOS

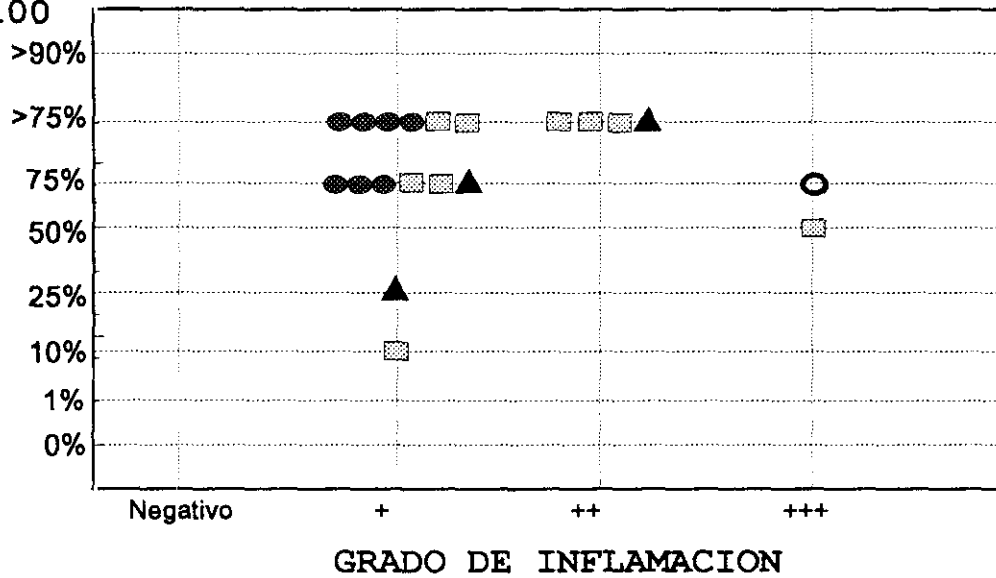
PORCENTAJE DE CELULAS TEÑIDAS  
PS100



○ NH (1)      ▨ NS (9)      ▲ NFP (4)      ● ND (8)

## NM ADQUIRIDOS ATIPICOS

PORCENTAJE DE CELULAS TEÑIDAS  
PS100



○ NH (1)      ▨ NS (9)      ▲ NFP (4)      ● ND (8)

## NEVUS CONGENITO I (Tabla IX)

**S100**

CASO Nº	1	2	3	4	5	6	7
INTENSIDAD	++	+++	+++	+++	+	+	+++
PORCENTAJE DE CELULAS TEÑIDAS	75	>75	>75	>90	50	25	75
DISTRIBUCION DE LA TINCION	NO HOM	NO HOM	HOM	HOM	HOM	NO HOM	HOM
PORCENTAJE DE LA INTENSIDAD	3+-25 2+-50 1+-25	3+-25 2+-50 1+-25	3+-75 2+-25 1+-0	3+-75 2+-25 1+-0	3+-25 2+-75 1+-0	3+-25 2+-25 1+-50	3+-75 2+-25 1+-0
DISPOSICION ARQUITECTURAL DE LA TINCION	IRRE	IRRE	IRRE	REG	IRRE	IRRE	IRRE
LOCALIZACION CELULAR DE LA TINCION	IC IN (p)	IC IN (m)	IC	IC IN (p)	IC IN (p)	IC	IC IN (m)
GLANDULAS ECRINAS TINCION	SI / +	NO	SI / +	SI / +	SI / +	SI / +	SI / -
NERVIOS TINCION	SI / +	SI / +	SI / +	SI / +	SI / +	SI / +	SI / +
TINCION FONDO	+ E-F	++ E-F-GS	---	+ F	---	---	+++ C-E-F- DS

### OTROS RASGOS HISTOLOGICOS

CASO Nº	1	2	3	4	5	6	7
PIGMENTO: LOCALIZACION	CUDE MDS	--	CUDE MDS	CUDE --	-- MDS	CUDE --	CUDE MDS
INTENSIDAD	+ / 1 %	--	+ / 1 %	+ / 10 %	+ / 1 %	+ / 10 %	+ / 10 %
R. INFLAM.	+	+	--	--	--	--	--
C. DENDRIT.	+	+	--	--	--	--	--
TIPO-NEVUS	NC	NC	NC	NC	NID	NID	NC
PORCENTAJE CELULAS NEVICAS	A 10 B 40 C 50	A 20 B 30 C 50	A 25 B 25 C 50	A 30 B 60 C 10	A -- B 60 C 40	A -- B 100 C --	A 25 B 75 C --

**EPIDERMIS SOBRE LESION** (Tabla IX cont.)**CELULAS TEÑIDAS / 5 CAMPOS**

CASO Nº	1	2	3	4	5	6	7
SUPRABASALES	14	1	1	8	15	13	19
BASALES	1	3	19	11	0	9	30

**EPIDERMIS ADYACENTE A LA LESION****CELULAS TEÑIDAS / 5 CAMPOS**

SUPRABASALES	40	0 / 2C	0	4	17	2 / 4C	NH
BASALES	32	0 / 2C	6	8	0	3 / 4C	NH

**DATOS CLINICOS**

CASO Nº	1	2	3	4	5	6	7
SEXO	M	M	M	M	H	M	M
EDAD	7	32	20	5	27	76	19
LOCALIZACION	TRON	C - C	TRON	TRON	EI	TRON	EI

## NEVUS CONGENITO II (Tabla X)

**S100**

CASO Nº	8	9	10	11	12	13
INTENSIDAD	+++	+++	+	++	++	++
PORCENTAJE CELULAS TENIDAS	>90	>75	75	75	50	>75
DISTRIBUCION TINCION	HOM	HOM	HOM	HOM	NO HOM	HOM
PORCENTAJE INTENSIDAD	3+-75 2+-25 1+-0	3+-75 2+-25 1+-0	3+-0 2+-25 1+-75	3+-0 2+-75 1+-25	3+-20 2+-50 1+-30	3+-0 2+-75 1+-25
D. ARQUIT. TINCION	REG	REG	REG	IRRE	IRRE	REG
L. CELULAR TINCION	IC	IC	IC	IC	IC	IC IN (p)
GLANDULAS ECRINAS TINCION	SI/+	SI/+	SI/+	SI/+	SI/+	SI/+
NERVIOS TINCION	SI/+	SI/+	SI/+	SI/+	SI/+	SI/+
TINCION FONDO	+ C-F	+ E-F	+ E-F	+ E-F	+ F	+ F

### OTROS RASGOS HISTOLOGICOS

CASO Nº	8	9	10	11	12	13
PIGMENTO: LOCALIZACION	CUDE ---	NUDE MDS	POR TODO	---	---	POR TODO
INTENSIDAD	+ / 1 %	++ / 25%	++ / 50%	---	---	+++ / 75%
R. INFLAM.	---	---	---	---	+	+
C. DENDRIT.	---	---	---	---	+	+
TIPO-NEVUS	NC	NC	NID	NID	NID	NID
PORCENTAJE CELULAS NEVICAS	A 10 B 70 C 20	A 10 B 75 C 15	A --- B 70 C 30	A --- B 80 C 20	A --- B 80 C 20	A --- B 50 C 50

**EPIDERMIS SOBRE LESION** (Tabla X cont.)**CELULAS TEÑIDAS / 5 CAMPOS**

CASO Nº	8	9	10	11	12	13
SUPRABASALES	0	0	20	11	31	2
BASALES	0	0	5	0	25	2

**EPIDERMIS ADYACENTE A LA LESION****CELULAS TEÑIDAS / 5 CAMPOS**

SUPRABASALES	NH	NH	21	NH	NH	7
BASALES	NH	NH	3	NH	NH	9

**DATOS CLINICOS**

CASO Nº	8	9	10	11	12	13
SEXO	M	M	H	H	H	M
EDAD	28	46	30	27	45	31
LOCALIZACION		TRON	C-C	C-C	C-C	TRON

## NEVUS CONGENITO III (Tabla XI)

**S100**

CASO Nº	14	15	16	17	18	19
INTENSIDAD	+++	+++	++	+++	+++	++
PORCENTAJE CELULAS TENIDAS	>75	>75	>75	>90	>90	>75
DISTRIBUCION TINCION	HOM	HOM	HOM	HOM	HOM	HOM
PORCENTAJE INTENSIDAD	3+-25 2+-75 1+-0	3+-25 2+-75 1+-0	3+-0 2+-75 1+-25	3+-80 2+-20 1+-0	3+-75 2+-25 1+-0	3+-75 2+-25 1+-0
D. ARQUIT. TINCION	IRRE	REG	IRRE	REG	REG	REG
L. CELULAR TINCION	IC	IC	IC IN (p)	IC IN (p)	IC IN (p)	IC IN (p)
GLANDULAS ECRINAS TINCION	SI / +	SI / +	SI / +	SI / +	SI / +	SI / +
NERVIOS TINCION	SI / +	SI / +	SI / +	SI / +	SI / +	SI / +
TINCION FONDO	+ E-F	+ F	+ E-F	+ F	+ F	+ F

### OTROS RASGOS HISTOLOGICOS

CASO Nº	14	15	16	17	18	19
PIGMENTO: LOCALIZACION	CUDE MDS	CUDE MDS-DP	CUDE MDS	NUDE MDS	N-CUDE MDS	NUDE MDS
INTENSIDAD	+ / 10 %	++ / 25%	+ / 1 %	+ / 25 %	+ / 10 %	+ / 10 %
R. INFLAM.	---	---	---	---	+	---
C. DENDRIT.	---	---	---	---	+	---
TIPO-NEVUS	NC	NID	NID	NID	NC	NID
PORCENTAJE CELULAS NEVICAS	A 10 B 40 C 50	A --1 B 70 C 30	A --- B 80 C 20	A --- B 80 C 20	A 10 B 80 C 10	A --- B 80 C 20

**EPIDERMIS SOBRE LESION** (Tabla XI cont.)**CELULAS TEÑIDAS / 5 CAMPOS**

CASO N°	14	15	16	17	18	19
SUPRABASALES	0	2	15	18	0	2
BASALES	0	13	20	8	7	2

**EPIDERMIS ADYACENTE A LA LESION****CELULAS TEÑIDAS / 5 CAMPOS**

SUPRABASALES	12	0	24	NH	1	0 / 2C
BASALES	8	0	14	NH	6	0 / 2C

**DATOS CLINICOS**

CASO N°	14	15	16	17	18	19
SEXO	M	M	M	M	M	M
EDAD	2	29	33	8	13	25
LOCALIZACION		C-C	TRON	TRON	ES	C-C

## NEVUS AZUL I (Tabla XII)

*S100*

CASO Nº	1	2	3	4	5
INTENSIDAD	+	+	---	+	---
PORCENTAJE CELULAS TEÑIDAS	50	75	---	50	---
DISTRIBUCION TINCION	HOM	HOM	---	HOM	---
PORCENTAJE INTENSIDAD	3+-0 2+-0 1+-100	3+-0 2+-0 1+-100	3+-0 2+-0 1+-0	3+-0 2+-0 1+-100	3+-0 2+-0 1+-0
D. ARQUIT. TINCION	IRRE	REG	---	IRRE	---
L. CELULAR TINCION	IC	IC	---	IC	---
GLANDULAS ECRINAS TINCION	SI / +	SI / +	SI / +	SI / +	SI / +
NERVIOS TINCION	SI / +	NO	NO	NO	NO
TINCION FONDO	+ C	+ F	++ E-F	+ F	+ F

### OTROS RASGOS HISTOLOGICOS

CASO Nº	1	2	3	4	5
PIGMENTO: LOCALIZACION	MDP	POR TODO	POR TODO	MDP	MDP
INTENSIDAD	++ /50 %	++ /75%	+++ /90%	+ / 50 %	++ /75 %
R. INFLAM.	---	---	---	---	---
C. DENDRIT.	---	---	---	---	---
TIPO-NEVUS	CEL	CEL	CEL	ESCL	COMUN
PORCENTAJE CELULAS NEVICAS	EPIT 50 FUSI 50	EPIT 50 FUSI 50	EPIT 50 FUSI 50	FUSI 100	FUSI 100

**EPIDERMIS SOBRE LESION** (Tabla XII cont.)**CELULAS TEÑIDAS / 5 CAMPOS**

CASO Nº	1	2	3	4	5
SUPRABASALES	0	6	1	6	2
BASALES	5	3	1	4	7

**EPIDERMIS ADYACENTE A LA LESION****CELULAS TEÑIDAS / 5 CAMPOS**

SUPRABASALES	17	7 / 3C	NH	2 / 3C	4
BASALES	15	2 / 3C	NH	1 / 3C	1

**DATOS CLINICOS**

CASO Nº	1	2	3	4	5
SEXO	M	H	M	M	M
EDAD	49	16	10	39	19
LOCALIZACION	EI	C-C	C-C	ES	EI

## NEVUS AZUL II (Tabla XIII)

### S100

CASO N°	6	7	8	9
INTENSIDAD	+	---	+	+
PORCENTAJE CELULAS TENIDAS	25	---	25	25
DISTRIBUCION TINCION	HOM	---	HOM	HOM
PORCENTAJE INTENSIDAD	3+0 2+0 1+100	3+0 2+0 1+0	3+0 2+0 1+100	3+0 2+0 1+100
D. ARQUIT. TINCION	IRRE	---	IRRE	IRRE
L. CELULAR TINCION	IC	---	IC	IC
GLANDULAS ECRINAS TINCION	SI / +	SI / +	SI / +	SI / +
NERVIOS TINCION	SI / +	SI / +	SI / +	SI / +
TINCION FONDO	+ E-F	---	+ F	+ F

### OTROS RASGOS HISTOLOGICOS

CASO N°	6	7	8	9
PIGMENTO: LOCALIZACION	POR TODO	POR TODO	POR TODO	POR TODO
INTENSIDAD	+++/90%	++ /75%	+++/90%	+++/90%
R. INFLAM.	--	--	--	--
C. DENDRIT.	--	--	--	--
TIPO-NEVUS	COMUN	COMUN	COMUN	CEL
PORCENTAJE CELULAS NEVICAS	FUSI 100	FUSI 100	FUSI 100	EPIT 25 FUSI 75

**EPIDERMIS SOBRE LESION** (Tabla XIII cont.)**CELULAS TEÑIDAS / 5 CAMPOS**

CASO Nº	6	7	8	9
SUPRABASALES	7	3	11	11
BASALES	0	1	1	7

**EPIDERMIS ADYACENTE A LA LESION****CELULAS TEÑIDAS / 5 CAMPOS**

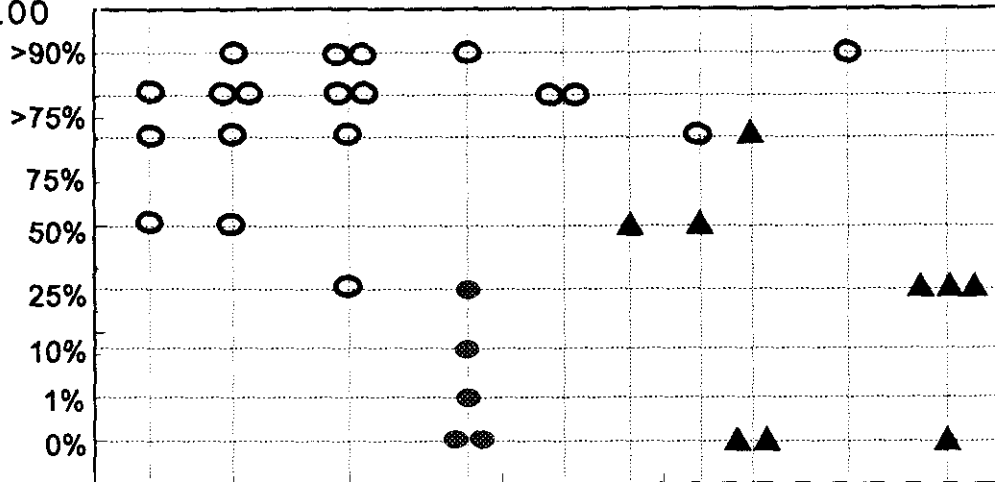
SUPRABASALES	0 / 2C	2	9	10
BASALES	1 / 2C	1	1	17

**DATOS CLINICOS**

CASO Nº	6	7	8	9
SEXO	M	M	M	M
EDAD	16	33	63	55
LOCALIZACION	ES	EI	ES	TRON

# NEVUS CONGENITOS, AZULES Y LENTIGO SIMPLE

PORCENTAJE DE CELULAS TEÑIDAS  
PS100

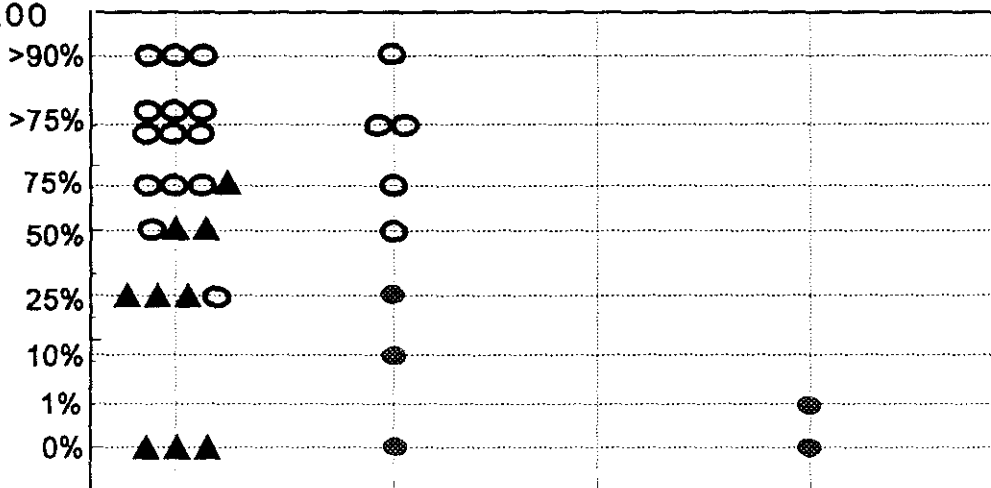


Negativo 1% + 10% + 25% ++ 50% ++ 75% ++ 90% +++  
GRADO DE PIGMENTACION

○ NCG (19)      ▲ NA (9)      ● LS (5)

# NEVUS CONGENITOS, AZULES Y LENTIGO SIMPLE

PORCENTAJE DE CELULAS TEÑIDAS  
PS100



Negativo + ++ +++

GRADO DE INFLAMACION

○ NCG (19)      ▲ NA (9)      ● LS (5)

distribución fué irregular. En todos la localización de la PS100 sólo era intracitoplásmica.

Encontramos glándulas ecrinas positivas en todos los casos. Curiosamente en cuatro casos no observamos nervios en la lesión mientras en los otros 5 si los observamos con PS100. La TF fué debil (+) en la mayoría de las lesiones, 7/9, negativa en una, y moderada (++) en otro. Encontramos TF principalmente en epitelio folicular 7/8, y menos veces en epidermis 2/8, y córnea 1/8.

El grado de pigmentación de los NA fue intenso en todos 4 (+++), 4 (++) , distribuyéndose por más de la mitad de la lesión en casi todos (4 de 90%, 3 de 75 %, 2 de 50%), y localizándose siempre en células y melanófagos de DP o bien por todas las zonas. En ningún caso encontramos reacción inflamatoria.

El número de CSB positivas de epidermis lesional sólo fué elevado discretamente en dos casos (2 de 11), siendo en el resto pequeño (2 de 6, uno de 0, 1, 2, 3, 7). En epidermis adyacente encontramos cifras ligeramente más altas con 17, 4, 2, 9, 10 cuando pudimos valorar 5C. En dos casos había 3C con 7 y 2 CSB, en otro caso de 2C encontramos 0 CSB, y en otro no había epidermis perilesional.

El número de CB con PS100 fué ligeramente menor que el de CSB tanto en epidermis lesional como perilesional, salvo en un caso donde en epidermis perilesional contamos 17. Las CB positivas en piel sobre lesión nunca fueron más de 7 (3 de 1, 2 de 7, y uno de 0, 3, 4, 5). En piel adyacente predominaron cifras bajas (3 de 1CB, 2CB y 1CB en 3C, y 1CB en 2C), con sólo dos casos de cifras mayores 15 y 17CB.

#### **4.2.- Tumores melanocíticos malignos.**

##### **4.2.1.- Melanoma extensión superficial.**

Estudiamos 22 casos de MES de distintos niveles de invasión según la clasificación de Clark (69): 7 nivel II, 7 nivel III, 7 nivel IV, y 1 nivel V (tablas XIV, XV, XVI).

Encontramos presencia de PS100 en todos, siendo de intensidad moderada (++) (9) o elevada (+++) (5) en la mayoría de ellos 14/22 (Figura 15). En 8/22 casos fué debil (+). También en gran parte de los casos, 16/22, el número de células positivas era elevado, de 75% o más (7 de 75%, 3 de >75%,

6 de >90%), y en los 6 restantes, el 50% de las células presentaban PS100. La mayoría de las lesiones, 18/22, eran homogéneas de intensidad, y la misma proporción mostró PS100 intranuclear además de la citoplásmica de forma aislada la mayor parte; cabe destacar que esta localización fué abundante en 5, y en un caso encontramos tinción perinuclear. La distribución arquitectónica predominante fué irregular con 15/22.

En todos los casos, excepto uno, las glándulas ecrinas fueron positivas, y en todos, los nervios se tiñeron. Se apreció TF moderada (++) (7) o severa (+++) (1), en 8/22 lesiones. En 14/22 fué debil (+) (13) o negativa (1). Cuanto más intensa era la TF, más estructuras solían presentarla; de tal manera que en los casos con (+) se veía en epidermis y/o folículos, mientras si era (++) o (+++) también podía observarse en sebáceas y dermis superficial.

Predominaron las lesiones pigmentadas con sólo 2 casos amelanóticos, pero la cantidad de pigmento no era muy abundante en la mayoría de ellos, 12/20 lesiones tenían poco (11 con +/10%, y 1 de +/1%). Ocho fueron muy pigmentadas, 6 con (++) (1 de 25%, y 5 de 50%) y 2 con (+++/75%). La localización del pigmento fué tanto en UDE, como en células y melanófagos de dermis profunda.

En todos los MES encontramos reacción inflamatoria con intensidad de (+) 8, (++) 11, (+++) 3. Según el nivel de invasión la intensidad era: los de nivel II presentaron (+) 2, (++) 4, (+++) 1; los de nivel III eran (+) 2, (++) 4, (+++) 1; en el nivel IV (+) 3, (++) 2, (+++) 2; un caso nivel V era (++) .

En 21/22 lesiones las células eran de citología epitelioides, y en uno encontramos mezcla de epitelioides y fusiformes.

Las CSB en epidermis lesional se pudieron valorar en 21 MES. La mayoría de ellos, 16/21, presentaban 0 ó un número pequeño de CSB positivas: 0 en 6, 1 en 4, 2 en 1, 3 en 2, 5 en 2, 6 en 1. Encontramos cifras elevadas en 5/21: 9, 13, 20, 32, 47.

En piel adyacente, no observamos ningún caso con un número tan elevado. Se valoraron los 5C en 18 lesiones ya que además de una NV, en tres sólo había 3C, con 0 y 1CSB en 1 y 2 respectivamente. Predominó la ausencia de CSB con PS100, 12/18. Los otros 6 mostrarón: 2CSB en 3, 4CSB en 1, 7CSB en 1 y 13CSB en 1.

Las CB en piel lesional se pudieron valorar en 18 casos y no se encontraron en 10/18. Salvo en un caso en que el número de CB positivas era altísimo con 47, en el resto había cifras bajas: 1 en 3, 2 en 1, 3 en 1, 4 en 1, 5 en 1.

En piel adyacente se valoraron los mismos 18 casos que para CSB y en 11/18 no había CB con PS100. El número de CB positivas en los otros 7 fué: 1 en 2, y 1 de 2, 3, 4, 6, 10.

#### **4.2.2.- Melanoma tipo léntigo maligno.**

Estudíamos 9 MLM (tabla XVII y XIX), sus niveles de invasión fueron: II en 1, III en 3, IV en 3, V en 2.

La intensidad con PS100 fué moderada (++) (5/9)(Figura 19) o debil (3/9), y un caso negativo (Figura 20). El número de células positivas alcanzó el 75% en 5, siendo incluso mayor en uno de ellos. En los otros 3 fué menor con 50% en 1 y 25% en 2. En las 8 lesiones positivas la intensidad fué homogénea, y la distribución irregular en 7/8. Sólo encontramos localización intranuclear de PS100 en 3 casos, en uno de los cuales era abundante.

En todos, se vieron glándulas ecrinas, en 7 positivas. Los nervios mostraron PS100 todos. No hubo TF en 4 lesiones, en 3 era debil (+), moderada en 1 y severa en 1. Se localizó en córnea y epidermis en 4 casos, en folículos en 3, dermis superficial en 2 y en sebáceas sólo en el de mayor intensidad.

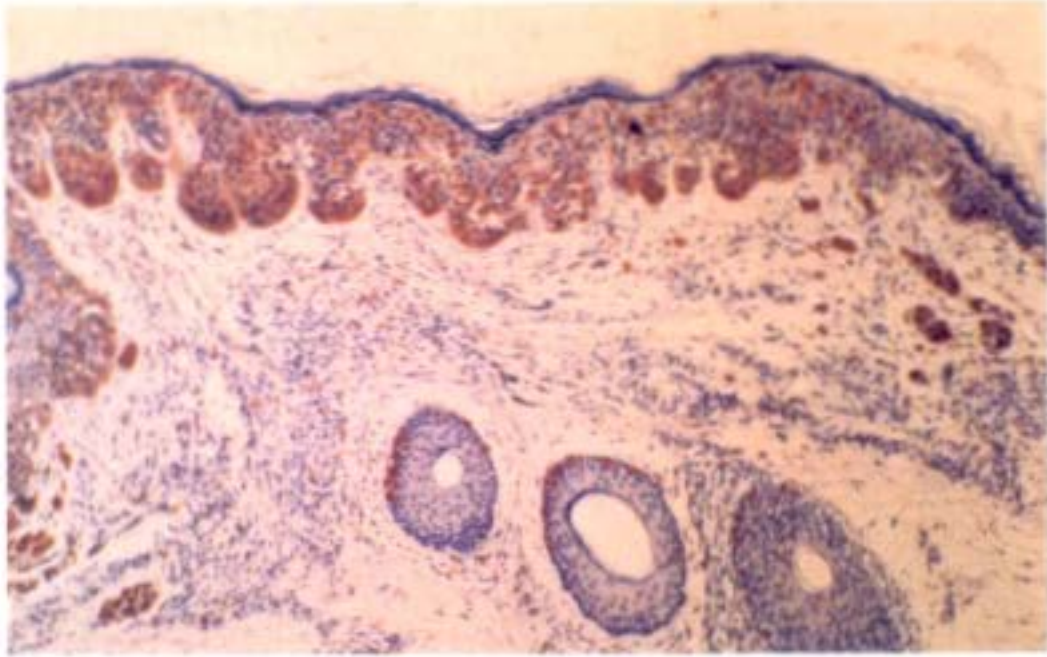
La pigmentación era escasa en 5 MLM con (+/1%) en 2 y (+/10%) en 3. Fué mayor con (+/25%) en 2, (++)/50%) en 1 y muy intensa, de (+++/90%), en el MLM negativo (Figura 20). Se distribuía por dermis superficial y profunda en la mayoría de las lesiones 8/9. En todos los casos constatamos reacción inflamatoria, y fué intensa (+++) en 5, moderada en 3, y debil en el negativo con PS100.

En 7 MLM, las células sólo presentaron un tipo celular que era fusiforme en 4, y epitelioides en 3; estos tipos celulares se mezclaban en los otros 2. Dos lesiones presentaban ulceración.

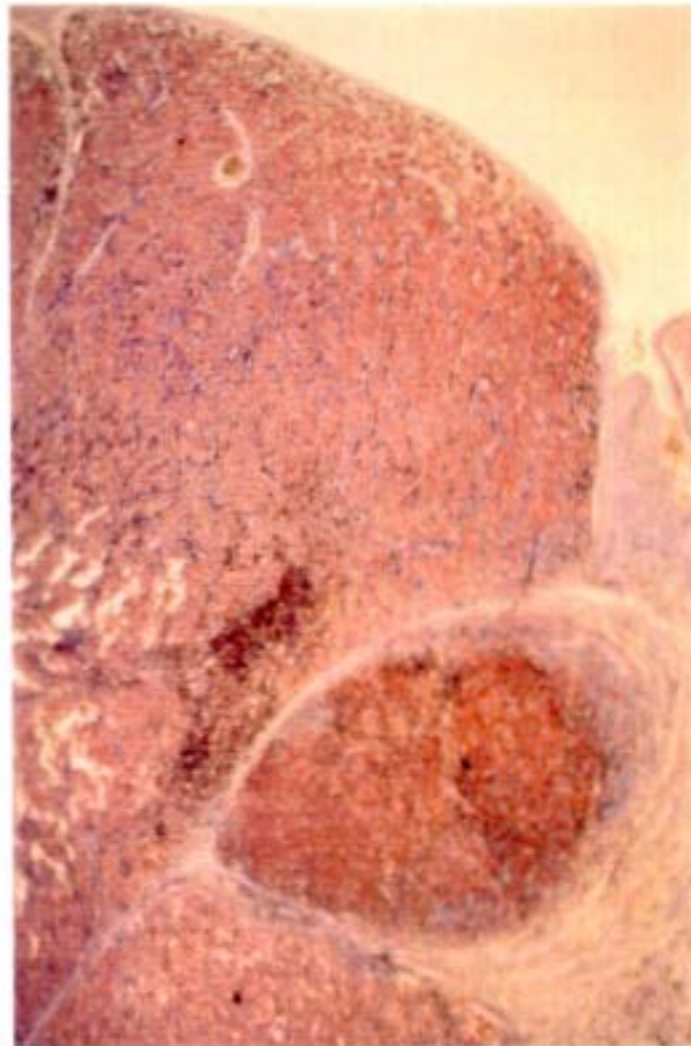
En epidermis sobre la lesión, encontramos un número de CSB positivas muy elevado en 6/9 casos: 19, 30, 18, 27, 13, 18. En los otros 3 la cifra era mínima: 0, 1, 4.

No había epidermis adyacente en 3 lesiones y en una sólo 3C donde contamos 15 CSB. En los 5 valorados de forma habitual (5C) se veían pocas CSB en piel adyacente: 6, 0, 4, 2, 1.

Las CB positivas fueron siempre menos numerosas. En piel lesional eran 0 en 3, 1 en 3 y 2 en 3. En piel adyacente las cifras fueron similares a las de la lesional con 2 casos de 1 y 0 CB, y uno de 2CB.



**Figura 15. Melanoma de extensión superficial. Panorámica. En dermis superficial células aisladas con gran intensidad de PS100.**



**Figura 16. Melanoma maligno nodular. Panorámica de lesión con gran expresión de PS100.**

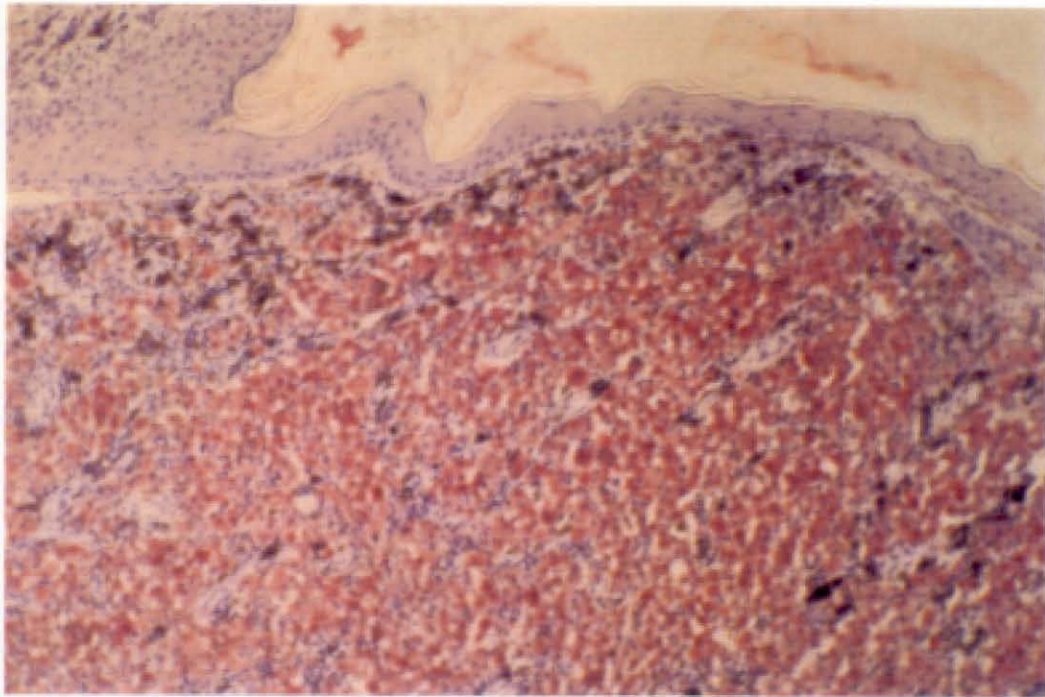


Figura 17. Melanoma maligno nodular. Detalle de zona homogénea e intensamente positiva con PS100.

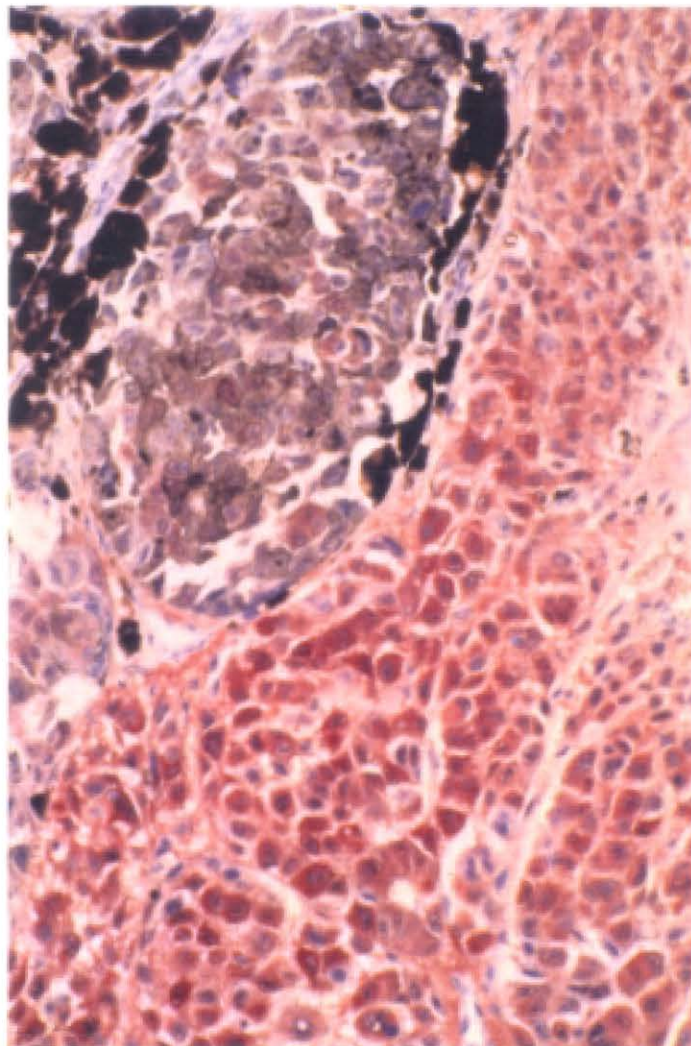


Figura 18. MM nodular. Detalle donde resalta la negatividad de las células muy pigmentadas.

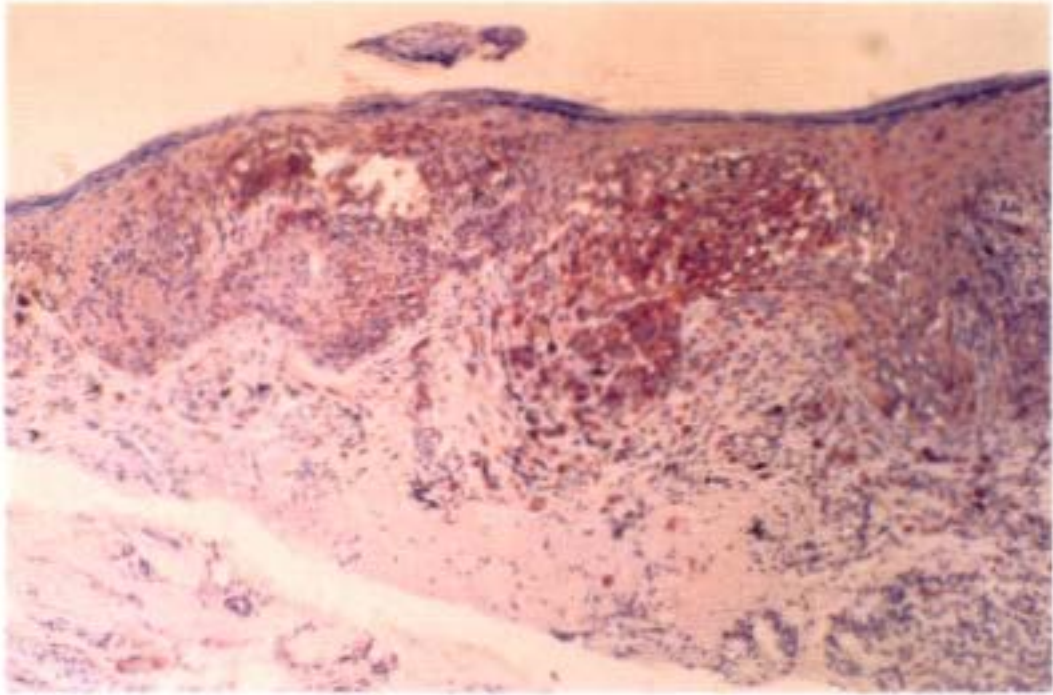


Figura 19. Melanoma tipo léntigo maligno. Detalle de zona positiva, con intensidad no homogénea.

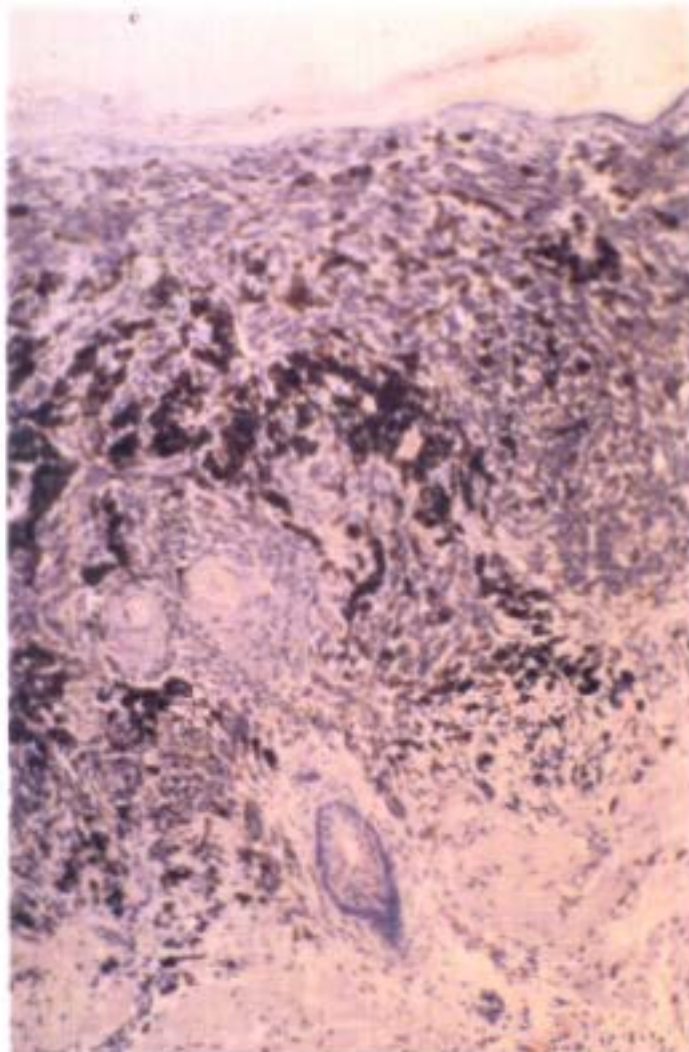


Figura 20. Melanoma tipo léntigo maligno. Area muy pigmentada negativa.

#### **4.2.3.- Melanoma maligno nodular.**

Fueron estudiados 7 MMN (tabla XX), 5 de nivel V, y 2 de IV.

La intensidad de la PS100 fué alta (Figuras 16, 17 y 18), con 3 casos de (++) y 3 de (+++), el otro era (+). El número de células positivas fué elevado, con 75% o más presentando PS100 en la mayoría, 6/7, en uno sólo era menor, 50%. La intensidad era homogénea en 6/7, y la distribución irregular en 4. Encontramos localización intranuclear de PS100 en 3 lesiones de forma aislada, y en otra había PS100 perinuclear.

En 2 casos no había ecrinas, en uno de los cuales tampoco se vieron nervios. En otros dos las ecrinas no presentaron PS100. En el resto de los MMN los controles eran positivos. En 5 la TF era negativa (2) o débil (+) (3). Fué moderada(++) en 2. La localización más frecuente de la TF era en epidermis (5), seguida de córnea (3), y en folículos y dermis superficial se observó en un caso cada una.

En 3 MMN no se detectó pigmento, en otros 3 había poco (+/1-10%) y fué mayor en uno (++/25%). En 4 lesiones no encontramos reacción inflamatoria; en 3 había, era (++) en 2 y (+) en 1, hallando en los 3 células dendríticas positivas.

En 5 MMN el tipo celular que presentaba era único: epitelióide en 4 y fusiforme en 1. En los otros dos la celularidad fué mixta con los dos tipos. Encontramos ulceración en 5 de ellos.

Tanto piel sobre lesión como adyacente sólo se pudo evaluar en 5 lesiones ya que en una era no valorable sobre piel lesional, y en el otro no había perilesional. La cifra de CSB con PS100 que encontramos en piel lesional era alta en 4 con: 20, 14, 12, y 14CSB, comparada con las de perilesional, 4 con: 0, 2, 1, y 0 CSB, salvo un caso que tenía 34 CSB.

La cifra de CB teñidas fué mínima en ambas zonas.

#### **4.2.4.- Melanoma lentiginoso acral.**

Nuestra serie tiene 2 casos de esta variante tan poco frecuente en nuestro medio (tabla XIX). Ambos son nivel IV.

Ambos fueron positivos mostrando una intensidad moderada (++) , un 75% de células presentaban

## MELANOMA EXTENSION SUPERFICIAL I (Tabla XIV)

S100

CASO Nº	1	2	3	4	5	6	7
INTENSIDAD	++	+	+	+	+++	+++	+
PORCENTAJE CELULAS TEÑIDAS	75	50	75	75	>90	>90	50
DISTRIBUCION TINCION	HOM	HOM	HOM	HOM	NO HOM	HOM	HOM
PORCENTAJE INTENSIDAD	3+-0 2+-75 1+-25	3+-0 2+-0 1+-100	3+-25 2+-0 1+-75	3+-0 2+-25 1+-75	3+-25 2+-50 1+-25	3+-100 2+-0 1+-0	3+-0 2+-100 1+-0
D. ARQUIT. TINCION	IRRE	IRRE	IRRE	IRRE	REG	REG	IRRE
L. CELULAR TINCION	IC	IC	IC IN(m)	IC IN(p)	IC IN (p)	IC IN (m)	IC IN (p)
GLANDULAS ECRINAS TINCION	SI / +	SI / +	SI / +	SI / +	SI / +	SI / +	SI / +
NERVIOS TINCION	SI / +	SI / +	SI / +	SI / +	SI / +	SI / +	SI / +
TINCION FONDO	+ E-F	+ E-F-GS	+ E-F	+ E-F	+ C-F	+ E-F	+ C-F

### OTROS RASGOS HISTOLOGICOS

CASO Nº	1	2	3	4	5	6	7
PIGMENTO: LOCALIZACION	CUDE MDP	C-CUDE MDP	CUDE MDP	-- --	CUDE MDP	-- --	CUDE MDP
INTENSIDAD	++ /25 %	++ /50 %	+ / 10 %	--	+ / 10 %	--	++ /50 %
R. INFLAM.	+	++	+	+++	++	++	+
C. DENDRIT.	--	+	+	--	+	+	+
NIVEL	III	II	II	IV	IV	III	II
TIPO CELULAR VARIOS	EPIT SATEL	EPIT NEVUS	EPIT	EPIT	EPIT	EPIT	EPIT

**EPIDERMIS SOBRE LESION** (Tabla XIV cont.)**CELULAS TEÑIDAS / 5 CAMPOS**

CASO Nº	1	2	3	4	5	6	7
SUPRABASALES	0	5	0	1	1	NV	3
BASALES	NV	4	1	0	1	NV	0

**EPIDERMIS ADYACENTE A LA LESION****CELULAS TEÑIDAS / 5 CAMPOS**

SUPRABASALES	2	0	0	0	1 / 3C	0	1 / 3C
BASALES	3	1	0	0	1 / 3C	0	1 / 3c

**DATOS CLINICOS**

CASO Nº	1	2	3	4	5	6	7
SEXO	M	M	M	M	M	M	M
EDAD		31	38	84	57	69	30
LOCALIZACION	ES	TRON			ES	C-C	C-C

## MELANOMA EXTENSION SUPERFICIAL II (Tabla XV)

S100

CASO Nº	8	9	10	11	12	13	14
INTENSIDAD	+	++	++	+++	++	++	++
PORCENTAJE CELULAS TENIDAS	50	>90	>90	75	75	75	>75
DISTRIBUCION TINCION	HOM	HOM	HOM	NO HOM	NO HOM	NO HOM	HOM
PORCENTAJE INTENSIDAD	3+-0 2+-25 1+-75	3+-20 2+-75 1+-5	3+-25 2+-75 1+-0	3+-50 2+-30 1+-20	3+-20 2+-50 1+-30	3+-20 2+-50 1+-30	3+-75 2+-25 1+-0
D. ARQUIT. TINCION	IRRE	REG	REG	REG	IRRE	IRRE	IRRE
L. CELULAR TINCION	IC IN(p)	IC IN(m)	IC IN(p)	IC IN(m)	IC IN (p)	IC IN (p)	IC PN (p)
GLANDULAS ECRINAS TINCION	SI / -	SI / +	SI / +	SI / +	SI / +	SI / +	SI / +
NERVIOS TINCION	SI / +	SI / +	SI / +	SI / +	SI / +	SI / +	SI / +
TINCION FONDO	+ F	++ E-F	++ E-F	---	++ E-F	++ E-F	+++ E-F-DS

### OTROS RASGOS HISTOLOGICOS

CASO Nº	8	9	10	11	12	13	14
PIGMENTO: LOCALIZACION	C-CUDE MDS	CUDE NDS	CUDE MDP	CUDE MDP	POR TODO	CUDE MDP	CUDE MDP
INTENSIDAD	+ / 10 %	+ / 10 %	+ / 1 %	+ / 10 %	+++ / 75%	+ / 10 %	+++ / 70%
R. INFLAM.	++	+	+++	++	++	++	+
C. DENDRIT.	--	--	+	+	+	+	+
NIVEL	II	IV	III	II	III	III	III
TIPO CELULAR VARIOS	EPIT NEVUS	EPIT NEVUS	EPIT	EPIT	EPIT	EPIT	EPIT

**EPIDERMIS SOBRE LESION** (Tabla XV cont.)**CELULAS TEÑIDAS / 5 CAMPOS**

CASO Nº	8	9	10	11	12	13	14
SUPRABASALES	0	0	47	1	0	0	5
BASALES	0	0	14	0	0	0	1

**EPIDERMIS ADYACENTE A LA LESION****CELULAS TEÑIDAS / 5 CAMPOS**

SUPRABASALES	0 / 3C	0	4	0	0	0	2
BASALES	0 / 3C	0	0	0	0	0	8

**DATOS CLINICOS**

CASO Nº	8	9	10	11	12	13	14
SEXO	M	M	M	M	M	H	H
EDAD		50	36	50		44	70
LOCALIZACION	C-C	TRON	EI	EI	EI	TRON	TRON

## MELANOMA EXTENSION SUPERFICIAL III (Tabla XVI)

S100

CASO Nº	15	16	17	18	19	20	21
INTENSIDAD	++	+++	++	++	+	+++	+++
PORCENTAJE CELULAS TENIDAS	>75	>75	75	50	50	>90	>90
DISTRIBUCION TINCION	HOM	HOM	HOM	HOM	HOM	HOM	HOM
PORCENTAJE INTENSIDAD	3+-75 2+-25 1+-0	3+-75 2+-25 1+-0	3+-25 2+-0 1+-75	3+-20 2+-80 1+-0	3+-20 2+-0 1+-80	3+-25 2+-0 1+-75	3+-75 2+-25 1+-0
D. ARQUIT. TINCION	IRRE	REG	IRRE	IRRE	REG	IRRE	REG
L. CELULAR TINCION	IC IN(p)	IC IN(p)	IC IN(p)	IC IN(m)	IC	IC IN (p)	IC IN (p)
GLANDULAS ECRINAS TINCION	SI / +	SI / +	SI / +	SI / +	SI / +	SI / +	SI / +
NERVIOS TINCION	SI / +	SI / +	SI / +	SI / +	SI / +	SI / +	SI / +
TINCION FONDO	+ C-E-F- DS	++ E-F-DS	+ E-F	++ E-DS	+ E-F	+ E-F-GS	+ E-F

### OTROS RASGOS HISTOLOGICOS

CASO Nº	15	16	17	18	19	20	21
PIGMENTO: LOCALIZACION	CUDE MDS	CUDE MDP	POR TODO	POR TODO	-- MDP	-- MDP	-- MDS
INTENSIDAD	+ / 10 %	+ / 10 %	++ / 50 %	++ / 50 %	+ / 10%	+ / 10 %	+ / 10 %
R. INFLAM.	++	++	+	++	+	++	+++
C. DENDRIT.	+	+	--	+	+	+	+
NIVEL	III	II	IV	IV	IV	V	II
TIPO CELULAR VARIOS	EPIT	EPIT	EPIT	EPIT	EPIT	EPIT NEVUS	EPIT FUSI

**EPIDERMIS SOBRE LESION** (Tabla XVI cont.)**CELULAS TEÑIDAS / 5 CAMPOS**

CASO Nº	15	16	17	18	19	20	21
SUPRABASALES	9	1	13	6	2	20	32
BASALES	2	0	3	NV	0	0	NV

**EPIDERMIS ADYACENTE A LA LESION****CELULAS TEÑIDAS / 5 CAMPOS**

SUPRABASALES	NV	0	0	2	7	0	13
BASALES	NV	0	0	1	6	0	10

**DATOS CLINICOS**

CASO Nº	15	16	17	18	19	20	21
SEXO	M	H	M	M	M	M	H
EDAD	62	100	22		73	36	23
LOCALIZACION	C-C	C-C	EI		ES	TRON	TRON

## MELANOMA EXTENSION SUPERFICIAL IV (Tabla XVII)

S100

	MES IV		NEVUS ASOCIADOS CON MES				
CASO Nº	22		1/2	2/8	3/9	4/20	5/22
INTENSIDAD	+		+++	++	+++	+++	+++
PORCENTAJE CELULAS TEÑIDAS	50		>90	>90	>90	>90	>90
DISTRIBUCION TINCION	HOM		HOM	HOM	HOM	HOM	HOM
PORCENTAJE INTENSIDAD	3+-20 2+-0 1+-80		3+-100 2+-0 1+-0	3+-0 2+- 100 1+-0	3+-100 2+-0 1+-0	3+-80 2+-0 1+-20	3+-100 2+-0 1+-0
D. ARQUIT. TINCION	IRRE		REG	REG	REG	REG	REG
L. CELULAR TINCION	IC IN(p)		IC IN(p)	IC IN(m)	IC IN (m)	IC IN (m)	IC IN (m)
GLANDULAS ECRINAS TINCION	SI / +		SI / +	SI / -	SI / +	SI / +	SI / +
NERVIOS TINCION	SI / +		SI / +	SI / +	SI / +	SI / +	SI / +
TINCION FONDO	++ C-E-F- GS-DS		+ E-F-GS	+ F	++ E-F	+ E-F-GS	++ C-E-F- GS-DS

### OTROS RASGOS HISTOLOGICOS

CASO Nº	22		1/2	2/8	3/9	4/20	5/22
PIGMENTO: LOCALIZACION	POR TODO		-- MDS	-- --	-- --	-- MDS	-- --
INTENSIDAD	+++/50%		++ /25 %	--	--	+ /1 %	--
R. INFLAM.	+		--	--	--	+	--
C. DENDRIT.	+		--	--	--	+	--
NIVEL	IV	TIPO	NID	NID	NCG	NID	NID
TIPO CELULAR VARIOS	EPIT NEVUS		A -- B 70 C 30	A -- B 90 C 10	A -- B 50 C 50	A -- B 50 C 50	A -- B -- C 100

**EPIDERMIS SOBRE LESION** (Tabla XVII cont.)**CELULAS TEÑIDAS / 5 CAMPOS**

CASO Nº	22		1/2	2/8	3/9	3/20	4/22
SUPRABASALES	3		3	NV	NV	0	NV
BASALES	0		2	NV	NV	0	NV

**EPIDERMIS ADYACENTE A LA LESION****CELULAS TEÑIDAS / 5 CAMPOS**

SUPRABASALES	0		1	NV	NV	NV	NV
BASALES	0		2	NV	NV	NV	NV

**DATOS CLINICOS**

CASO Nº	22		1/2	2/8	3/9	4/20	5/22
SEXO	H		M	M	M	M	H
EDAD			31		50	36	
LOCALIZACION			TRON	C-C	TRON	TRON	

## MELANOMA LENTIGO MALIGNO I (Tabla XVIII)

S100

CASO N°	1	2	3	4	5	6
INTENSIDAD	+	++	+	++	++	++
PORCENTAJE CELULAS TENIDAS	50	>75	25	75	75	75
DISTRIBUCION TINCION	HOM	HOM	HOM	HOM	HOM	HOM
PORCENTAJE INTENSIDAD	3+-0 2+-0 1+-100	3+-0 2+-75 1+-25	3+-0 2+-0 1+-100	3+-25 2+-75 1+-0	3+-25 2+-75 1+-0	3+-15 2+-75 1+-10
D. ARQUIT. TINCION	IRRE	REG	IRRE	IRRE	IRRE	IRRE
L. CELULAR TINCION	IC	IC	IC	IC IN(m)	IC	IC IN(p)
GLANDULAS ECRINAS TINCION	SI / +	SI / +	SI / +	SI / +	SI / +	SI / +
NERVIOS TINCION	SI / +	SI / +	SI / +	SI / +	SI / +	SI / +
TINCION FONDO	---	+ C-E-DS	+ C-E	+++ C-E-F- GS-DS	++ C-E-F	+ F

### OTROS RASGOS HISTOLOGICOS

CASO N°	1	2	3	4	5	6
PIGMENTO: LOCALIZACION	CUDE MDS	CUDE NDS	N-CUDE MDS	C-CUDE MDS	— MDS	CUDE N-MDS
INTENSIDAD	+ / 10 %	+ / 1 %	++ / 50%	+ / 1 %	+ / 10 %	+ / 25 %
R. INFLAM.	+++	++	++	+++	+++	+++
C. DENDRIT.	+	—	—	+	+	+
NIVEL	III	IV	IV	IV	II	III
TIPO CELULAR VARIOS	EPIT	EPIT FUSI ULCER	FUSI	FUSI	EPIT	FUSI

**EPIDERMIS SOBRE LESION** (Tabla XVIII cont.)**CELULAS TEÑIDAS / 5 CAMPOS**

CASO Nº	1	2	3	4	5	6
SUPRABASALES	19	1	4	30	18	27
BASALES	2	0	0	2	1	1

**EPIDERMIS ADYACENTE A LA LESION****CELULAS TEÑIDAS / 5 CAMPOS**

SUPRABASALES	6	0	4	15 / 3C	NH	NH
BASALES	1	1	0	2 / 3C	NH	NH

**DATOS CLINICOS**

CASO Nº	1	2	3	4	5	6
SEXO		M	M	H	M	M
EDAD			80		82	
LOCALIZACION		C-C	C-C	C-C	C-C	C-C

# MELANOMA LM II Y LA (Tabla XIX)

S100

M LENTIGO MALIGNO II

M LENTIGINOSO ACRO

CASO Nº	7	8	9		1	2
INTENSIDAD	++	+	---		++	++
PORCENTAJE CELULAS TENIDAS	75	25	---		75	>75
DISTRIBUCION TINCION	HOM	HOM	---		HOM	HOM
PORCENTAJE INTENSIDAD	3+-25 2+-75 1+-0	3+-0 2+-0 1+-100	3+-0 2+-0 1+-0		3+-0 2+-75 1+-25	3+-0 2+-25 1+-75
D. ARQUIT. TINCION	IRRE	IRRE	---		IRRE	REG
L. CELULAR TINCION	IC IN (p)	IC	---		IC IN (p)	IC
GLANDULAS ECRINAS TINCION	SI / +	SI / +	SI / -		SI / +	SI / +
NERVIOS TINCION	SI / +	SI / +	SI / +		SI / +	SI / +
TINCION FONDO	---	---	---		+ E	++ E-DS

## OTROS RASGOS HISTOLOGICOS

CASO Nº	7	8	9		1	2
PIGMENTO: LOCALIZACION	CUDE N-MDS	CUDE N-MDS	POR TODO		CUDE MDS	-- --
INTENSIDAD	+ / 25 %	+ / 10 %	+++ / 90 %		+ / 10 %	--
R. INFLAM.	+++	++	+		+	++
C. DENDRIT.	+	--	--		+	+
NIVEL	III	V	V		IV	IV
TIPO CELULAR VARIOS	EPIT	EPIT FUSI ULCER	FUSI ULCER		EPIT ULCER	FUSI ULCER

**EPIDERMIS SOBRE LESION** (Tabla XIX cont.)**CELULAS TEÑIDAS / 5 CAMPOS**

	<b>M LENTIGO MALIGNO II</b>			<b>M LENTIGINOSO ACRO</b>		
<b>CASO Nº</b>	<b>7</b>	<b>8</b>	<b>9</b>		<b>1</b>	<b>2</b>
<b>SUPRABASALES</b>	13	18	0		2	18
<b>BASALES</b>	2	0	1		0	0

**EPIDERMIS ADYACENTE A LA LESION****CELULAS TEÑIDAS / 5 CAMPOS**

<b>SUPRABASALES</b>	<b>NH</b>	2	1		0	<b>NH</b>
<b>BASALES</b>	<b>NH</b>	2	0		0	<b>NH</b>

**DATOS CLINICOS**

<b>CASO Nº</b>	<b>7</b>	<b>8</b>	<b>9</b>		<b>1</b>	<b>2</b>
<b>SEXO</b>	M	M	H		H	M
<b>EDAD</b>	61	84	86			53
<b>LOCALIZACION</b>	C-C	C-C	C-C		EI	EI

## MELANOMA MALIGNO NODULAR (Tabla XX)

S100

CASO Nº	1	2	3	4	5	6	7
INTENSIDAD	+++	+	++	++	++	+++	+++
PORCENTAJE CELULAS TENIDAS	>75	50	75	>75	>75	>90	75
DISTRIBUCION TINCION	HOM	HOM	NO HOM	HOM	HOM	HOM	HOM
PORCENTAJE INTENSIDAD	3+-25 2+-75 1+-0	3+-0 2+-10 1+-90	3+-20 2+-60 1+-20	3+-25 2+-75 1+-0	3+-0 2+-100 1+-0	3+-25 2+-75 1+-0	3+-10 2+-75 1+-15
D. ARQUIT. TINCION	IRRE	IRRE	IRRE	REG	IRRE	REG	REG
L. CELULAR TINCION	IC IN(p)	IC	IC	IC IN(p)	IC	IC PN (p)	IC IN (p)
GLANDULAS ECRINAS TINCION	NO	SI / +	SI / +	NO	SI / -	SI / +	SI / -
NERVIOS TINCION	SI / +	SI / +	SI / +	NO	SI / +	SI / +	SI / +
TINCION FONDO	+ E	---	+ C-E	---	+ C-E	++ C-E-F	++ E-DS

### OTROS RASGOS HISTOLOGICOS

CASO Nº	1	2	3	4	5	6	7
PIGMENTO: LOCALIZACION	-- --	-- MDS	CUDE MDS	-- MDS-DP	POR TODO	-- --	-- --
INTENSIDAD	--	+ / 1 %	+ / 10 %	+ / 10 %	++ / 25 %	--	--
R. INFLAM.	--	--	--	+	++	--	++
C. DENDRIT.	--	--	--	+	--	--	+
NIVEL	V	V	IV	V	V	V	IV
TIPO CELULAR VARIOS	FUSI ULCER	EPIT ULCER	EPIT ULCER	EPIT	EPIT FUSI ULCER	EPIT FUSI ULCER	EPIT ULCER

**EPIDERMIS SOBRE LESION** (Tabla XX cont.)**CELULAS TEÑIDAS / 5 CAMPOS**

CASO Nº	1	2	3	4	5	6	7
SUPRABASALES	NV	2	NV	20	14	12	14
BASALES	NV	0	NV	2	0	0	1

**EPIDERMIS ADYACENTE A LA LESION****CELULAS TEÑIDAS / 5 CAMPOS**

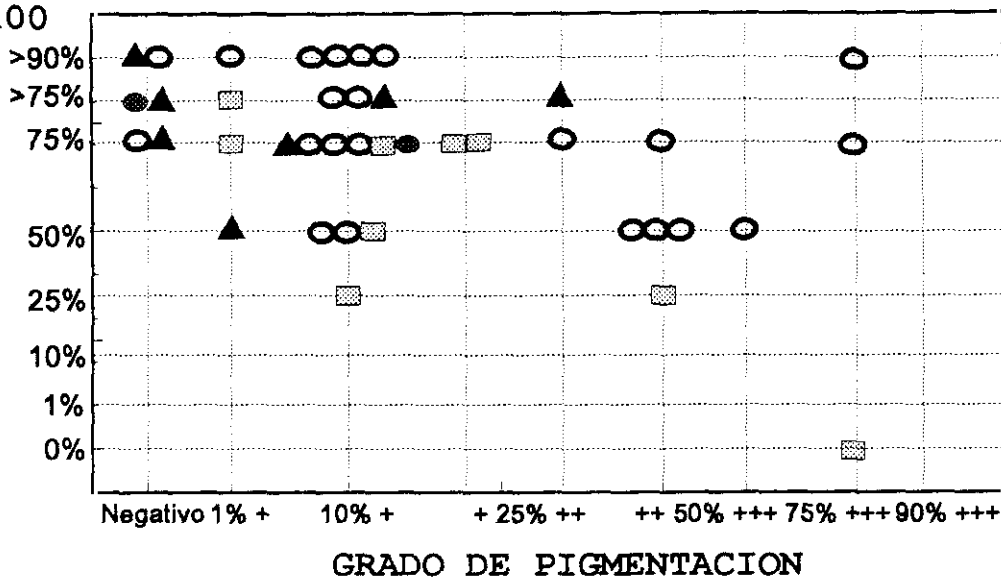
SUPRABASALES	NH	0	2	NH	1	0	34
BASALES	NH	0	0	NH	0	0	0

**DATOS CLINICOS**

CASO Nº	1	2	3	4	5	6	7
SEXO	M	H	M	H	M	H	M
EDAD			53	61		47	
LOCALIZACION	EI	EI	EI	C-C	TRON	ES	EI

# MELANOMA MALIGNO

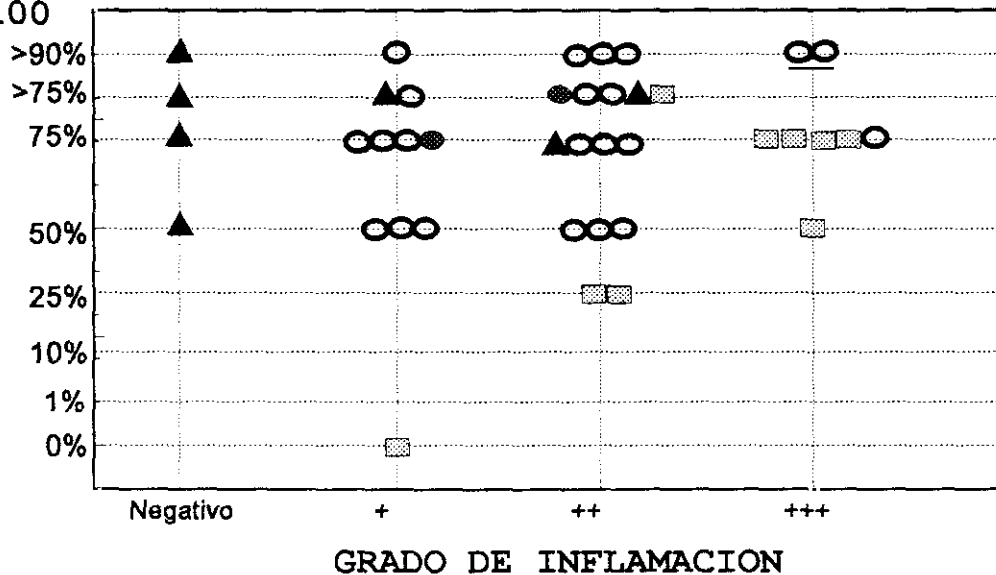
PORCENTAJE DE CELULAS TEÑIDAS  
PS100



○ MES (22)      ▨ MLM (9)      ▲ MMN (7)      ● MLA (2)

# MELANOMA MALIGNO

PORCENTAJE DE CELULAS TEÑIDAS  
PS100



○ MES (22)      ▨ MLM (9)      ▲ MMN (7)      ● MLA (2)



PS100 y de forma homogénea. Uno fué de distribución irregular y el otro regular. En una lesión vimos localización intranuclear de la PS100 en alguna célula aislada además de encontrarla en citoplasma.

Los controles de ecrinas y nervios se observaron con PS100 en ambos, y la tinción de fondo fué (+) y (++) en epidermis y dermis superficial.

Un MLA careció de pigmento y en el otro era mínimo (+/1%). La reacción inflamatoria era (+) y (++) con células dendríticas positivas.

Las dos lesiones estaban ulceradas y el tipo celular era fusiforme en uno, y epitelioides en el otro.

En piel lesional sólo encontramos CSB positivas con 2 y 18 cada uno, ninguno mostró CB con PS100. Piel perilesional no había en un caso, y el otro no presentó ni CSB ni CB positivas.

#### **4.2.5.- Nevus asociados a melanoma maligno.**

En 5 MES encontramos un nevus junto o debajo de la lesión. Tres de ellos eran intradérmicos, uno congénito y uno compuesto. La intensidad de PS100 resultó en todos los casos igual o mucho más intensa en los nevus que en el MES adyacente con 4 de (+++) y 1 de (++) . Más del 90% de células eran positivas y de forma homogénea en todos; en 4 la distribución fué regular. Los cinco presentaron localización intranuclear además de citoplásmica de la PS100, que fué numerosa en 3.

Salvo en una lesión no había pigmento o éste era mínimo. En una el infiltrado inflamatorio se veía débil y no había en los demás.

#### **4.3.- Valoración de células claras epidérmicas con PS100.**

Los resultados se muestran recopilados en la tabla XXI y XXII.

##### **4.3.1.- Células suprabasales.**

En los NMA comunes y LS, no encontramos CSB positivas o bien su densidad es pequeña en todos los tipos. También las diferencias de densidad de CSB entre epidermis lesional y adyacente son mínimas. Aunque, en alguna ocasión como en los neuroides, la cifra en epidermis circundante sea el

doble (0,13 frente a 0,33). Sólo en NC la densidad de CSB de la vecindad, con 1,1, era notablemente mayor que sobre la lesión (0,3) y que en el resto de los NMA comunes.

Por el contrario, en los NMA atípicos la cantidad de CSB es mayor en todos en general. En NCG y NA la densidad es mayor que en los NMA comunes tanto sobre lesión, como alrededor (NCG 1,81 / 1,97; NA 1,04 / 1,42). Lo mismo ocurre en ND (1,47 / 1,32).

Destaca el NH por tener la mayor densidad de CSB en epidermis adyacente, con 8,2. Al comparar con la densidad de CSB de lesión, el NH también la tiene alta (1,0), pero claramente menor, ocho veces, que la de alrededor.

También destaca el NS por presentar 3,14 CSB en lesión. Esta cifra es cuatro veces mayor que la de CSB de epidermis adyacente de NS (0,77). En menor proporción, el NFP presenta el doble de CSB en lesión (1,6) que alrededor (0,71).

En MM destacan el MLM con 3,13 CSB sobre lesión, así como el MMN con 2,48 y el MLA con 2 cada uno. En los tres tipos de MM la diferencia de densidad de CSB con la epidermis circundante es de aproximadamente del doble (MLM 1,26; MMN 1,48; MLA 0).

Al contrario, en MES encontramos menos cantidad de CSB en epidermis lesional (1,41), pero respecto a su vecindad, esta densidad es 4,5 veces mayor (0,31).

#### **4.3.2.- Células basales.**

En NMA comunes y LS, la densidad de CB aisladas positivas con PS100, no muestra grandes diferencias entre epidermis lesional y adyacente, salvo en NID donde encontramos cerca del doble sobre la lesión (0,98 frente a 0,46).

En los NMA atípicos vemos que el NS y el NFP tienen un comportamiento similar a los comunes.

Sólo en NH y NCG hallamos cifras de CB de 1 o mayores tanto en la lesión como alrededor.

En ND y NA la cantidad de CB en la periferia es alto con 1,2 en ND y 1,06 en NA. Además esta cifra contrasta con las de CB de la lesión que es mucho menor 0,17 en ND y 0,64 en NA.

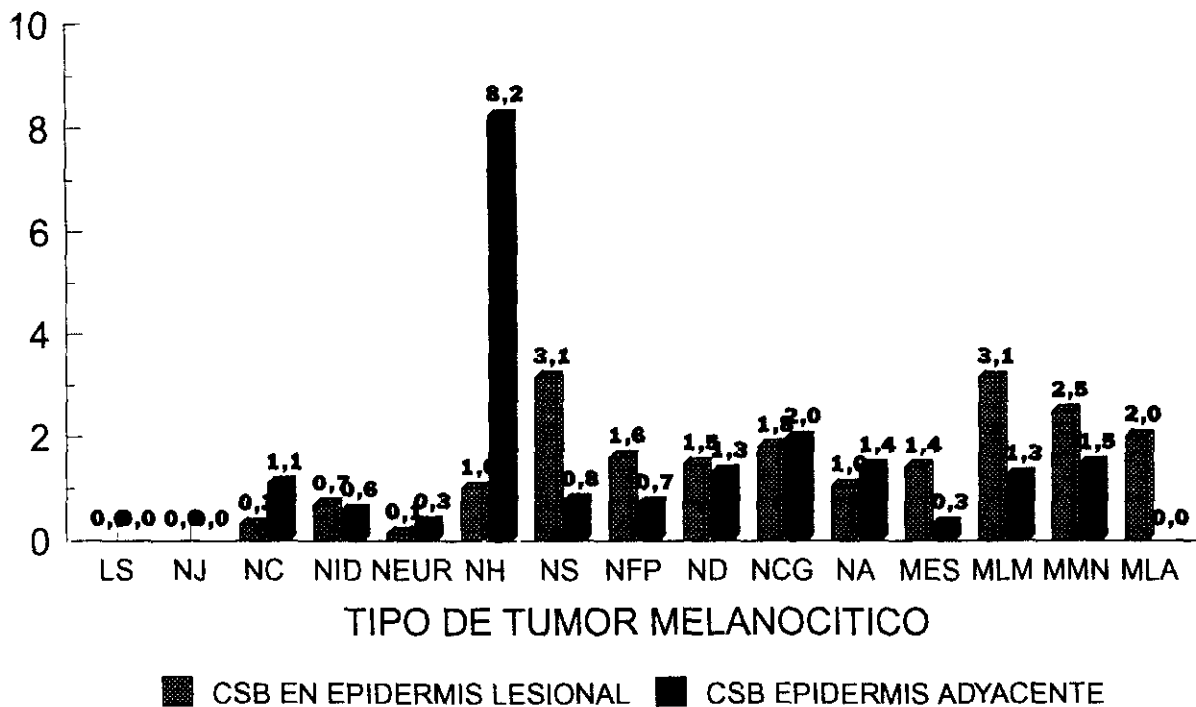
En todos los tipos de MM la densidad de CB es baja (entre 0-0,28), y sin diferencias entre epidermis lesional y adyacente.

## VALORACION DE CÉLULAS CLARAS POR CAMPO EN EPIDERMIS (tabla XXI)

LESION	CELULAS SUPRABASALES		CELULAS BASALES	
	SOBRE LESION	ADYACENTE	SOBRE LESION	ADYACENTE
LS (5)	0	0(4NH)	NV	0(4NH)
NJ (2)	0	0	NV	0
NC (2)	0,3	1,1	0,7	0,6
NID (10)	0,68	0,56(4NH)	0,98	0,46(4NH)
NEUROIDES (3)	0,13	0,33	0	0,22
NH (1)	1	8,2	1	1
NS (9)	3,14	0,77	0,33	0,28
NFP (4)	1,6	0,71	0(4NH)	0,17
ND (8)	1,47	1,32	0,17	1,2
NCG (19)	1,81	1,97(6NH)	1,63	1,3(6NH)
NA (9)	1,04	1,42(1NH)	0,64	1,06(1NH)
MES (22)	1,41	0,31(1NV)	0,28	0,22(1NV)
MLM (9)	3,13	1,26(3NH)	0,2	0,24(3NH)
MMN (7)	2,48(2NV)	1,48(2NH)	0,12(2NV)	0(2NH)
MLA (2)	2	0(1NH)	0	0(1NH)
NEVUS + MM (5)	0,3(3NV)	0,2(4NV)	0,2(3NV)	0,4(4NV)

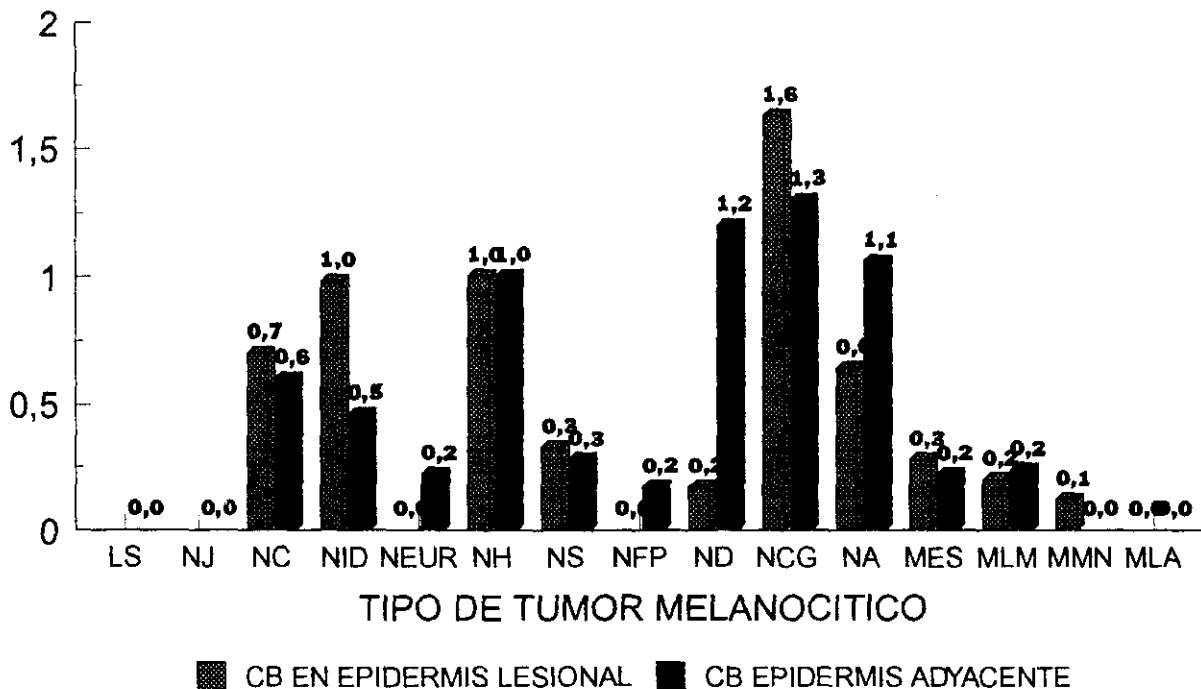
# DENSIDAD DE CELULAS SUPRABASALES

NUMERO DE CELULAS POR CAMPO



# DENSIDAD DE CELULAS BASALES

NUMERO DE CELULAS POR CAMPO



## **5.- DISCUSION**

Se han realizado numerosos trabajos para determinar el perfil antigénico del MM, pero pocos sobre la expresión inmunofenotípica de los TMB. Además, las series de tumores melanocíticos estudiados con PS100, publicadas hasta el momento, no hacen una valoración detallada de las diversas entidades de TMB, ni evalúan los TMM según sus tipos clínicopatológicos.

En nuestro trabajo planteamos la investigación inmuno-histoquímica para determinar la presencia y expresión de PS100 en los diversos tipos de TM, considerándolos como un espectro biológico evolutivo originado en melanocitos dermoepidérmicos, e intentando relacionar y analizar sus características con el sustrato histológico de cada entidad peculiar.

Los cambios citológicos en la evolución de las proliferaciones melanocíticas sugieren la posibilidad de ser reflejados con una expresión de PS100 diferente en cada caso.

### **5.1.- *Discusión de la selección y características de la muestra.***

El objetivo fundamental de nuestro estudio era evaluar la presencia de PS100 en una muestra que incluyera diversos tipos de TM cutáneos, y determinar los patrones de expresión específicos de cada uno. Para ésto requeríamos lesiones de todas las entidades y con un número de casos proporcional a la incidencia de cada una en nuestro medio.

Al haber realizado el estudio en dos grupos de TM claramente diferentes, los TM benignos y los malignos, procederemos a evaluar el tamaño de la muestra de cada grupo por separado.

#### **5.1.a.- *Tumores melanocíticos benignos.***

El grupo de los TMB incluye numerosos tipos y subtipos muy diversos, por lo que algunos autores estudian un número pequeño de casos. No obstante, hemos recogido lesiones de todos los tipos, salvo los muy excepcionales en nuestro entorno, como pueden ser los Nevus de Ota e Ito. Los agrupamos siguiendo el esquema reseñado en la introducción.

Nuestra serie comprende 72 TMB, distribuida en 5 tipos: 5 LS, 17 NMA típicos (2 NJ, 2 NC, 10 NID, 3 NID neuroides), 22 NMA atípicos (1 NH, 9 NS, 4 NFP, 8 ND), 19 NM Congénitos, y 9 NA.

La mayoría de las series de TMB investigados con PS100 recogen una muestra mucho menor que la nuestra. Así Nakajima y cols. (17) estudian 25 casos que corresponden a 5 NJ, 5 NC, 5 NID, 3 NS y 7 NA.

Kahn y cols. (114) refieren encontrar PS100 en 12 nevi sin precisar más detalles.

Cochran y cols. (113) reúnen una serie algo mayor con 33 TMB repartidos en 5 NJ, 15 NC, 9 NID, 1 NS, y 3 NA.

Weiss y cols. (128) estudian la presencia de PS100 en una serie amplísima de tumores de partes blandas benignos y malignos donde sólo recoge 4 NA.

El trabajo de Klindblom y cols. (98), con 23 TMB, estudia 15 Nevus benignos, 3 ND, 4 NS, y 1 nevus de células balonizantes.

Ordoñez y cols. (129) incluyen en su estudio 16 TMB, todos ellos variantes típicas de NMA.

Gown y cols. (130) investigan 26 TMB, con PS100 y HMB45, distribuidos en 2 hiperplasias melanocíticas atípicas, 5 ND, 9 nevi, 4 NA y 6 NS.

Algunos autores estudian muestras mayores de TMB, pero focalizan sus trabajos en determinadas variedades y no recogen casos de todas las entidades. Así Nickoloff y cols. (16) investigan PS100 en 29 NM Congénitos. Aso y cols. (131) estudian 90 NMA repartidos en 3 NJ, 23 NC, y 64 NID. Van Paesschen y cols. (132) comparan patrones entre 23 NMA. Penneys y cols. (133) estudian 15 NH. Thomson y cols. (134) investigan 10 NC y 10 ND con un panel de Ac, entre ellos PS100.

En los últimos años han aparecido en la literatura trabajos con muestras más similares a la nuestra, tanto por el número de casos que incluyen, como por la idea de representar cada tipo de TM de forma proporcional.

Paul y cols (135, 136) publican la investigación de PS100 en dos trabajos realizados con 68 y 39 TMB. La serie menor (136) reúne 9 NC, 6 NID, 3 NID neuroides, 18 ND, y 3 NCG. En la mayor (135) hay 17 NC, 11 NID, 6 NS, 22 ND, 5 NCG, 2 NA, 2 melanosis neurocutáneas, y 3 recidivas de nevus tras extirpación.

Palazzo y cols. (137) estudian 44 Nevus con una batería de Ac incluyendo PS100, las variantes que estudia son 6 NJ, 1 NC, 5 NID, 12 NS, 12 ND, 7 NCG, y 1 NA.

Hasta el momento, ninguna serie ha investigado las características de expresión de PS100 en Lentigo Simple y NFP como entidades peculiares de TMB. Sólo Nakajima y cols. (17) valoraron específicamente la PS100 en el componente lentiginoso de algunos nevus.

#### ***5.1.b.- Melanoma maligno cutáneo primario.***

Teniendo en cuenta la incidencia del MM en nuestro país (67), hemos recogido una muestra proporcional, con un total de 40 casos, y con una relación entre los tipos clinicopatológicos que refleja la frecuencia de los mismos.

Los rasgos inmunohistoquímicos con PS100 en MM han sido objeto de más estudios que los TMB. No obstante, la mayoría de los autores enfocan su trabajo desde el punto de vista del patólogo general más que del dermatopatológico.

Las primeras series investigadas inmunohistoquímicamente con PS100 (114, 118, 128, 138) reunían numerosos tumores pero sólo incluían algunos casos de MM cutáneo primario. Así, Stefansson y cols. (118) estudian 10 MM metastásicos.

Kahn y cols. (114) reúnen 21 MM cutáneos de los cuales sólo 8 eran primarios.

Weiss y cols. (128) en 202 tumores de partes blandas incluyen 9 MM, de los que no precisan ni localización ni tipo.

Guldhammer y cols. (138) investigan 12 MM nivel I en su serie de tumores malignos cutáneos intraepidérmicos.

Los autores que han investigado los rasgos inmunohistoquímicos con PS100 en series sólo de tumores melanocíticos reúnen muestras con un número total de MM similar al nuestro (17, 98, 113, 129, 130, 126, 139-142), pero no comparables con la nuestra debido a que estudian menos MM cutáneos primarios que nosotros, e incluyen otros primarios y metastásicos. Así, Nakajima (17) y Cochran (113) estudian, cada uno, 23 MM primarios de entre 47, y 56 MM respectivamente.

Klindblom y cols. (98) de 60 MM que investigan, 20 son cutáneos primarios; Rode y cols. (126) 14 de 39 MM; y Hagen y cols. (139) 39 primarios con sus correspondientes metástasis.

En trabajos recientes se comparan los patrones inmunohistoquímicos de PS100 y de HMB45, como en el de Gown y cols. (130) que estudian 62 MM con 18 primarios; el de Duray y cols. (140) con 21 primarios de 56 MM, y el de Fitzgibbons y cols. (141) de 40 MM con 28 primarios, de los cuales 16 eran cutáneos y 12 mucosos.

Sólo Duray (140) y Kindblom (98) precisan el tipo clinicopatológico de sus casos.

Los trabajos de Kernohan (142), y de Flügge (143) son los únicos que se realizan en muestras significativamente mayores que la nuestra.

Kernohan y cols. (142) hacen un estudio retrospectivo y pronóstico de 215 MM cutáneos, de los cuales 158 son primarios.

Flügge y Rassner (143) investigan la presencia de PS100 en 110 MM cutáneos primarios, detallando los rasgos según los tipos clinicopatológicos de Clark (78), repartidos en 78 MES, 16 MMN, 10 LMM, 2 MLA y 4 MM in situ.

Nuestra serie, con cifras menores, es muy parecida en la distribución de los MM a esta última, con 22 MES, 7 MMN, 9 MLM, y 2 MLA.

## **5.2.- *Discusión del método.***

### **5.2.1.- *Técnica inmunohistoquímica.***

Para confirmar la correcta realización de la técnica y por tanto, poder confirmar los datos obtenidos, empleamos los controles habitualmente indicados por otros autores (86).

#### **5.2.1.a.- *Controles negativos.***

En todos los casos procesamos simultáneamente 2 cortes de cada uno. En ambos realizamos los mismos pasos, salvo el correspondiente al del anticuerpo primario específico. En esta fase, la preparación usada como control negativo se ponía en contacto con suero normal de la misma especie u origen que el del anticuerpo primario.

En todos nuestros casos los controles negativos carecieron de tinción.

### **5.2.1.b.- Controles positivos.**

Debido a la presencia en piel de estructuras como nervios y glándulas eccrinas, que sabemos son positivas con PS100, no necesitamos añadir otros casos de control positivo.

En sólo 2 lesiones no había ni glándulas ni nervios en el corte estudiado. En otra coincidió la ausencia de glándulas, con nervios negativos, que hemos de interpretar como un falso negativo. Por tanto, en 109 casos dispusimos de controles positivos, ya sea evidenciando una o ambas estructuras.

En 10 cortes no encontramos glándulas y en 7 no había nervios. No obstante, el carecer un corte de un control positivo no repercutía ya que, con frecuencia, el otro estaba presente y teñido.

En 6 casos, las glándulas eccrinas no presentaban PS100 y representarían 5,8% de falsos negativos de eccrinas.

Los nervios han sido un control positivo más constante y fiable que las glándulas eccrinas. Tanto por estar presentes en un número mayor de lesiones, como porque casi la totalidad de ellos presentaron PS100.

Sólo un caso mostró nervios sin PS100, y, por lo tanto, la sensibilidad de PS100 en nervios es muy próxima al 100%.

### **5.2.1.c.- Tinción de fondo.**

En general, la tinción de fondo (TF) inespecífica no inmunológica suele deberse a:

- 1- La riqueza celular en glucógeno de ciertas estructuras como epidermis y epitelio folicular. Esta TF es fácilmente diferenciable y no motiva confusión a la hora de valorar los resultados.
- 2- La existencia de tejido necrótico y hemorrágico que, a menudo, produce falsos positivos. Esto origina mayor confusión pero se puede soslayar con facilidad, realizando una valoración meticulosa de los resultados y limitando la evaluación sólo a las células morfológicamente intactas.
- 3- Un efecto gota que produce reacciones positivas en los bordes libres de la preparación. También es fácil de diferenciar e identificar por lo que no origina confusión en la interpretación de resultados.

Algunos autores como Vanstapel (144) preconizan el añadir un paso previo con amilasa para disminuir la TF no específica. Nosotros no lo realizamos por no considerarlo necesario.

Los casos en que la TF fué intensa (++ o +++) son 21 ( 18 y 3 respectivamente), representando un 18,7%. En la mayoría de los trabajos publicados no se aportan datos sobre estos 3 parámetros que complementan y especifican la calidad de la técnica realizada. Todos repercuten en la especificidad y sensibilidad de la prueba.

#### **5.2.1.d.- Cromógeno.**

Debido a que característicamente las lesiones melánicas pueden contener diversas cantidades de melanina y por tanto mostrar varias tonalidades de marrón , nos pareció importante la selección del cromógeno más apropiado a utilizar. Usamos el 3 amino 9 etilcarbamazol que da un color rojo que contrasta bien con la melanina y facilita la lectura e interpretación de resultados.

#### **5.2.1.e.- Proteína S100.**

Como nosotros, la mayoría de los trabajos realizados con PS100 utilizan antisuero policlonal.

En los últimos años se han desarrollado técnicas que permiten obtener Ac monoclonales, entre ellos de PS100. En un principio, se pensó que con ellos los resultados obtenidos serían diferentes y posiblemente más específicos. No obstante, autores como Vanstapel y cols. (144) que investiga y compara la respuesta de diferentes tejidos frente a PS100 policlonal y dos monoclonales S1 y S2, no encuentra diferencias entre ellas respecto a su expresión en melanocitos, células névicas, y de MM, así como tampoco en nervios y glándulas ecrinas.

En muy pocas estirpes celulares hay diferencias según la PS100 empleada. Así, las células de Langerhans presentan PS100-2 y PS100 policlonal pero no PS100-1. Otros trabajos realizados con sueros monoclonales específicos para subunidades alfa y beta de PS100 (122), encuentran una superposición en la respuesta entre la policlonal y la monoclonal beta en melanocitos y células névicas. La respuesta con la monoclonal alfa si es diferente de los otros dos antisueros.

En el momento actual. el uso de PS100 monoclonal no ha desbancado el uso de la PS100 policlonal. Por el contrario, la PS100 policlonal sigue siendo de elección sólo o formando parte de baterías de Ac en el diagnóstico de las neoplasias en patología general.

Al ser los tumores melanocíticos el objetivo de nuestro estudio, utilizamos PS100 policlonal debido a que las monoclonales no nos aportarían ventajas adicionales. Además hemos planteado nuestro trabajo como estudio de un Ac y no de un panel de diversos Ac.

### **5.2.2.- *Discusión de la valoración y análisis de resultados.***

La interpretación y lectura de la reacción inmunohistoquímica con PS100 se realiza mediante una estimación subjetiva, como suele hacerse en otras lecturas de patología. Para intentar en lo posible objetivizar los resultados, procedimos analizando de forma sistemática y sucesiva todos los parámetros de cada caso.

En un primer momento, dos de nosotros realizamos una valoración conjunta. Posteriormente, en un intervalo de tiempo, procedimos a una segunda valoración conjunta. Y por último, se realizó otra lectura con una tercera persona que no había participado en las ocasiones anteriores. Los resultados definitivos se obtuvieron cotejando las tres valoraciones.

Realizamos escalas de medición de las distintas variables con niveles: nominal, ordinal y de razón (145). Para analizar los datos más importantes se hizo un estudio de porcentajes y determinamos sensibilidades individuales y global (145,146).

Respecto al análisis de la densidad de células claras se emplearon medias aritméticas.

### **5.3.- *Discusión de los resultados.***

#### **5.3.1.- *Expresión de PS100 en Tumores Melanocíticos Benignos.***

##### **5.3.1.a.- *Léntigo Simple.***

El nuestro es el primer trabajo que estudia LS como variedad independiente de TMB.

La ausencia de PS100 en nuestros casos de LS, así como en el componente lentiginoso de otras lesiones estudiadas, como NJ y MLM reafirma la idea de que las células que lo forman inmunohistoquímicamente son más parecidas a melanocitos normales que a células névicas, por que

la presencia de PS100 es más inconstante y escasa. Con frecuencia estas células presentan melanina fina y abundante en el citoplasma, y parece que la ausencia de PS100 puede ponerse en relación inversa con el grado de pigmentación, y también en relación con rasgos fenotípicos y citológicos peculiares de esta entidad.

Nakajima y cols. (17), pese a no estudiar casos de LS como entidad, ya observan que los melanocitos normales y las células pigmentadas de zonas lentiginosas no presentan siempre PS100.

#### **5.3.1.b.- *Nevus melanocíticos adquiridos comunes.***

Los NMA muestran todos ellos PS100, con células teñidas de intensidad homogénea en la mayoría de los casos.

Los NC, NID, y neuroides tienen PS100 en casi todas las células de la lesión, y están intensamente teñidos. En los NJ la proporción de las células névicas sin PS100 es alta, y la intensidad de la tinción es menor que en los otros tipos. Además, cuando hay zona lentiginosa en NJ, ésta es negativa.

En todos los trabajos publicados sobre PS100 en TMB, los NMA comunes presentan PS100 siempre (17, 98, 113, 118, 131-137).

Nakajima y cols. (17) estudian 5 NJ, los cuales eran lesiones poco pigmentadas. Encuentran, como nosotros, una positividad débil. Palazzo y cols. (137) que también incluyen en su serie 5 NJ, observan una expresión de PS100 menor, incluso negativa, y más irregular que en los NC y NID.

*En las células névicas de dermis profunda, que tienen diferenciación neuroide y escaso citoplasma, la presencia de PS100 es más constante, uniforme y de mayor intensidad que en las zonas junturales de NJ y de NC (Figuras 2, 3 y 4). Además, en ellas observamos una peculiar tonalidad anaranjada, típica de las células C con diferenciación neuroide, que no hemos encontrado en ninguna de las otras células teñidas con PS100 que forman los diversos TM (Figura 6). Los NID, y fundamentalmente los neuroides, son muy ricos en este tipo celular y por tanto su aspecto con PS100 es muy llamativo y característico.*

En los trabajos revisados, no hemos encontrado referencias a esta tonalidad observada por nosotros.

Otros autores como Nakajima (17), Cochran (113), y Aso (131) constatan mayor intensidad de PS100 en áreas profundas de los NMA típicos.

Hay autores como Kindblom y cols. (98) que no encuentran diferencias en la intensidad entre el componente superficial y profundo de NMA.

Paul y cols. (135, 136) obtienen unos resultados opuestos a los nuestros y los de otros autores, al observar mayor intensidad de PS100 en las células névicas superficiales tipo A y gigantes adyacentes que en las del tipo B y C.

En NMA, fundamentalmente NID y neuroides se observa localización intranuclear de PS100 de forma inconstante pero frecuente y que puede ser escasa o abundante. En los neuroides esta localización es abundante y constante.

Pocos autores detallan la localización celular de la PS100 que encuentran. Nakajima y cols. (17) observan que la tinción puede ser citoplásmica, o bien nuclear. Ordoñez y cols. (129), y Duray y cols. (140), en MM, también constatan ambas localizaciones.

### **5.3.1.c.- *Nevus melanocíticos adquiridos atípicos.***

#### **5.3.1.c.1.- *Nevus con Halo.***

El número de casos que estudiamos es escaso.

La presencia de PS100 en células névicas del NH destaca y permite su identificación dentro del infiltrado inflamatorio que es característico de estas lesiones. Así, la PS100 puede ser útil para confirmar el diagnóstico histológico, principalmente en los NH en los que la respuesta inflamatoria sea tan intensa que, en preparaciones de rutina, oculta y enmascara el poco componente névico que persiste.

Penneys (133) ha realizado el único estudio amplio de NH hasta el momento, con 15 casos. Encuentra mayor facilidad para demostrar células névicas en lesiones precoces. En NH más evolucionados observa nidos permeados por el infiltrado. Así mismo, refiere un gran aumento de células dendríticas con PS100 positiva dentro del infiltrado inflamatorio que puede dificultar la observación de las células névicas cuando aparecen aisladas y no en nidos. También refiere un

aumento de células dendríticas con rasgos morfológicos y de localización similares a células de Langerhans en epidermis y epitelio folicular de estas lesiones.

Sugiere, ante estos datos, que las células de Langerhans epiteliales y del infiltrado realizan algún papel en el proceso que ocasiona la destrucción de las células névicas. Además en algunos casos describe un depósito de pigmento de diaminobenzidina circular, mal definido, en el centro del foco inflamatorio. Sugiere que representa PS100 extracelular o fagocitada residual tras la disolución de las células névicas.

Nosotros, observamos un aumento del número de células dendríticas positivas con PS100 tanto a nivel epidérmico como en el infiltrado pero no ese depósito extracelular. Estos hallazgos se comentarán junto con los datos sobre células claras epidérmicas de las otras lesiones.

#### **5.3.1.c.2.- *Nevus de Spitz.***

En NS siempre constatamos presencia de PS100, además manifestándose con gran intensidad, similar a la de las formas comunes de los NMA. Se diferencia de ellos, en que la expresión de PS100 aparece en un número notablemente menor de células y con un aspecto heterogéneo (Figura 7).

Un dato interesante y llamativo en NS es el encontrar en la mayoría de los casos, localización intranuclear de PS100, además de intracitoplásmica. En general, las lesiones con gran expresión de PS100 son las que muestran también esta localización intranuclear.

Sólo 5 autores incluyen NS en sus series investigadas con PS100 o paneles de Ac (17, 98, 113, 135, 137). Todas excepto una estudian menos de 6 NS.

Palazzo y cols. (137) que publican la serie mayor de NS con 12 casos, observan una expresión heterogénea de PS100, similar a la que ven en ND. Nosotros, también encontramos esa heterogeneidad con PS100, pero además parecen mostrar rasgos de NMA junto a otros rasgos más parecidos a MM en su patrón.

Indudablemente esta variedad de NMA atípicos requiere trabajos más amplios ya que es de las menos estudiadas y documentadas, posiblemente por tener un comportamiento biológico menos inquietante que otras como el ND.

#### **5.3.1.c.3.- *Nevus fusocelular pigmentado.***

Nuestro trabajo es el primero con PS100 que incluye NFP.

Encontramos que este tipo de NMA atípico, no siempre expresa PS100, y cuando la presenta es con intensidad homogénea débil en aproximadamente la mitad de las células.

Si comparamos la expresión de PS100 en NFP y NS observamos un patrón totalmente diferente entre ellos y llama aún más la atención la débil intensidad que muestran los NFP.

Esta intensidad pobre es similar a la que presentan otras lesiones névicas muy pigmentadas como los LS y NA, y aquellas en las que predomina una celularidad fusiforme como NA.

#### **5.3.1.c.4.- *Nevus displásicos.***

En ND vemos siempre una expresión homogénea de PS100, con mucha intensidad, y en la mayoría de sus células. Así mismo, pueden presentar localización intranuclear aislada además de intracitoplásmica.

Los estudios de ND con PS100 son recientes. Antes de 1988 sólo Klindblom y cols. (98) incluyeron 3 ND en su trabajo. Paul en 1988 (136), Palazzo en 1989 (137), y Thomson en 1989 (134) estudian 18, 12 y 10 ND en sus series, respectivamente.

Paul y cols. (136) observan PS100 en ND con aspecto similar al que ven en NS y al de otros NMA comunes. Palazzo y Duray (137), en ND, notan una presencia heterogénea de PS100; y Thomson y Mackie (134) encuentran 2 ND negativos en los 10 que estudia y el porcentaje de células con PS100 era del 60%.

Nuestros resultados concuerdan con los de los dos primeros autores, pero difieren bastante de los obtenidos por Thomson. No obstante, esta diferencia podría explicarse si los resultados negativos o de menor intensidad se correspondieran con ND en los que predominará el componente lentiginoso, detalle que no se menciona (134).

### **5.3.1.d.- Nevus congénitos.**

La expresión de PS100 en NCG es semejante a la observada en los NMA comunes. Todos los casos presentan PS100, que en la mayoría está en gran número de células. También observamos mayor intensidad en las zonas profundas que en las superficiales. Es típico de este tipo de NM el que lesiones con gran componente intradérmico presenten al mismo tiempo actividad juntural evidente.

La utilidad adicional de la PS100, en este tipo de nevus, radica en que facilita la observación de la profundidad y distribución peculiar de las células en dermis reticular, en zonas perianexiales y vasculoneurales, así como disecando los haces de colágeno (Figuras 11 y 12).

Nickoloff y cols. (16) son los primeros que estudian con PS100 esta variedad de NM. Su trabajo es, hasta el momento, el que incluye mayor número de NCG con 29 casos. Como nosotros encuentra en ellos un patrón de PS100 similar al que se observa en NMA comunes.

En sólo otras dos series se incluyen casos de NCG, que son 8 en la de Paul (135) y 7 en la de Palazzo (137). Sus resultados no difieren de los nuestros, aunque Palazzo (137) señala además, que el componente juntural a veces atípico de los NCG muestra una expresión heterogénea de PS100.

### **5.3.1.e.- Nevus azul.**

En NA la expresión de PS100 no es constante, pudiendo verse lesiones con ausencia total (Figura14). Cuando los NA presentan PS100 lo hacen de forma débil y homogénea, en pocas células (Figura13). El porcentaje de células con PS100 suele ser pequeño, oscilando entre 25 y 50%.

En resumen, las células de NA contienen escasa cantidad de PS100. Por tanto, la expresión de PS100 es más parecida a la de melanocitos normales que a las células névicas de NMA. Ninguno de los diversos tipos de NMA muestra una tinción tan pobre con PS100, salvo el NFP.

Nuestros resultados son similares a los de los demás autores (17, 98, 113, 131, 135, 137). Nakajima (17) es el primer autor que estudió una pequeña serie. Como nosotros encuentra casos negativos, dos, de 7 NA, y tinción débil en el resto. Los demás autores estudian muy pocos casos de NA, de uno a cuatro, y todos ellos refieren presencia de PS100 positiva débil aislada.

Hay una relación inversa entre el grado de pigmento de una lesión y la cantidad de PS100 que presenta. No obstante, además del pigmento, está el tipo de célula que forma esa variedad de proliferación melanocítica, ya que hay lesiones muy pigmentadas de algunos tipos de TM que muestran gran cantidad de PS100. También encontramos que NA muy pigmentados pueden ser positivos o negativos, no son siempre los más pigmentados los negativos.

No hemos encontrado relación entre el tipo de NA y la expresión de PS100. En todos los tipos ha habido casos negativos. La citología fusiforme presenta siempre menor cantidad de PS100. Este tipo celular es predominante en los NA. No obstante, en casos de NA celular también la PS100 es débil o negativa.

Nos parece que este patrón de PS100, débil o negativo, es característico y específico de los NA. Además, esta forma de expresión pobre de PS100 debe estar en relación con la producción de pigmento y con el origen y tipo de células de esta variedad de TMB.

### **5.3.2.- Expresión de PS100 en melanoma maligno cutáneo primario.**

#### **5.3.2.1.- Rasgos inmunohistoquímicos generales.**

La sensibilidad de la determinación inmunohistoquímica con PS100 en MM obtenida en nuestro trabajo es un 97,5%. Esta cifra es similar a la encontrada por la mayoría de autores que obtienen entre 90% (17, 143) y 100% (98, 113, 114, 120, 139, 140). No obstante, hay trabajos con sensibilidades menores al 90%, como el de Thomson (134) que obtiene la cifra más baja con sólo 60%, el de Stefansson (118) con 80%, el de Fitzgibbons (141) con 85%, el de Ordoñez (129) con 88,5%, y el de Gulddammer (138) con 83,3%. Estos datos son globales incluyendo primarios y metastásicos.

Si valoramos, en las series de estos autores, la sensibilidad de los MM primarios por separado resulta una cifra igual, menor o mucho mayor. Así, en la serie de Ordoñez (129) aumenta a 90%, y en la de Fitzgibbons (141) a 92%. Al contrario Nakajima (17) en primarios halla 86,95% mientras la sensibilidad global es de 91,4%. Sin embargo, Thomson (134), el autor que refiere cifras más bajas, no encuentra diferencias entre primarios y metastásicos.

Por tanto, pese a la gran sensibilidad de la PS100 para el diagnóstico de MM, una reacción negativa no puede usarse para excluir su diagnóstico.

### **SENSIBILIDAD PS100 EN MM**

		global	primarios	metastásicos
Stefansson	1982	80 %	No Hay	80 %
Cochran	1982	100 %	100 %	100 %
Kahn	1983	100 %	100 %	100 %
Nakajima	1983	93,6 %	86,9 %	100 %
Weiss	1983	100 %	100 %	100 %
Klindblom	1984	100 %	100 %	100 %
Guldhammer	1986	83,3 %	83,3 %	No hay
Hagen	1986	100 %	100 %	100 %
Ordoñez	1988	88,5 %	90 %	86,6 %
Gown	1988	100 %	100 %	100 %
Duray	1988	100 %	100 %	100 %
Thomson	1989	60 %	60 %	60 %
Fitgibbons	1989	85 %	91,6 %	83,3 %
Flügge	1989	99,9 %	99,9 %	No hay

\*MMCutáneos, los mucosos 81,2 %

Hay autores, como Nakajima (17) que encuentra ausencia de PS100 en MM muy pigmentados, en tres de sus coroidales primarios, por lo que cree que hay una relación inversa entre estos dos parámetros. Esto no es confirmado por otros autores como Klindblom (98).

En general, se observan áreas teñidas con otras no teñidas. Hagen (139) encuentra un número variado de células de melanoma que expresan PS100, tanto en MM primarios como metastásicos. En sus casos sólo cinco, o sea el 8% tienen menos del 20% de células positivas.

También observa varios tipos de distribución en la reacción inmunohistoquímica con PS100. En el 10% de MM primarios ve gran intensidad de PS100 sólo en las células tumorales del borde profundo invasivo del tumor. En el 23% de sus MM primarios (9), las partes superficiales del tumor localizadas en, o adyacentes a la epidermis, mostraban PS100. En el resto, el 67% se daba un patrón combinado de estos dos anteriores.

A partir de 1986, se han realizado estudios inmunohistoquímicos de tumores melanocíticos utilizando varios Ac, principalmente PS100 poli o monoclonal y HMB45. Gown (130) así como otros autores, señalan que la PS100 es un marcador más sensible que el HMB45, pero es menos específico que éste. Además, el HMB45 carece de sensibilidad respecto a TM benignos.

Thomson (134), encuentra una media del 60% de células del MM con expresión de PS100. Con HMB45, el mismo autor encuentra mayor número de células marcadas, un 90%. Ordoñez y cols. (129) en un estudio comparativo encuentran una sensibilidad de 91,4% con HMB45, del 88,5% con PS100 policlonal y del 65,7% con PS100 monoclonal. Además, observan en la mayoría de los casos un número mucho mayor de células tumorales que expresan PS100 policlonal que monoclonal.

La especificidad de la reacción se mide por la incidencia de expresión del Ac en otros tumores no melánicos. Ordoñez y cols. (129), en 98 tumores no melánicos, encuentran PS100 policlonal en 15 (22,3%) de los carcinomas y 3 (18,7%) de los sarcomas. Con PS100 monoclonal obtiene menos casos, con 3 (4,4%) en carcinomas y 2 (12,55) en sarcomas. Con HMB45 monoclonal ningún tumor no melánico expresó reacción. Por tanto la especificidad del HMB45 es mayor que la de PS100 en cuanto a tumores melánicos se refiere.

Es de destacar que en la serie de Ordoñez y cols. (129), los casos negativos con PS100 eran positivos con HMB45, y viceversa. Así, parece claro que en la actualidad el comportamiento y diagnóstico inmunohistoquímico de la patología tumoral debe plantearse mediante estudios con una batería de Ac que reúna aquellos que tienen diferentes especificidades y sensibilidades para cada estirpe celular.

En general, la citología predominante de los MM, en las series que documentan este dato, es la epitelioides (129). No se refiere, en los distintos estudios, ninguna peculiaridad en la expresión de PS100 en relación con su citología. Excepto Hagen (139), que encuentra que las áreas de células pequeñas de MM, tipo linfocitos-like, se teñían menos con PS100. Cree que puede deberse a la

escasez de su citoplasma o bien a reflejar un menor grado de diferenciación de este tipo celular.

Varios autores (129, 140, 143) encuentran, como nosotros, expresión de PS100 tanto en el núcleo como en el citoplasma. En general esta diferente localización de la PS100 se presenta de forma difusa por la lesión.

Hagen y cols. (139) ven una correlación positiva entre PS100 y el infiltrado inflamatorio asociado a MM primario. En lesiones con infiltrado moderado o denso la expresión de PS100 era en mayor número de células que en casos con infiltrado leve o ausente. En MM primarios con infiltrado dentro del tumor, mayor número de células presentan PS100 que en los que el infiltrado se sitúa alrededor. Nosotros no encontramos una relación en este sentido.

Függe (144), realiza en su serie un estudio comparativo del espesor tumoral obtenido en preparaciones de rutina y por medio de PS100. Encuentra que en 48,5% casos, el espesor hallado con PS100 es mayor que el de H/E. La desviación entre los dos criterios fué del 15%. Además, observa células PS100 positivas entre el infiltrado inflamatorio subepidérmico de sus 4 casos de MM in situ.

Rode y Dhillon (126) realizan su estudio en 14 enfermos, intentando determinar si la demostración de PS100 y de enolasa neuronal específica (NSE), como elementos funcionales, pueden tener un valor predictivo en el comportamiento biológico del MM.

Encuentran que MM primarios con PS100 intensa tuvieron un tiempo medio de aparición de metástasis de 9,3 meses; y los débiles un tiempo medio de 25,8 meses. No encuentra relación entre el espesor tumoral y la intensidad de PS100 ni con la de NSE.

Ven que áreas epitelioides muy melanizadas tienden a tener más intensidad con NSE, y las fusiformes no melanizadas lo hacían con PS100.

También encontraron que una expresión de PS100 intensa de la lesión primaria se correspondía con mayor intensidad de la metástasis, sin que ésto fuera constante. En dos de sus casos aumentó la expresión en la metástasis y en uno decreció.

Para este autor, las inmunotinciones de MM con PS100 y NSE aportan indicación del tiempo en que se desarrollara metástasis inicial. Encuentra que la PS100 ofrece un valor pronóstico más fiable sobre el intervalo libre de enfermedad. Esta predicción era independiente de la que ofrecía el espesor tumoral. En el caso de la PS100, la separación de varias categorías de pronóstico es más clara que la basada en el espesor tumoral. No obstante, el número de enfermos y su seguimiento no es

suficiente para sacar conclusiones estadísticas significativas.

### **5.3.2.2.- Melanoma de extensión superficial.**

En MES encontramos siempre células con PS100 pero con expresión heterogénea. La intensidad y el número de células con PS100 es muy variable, desde débil y un pequeño tanto por ciento de células positivas, hasta muy intensa y en la mayoría de las mismas. Con frecuencia, la intensidad de expresión de PS100 entre las células positivas de una lesión es muy similar, con pequeñas oscilaciones, es decir, suele ser homogénea.

Desde el punto de vista arquitectónico las lesiones son irregulares y no simétricas, alternando zonas con PS100 y otras sin ella. No hemos encontrado patrones de distribución como los descritos por Hagen y cols. (139). La inmunotinción con PS100 aparecía con una disposición difusa que impresionaba obedecía al azar.

Objetivamos con frecuencia localización intranuclear de PS100, independientemente de la intensidad. Además, en algunos casos esta localización es abundante, aunque siempre predomina la citoplasmática.

Curiosamente, hemos notado como la localización intranuclear de PS100 ocurre de forma llamativa en dos tipos peculiares de tumores melanocíticos que son los NID y el MES. Estos dos tumores son bien dispares en cuanto a histología y comportamiento biológico. Los NID presentan siempre gran cantidad de PS100, por lo que cabe suponer que este aumento esté en relación con la localización intranuclear. En los MES la presencia intranuclear no la podemos relacionar con la intensidad de expresión de PS100, ya que ésta no es tan constante ni tan alta en la mayoría de los casos.

Las células que componen los NID están altamente diferenciadas y maduras, por lo que no es extraño suponer que contengan gran cantidad de PS100 y que su localización intranuclear en parte sea debida a la maduración. Al contrario, en los MES, los melanocitos son atípicos e indiferenciados, por lo que cabría esperar que perdieran su capacidad de expresar PS100.

En MES no encontramos una clara relación entre la presencia de PS100 y el grado de pigmentación de las lesiones, ni tampoco con el tipo citológico.

La inmunohistoquímica con PS100 permite visualizar con mayor claridad el nivel de invasión de los MM. En muchos casos, en el borde profundo las células que penetran lo hacen de forma aislada o en pequeños grupos que se entremezclan con el infiltrado.

En varios casos constatamos como la expresión de PS100 en ellas permite y facilita su visualización e identificación como melanocitos atípicos. Sólo las células dendríticas con PS100 del infiltrado, pero de citología claramente diferente, podrían a veces originar dudas en un primer momento. Como otros autores también han referido (143), encontramos algunos casos en los que el nivel de invasión realizado con PS100 fué mayor que el previamente reseñado.

Pocas series se enfocan según la clasificación de Clark (78). Duray (140) estudia 13 MES, todos ellos positivos con PS100 y en los que encuentra una intensidad media moderada, de 2,6 +, dentro de una escala de 1 a 4 +. Observa que las células tumorales del componente pagetoide, en general presentan una tinción más débil que otros tipos citológicos y otras zonas tumorales. Flügge (143) estudia 78 MES todos ellos positivos con PS100.

#### **5.3.2.3.- Melanoma tipo léntigo maligno.**

En nuestra serie ha sido el tipo de MM que menor sensibilidad ha presentado con PS100 (88,8). En este grupo hemos tenido un caso negativo.

También muestra una menor intensidad de inmunotinción que los otros tres tipos de MM. Cerca de un tercio de los casos mostraron 50% o menos de células positivas. Ninguna lesión presentó una intensidad de PS100 elevada.

En la serie de Duray (140) se recoge un sólo MLM, y en la de Flügge (143) 10. Este último autor, encuentra, como nosotros menos intensidad de PS100 en el MLM que en los otros tipos de MM

#### **5.3.2.4.- Melanoma maligno nodular.**

La expresión de PS100 en MMN es similar a la que se observa en MES. Posiblemente el aspecto global de la inmunotinción sea algo más irregular.

Defectamos menos localización intranuclear de la PS100. En un caso de MMN observamos PS100 citoplasmática dispuesta perinuclear y formando un halo.

Duray (140) incluye 5 MMN y Flügge (143) 16, de los cuales no especifican ningún rasgo peculiar.

#### **5.3.2.5.- Melanoma lentiginoso acral.**

Tampoco encontramos ningún rasgo reseñable en este tipo de MM. Además, se trata del grupo menos numeroso. La única referencia sobre este tipo de lesiones investigadas con PS100 es el trabajo de Flügge (143), que estudia dos MLA.

#### **5.3.2.6.- Melanoma asociado a nevus.**

En nuestra serie sólo hemos encontrado nevus asociados con MES. Esto supone un 22,72% de los MES, y si obtenemos el porcentaje del global de los MM estudiados disminuye a un 12,5%. Ambas cifras están dentro del margen que otros estudios proponen (75-77).

De nuestros 5 casos, 4 eran nevus intradérmicos y uno congénito. Todos presentaron patrones inmunohistoquímicos del tipo de nevus que se tratase, como los descritos anteriormente. Al coincidir ambos patrones, en el del nevus contrastan aún más sus rasgos característicos de uniformidad, homogeneidad y regularidad de la inmunotinción.

En la literatura revisada, sólo encontramos referencias sobre esta asociación, en estudios con PS100, en la serie de Duray (140). De los 21 MM primarios que estudia, en 7 encuentra un nevus adyacente. De ellos 4 cumplían criterios de nevus displásico, 3 de nevus melanocítico adquirido, y 1 de congénito. La expresión de PS100 en 3 lesiones fué de intensidad similar a la del MM, en 3 fué mayor y en uno menor.

#### **5.3.4.- Valoración de la distribución de las células claras.**

El obtener, mediante media aritmética, el número de células claras por campo, nos permitió reunir unos datos más amplios para ser valorados. En ciertas variantes el número de lesiones estudiadas era

pequeño por lo que no pudimos realizar un estudio comparativo más detallado.

No obstante, los resultados obtenidos nos dan una idea aproximada de la influencia de cada tipo lesional en su entorno epidérmico.

#### **5.3.4.1.- Células suprabasales.**

En LS y NMA comunes su presencia es mínima o ausente, tanto en epidermis lesional como circundante.

Por el contrario, encontramos un claro aumento de este tipo celular en los NMA atípicos, NCG, NA y en MM, los cuatro tipos MES, MLM, MMN y MLA. En todos estos tumores la cantidad de CSB es elevada sobre la lesión y alrededor.

Como cabría esperar, es en el NH, donde hemos encontrado las cifras más altas de CSB positivas, y también de forma explicable es en la epidermis circundante donde se marca más su aumento.

Son el NS, el MLM y el MLA las variedades que siguen en número al NH. Pero a diferencia de la entidad anterior, estas presentan mayor densidad de CSB sobre la lesión. Posiblemente reflejando en epidermis la inquietud celular subyacente. El mayor contraste entre lesión y vecindad lo ofrece el MLA.

En NFP, pese a no darse una densidad de CSB muy alta, si es más elevada sobre la lesión, y se marca una clara diferencia con la cantidad de CSB que hay en la zona periférica.

En ND, NCG, NA, MES y MMN encontramos cifras moderadas, pero superiores a las de lesiones más estables. En estos casos las diferencias entre la densidad de epidermis lesional y adyacente no son tan grandes pero si evidentes.

En los trabajos publicados sobre PS100 y tumores melanocíticos no encontramos ninguno que se haya planteado este objetivo. Autores como Penneys (133), en su serie de NH, consta la presencia de gran cantidad de células de Langerhans tanto en epidermis como en dermis, pero no realiza una estimación cuantitativa de las mismas.

#### **5.3.4.2.- Células basales.**

En LS y NJ no se ha podido valorar este parametro en epidermis sobre la lesión. Ambas son lesiones que asienta en capa basal y UDE. Tambien en ambas destaca la ausencia de CB positivas con PS100 en epidermis circundante.

En el resto de los NMA comunes, excepto en los neuroides, encontramos un número de CB ligeramente elevado tanto en zona lesional como en perifería. Sobre la lesión, las CB son levemente más numerosas. Destaca que los NID, que afectan menos la dermis superficial, presentan incluso cifras mayores que los NC. En los neuroides no encontramos CB sobre la lesión y una cantidad mínima alrededor.

En NH vemos una cantidad considerable de CB, con cifras iguales sobre la lesión y en zona circundante. Entre todos los NMA atípicos, sólo encontramos una cantidad similar, ligeramente superior, en la epidermis lesional de los ND. Destaca la pobreza en CB de ambas zonas en NS y NFP, así como en epidermis sobre ND.

En NCG es donde encontramos las cifras más altas de CB, mayores sobre la lesión, pero también elevadas aunque algo menos en su vecindad. Es sabido que en este tipo de TMB la actividad en UDE persiste durante muchos años, fenómeno que podría explicarnos este resultado.

En NA encontramos una densidad moderada sobre la lesión con un aumento claro en la epidermis adyacente.

En todos los tipos de MM encontramos cantidades mínimas de CB y sin diferencia con su entorno. Parecería más probable que hubiesemos encontrado mayor número por proliferación de melanocitos basales ya sea sobre la lesión como en la perifería.

No hay en la literatura ningún trabajo que analice y cuantifique la repercusión que los tumores melanocíticos conllevan en la densidad de células claras basal inmunotenñidas con PS100.

## 6.- CONCLUSIONES

1ª- La PS100 presenta una elevada sensibilidad para los tumores melanocíticos pero es inferior del 100%. O sea no es siempre positiva en ellos. Así mismo, la sensibilidad de la PS100 varía en los diferentes tipos de tumores melanocíticos. Por tanto, una negatividad con PS100 no excluye totalmente el diagnóstico de tumor melanocítico.

2ª- Negatividades encontradas en nuestro estudio:

Léntigo simple	total 5	negativos 2
Nevus fusocelular pigmentado	total 4	negativos 1
Nevus azules	total 9	negativos 3
Melanoma tipo léntigo maligno	total 9	negativos 1

3ª- Sensibilidades de la PS100 según cada tipo de TM:

TM Benignos:

Léntigo Simple :	60 %
NM Adquiridos formas comunes:	100 %
NMA formas atípicas:	NS: 100 %
	NFP: 75 %
	ND: 100 %
Nevus Congénitos :	100 %
Nevus Azul :	66,6 %

TM Malignos:

MES :	100 %
MLM :	88,8 %
MMN :	100 %
MLA :	100 %

4ª- La expresión de PS100 en las células de un determinado tumor melanocítico puede no ser uniforme y homogénea, presentando mayor o menor cantidad de ella. Hay diferentes TM que muestran un patrón de distribución más regular y uniforme.

5ª- En TM benignos encontramos un patrón general de distribución de la PS100: - ausencia en zona lentiginosa

- escasa en nidos juntales
- muy abundante en zonas neuroides.

6ª- En el LS, sus melanocitos contienen poca o ninguna cantidad de PS100. Así mismo, tampoco presentan PS100 las zonas lentiginosas que puedan encontrarse en otros tumores melanocíticos como ND, NJ, NC, o MM.

7ª- Los NM Adquiridos comunes presentan gran cantidad de PS100 de forma homogénea en sus células. La cantidad aumenta en las células de la parte profunda de la dermis, siendo mayor en las del tipo B y C que en las A.

8ª- El grado de pigmento de las lesiones melanocíticas puede enmascarar la visualización de la PS100 en todos los TM. Además en los TM el pigmento que presentan implica una cierta relación inversa con la cantidad de PS100 del mismo, como por ej en: NA, NFP.

9ª- Los NM Adquiridos atípicos presentan un patrón de PS100 similar al de los NMA comunes. No obstante, por sus peculiaridades citológicas y de afectación de la UDE, parecen corresponderse con una menor o mayor cantidad de PS100, y sobretodo con una distribución más irregular en la lesión.

10ª- La PS100 es de gran utilidad para visualizar las células névicas remanentes del NH enmascaradas por el infiltrado inflamatorio.

11ª- El NS muestra gran cantidad de PS100 en algunas células pero con gran heterogeneidad e irregularidad, por lo que se parece más a los TMM tipo MES que a los NMA comunes. Además como en NID y en MES encontramos abundante localización intranuclear de la PS100 en sus células.

12ª- Los nevus congénitos presentan PS100 con rasgos similares a los de los NM adquiridos. Además, sus características histológicas específicas se hacen más llamativas y marcadas cuando se utiliza PS100 que resalta la extensión del componente névico en dermis profunda y alrededor y/o en anejos.

13ª- El NA contiene poca PS100, a menudo sólo indicios.

14ª- En los TM malignos predomina la distribución irregular de la PS100, pudiendo ser homogénea en cuanto a la intensidad, y nunca es estratificada.

15ª- La PS100 permite en ocasiones, visualizar más claramente el nivel de invasión de la lesión.

16ª- El MES presenta un patrón de PS100 más uniforme y constante que los otros tipos de MM.

17ª- El MLM presenta menos PS100 y de distribución más irregular que el resto de los MM.

18ª- Los TM cuya proliferación es de células fusiformes e hiperpigmentadas, ya sea de forma específica o bien de forma ocasional no expresan PS100 o lo hacen en poca cantidad pero de forma homogénea, como NA, NFP, MLA.

19ª- La PS100 se localiza de forma constante en el citoplasma celular. En determinados tipos de TM que, en general, son los que expresan mayor intensidad de PS100 en sus células, encontramos PS100 localizada intranuclear de forma salpicada por las células de la lesión. Estos tipos son NID, NS, MES.

20ª- La PS100, pese a no ser un marcador específico de melanocitos ni diferenciar sus proliferaciones atípicas, sigue siendo un marcador importante e imprescindible en el estudio patológico de los tumores melanocíticos por su gran sensibilidad. Además resalta los patrones histológicos de lesiones que en técnicas rutinarias pueden ser difíciles de visualizar.

21ª- Según el tumor melanocítico de que se trate hay una repercusión más o menos marcada en la densidad de células claras suprabasales que expresan PS100 en la epidermis lesional y circundante. Son los NMA atípicos, principalmente NH y NS, así como los MM, sobre todo MLM y MLA, los TM que más repercuten en el microclima epidérmico.

22ª- Las células claras basales positivas con PS100 muestran menos variación que las suprabasales, en relación con los tumores melanocíticos. Son los NCG, los NA, los ND y los NH las variedades que muestran mayor densidad epidérmica de estas células.

## 7.- BIBLIOGRAFIA

1. Cosman B, Heddle SB, Crikelair GF. The increasing incidence of melanoma. *Plast Reconstr Surg* 1976; 57: 50-56.
2. Lee JAH. Trend with time of the incidence of malignant melanoma of the skin in white populations. *Pigment Cell Res* 1988; 9: 1-7.
3. Sober AJ, Rhodes AR, Mihm MC Jr, Fitzpatrick TB. Neoplasms: Malignant melanoma. En: Fitzpatrick TB, Eisen AZ, Wolff K, Freedberg IM, Austen KF eds. *Dermatology in General Medicine*. 3ª ed. New York. McGraw-Hill 1987; pp 947-966.
4. Quevedo WC, Fitzpatrick TB, Szabó G, Jimbow K. Biology of the melanin pigmentary system. En: Fitzpatrick TB, Eisen AZ, Wolff K, Freedberg IM, Austen KF eds. *Dermatology in General Medicine*. 3ª ed. New York. McGraw-Hill 1987: pp 224-251.
5. Masson P. Pigment cells in man. En Miner RW, Gorton M eds. *The Biology of melanomas*, vol IV. New York Academy of Sciences 1948: pp 15. Citado por Quevedo (4).
6. Miyamoto M, Fitzpatrick TB. On the nature of the pigment in retinal pigment epithelium. *Science* 1957; 126: 449. Citado por Quevedo (4).
7. Rhodes AR, Melski JW, Sober AJ, Harrist TJ, Mihm MC, Fitzpatrick TB. Increased intraepidermal melanocyte frequency and size in dysplastic melanocytic nevi and cutaneous melanoma: a comparative quantitative study of dysplastic melanocytic nevi, superficial spreading melanoma, nevocellular nevi and solar lentigines. *J Invest Dermatol* 1983; 80: 452-459.

8. Rhodes AR, Harrist TJ, Momtaz-T K. The PUVA-induced pigmented macula: a lentiginous proliferation of large sometimes cytologically atypical, melanocytes. *J Am Acad Dermatol* 1983; 9: 47-58.
9. Fitzpatrick TB, Quevedo WC, Levene AL et al. Terminology of vertebrate melanin-containing cells 1965. *Science* 1966; 152: 88. Citado por Quevedo (4).
10. Rawles ME. Origin of Melanophores and their role in development of color patterns in vertebrates. *Physiol Rev* 1948; 28: 383. Citado por Quevedo (4).
11. Stegmaier OC, Montgomery H. Histopathologic studies of pigmented nevi in children. *J Invest Dermatol* 1953; 20: 51-64.
12. Coleman WP, Loria PR, Reed RJ, Kremenz ET. Acral lentiginous melanoma. *Arch Dermatol* 1980; 116: 733-776.
13. Ackerman AB, Magana-Garcia M. Naming Acquired Melanocytic Nevi. Unna's, Miescher's, Spitz's, Clark's. *Am J Dermatopathol* 1990; 12: 193-209.
14. Mishima Y, Mevorah BL, Schaub FF. Electron Microscopy of melanin synthesis in intradermal nevus cells. *J Invest Dermatol* 1962; 39: 369-372.
15. Gottlieb B, Brown AL, Winkelman RK. Fine structure of the nevus cells. *Arch Dermatol* 1965; 92: 81-87.
16. Nickoloff BJ, Walton R, Pregerson-Rodan K, Jacobs AH, Cox AJ. Immunohistologic patterns of congenital nevocellular nevi. *Arch Dermatol* 1986; 122: 1263-1268.

17. Nakajima T, Watanabe S, Sato Y, Kameya T, Shimosato Y, Ishihara K. Immunohistochemical demonstration of S-100 protein in malignant melanoma and pigmented nevus, and its diagnostic application. *Cancer* 1982; 50: 912-918.
18. Coskey RJ. Eruptive Nevi. *Arch Dermatol* 1975; 111: 1658.
19. Eady RAJ, Gilkes JJH, Wilson Jones E. Eruptive nevi: report of two cases, with enzyme histochemical, light and electron microscopic findings. *Br J Dermatol* 1977; 97: 267-278.
20. Bullough WS et al. The vertebrate epidermal chalone. *Nature* 1967; 214: 578. Citado por Quevedo (4).
21. Bullough WS, Laurence EB. Control of mitosis in mouse and hamster melanomata by means of the melanocyte chalone. *Eur J Cancer* 1968; 4: 607. Citado por Quevedo (4).
22. Clark WH, Jr, Reimer RR, Greene M, Ainsworth AM, Mastrangelo MJ. Origin of familial malignant melanomas from hereditary melanocytic lesions. The B-K mole syndrome. *Arch Dermatol* 1978; 114: 732-738.
23. Greene MH, Clark WH, Jr, Tucker MA, Elder DE, Kraemer KH, Guerry IV DP, Witmer WK, Thompson J, Matozzo I, Fraser MC. Acquired precursors of cutaneous malignant melanoma. the familial dysplastic nevus syndrome. *N Engl J Med* 1985; 312: 91-97.
24. Fitzsimmons CP, MacKie RM, Wilson PD. A study of the total number and distribution of melanocytic nevi in a British population (abstr). *Br J Dermatol* 1984; 111 (Supple 26): 9.
25. Nicholls EM. Development and elimination of pigmented moles and the anatomical distribution of primary malignant melanoma. *Cancer* 1973; 32: 191-195.

26. Coleman WP, Gately LE, Krementz AB, Reed RJ, Krementz ET. Nevi, lentigines, and melanomas in blacks. *Arch Dermatol* 1980; 116: 548-551.
27. Lewis MG, Johnson K. The incidence and distribution of pigmented nevi in Ugandan Africans. *Br J Dermatol* 1968; 80: 362-366.
28. Miescher NMG, Albertini A von. Histologie de 100 cas de naevi pigmentaires d'après les methodes de Masson. *Bull Soc Franc Derm Syph* 1935; 42: 1265-73.
29. Masson P. My concept of cellular nevi. *Cancer* 1951; 4: 9-38. Citado por Quevedo (4).
30. Thorne EG, Mottaz JH, Zelickson AS. Tyrosinase activity in dermal nevus cells. *Arch Dermatol* 1971; 104: 619-624.
31. Maize JC, Foster G. Age-related changes in melanocytic naevi. *Clin Exp Dermatol* 1979; 4: 49-58.
32. Kopf AW, Morrill SD, Silberberg I. Broad spectrum of leukoderma acquisitum centrifugum. *Arch Dermatol* 1965; 92: 14-35.
33. Wayte DM, Helwig EB. Halo nevi. *Cancer* 1968; 22: 69-90.
34. Rhodes AR. Neoplasms: benign neoplasias, hyperplasias, and dysplasias of melanocytes. En Fitzpatrick TB, Eisen AZ, Wolff K, Freedberg IM, Austen KF eds. *Dermatology in General Medicine*. 3ª ed. New York. McGraw- Hill 1987; pp 877-946.
35. Hashimoto K. Ultrastructural studies of halo nevus. *Cancer* 1974; 34: 1653-1666.
36. Spitz S. Melanomas of childhood. *Am J Pathol* 1948; 24: 591-600. Citado por Helwig (38).

37. Kopf AW, Andrade R. Melanoma juvenil benigno. En: *Dermatología. Progresos* 1966. Barcelona. Salvat editores 1967; p 1-43.
38. Helwig EB. Malignant melanoma in children. En: Freitag SB, Culhane DL, Demec JC eds. *Neoplasms of the Skin and Malignant Melanoma*. Chicago, Yearbook Medical Publishers, 1976, p 11-26.
39. McWhorter HE, Woolner LB. Pigmented nevi, juvenil melanomas, and malignant melanomas in children. *Cancer* 1954; 7: 564-585.
40. Paniago-Pereira C, Maize JC, Ackerman B. Nevus of large spindle and/or epithelioid cells (Spitz's nevus). *Arch Dermatol* 1978; 114: 1811-1823.
41. Weedon D, Little JH. Spindle and epithelioid cell nevi in children and adults: a review of 211 cases of Spitz nevus. *Cancer* 1977; 40: 217-225.
42. Burket JM. Multiple benign juvenile melanoma. *Arch Dermatol* 1979; 115: 229.
43. Reed RJ, Ichinose H, Clark WH, Jr, Mihm MC, Jr. *Common and uncommon melanocytic nevi and borderline melanomas*. *Semin Oncol* 1975; 2: 119-147.
44. Requena L, Sanchez Yus E. Pigmented spindle cell naevus. *Br J Dermatol* 1990; 123: 757-763.
45. Maize JC. Histologic simulators of malignant melanoma. En: *Pigmented Lesions of the Skin. Clinicopathologic correlations*. Maize JC, Ackerman AB eds. Philadelphia. Lea & Febriger 1987; pp 225-269.

46. Greene MH, Clark WH, Tucker MA, Elder DE, Kraemer KH, Fraser MC, Bondi EE, Guerry D, Tuthill R, Hamilton R, LaRossa D. Precursor nevi in cutaneous malignant melanoma: a proposed nomenclature. *Lancet* 1980; 2: 1024.
47. Rahbari H, Mehregan AH. Sporadic atypical mole syndrome. *Arch Dermatol* 1981; 117: 329-331.
48. Walton RG, Jacobs AH, Cox AJ. Pigmented lesions in newborn infants. *Br J Dermatol* 1976; 95: 389-396.
49. Alper J, Holmes LB, Mihm MC. Birthmarks with serious medical significance: nevocellular nevi, sebaceous nevi, and multiple café-au-lait spots. *J Pediatr* 1979; 95: 696-700.
50. Castilla EE, DaGraca Dutra M, Orioli-Parreiras IM. Epidemiology of congenital pigmented nevi; incidence rates and relative frequencies. *Br J Dermatol* 1981; 104: 307-315.
51. Reed WB, Becker SW, Becker SW, Jr, Nickel WR. Giant pigmented nevi, melanoma, and leptomeningeal melanocytosis: a clinical and histopathological study. *Arch Dermatol* 1965; 91: 100-119.
52. Mark GJ, Mihm MC, Lileplo MG, Reed RJ, Clark WH. Congenital melanocytic nevi of the small and garment type. Clinical, histologic and ultrastructural studies. *Hum Pathol* 1973; 4: 395-418.
53. Kopf AW, Bart RS, Hennessey P. Congenital nevocytic nevi and malignant melanomas. *J Am Acad Dermatol* 1979; 1: 123-130.
54. Rhodes AR, Wood WC, Sober AJ, Mihm MC. Non epidermal origin of malignant melanoma associated with giant congenital nevocellular nevus. *Plast Reconstr Surg* 1981; 67: 782-790.

55. Trozak DJ, Rowland WD, Hu F. Metastatic malignant melanoma in prepubertal children. *Pediatrics* 1975; 55: 191-204.
56. Solomon LM. The management of congenital melanocytic nevi. *Arch Derm* 1980; 116: 1017.
57. Patel DS, Bhagavan BS. Blue nevus of the uterine cervix. *Human Pathol* 1985; 16: 79-86.
58. Rodriguez HA, Ackerman LV. Cellular blue nevus. *Clinicopathologic study of forty-five cases.* *Cancer* 1968; 21: 393-405.
59. Holman CDJ, James IR, Gaffey PH, Armstrong BK. An analysis of trends in mortality from malignant melanoma of the skin in Australia. *Cancer* 1980; 26 :703-709.
60. Hinds MW, Kolonel LN. Malignant melanoma of the Skin in Hawaii, 1960-1977. *Cancer* 1980; 45: 811-817.
61. Magnus K. *Incidence of malignant melanoma of the skin in the five Nordic Countries: Significance of solar radiation.* *Int Cancer* 1977; 20: 477-488.
62. Cooke KR, Skegg DCG, Fraser J. Trends in malignant melanoma of the skin in New Zealand. *Cancer* 1983; 31: 715-718.
63. Houghton A, Flannery J, Viola MV. Malignant melanoma in Connecticut and Denmark. *Int J Cancer* 1980; 25: 95-104.
64. Schreiber MM, Bozzo PD, Moon TE. Malignant melanoma in Southern Arizona. Increasing incidence and sunlight as an etiologic factor. *Arch Dermatol* 1981; 117: 6-11.

65. Pathak DR, Samet JM, Howard CA, Key CR. Malignant melanoma of the skin in New Mexico 1969-1977. *Cancer* 1982; 50: 1440- 1446.
66. Thörn M, Adami H-O, Bergström R, Ringborg U, Krusemo UB. Trends in survival from malignant melanoma: Remarkable improvement in 23 years. *J Natl Cancer Inst* 1989; 81: 611-617.
67. Gonzalez Arraez JI, Cortes Vizcaino C, Alfonso Sanchez JL, Gimenez Fernandez FJ, Gil Mary A. Melanoma maligno de la piel: Estudio de la mortalidad y principales factores de riesgo. España. 1951-1983. *Actas Dermo-Sif* 1989; 80: 33-39.
68. Elder DE, Ainsworth AM, Clark WH Jr. The surgical pathology of cutaneous malignant melanoma. En Clark WH, Jr, Goldman LI, Mastrangelo MJ eds: *Human Malignant Melanoma*. New York, Grune and Stratton, 1979, p 55-124.
69. Ackerman AB. Disagreement about classification of malignant melanoma. *Int J Dermatol* 1980; 19: 375-378.
70. Sober AJ, Fitzpatrick TB, Mihm MC Jr. Primary melanoma of the skin: recognition and management. *J Am Acad Dermatol* 1980; 2: 179-197.
71. Lopansri S, Mihm MC Jr. Clinical and pathological correlation of malignant melanoma. *J Cutan Pathol* 1979; 6: 180-194.
72. Seiji M, Mihm MC Jr, Sober A-J, Takahashi M, Kato T, Fitzpatrick TB. Malignant melanoma of the palmar-plantar-subungueal-mucosal type. Clinical and histopathological features. *Pigment Cell* 1979; 5: 95-104.

73. Maize JC, Ackerman AB. Malignant melanoma. En Maize JC, Ackerman AB. Pigmented lesions of the skin. Clinicopathologic correlations. Philadelphia. Lea & Febiger 1987, pp 165-223.
74. Rhodes AR, Melski JW. Small congenital nevi and the risk of cutaneous melanoma. *J Pediatr* 1982; 100: 219-224.
75. Rhodes AR, Sober AJ, Day CL. The malignant potential of small congenital nevocellular nevi: An estimate of association based on a histologic study of 234 primary cutaneous melanomas. *J Am Acad Dermatol* 1982; 6: 230-234.
76. Rhodes AR, Day CL, Sober AJ, Harrist TJ, Mihm MC, Fitzpatrick TB. Primary cutaneous malignant melanoma and congenital nevocellular nevi: Histologic association and estimation of relative risk. *J Invest Dermatol* 1981; 76: 319.
77. Kaplan EN. The risk of malignancy in large congenital nevi. *Plast Reconstr Surg* 1974; 53: 421-428.
78. Clark WH Jr, Elder DE, Van Horn M. The biologic forms of malignant melanoma. *Human Pathol* 1986; 17: 443-450.
79. Ackerman AB, Su WPD. The histology of cutaneous malignant melanoma. En Kopf AW, Bart RS, Rodriguez-Sains RS, Ackerman AB, eds. Malignant melanoma. New York. Masson Publishing USA Inc. 1979; pp 25-147.
80. McGovern VJ, Mihm MC, Bailly CC, Booth JC, Clark WH Jr, Cochran AJ, Hardy EG, Hicks JD, Levene A, Lewis MG, Little JH, Milton GW. The classification of malignant melanoma and its histologic reporting. *Cancer* 1973; 32: 1446-1457.

81. Jain S, Allen PW. Desmoplastic malignant melanoma and its variants. A study of 45 cases. *Am J Surg Pathol* 1989; 13: 358-373.
82. Niven J, Lubin J. Pedunculated malignant melanoma. *Arch Dermatol* 1975; 111: 755-756.
83. Gardner WA Jr, Vazquez MD. Balloon cell melanoma. *Arch Pathol* 1970; 89: 470-472.
84. Phillips ME, Margolis RJ, Merot Y, Sober AJ, Reed RJ, Muhlbauer JE, Mihm MC Jr. The spectrum of minimal deviation melanoma. *Hum Pathol* 1986; 17: 796-806.
85. De Lellis RA, Dayal Y. The role of Immunohistochemistry in the diagnosis of poorly differentiated malignant neoplasms. *Semin Oncol* 1987; 14: 173-192.
86. Taylor CR. Immunoperoxidase techniques. Practical and theoretical aspects. *Arch Pathol Lab Med* 1978; 102: 113-121.
87. Coons AH, Creech HJ, Jones RN. Immunological properties of an antibody containing a fluorescent group. *Proc Soc Exp Biol* 1941; 47: 200-202. Citado por Taylor (86).
88. Singer SJ, Schick AF. The properties of specific stains for electron microscopy prepared by conjugation of antibody molecules with ferritin. *J Biophys Biochem Cytol* 1961; 9: 519. Citado por Taylor (86).
89. Sternberger LA, Hardy PA Jr, Cuculis JJ, et al.: The unlabeled antibody enzyme method of immunohistochemistry. Preparation and properties of soluble antigen antibody complex (horseradish peroxidase antihorseradish peroxidase) and its use in the identification of spirochetes. *J Histochem Cytochem* 1970; 18: 315-333. Citado por Taylor (86).

90. Hsu S-M, Raine L, Fanger H. Use of avidin biotin peroxidase complex (ABC) in immunoperoxidase techniques. A comparison between ABC and unlabeled antibody (PAP) procedures. *J Histochem Cytochem* 1981;29: 577-580.
91. Mason DY, Farrell C, Taylor CR. The detection of intracellular antigens in human leucocytes by immunoperoxidase staining. *Br J Haematol* 1975; 31: 361-370.
92. DeLellis RA, Sternberger LA, Mann RB, Banks PM, Nakane PK. Immunoperoxidase technics in diagnostic pathology. *Am J Clin Pathol* 1979; 71: 483-488.
93. Moore BW. A soluble protein characteristic of the nervous system. *Biochem Biophys Res Commun* 1965; 19: 739-744.
94. Dannies PS, Levine L. Structural properties of bovine brain S-100 protein. *J Biol Chem* 1971; 246: 6276-6283.
95. Isobe T, Okuyama T. The amino acid sequence of S-100 protein (PAP-Ib protein) and its relation to the calcium-binding proteins. *Eur J Biochem* 1978; 89: 379-388.
96. Isobe T, Isshioka, Okuyama T. Structural relation of two S100 protein in bovine brain; subunit composition of S100a protein. *Eur J Biochem* 1981; 115: 469-474.
97. Jensen R, Marshak DR, Anderson C, Lukas TJ, Watterson DM. Characterization of human brain S-100 protein fraction: amino acid sequence of S100beta. *J Neurochem* 1985; 45: 700-705.
98. Kindblom LG, Lodding P, Rosengren L, Baudier J, Haglid K. S-100 protein in melanocytic tumors. *Acta Pathol Microbiol Immunol Scand (A)* 1984; 92: 219-230.

99. Marshak DR, Umekawa H, Watterson DM, Hidaka H. Structural characterization of the calcium binding protein S-100 from adipose tissue. *Arch Biochem Biophys* 1985; 240: 777-780.
100. Glenney JR Jr, Boudreau M, Galyean R, Hunter T, Tack B. Association of the S-100 related calpactin I light chain with the NH-terminal tail of the 36-kDa heavy chain. *J Biol Chem* 1986; 261: 10485-10488.
101. Baudier J, Labourdette G, Gerard D. Rat brain S100b protein: purification, characterization, and ion binding properties. A comparison with bovine S100b protein. *J Neurochem* 1985; 44: 76-84.
102. Marshak DR, Watterson DM, Van Eldik LJ. Calcium-dependent interaction of S100b, troponin C and calmodulin with an immobilized phenothiazine. *Proc Natl Acad Sci USA* 1981; 78: 6793-6797.
103. Zimmer DB, Van Eldik LJ. Identification of a molecular target for the calcium-modulated protein S100. Fructose-1, 6-biphosphate aldolase. *J Biol Chem* 1986; 261: 11424-11428.
104. Molin SO, Rosengren L, Baudier J, Hamberger A, Haglid K. S-100 alpha-like immunoreactivity in tubules of rat kidney. A clue to the function of a "brain-specific" protein. *J Histochem Cytochem* 1985;35: 367-374.
105. Kligman D, Marshak DR. Purification and characterization of a neurite extension factor from bovine brain. *Proc Natl Acad Sci USA* 1985; 82: 7136-7139.
106. Baudier J, Briving C, Deinum J, Haglid K, Sörskog L, Wallin M. Effect of S100 proteins and calmodulin on  $Ca^{2+}$ -induced disassembly of brain microtubule proteins in vitro. *FEBS Lett* 1982a; 147: 165-167.

107. Haimoto H, Kato K. S100 $\alpha$  (aa) protein, a calcium-binding protein, is localized in the slow-twitch muscle fiber. *J Neurochem* 1987; 48: 915-923.
108. Gaynor R, Irie R, Morton D, Merschman HR. S100 protein is present in cultured human malignant melanomas. *Nature* 1980;286: 400-401.
109. Kato K, Kimura S. S100 $\alpha$  (aa) protein is mainly located in the heart and striated muscles. *Biochim Biophys Acta* 1985; 842: 146-150.
110. Zuckerman JE, Herschman HR, Levine L. Appearance of a brain specific antigen (the S-100 protein) during human foetal development. *J Neurochem* 1970;17: 247-251.
111. Stefansson K, Wollmann RL, Moore BW. Distribution of S-100 protein outside the central nervous system. *Brain Res* 1982; 234: 309-317.
112. Cocchia D, Michetti F, Donato R. Immunochemical and immunocytochemical localization of S-100 antigen in normal human skin. *Nature* 1981; 294: 85-87.
113. Cochran AJ, Wen D-R, Herschman HR, Gaynor RB. Detection of S100 protein as an aid to the identification of melanocytic tumors. *Int J Cancer* 1982; 30: 295-297.
114. Kahn HJ, Marks SA, Thom H, Baumal R. Role of antibody to S-100 protein in diagnostic pathology. *Am J Clin Pathol* 1983; 79: 341-347.
115. Hidaka H, Endo T, Kawamoto S, Yamada E, Umekawa H, Tanabe K, Hara K. Purification and characterization of adipose S-100 $\beta$  protein. *J BioChem* 1983; 258: 2705-2709.
116. Kanamori M, Endo T, Shirakawa S, Sakurai M, Hidaka H. S-100 antigen in human T lymphocytes. *Biochem Biophys Res Commun* 1982; 108: 1447-1453.

117. Stefansson K, Wollmann RL, Moore BW, Arnason BGM. S-100 protein in human chondrocytes. *Nature* 1982; 295: 63-64.
118. Stefansson K, Wollmann R, Jerkovic M. S-100 protein in soft-tissue tumors derived from Schwann Cells and melanocytes. *Am J Pathol* 1982; 106: 261-268.
119. Takahashi K, Isobe T, Ohtsuki Y, Akagi T, Sonobe H, Okuyama T. Immunohistochemical study on the distribution of a and b subunits of S-100 protein in human neoplasm and normal tissues. *Virchows Arch B* 1984; 45: 385-396.
120. Kahn HJ, Baumal R, Marks A. The value of immunohistochemical studies using antibody to S-100 protein in Dermatopathology. *Int J Dermatol* 1984; 23: 38-40.
121. Haimoto H, Kato K, Suzuki F, Nagura H. The ultrastructural changes of S-100 protein localization during lipolysis in adipocytes. An immunoelectron-microscopic study. *Am J Pathol* 1985; 121: 185-191.
122. Haimoto H, Hosoda S, Kato K. Differential distribution of immunoreactive S100-alfa and S100-beta proteins in normal nonnervous human tissues. *Lab Invest* 1987; 57: 489-498.
123. Allore R, O'Hanlon D, Price R, Neilson K, Willard HF, Cox DR, Marks A, Dunn RJ. Gene encoding the Beta subunit of S100 protein is on chromosome 21: implications for Down Syndrome. *Science* 1988; 239: 1311-1313.
124. Duncan AMV, Higgins J, Dunn RJ, Allore R, Marks A. Refined sublocalization of the human gene encoding the beta subunit of the S100 protein (S100B) and confirmation of the subtle t(9;21) translocation using in situ hybridization. *Cytogenet Cell Genet* 1989; 50: 234-235.

125. Stefansson K, Wollman R. S-100 protein in granular cell tumors (granular cell myoblastomas). *Cancer* 1982; 49: 1834-1838.
126. Rode J, Dhillon AP. Neurone specific enolase and S100 protein as possible prognostic indicators in melanoma. *Histopathology* 1984; 8: 1041-1052.
127. Fagnart OC, Sindic CJM, Laterre C. Particle counting immunoassay of S100 protein in serum. Possible relevance in tumors and ischemic disorders of the central nervous system. *Clin Chem* 1988; 34: 1387-1391.
128. Weiss SW, Langloss JM, Enzinger FM. Value of S-100 protein in the diagnosis of soft tissue tumors with particular reference to benign and malignant schwann cell tumors. *Lab Invest* 1983; 49: 299-308.
129. Ordoñez NG, Xiaolong J, Hickey RC. Comparison of HMB-45 monoclonal antibody and S-100 protein in the immunohistochemical diagnosis of melanoma. *Am J Clin Pathol* 1988; 90: 385-390.
130. Gown AM, Vogel M, Hoak DH, Gough F, McNutt MA. Monoclonal antibodies specific for melanocytic tumors distinguish subpopulations of melanocytes. *Am J Pathol* 1986; 123: 195-203.
131. Aso M, Hashimoto K, Eto H, Fukaya T, Ishihara M, Shimao S, Shimizu Y. Expression of schwann cell characteristic in pigmented nevus. Immunohistochemical study using monoclonal antibody to schwann cell associated antigen. *Cancer* 1988; 62: 938-943.
132. Van Paesschen M\_A, Goovaerts G, Buysens N. A study of the so-called neurotization of nevi. *Am J Dermatopathol* 1990; 12: 242-248.

133. Penneys NS, Mayoral F, Barnhill R, Ziegels-Weissman J, Nadji M. Delineation of nevus cell nests in inflammatory infiltrates by immunohistochemical staining for the presence of S100 protein. *J Cut Pathol* 1985; 12: 28-32.
134. Thomson W, Mackie RM. Comparison of five antimelanoma antibodies for identification of melanocytic cells on tissue sections in routine dermatopathology. *J Am Acad Dermatol* 1989; 21: 1280-1284.
135. Paul E, Wen D-R, Cochran AJ. Variations in S-100 protein expression in naevocellular naevi may be related to metabolic activity. *Br J Dermatol* 1987; 116: 371-378.
136. Paul E, Cochran AJ, Wen D-R. Immunohistochemical demonstration of S-100 protein and melanoma-associated antigens in melanocytic nevi. *J Cutan Pathol* 1988; 15: 161-165.
137. Palazzo J, Duray PH. Typical, Dysplastic, Congenital, and Spitz nevi: A comparative immunohistochemical study. *Hum Pathol* 1989; 20: 341-346.
138. Guldhammer B, Norgaard T. The differential diagnosis of intraepidermal malignant lesions using immunohistochemistry. *Am J Dermatopathol* 1986; 8: 295-301.
139. Hagen EC, Vennegoor C, Schlingemann RO, Van der Valde EA, Ruiters DJ. Correlation of histopathological characteristics with staining patterns in human melanoma assessed by (monoclonal) antibodies reactive on paraffin sections. *Histopathology* 1986; 10: 689-700.
140. Duray PH, Palazzo J, Gown AM, Ohuchi N. Melanoma cell heterogeneity. A study of two monoclonal antibodies compared with S-100 protein in paraffin sections. *Cancer* 1988; 61: 2460-2468.

141. Fitzgibbons PL, Chaurushiya PS, Nichols PW, Chandrasoma PT, Martin SE. Primary mucosal malignant melanoma: comparison to cutaneous and metastatic melanomas. *Hum Pathol* 1989; 20: 269-272.
142. Kernohan NM, Rankin R. S-100 protein: a prognostic indicator in cutaneous malignant melanoma? *Histopathology* 1987; 11: 1285-1293.
143. Flüge G, Rassner G. Darstellung von S-100-Protein in malignen Melanomen der Haut. Verteilungsmuster und Bedeutung für die Tumordickenbestimmung. *Hautarzt* 1989; 40: 290-295.
144. Vanstapel M-J, Gatter KC, Wolf-Peeters Ch, Mason DY, Desmet VD. New sites of human S-100 immunoreactivity detected with monoclonal antibodies. *Am J Clin Pathol* 1986; 85: 160-168.
145. Variable epidemiológica. En: Colimon K-M eds. *Fundamentos de Epidemiología*. Madrid. Diaz de Santos S.A. 1990; pp 19-30.
146. Diagnostic test. En: Fletcher RH, Fletcher SW, Wagner EH eds. *Clinical epidemiology. The essentials*. Baltimore/London. Williams & Wilkins 1982; pp 41-59.