



UNIVERSIDAD  
**COMPLUTENSE**  
MADRID

Proyecto de Innovación

Convocatoria 2021/2022

Nº de proyecto:193

Elaboración de material docente para la enseñanza de la ecografía pulmonar en el  
bovino

Responsable del proyecto: Michela Re

Facultad de Veterinaria

Departamento:

Medicina y Cirugía animal

## **1. Objetivos propuestos en la presentación del proyecto**

Los Graduados en Veterinaria deben haber adquirido a lo largo de su formación una serie de competencias, entre las que cobran especial importancia todas aquellas relacionadas con la práctica clínica de los animales.

Con el presente proyecto se pretende generar recursos de formación educativos en el ámbito de la docencia del Grado en Veterinaria, facilitando, en concreto, el aprendizaje de ecografía en el bovino. Además, se pretende reducir el número de animales utilizados, siguiendo las directrices de la Directiva 2010/63/UE del Parlamento Europeo y del Consejo relativa a la protección de los animales utilizados con fines científicos o educativos. Se trata de crear nuevas metodologías e innovación en enseñanza semipresencial, innovando en recursos de enseñanza virtual. Además, permite no sólo la enseñanza del alumno, sino la formación del profesorado en ecografía del aparato pulmonar, permitiendo así, a su vez, la formación permanente.

En concreto, los objetivos de esta propuesta de Proyecto de Innovación y Mejora de la Calidad Docente son:

1) Elaborar material visual de tipo multimedia sobre la ecografía del aparato respiratorio en el bovino, unificando todas las imágenes y videos ecográficos fisiológicos y patológicos del aparato respiratorio

2) Facilitar el acceso a material docente útil para el aprendizaje de la ecografía, de forma que los estudiantes y los profesionales veterinarios puedan afianzar sus conocimientos de dicha técnica de forma previa a su empleo en los animales vivos

3) Aprovechar el empleo del material en estrategias de individualización del proceso de enseñanza-aprendizaje, consiguiendo mejorar los contenidos explicados y los detalles visuales e incrementando el tiempo disponible para analizar conceptos y para explicar los videos ecográficos

4) Utilizar el material visual producido en el Campus Virtual y en otros espacios físicos (seminarios, prácticas, consultas, granja docente y sala de exploración de rumiantes)

5) Disminuir el número de animales utilizados en el practicum del Grado en Veterinaria

## **2. Objetivos alcanzados**

Se han alcanzado los objetivos del Proyecto dentro de los recursos de los que disponíamos.

Se han superado con creces los objetivos propuestos, ya que se ha realizado una grabación visual y explicativa con videos, imágenes y texto, para que los alumnos tengan acceso a todo el material de forma gratuita. Además se ha implementado el empleo de códigos QR como apoyo a la docencia clínica en la sala de rumiantes donde los alumnos tienen las prácticas clínicas dentro de la asignatura del rotatorio en el segundo semestre de su último curso.

En cuanto al último objetivo, se ha alcanzado ya que solo se empleaba un paciente para ver el empleo de la técnica ecográfica y las imágenes en tiempo real pudiéndolas comparar en todo momento con las imágenes del atlas.

Teniendo en cuenta que no hemos dispuesto de financiación para realizar el material, creemos que los contenidos gráficos y del texto han quedado claros para que cualquier alumno pueda entender el contenido y aplicarlo en su futuro profesional, permitiendo una aplicación práctica de los conocimientos adquiridos.

### **3. Metodología empleada en el proyecto**

1. Elaboración por parte del equipo de trabajo de la estructura del material multimedia.

2. Preparación de esquemas, diapositivas explicativas y elaboración de texto que ayude a describir e interpretar las imágenes tanto ecográficas como anatómicas

3. Grabación de imágenes y videos ecográficos en animales sanos y animales con patologías del aparato respiratorio

4. Selección de imágenes o elaboración de dibujos anatómicos

5. Estudio del material, selección y recopilación de las imágenes y videos ecográficos obtenidos

6. Modificación de las imágenes ecográficas para su fácil interpretación.

7. Edición del material obtenido en formato multimedia, incluyendo códigos QR.

En la primera fase, se han llevado a cabo las reuniones necesarias para establecer la estructura del material multimedia y reparto de tareas entre los integrantes del equipo.

Durante los siguientes meses, desde el segundo hasta el sexto, se ha procedido a la realización de ecografías para la obtención de imágenes y videos ecográficos de las diferentes áreas pulmonares del animal. Para obtener las imágenes fisiológicas se han empleado los animales de prácticas de la Facultad de Veterinaria, y para conseguir material patológico los terneros remitidos al Hospital Clínico Veterinario Complutense por patología respiratoria o animales pertenecientes a distintas explotaciones ubicadas en la zona de la sierra noroeste de Madrid. Estos procedimientos no suponen ningún sufrimiento a los animales, al no ser invasivos, y se realizaron como parte de la exploración rutinaria a la que son sometidos para valorar su estado general.

-Entre el sexto y el octavo, se ha procedido a la visualización del material obtenido y a la elaboración de los textos y esquemas explicativos.

-Finalmente, a lo largo del último mes del proyecto, se procederá a la modificación de las imágenes ecográficas y a la edición del material multimedia para poder entregar en tiempo y forma el producto final a este Vicerrectorado.

#### **4. Recursos humanos**

El presente proyecto viene justificado por la necesidad de mejorar sustancialmente la docencia, empleando recursos tecnológicos, adaptándola así a las nuevas generaciones. El proyecto propuesto ha permitido innovar en el método de enseñanza. El alumnado está acostumbrado a emplear este tipo de tecnología y el hecho de aportar un material multimedia completo permite que el alumno adopte un papel activo adquiriendo conocimientos previos a la docencia práctica.

Han participado en el Proyecto profesores del Departamento de Medicina y Cirugía animal, concretamente cuatro a tiempo completo y dos asociados. También ha participado Elena Mejías López, veterinaria que está realizando el internado en el Servicio de Medicina y Cirugía de Rumiantes y Otros Animales de Abasto. Si bien la mayor parte de las tareas a realizar se han llevadas a cabo por todos los miembros del equipo de trabajo, se ha realizado una planificación de la distribución de cada actividad. En la realización de las ecografías para obtener imágenes y videos ecográficos en animales sanos y con patologías respiratorias se han involucrado Javier Blanco, Carlos Coronel, Isabel Romero y Michela Re. La preparación de esquemas, diapositivas explicativas y elaboración de texto se ha llevada a cabo por todos los autores, realizando en las reuniones previas la distribución entre los integrantes del equipo. La selección de imágenes o elaboración de dibujos anatómicos se ha llevada a cabo por Javier Blanco. En el estudio del material, selección y recopilación de las imágenes y videos ecográficos obtenidos se han involucrado Alejandra Villaescusa y Michela Re. La modificación de las imágenes ecográficas para su fácil interpretación se ha llevado a cabo por el profesor Javier Blanco, acompañado por la profesora María Jesús Sánchez. La profesora Alejandra Villaescusa, junto con Elena Mejías ha codificado el material más representativo mediante sistema QR.

## 5. Desarrollo de las actividades

Para llevar a cabo dicho trabajo, se han realizado ecografías pulmonares a los terneros hospitalizados en el Hospital Veterinario Complutense de Madrid desde hace varios cursos, recopilando imágenes y videos tanto de pulmones sanos como patológicos. Se ha realizado una revisión bibliográfica de la literatura existente sobre el tema y se han redactado los textos que acompañan las imágenes. Se ha realizado un video con todo el contenido y se han creado códigos QR con las imágenes ecográficas de un pulmón fisiológico y patológico.

El material gráfico se ha preparado siguiendo el siguiente esquema:

- Introducción
- Etiopatogenia
- Características anatómicas y fisiológicas del pulmón
- Tipos de diagnósticos (clínico, etiológico, diagnóstico por imagen)
- Indicaciones y utilidad de la ecografía en procesos pulmonares
- Artefactos ecográficos
- Apariencia ecográfica normal de pulmones funcionales
- Lesiones de la pared torácica
- Hallazgos patológicos de la pleura y presencia de adherencias
- Lesiones pulmonares (bronconeumonía, abscesos pulmonares, pleuroneumonía, necrosis acinar, consolidación pulmonar, atelectasia)



En una segunda fase, se ha tratado de integrar estos contenidos en las prácticas de rotatorio clínico, para mejorar la docencia práctica dentro del horario y programa actual. Una parte importante del programa formativo del quinto curso del Grado en Veterinaria es constituida por un programa de Rotatorio Clínico (15 créditos ECTS) que tiene lugar durante el segundo semestre del quinto curso, a lo largo del cual el alumno integra y ejercita las competencias adquiridas a lo largo del programa de Grado. Todos los alumnos se integran durante una parte de ese rotatorio clínico en el servicio de Rumiantes y otras especies de abasto. Se han puesto a disposición de los alumnos las imágenes y videos de ecografías de un pulmón sano y de otros con diferentes patologías pulmonares, para que los alumnos

las pudiesen visionar en el campus virtual, antes o después de las prácticas. En las prácticas de Rotatorio Clínico se ha consultado este material y comparado con otras ecografías realizadas en terneros hospitalizados, siendo de gran utilidad repasar imágenes de pulmones fisiológicos con imágenes y videos de pulmones patológicos. En la sala de rumiantes estaban a disposición de los alumnos los códigos QR con ecografías explicativas de pulmones fisiológicos y con lesiones. El empleo de códigos QR en el entorno hospitalario permite al alumno enlazar de forma rápida a contenidos seleccionados específicamente para apoyar diferentes aspectos de la docencia práctica en dicho servicio. El acceso a los códigos QR es muy sencillo, siendo necesario simplemente un dispositivo de uso cotidiano hoy en día, como puede ser un teléfono móvil o una tableta, lo que facilita su implementación en el entorno educativo actual.

Además, en la Facultad, aparte de los casos clínicos hospitalizados, disponemos de animales de prácticas y de un profesorado competente y formado en ecografía pulmonar. Javier Blanco Murcia, Carlos Coronel Araujo y Michela Re han implementado y seguirán implementando en los próximos cursos las imágenes y videos ecográficos de patologías pulmonares en el rotatorio clínico, lo que ha permitido a la Facultad ser pionera en esta área, ya que este tipo de conocimiento solo se ofrece en cursos o máster de postgrado. Dichos profesores, han realizado prácticas para los internos en rumiantes a lo largo del curso, con el fin de poner en práctica las técnicas descritas en la guía docente.

## 6. Anexos

A continuación se muestran unas capturas de pantalla del video elaborado y de los códigos QR




### Elaboración de material docente para la enseñanza de la ecografía pulmonar en el bovino

Departamento de Medicina e Cirugía Animal  
Universidad Complutense de Madrid  
Hospital Clínico Veterinario UCM

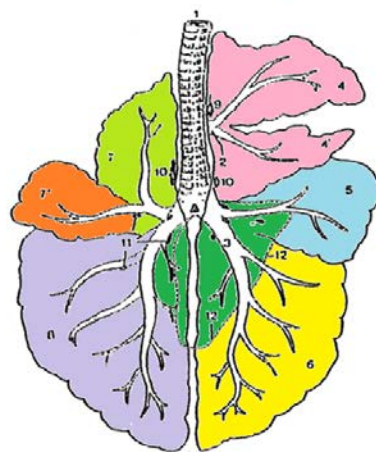
Proyecto de Innovación Convocatoria 2021/2022

Nº de proyecto:193

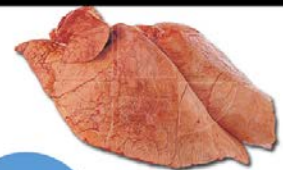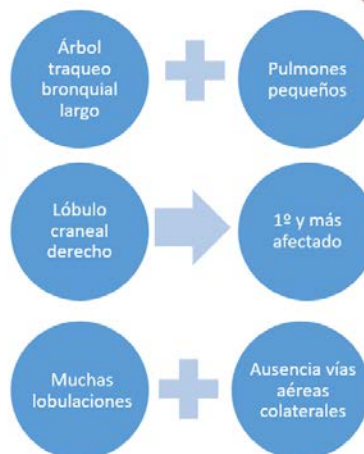


Navigation icons: back, forward, search, etc.

### Características anatómicas y fisiológicas

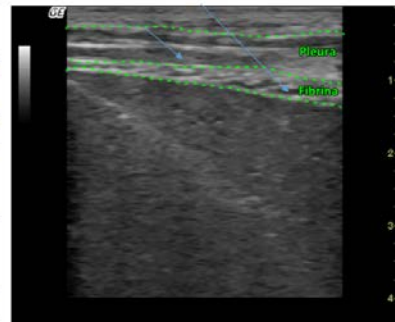
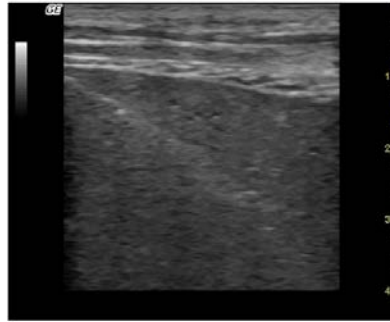


(Dyce *et al.* 2010)



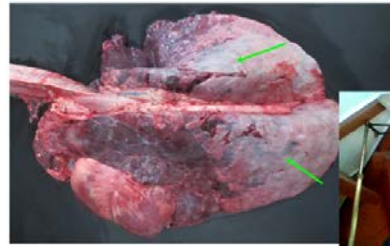


## Pleuritis



En condiciones fisiológicas, la pleura es una estructura que veremos en la región dorsal como una doble lámina lisa de una ecogenicidad media en la que podremos diferenciar la pleura parietal y la visceral, separadas por una sutil línea ecogénica correspondiente al espacio donde encontramos el líquido surfactante.

En condiciones patológicas, la pleura podrá aparecer engrosada y su superficie irregular, muchas veces por la presencia de depósitos de fibrina.



Código QR: video de la ecografía de un pulmón sano



Código QR: video de la ecografía de un pulmón con abscesos